Fb10.46†

R39410

Digitized by the Internet Archive
in 2015

https://archive.org/details/b21926049_0001

LEHRBUCH

DER

VERGLEICHENDEN

MIKROSKOPISCHEN ANATOMIE

DER

WIRBELTIERE.

VON

DR. MED. **ALBERT OPPEL,**

A. O. PROFESSOR AN DER UNIVERSITÄT FREIBURG i. B.

ERSTER TEIL

DER MAGEN.

MIT 375 TEXTABBILDUNGEN UND 5 LITHOGRAPHISCHEN TAFELN.

JENA.

VERLAG VON GUSTAV FISCHER.

1896.

Vorwort.

Mein Unternehmen, ein Buch wie das vorliegende zu schreiben, möchte ich mit einigen Worten rechtfertigen.

Ein Lehrbuch der vergleichenden mikroskopischen Anatomie ist ein Desiderat für alle diejenigen, welche anatomische und zoologische Bildung suchen. Seit Franz Leydig sein Lehrbuch schrieb, sind vierzig Jahre verflossen; dies läfst eine Neubearbeitung des Stoffes dringend notwendig erscheinen.

Um mich für ein solches Werk vorzubereiten, habe ich den Bildungsgang derer durchgemacht, welche sich die Erlangung eines anatomischen Lehrstuhles an einer Universität als höchstes Ziel gesetzt haben. In fast siebenjähriger Thätigkeit an den Universitäten München, als Assistent, und Freiburg i. B., als Prosektor, habe ich mich in alle Zweige der Anatomie eingearbeitet und Übungen und Vorlesungen des Faches (Osteologie, Histologie, topographische Anatomie, vergleichende Anatomie, Präparierübungen und mikroskopischer Kurs) abgehalten. An der Universität Freiburg i. B. wurde mir nach dreijähriger Thätigkeit als Privatdozent der Charakter als aufserordentlicher Professor verliehen. Es schien mir dies auch ein Zeugnis dafür zu sein, dafs ich nunmehr reif sei, an ein Werk heranzugehen, in welchem ich der Wissenschaft das Höchste zu bieten hoffe, was meine Kraft vermag. Bald lernte ich erkennen, dafs eine Bewältigung der umfangreichen Litteratur neben der Berufsarbeit grofse Schwierigkeiten mit sich brachte, umsomehr, da es galt, zuerst die zerstreute Litteratur zu sammeln und nach Organsystemen zu ordnen, ehe ich daran gehen konnte, dieselbe zu verarbeiten und das Wissen anderer auf Grund eigener Untersuchungen zu ergänzen. Es blieb mir daher kein anderer Weg, als meine Prosektorstelle niederzulegen, obwohl ich mir bewufst war, dafs ich in fernerer gemeinsamer Arbeit mit Robert Wiedersheim, der mir während meiner Freiburger Zeit nicht nur Chef, sondern auch Lehrer und Freund war, noch vieles auch für mein Buch Nützliches hätte lernen können.

So begann ich das Werk, dessen erster Teil heute fertig vorliegt. Es wird mein ernstes Bemühen sein, das Werk weiter und zu Ende zu führen. Die Anlage des Ganzen, insbesondere meiner Notizen und Litteraturverzeichnisse, habe ich jedoch von Anfang an so gehalten, dafs es auch für andere möglich ist, sei es in einzelnen Abschnitten mitzuarbeiten oder das Werk zu vollenden, wenn dies mir selbst nicht vergönnt sein sollte.

Endlich bringe ich freudigen Dank dar denen, welche mir die Inangriffnahme dieses Werkes möglich machten. Ich nenne hier besonders meine Lehrer und Kollegen an den beiden Universitäten München und Freiburg i. B., ferner die medizinische Fakultät der Universität Freiburg i. B., welche mir den zu Reisen und Studien an gröfseren Bibliotheken nötigen Urlaub bewilligte. Ganz besonders bin ich zu Dank verpflichtet meinem Verleger Herrn Dr. G. Fischer in Jena, dessen Opferwilligkeit für die Wissenschaft das Erscheinen eines so weit aussehenden Werkes ermöglichte, und der den vorliegenden Teil so trefflich ausgestattet hat. Auch dem Universitätszeichner, Herrn C. Krapf in München, welcher die Zeichnungen und Kopien zum gröfsten Teile angefertigt hat, spreche ich an dieser Stelle meinen Dank aus. Wertvolle Ergänzungen meines eigenen Tiermaterials verdanke ich meinem lieben ehemaligen Chef Professor R. Wiedersheim. Die niederen Säuger hatte Herr Professor R. Semon in Jena die Güte mir zur Bearbeitung zu geben, und das nötige Fischmaterial erhielt ich durch die Überlassung eines Arbeitsplatzes an der zoologischen Station zu Triest von seiten des k. k. österreichischen Ministeriums für Kultus und Unterricht. Die nötigen Bücher verdanke ich den Bibliotheken Berlin, Freiburg i. B., Göttingen, München, Strafsburg i. E., andere den Autoren selbst.

Da der Umfang des Werkes eine Herausgabe als Ganzes verbietet, gebe ich den einzelnen Teilen die für den Gebrauch wünschenswerten Litteratur- und Inhaltsverzeichnisse bei, um so jeden Teil zu einem in sich abgeschlossenen Ganzen zu gestalten.

München, Ostern 1896.

Albert Oppel.

Inhaltsverzeichnis*).

Seite

Einleitung 1
Bauplan des Wirbeltiermagens 5
Das Magenepithel 11
Die Magendrüsen 17
Der Magensaft 21
Tunica propria der Mucosa 22
Submucosa 23
Muscularis mucosae 23
Muscularis 24
Pylorusmuskulatur 24
Nerven 27
Fische 28
Magendrüsen 29
Oberflächenepithel 35
Physiologisches 37
Muskelschichten 43
Muscularis mucosae 44
Lymphgewebe 45
Amphioxus lanceolatus 45
Cyclostomen 46
Selachii 49
Ganoiden 61
Teleostier 65
Dipnoer 87
Amphibien 89
Grenzen des Magens 90
Epithel 90
Magendrüsen 91
Fundusdrüsenzone 92
Pylorusdrüsen 93
Muskulatur 93
Muscularis mucosae 94
Urodelen 94
Anuren 107
Reptilien 125
Saurier 126
Ophidier 129
Chelonier 132
Krokodile 145
Vögel 150
Drüsenmagen 154
Muskelmagen 162
Hornschicht des Muskelmagens 163
Drüsen des Muskelmagens 167
Intermediäre Zone 169
Pförtnermagen 170
Ratitae 170
Natatores 174
Grallatores 182
Gallinacei, Rasores 185

*) Zur Ergänzung des Inhaltsverzeichnisses dient das Register, welchem ich auch die einzelnen Tiere, deren Magen besprochen wird, in alphabetischer Reihenfolge eingereiht habe.

Seite
Columbinae . . . 193
Scansores . . . 197
Passeres . . . 200
Raptatores . . . 207
Säuger . . . 214
Einteilung des Säugermagens . . . 214
Epithel . . . 219
Epithel des Hauptmagens (Drüsenmagens) . . . 219
Epithel des Schlundteils des Magens . . . 224
Die Magendrüsen . . . 224
Fundusdrüsen (Haupt- und Belegzellen) . . . 226
Vorkommen von Belegzellen im Drüsenausgang . . . 228
Vorkommen von Hauptzellen im Drüsenhals . . . 229
Exzentrische Lage der Belegzellen . . . 230
Feinerer Bau der Beleg- und Hauptzelle . . . 230
Mehrkernige Belegzellen . . . 233
Länge der Fundusdrüsen . . . 233
Bildung der Haupt- und Belegzellen, Umwandlung der beiden Zellarten ineinander . . . 234
Ergebnisse der Untersuchung der Magendrüsen nach der Golgischen Silbermethode . . . 238
Cardiadrüsenregion . . . 239
Pylorusdrüsen . . . 242
Intermediäre Zone . . . 245
Nussbaumsche und Stöhrsche Zellen . . . 246
Magendrüsen der Säugetiere. Physiologischer Teil . . . 247
Säure des Magensaftes . . . 250
Pepsin . . . 253
Neuere physiologisch-mikroskopische Untersuchungen über die Bildung des Magensaftes . . . 254
a) Fundusdrüsenregion . . . 254
b) Pylorusdrüsenregion . . . 265
Entwickelung der Magendrüsen . . . 269
Schlauchmembran der Labdrüsen (Membrana propria) . . . 270
Eberles Häutchen . . . 271
Submucosa . . . 271
Blutgefäfse . . . 272
Bindegewebe, Lymphgewebe, Lymphfollikel der Mucosa und Submucosa 272
Muskelschichten . . . 277
Nerven . . . 277
Monotremata (Kloakentiere) . . . 281
Marsupialia (Beuteltiere) . . . 286
Edentaten . . . 299
Cetacea (Walfische) . . . 315
Denticeten . . . 320
Mysticeten . . . 330
Perissodactyla . . . 332
Artiodactyla . . . 343
Bunodonta . . . 343
Ruminantia (Wiederkäuer), Selenodonta . . . 357
Sirenen (Seekühe) . . . 378
Proboscidea . . . 381
Lamnungia . . . 382
Rodentia, Glires (Nagetiere) . . . 382
Carnivora, Ferae (Raubtiere) . . . 408
Pinnipedia . . . 449
Insectivora . . . 450
Chiroptera (Fledermäuse) . . . 455
Prosimiae . . . 459
Primates . . . 460
Mensch . . . 463
Tiertabelle. a) In systematischer Reihenfolge . . . 485
b) In alphabetischer Reihenfolge . . . 494
Litteraturverzeichnis . . . 504
Register . . . 536

Einleitung.

In die Erforschung des Magens bei den Wirbeltieren teilen sich die vergleichende Physiologie, die vergleichende Anatomie, und die Tochterwissenschaft der letzteren, die vergleichende mikroskopische Anatomie. Die vergleichende Physiologie erforscht die Funktionen des Magens, die vergleichende Anatomie Form und Lageverhältnisse desselben, den Bau des Magens zu erkennen vermochte endlich die vergleichende mikroskopische Anatomie. Die Form und die Funktionen des Magens können aber nur verstanden werden, wenn der mikroskopische Bau des Magens bekannt ist.

Schon die ältesten Anatomen kannten den Magen als ein Organ, welches im allgemeinen den Wirbeltieren zukommt, obwohl es höchst mannigfaltige Formen durch die Wirbeltierreihe erkennen läfst. War es doch gerade seine auffallende Form, welche den Magen vom Darme zu unterscheiden gebot. Es wurde die Lehre vom einfachen und zusammengesetzten Magen aufgestellt, die Entwickelung des Magens durch die ganze Wirbeltierreihe als eine im allgemeinen fortschreitende aufgefafst, und es entstand die Lehre von der Bildung des zusammengesetzten Magens aus dem einfachen. So hat die äufsere Form des Magens in den vergleichenden Anatomieen früherer Jahre eine genaue Beschreibung gefunden, z. B. durch Cuvier, Milne Edwards, Owen und Flower. Von der Mitte dieses Jahrhunderts an begann jedoch das Mikroskop in seine Rechte zu treten. Es ergab sich, dafs es vielfach zu Fehlern führte, Dinge zu vergleichen, weil ihre äufsere Form eine gleiche war, und dafs nur ein Vergleich gerechtfertigt sein könne, der auf der Ähnlichkeit im mikroskopischen Baue gründet. Damit war das Arbeitsfeld in bedeutendem Mafse erweitert. Bisher hatte es genügt, eine Anzahl verschiedener Magen nur nach der Form zu ordnen und vergleichend zu beschreiben, jetzt war jeder einzelne Magen auf seinen mikroskopischen Bau zu erforschen, ehe man an einen Vergleich herantreten konnte. Die Arbeit wurde auch rüstig begonnen und eine enorme Litteratur von Einzelbeschreibungen erwuchs, seltener waren Arbeiten, welche Tiergruppen zusammenfafsten. Die natürliche Folge war, dafs die Ergebnisse aller dieser Forschungen in zahlreichen kleinen Arbeiten zerstreut wurden, welche die Verfasser neuerer Lehrbücher der vergleichenden Anatomie nicht mehr zu sammeln und zu bewältigen vermochten. Und so kommt es, dafs diese Lehrbücher das Kapitel

Magen entweder in hergebrachter makroskopischer Weise behandeln, oder dafs sie dieses Kapitel, vielleicht um es interessant zu machen, mit einigen mikroskopischen Zuthaten, welche aber fremde Federn blieben, aufputzen. Den Lesern können solche aus dem Zusammenhang gerissene Zuthaten ein Verständnis nicht geben, sie werden eher als Last empfunden, als etwas, das man nun auch noch lernen soll. Unter diesen Verhältnissen leidet das hohe Ansehen, das die mikroskopische Forschung sich zu verschaffen begonnen hat. Und dagegen ist zu protestieren.

Die vergleichende Anatomie hat nur eine umfassende Bearbeitung gefunden, welche den mikroskopischen Befund in den Vordergrund stellt, nämlich durch Franz Leydig. Inzwischen sind 40 Jahre verflossen. Es scheint durchaus erforderlich, ein neues Werk zu schaffen, welches die Zersplitterung der jungen Wissenschaft verhüten und ihre berechtigte Stellung neben der makroskopischen vergleichenden Anatomie wahren soll. Selbstverständlich gilt dies nicht für den Magen allein, sondern für alle diejenigen Organe, für deren Bau ein Verständnis zu gewinnen nur mikroskopischer Forschung möglich sein wird.

Dafs für einen Vergleich des Magens der Wirbeltiere nicht allein äufsere Formverhältnisse mafsgebend sein dürfen, dafür sind schon früh Stimmen laut geworden. Rudolphi 6644, 1828 sagte: / „Es wäre ein Wortstreit, wenn man nur bei den Tieren einen Magen annehmen wollte, wo er sich durch seine Gröfse oder Gestalt von der Speiseröhre und dem Darm auszeichnet; auch der innere Bau ist dazu hinreichend, und wenn die Abweichung (z. B. in der Dicke der Häute, in den Falten u. s. w.) noch so gering, oder der Übergang fast unmerklich ist, wie bei manchen Amphibien, Fischen und Würmern“ / (Rudolphi 6644, 1828). Wenn nun auch Rudolphi noch nicht erkannte, dafs ein Verständnis des inneren Baues des Magens nur mikroskopischer Forschung möglich ist, so weist er doch den richtigen Weg, und so weisen seine Worte auf das Anbrechen einer neuen Zeit hin.

Als nun im Jahre 1836 Sprott Boyd 43, 1836 die Magendrüsen der Säuger (die der Vögel waren schon länger bekannt) entdeckte und dann die bestätigenden Arbeiten von Purkinje und Pappenheim 71, 1838 und von Bischoff 56, 1838 folgten, wandte sich das Interesse der Forscher in erster Linie den Drüsen zu. Es war damit etwas gegeben, was den bisherigen Forschungen der Makroskopiker gegenüber als etwas Neues schien, als etwas, was geeignet war, die Funktion des Magens, vor allem die Entstehung des Magensaftes verstehen zu lernen.

Bald erkannte man, dafs bei vielen Tieren nur bestimmte Abteilungen des Magens Drüsen tragen, und dafs sich die Drüsen in den verschiedenen Regionen des Magens wiederum unterscheiden, dafs demnach diesen Abteilungen verschiedene Bedeutung zukommen müsse. Und so ist noch heute die Verteilung der Drüsen und die Beschreibung und Vergleichung verschiedener Drüsenarten im Magen eines und desselben Tieres und verschiedener Tiere der Punkt geblieben, auf den sich mit Recht das Hauptaugenmerk der Histologen gerichtet hat. Damit geht Hand in Hand Beschreibung und Vergleichung der ganzen drüsentragenden Schleimhaut und dann auch der nicht drüsentragenden Schleimhäute, während endlich die anderen Teile, welche den Magen zusammensetzen, weniger eingehend studiert wurden. So ist das Kapitel der mikroskopischen Anatomie des Magens ein ganz ungleichmäfsig durchgearbeitetes, und dies wird sich auch dem Leser dieses Buches

fühlbar machen, da ich ja in erster Linie bezwecke, das Bekannte zusammenzufassen, während eigene Untersuchungen nur ergänzend wenig Neues beifügen konnten.

Ich habe mich bemüht, stets den Leser erkennen zu lassen, was ich selbst gesehen habe und was ich von anderen als glaubwürdig hinnahm oder der Erwähnung wert hielt. Es wurden daher dem Text Quellenangaben beigegeben. Dieselben zeigen nur in einzelnen Fällen die Priorität des betreffenden Autors an, häufig habe ich die Angabe eines späteren Autors aufgenommen, wenn mir dieselbe vielleicht treffender gefafst erschien. Dieses Buch hat sich ja nicht die historische Forschung zum Ziele gesetzt, sondern eine Darstellung unseres heutigen Wissens, und fügt nur bisweilen einige historische Notizen bei, namentlich wenn neuere genauere Angaben fehlen. Auch hat die Quellenangabe den Vorteil, dafs der Leser die betreffende Arbeit zu genauerer Information nachschlagen kann. Es soll diese Arbeit solchen, welche zum Fortschreiten der Forschung beitragen wollen, Litteraturstudium nicht überflüssig machen, gewissermafsen „mit der Litteratur aufräumen", sie soll vielmehr das Litteraturstudium anderen erst möglich machen, sie soll die Litteratur erschliefsen.

Ich habe die Quellenangabe in der Weise gegeben, dafs ich zum Namen des Autors stets die Jahreszahl setze, und vor dieselbe noch eine das Werk bezeichnende Zahl. Die von Field 2302, 1893 vorgeschlagene und von vielen angewandte Methodik für Abfassung der Litteraturverzeichnisse halte ich auch für eine geeignete. Da nun aber in meiner Arbeit viele Autoren mit mehreren Arbeiten aus demselben Jahre zu berücksichtigen sind, auch manche Autoren mit gleich oder ähnlich lautenden Namen, vor deren Verwechslung oft sogar das Beisetzen der Vornamen nicht mehr schützt, so gebe ich statt der von Field vorgeschlagenen Buchstaben a, b etc. jeder Arbeit eine bestimmte Zahl, deren jede eben nur eine Arbeit bezeichnet. Da diese Zahl eine beliebig gewählte ist, so unterliegt sie durch spätere Einschiebungen keiner Änderung. Auch die Jahreszahl füge ich vollständig bei und schreibe so z. B.: Field 2302, 1893.

Ich bin mir wohl bewufst, dafs ich manche Notiz in der Litteratur, vielleicht auch die eine oder andere Spezialarbeit ganz übersehen habe. Es ist dies durch den Umfang der Litteratur gegeben, welchen nur der kennt, der sich einmal selbst in einer derartigen Arbeit versucht hat. Die Abbildungen, welche ich dem Buche beigebe, sind zum kleinen Teil Originale, zum gröfseren Teil Kopieen. Letztere habe ich stets mit Angabe der Fundstelle versehen. Ich habe mich bemüht, meine Originalabbildungen so klar wie möglich zu halten, selbst auf die Gefahr hin, schematisieren zu müssen. Ich bin der Ansicht, um zu lernen, sollen wir die Natur möglichst genau zu erkennen suchen, um zu lehren, dürfen wir aber das Erkannte, „unsere Deutung", im Bilde auch erkennen lassen. Wir dürfen also schematisieren. Um das, was wir erkannt haben, wiederzugeben, brauchen wir nur Punkte und Linien. Das Zinkverfahren, welches ich für die Wiedergabe der Zeichnungen gewählt habe, reicht hierfür hin. Viele Autoren glaubten in Zeichnungen mikroskopischer Schnitte „Töne" anwenden zu müssen, wie sie nur Lithographie wiedergeben kann. Dies ist meist ein Zugeständnis der betreffenden, dafs sie an den in Ton gehaltenen Stellen nichts Deutliches erkannt haben, keine Punkte, keine Linien. Man sollte aber dies möglichst einschränken, da ja eine derartige homogene

Masse, wie der Ton dem Auge erscheint, in den Präparaten kaum vorkommt. Ich fand so in der Litteratur viele undeutliche Bilder, die sich zur Wiedergabe nur schwer eigneten. Um nun doch, so weit möglich, daraus Nutzen zu ziehen, habe ich in solchen Bildern die histologischen Details deutlicher hervortreten lassen, als es im Original der Fall war. Vergleiche z. B. meine Kopie einer Abbildung nach Cazin 153, 1888 vom Magen von Chelidon urbica mit dem Original. Sollten bei solchen Versuchen, klar zu sein, durch meine Deutungen Fehler entstanden sein, so habe ich selbstverständlich die Schuld davon zu tragen. Um kritischen Augen einen Vergleich zu ermöglichen, habe ich den Kopieen stets Quellenangabe beigefügt. Manche undeutliche, verschwommene Abbildung mufste ich stark schematisieren, damit sie für die Wiedergabe geeignet wurde. Das lithographische Verfahren habe ich nur für wenige Zeichnungen angewandt, fast nur für solche, welche ich mehr wegen ihres historischen Interesses, weniger, um histologische Thatsachen zu lehren, wiedergebe. Das Autotypieverfahren und auch den Holzschnitt, welche beide an Stelle des Tones Pünktchen oder Striche setzen, habe ich für nach Schnitten gezeichnete Bilder gar nicht angewandt. Leider kranken ja einige der besten histologischen Lehrbücher daran, dafs sie in Pünktchen zeichnen und, um nur ein Beispiel anzuführen, die Grundsubstanz des hyalinen Knorpels infolge des Autotypieverfahrens oder im Holzschnitt punktieren. Welche falschen Bilder mufs dies in der Vorstellung dessen erzeugen, der Belehrung sucht!

An die Spitze der Kapitel habe ich meist zusammenfassende Worte gestellt, ich habe hier oft verallgemeinert, vielleicht auf Grund ungenügender, hernach folgender Einzelangaben; diese Teile werden durchaus von mir verantwortet, fallen sie später, so soll mir dies ein erfreuliches Zeichen des Fortschreitens unseres Wissens sein.

Bauplan des Wirbeltiermagens.

Der Magen der Wirbeltiere bildet ursprünglich ein Rohr, das verschiedene Veränderungen der Form erfahren und sich häufig in Abteilungen mehr oder weniger scharf geschieden hat. Es zeigen solche verschiedene Teile des Magens in der Regel, aber oft auch Teile, welche keine makroskopischen Unterschiede erkennen lassen, Unterschiede im Bau der Wand.

Doch läfst sich trotz dieser Unterschiede ein im ganzen einheitlicher Bau der Wand erkennen. Die Magenwand besteht im allgemeinen aus folgenden Schichten (von innen nach aufsen aufgezählt):

1. einer Mucosa (Schleimhaut), bestehend aus:
   a) dem Epithel,
   b) der Tunica propria, welche in der Regel Drüsen enthält;
2. einer Submucosa,
3. einer Muscularis,
4. einer umhüllenden Adventitia, oft wenig ausgebildet, gegen die Körperhöhle (Coelom) mit einem platten Epithel überkleidet (Serosa).

Zwischen Mucosa und Submucosa liegt häufig, man kann sagen fast immer, eine dünnere Muskelschicht, welche als Muscularis mucosae bezeichnet wird.

Oft findet sich in den tieferen Schichten der Mucosa eine eigentümliche Bindegewebeschicht, welche ich als Stratum compactum (oder Membrana compacta) bezeichnen will. Muscularis mucosae und Muscularis zeigen eine innere ringförmig- und eine äufsere längsverlaufende Schicht. Weitere Muskelschichten kommen an manchen Abschnitten des Magens bei manchen Tieren sowohl in der Muscularis, als in der Muscularis mucosae vor.

Zählt man alle Schichten auf, die vorkommen können, so sind die Namen folgende:

1. Epithel,
2. Tunica propria der Mucosa,
3. Membrana compacta,
4. Muscularis mucosae, Ringschicht, Längsschicht, event. weitere Schichten,
5. Submucosa,
6. Ringschicht der Muscularis
7. Längsschicht „ „ } oder zahlreichere Schichten,
8. Subserosa,
9. Serosa.

Für die verschiedenen Teile des Magens bedient man sich einiger Namen, welche zum gröfsten Teil aus der menschlichen Anatomie entlehnt sind. Es liegt nicht im Rahmen dieses Buches, die erste Entstehung dieser Namen zu verfolgen. Ich begnüge mich damit, dieselben nach einem der älteren Lehrbücher der Anatomie zu konstatieren. Sömmering 585, 1796 bestimmt den Magen folgendermafsen: / „Der Magen (ventriculus, stomachus) ist derjenige Teil des Darmkanals, der zwischen dem Schlunde und Zwölffingerdarm liegt, zuerst Speise und Trank empfängt, bearbeitet, und Nahrungsstoff aus ihnen saugt." Sömmering spricht von einem Ostium oesophageum und einem Ostium duodenale oder pyloricum und stellt Cardia (über die Entstehung des Namens Cardia vergleiche das Lehrbuch der Anatomie des Menschen von Hyrtl) und Pylorus einander gegenüber. Er beschreibt den Magenfundus oder saccus coecus, der mit der Achsendrehung des Magens bewirkt, dafs sich am Magen eine kürzeste und längste Verbindungslinie zwischen Cardia und Pylorus ziehen läfst, Curvatura minor und Arcus oder Curvatura major / (Sömmering 585, 1796).

Ich möchte für Tiere, bei denen die kleine Curvatur eine starke winklige Knickung (z. B. bei manchen Nagern) zeigt, für diesen Winkel den Namen Angulus vorschlagen, da mir dieser Punkt für topographische Bestimmungen der Regionen des Magens von Wichtigkeit erscheint. Ich kann nicht sagen, ob der Name Angulus für diese Stelle des Magens in der Litteratur vorkommt oder in mir entstanden ist.

Der Endteil des Magens, der sich vor dem Pylorus beim Menschen gewöhnlich noch etwas erweitert, erhielt den Namen „Antrum pylori" (Willis). / Retzius unterscheidet makroskopisch drei Formen, in welchen diese Begrenzung beim Menschen vorkommt / (Retzius 72, 1857). Diese Namen lassen nun eine scharfe Orientierung nicht zu. Man konnte wohl die Cardia bestimmen, auch der eigentliche Pförtner, Sphincter pylori, war durch einen sich dort findenden Schliefsmuskel bestimmt, man sprach dann von einem Pförtnerwulst, in dessen Bildung häufig auch Teile der Schleimhaut eingehen. Die Grenzen des Fundus gegen den übrigen Magen waren jedoch in keiner Weise gegeben. Ein Blick in die neueren Lehrbücher der menschlichen Anatomie zeigt zur Genüge, dafs alle diese Namen zur topographischen Bestimmung irgend eines Punktes des Magens kaum geeignet sein dürften. Noch weniger ist eine solche Bestimmung möglich, wenn es sich um verschiedene Tiere mit wechselnder Magenform handelt. Bis über die Mitte dieses Jahrhunderts hinaus begnügte man sich, entweder nur von einer Cardiahälfte und Pylorushälfte, oder von einer Cardiazone, Funduszone und Pyloruszone zu reden. Auch die letzte liefs sich bei den Tieren makroskopisch nicht überall abgrenzen.

Eine neue Einteilung kam mit der Zeit, in der die mikroskopische Untersuchung lehrte, dafs die verschiedenen Teile des Magens eine ganz verschiedene Struktur zeigen. Mafsgebend waren in erster Linie die Drüsen der Mucosa. Man erkannte besondere Drüsenarten im Fundus und in der Pyloruszone. So wurde der Begriff Funduszone erweitert, entsprechend der Ausdehnung der im Fundus zuerst gefundenen Drüsen. Als nun noch bei manchen Säugern in der Cardiazone eigenartige Drüsen gefunden wurden, war der Grund gelegt für eine Einteilung des Magens in Regionen oder Zonen, welche nach der Verbreitung der Drüsen scharf bestimmt waren. Man redet dementsprechend von einer

Cardiadrüsenregion,
Fundusdrüsenregion,
Pylorusdrüsenregion.

Man versteht dann unter Fundusdrüsenregion den Teil des Magens, in welchem Drüsen ähnlich denen, wie sie zuerst im Fundus (im alten Sinne) des Magens gefunden wurden, vorkommen. Es hat diese Region eine gröfsere Ausdehnung als der Fundus im alten Sinne. Man redet auch von einer Fundusdrüsenregion bei Tieren, deren Magen einen Fundus im Sinne des menschlichen Magens nicht besitzt. Man bedient sich so der alten Benennungen, obwohl dieselben nicht richtig sind. Obwohl man heute die Drüsen nicht mehr nach ihrer Lage unterscheidet, sondern nach ihrem mikroskopischen Bau, hat man ihnen die hergebrachten Namen belassen.

Eine Fundusdrüsenregion (oder gleichbedeutend Fundusdrüsenzone) kommt nahezu allen Wirbeltieren zu, welche überhaupt einen Magen besitzen. Die Fundusdrüsenregion hat die gröfste Verbreitung unter den drei Regionen, sie prävalirt fast stets über die Pylorusdrüsenregion, welche vielen Fischen fehlt, und über die Cardiadrüsenzone, welche zur Zeit nur für manche Säugetiere angenommen wird. Es ist demnach zweifellos, dafs die Fundusdrüsenzone es ist, deren Drüsen in erster Linie den Magensaft bilden.

Der Bau dieser Drüsen ist aber durch die Tierreihe ein sehr verschiedener. Es unterscheiden sich nicht nur Fundusdrüsen fernerstehender Tiere, z. B. von Fischen und Säugern, vielmehr unterscheiden sich darin schon sehr nahestehende Formen. Es kann daher auf den Bau dieser Drüsen erst bei Besprechung der einzelnen Tiergruppen genauer eingegangen werden.

Es ist selbstverständlich, dafs eine Schilderung des mikroskopischen Magenbaues eine Kenntnis der einzelnen Teile des Magens voraussetzen mufs. Und hier hat die makroskopische vergleichende Anatomie das grofse Verdienst, eine gute Grundlage geschaffen zu haben. Eine eingehende Beschreibung des Magens zahlreicher Vertebraten findet sich z. B. in den Werken von Cuvier 445, 1810, Meckel 455, 1829, Milne Edwards 386, 1860 (mit Angaben der Litteratur und zahlreicher Tafelwerke), Owen 212, 1868, Flower 7626, 1872, und in der reichen, von Wiedersheim 7676, 1893 gegebenen Litteratur. Diese und andere Autoren versuchen auch durch Vergleich einfacherer Magenformen mit zusammengesetzten Magen die Entstehung letzterer aus den ersteren darzuthun. Besonders war die Aufmerksamkeit auf die allmähliche Herausbildung des Magenblindsacks in der Reihe der Säuger gerichtet, der die ersten Anfänge einer Teilung des Magens in mehrere Abteilungen einleiten sollte.

In einem wichtigen Punkt geriet jedoch die makroskopische vergleichende Anatomie auf falsche Wege. Ihr Hauptaugenmerk auf die äufsere Form richtend, bezeichnete sie langgestreckte, geradlinig verlaufende Magen als niederstehend und gekrümmte, mit einem Blindsack versehene, oder namentlich geteilte Mägen als höherstehend.

Eine derartige Einteilung ist unrichtig. Es finden sich nämlich, wie die makroskopische Anatomie selbst fand, einfache Magenformen bei einigen sehr hochstehenden Vertebraten, und verhältnismäfsig komplizierte Magenformen schon bei manchen Fischen. Der mikroskopische Befund lehrt hingegen, dafs den Fischen durchweg ein weniger hochstehender Magen zukommt, als anderen Vertebraten, vor allem den Säugern. Die makroskopische vergleichende Anatomie hat also

den Kernpunkt der Frage verfehlt. Es ist einleuchtend, dafs die äufsere Form des Magens viel zu seiner Funktion beiträgt, ich erinnere z. B. an den zusammengesetzten Magen der Wiederkäuer. Andererseits können aber viele Umstände, welche die Form des Magens bedingen, nicht auf eine höher stehende Funktion bezogen werden, und es bleibt ja auch im Wiederkäuermagen der Labmagen, dem die höchste Funktion, nämlich die Bildung des Magensaftes obliegt, ungeteilt.

Man möge mich nun nicht mifsverstehen. Ich will durchaus nicht in Abrede stellen, dafs die Form des langgestreckten Magens etwas Ursprüngliches darstelle, aus dem sich der gekrümmte Magen entwickelte, ich halte es auch für lobenswert, dafs die makroskopischen Anatomen zu erklären versuchen, wie aus der einfachen Magenform durch weitere Differenzierung vielfach geteilte Magen sich entwickeln. Dagegen behaupte ich, dafs auch ein gerade gestreckter Magen ein hochdifferenzierter sein kann und ein gekrümmter ein niederstehender. Die äufsere Form des Magens ist eine überaus veränderliche und mannigfaltige in der Vertebratenreihe. Die verschiedenen Formen bilden jedoch nicht eine einheitliche Reihe, deren Anfänge bei den

Fig. 1—21. **Bilder der äufseren Magenform verschiedener Tiere.**

Sämtliche Figuren kopiert nach Nuhn 70, 1870.

1. Hornhecht (Belone).
2. Proteus anguineus.
3. Coluber natrix.
4. Gobius niger.
5. Scincus ocellatus.
6. Haifisch.
7. Phoca vitullina.
8. Testudo graeca.
9. Amerikanische Landschildkröte.
10. Lutra vulgaris.
11. Felis leo.
12. Canis familiaris.
13. Lepus cuniculus.
14. Muraena conger.
15. Nasua rufa.
16. Myrmecophaga didactyla.
17. Cynocephalus mormon.
18. Pferd.
19. Schwein.
20. Pipa verucosa.
21. Lophius piscatorius.

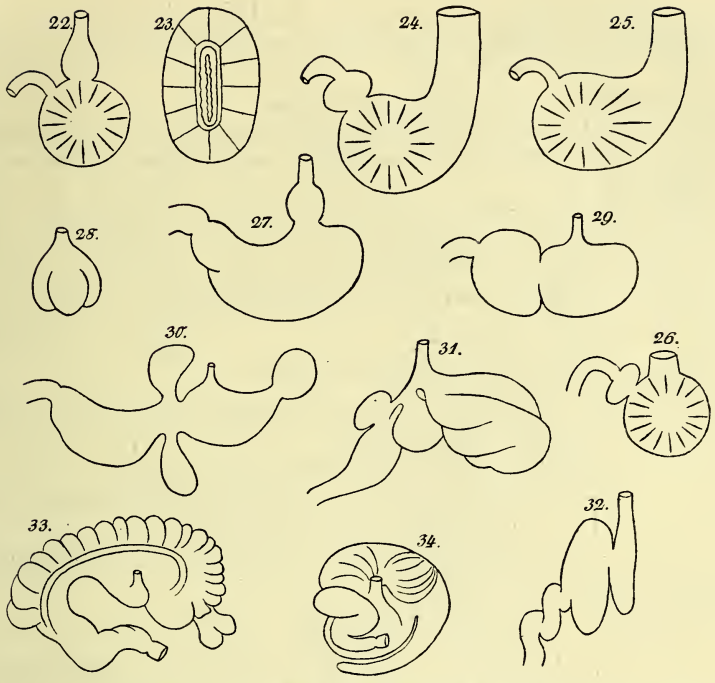

Fig. 22—34. **Bilder der äufseren Magenform verschiedener Tiere.**
Sämtliche Figuren kopiert nach Nuhn 70, 1870.

22. Fulica atra.
23. Durchschnitt des Muskelmagens von Cygnus olor.
24. Ardea cinerea.
25. Eule.
26. Krokodil.
27. Biber.
28. Dicotyles Tajassu (vom Grunde aus gesehen).
29. Cricetus vulgaris.
30. Manatus.
31. Wiederkäuer.
32. Delphinus phocaena.
33. Halmaturus laniger.
34. Bradypus tridactylus.

Fischen, und deren Endglieder bei den Säugern zu suchen wären. In ganz verschiedenen Tierreihen, z. B. in der Reihe der Fische und dann wieder für sich bei den Amphibien und höheren Vertebraten, kommt es jeweilig zu besonderer Bildung eigentümlicher Formen, welche sich nicht voneinander ableiten lassen.

Eine Vorstellung über die äufsere Form können die beigefügten Abbildungen Fig. 1—34 einer Anzahl von Magen geben, wie sie in vergleichenden Anatomieen früherer Jahre herangezogen wurden.

Die äufsere Form des Magens wird in erster Linie durch die Körperform seines Trägers bedingt. Tiere mit langgestreckter Körperform besitzen im allgemeinen einen langgestreckten Magen, solche mit kürzerem Rumpf und gedrängter liegenden Organen einen kürzeren oder gekrümmten Magen eventuell mit Blindsack. Aufser zur Leibesform steht die Magenform auch noch in Beziehung zu anderen Momenten. Schon früh hatte man den Gedanken, die verschiedenen Magenformen mit der Art der Nahrung zusammen zu bringen.

Home findet, / dafs die Tiere mit leichtverdaulichem Futter einen nur aus Cardia- und Pylorusregion (im alten Sinn) zusammengesetzten Magen haben; bei denen mit schwerverdaulichem Futter kommen andere Teile hinzu, in welchen das Futter zur Verdauung vorbereitet wird / (Home 115, 1807).

In treffender Weise stellt Nuhn 70, 1870 die Einflüsse, welche Abänderungen in Form und Gröfse des Wirbeltiermagens bedingen, zusammen. Es sind nach ihm:

/ 1. die Gröfse des Nahrungsbedürfnisses,
2. die Verdaulichkeit der Nahrungsmittel und das Volumen derselben,
3. Form und Gröfse der Leibeshöhle, welche dem Magen zur Aufnahme dient,
4. Einrichtungen, welche die Einwirkung des Magensaftes auf die Nahrungsmittel verstärken,
5. die Übernahme von Vorrichtungen seitens des Magens, die sonst anderen Organen übertragen zu sein pflegen.

Die 5 Ursachen bewirken:

1 bewirkt: { a) sackartige Erweiterung, b) Querstellung,
2 „ bei herbivoren Tieren grossen Magen, bei carnivoren Tieren kleinen Magen,
3 „ langen oder kurzen und breiten Magen,
4 „ { a) Vermehrung der Magensaft liefernden Quellen (accessorische Drüsenmagen), b) Verlängerung des Aufenthalts der Nahrungsmittel im Magen
α) durch Länge des Magens,
β) Blindsackbildung,
5 „ { a) Anlegung von Reservoiren zur Ansammlung von Nahrungsmitteln, b) Einrichtungen, welche eine Art Kauapparat darstellen.

Resultate:
α) Magen, welche durch die Anlegung besonderer Nahrungsmittelbehälter am Magen veranlafst sind (viele Säuger),
β) Magen, welche durch die Umwandlung eines Teils des Magens zu einem Kauapparat bedingt sind (Vögel),
γ) Magen, die durch Vereinigung dieser beiderlei Einrichtungen in einem und demselben Magen bedingt sind (Faultier) / (Nuhn 70, 1870).

Diese Momente scheinen mir durchaus beachtenswert. Es liefse sich jedoch auch denken, dafs nicht die Nahrungsverhältnisse eine sich forterbende Änderung des Magens in der Tierreihe bewirken, sondern dafs umgekehrt diejenigen Tiere, deren Magen sich aus uns unbekannten Gründen ändert, eine andere Nahrung aufzusuchen imstande oder sogar gezwungen sind.

Auch der von Brümmer 78, 1876 aufgenommene Gedanke, / dafs die kompliziertesten Magenformen bedingt sind durch die mangelhafte Thätigkeit des Kauapparates / (Brümmer 78, 1876), kann in derselben Weise gedreht werden, dafs eine Umbildung des Magens die Thätigkeit des Kauapparates überflüssig macht.

/ In eingehender Weise bespricht Nuhn 252, 1875—1878 auch in seinem Lehrbuche die Magenformen bei verschiedenen Tieren unter Zugrundelegung der obengenannten Momente, welche er als „Ursachen“ der grofsen Mannigfaltigkeit der Form und Gröfse der Wirbeltiermagen

ansieht / (Nuhn 252, 1875—1878). Da er jedoch auf die histologischen Verhältnisse des Näheren nicht eingeht, kann ich mich damit begnügen, auf die Arbeit selbst zu verweisen.

Endlich sind noch die Angaben Gegenbaurs zu würdigen, der den Darm in Vorderdarm, Mitteldarm und Enddarm teilt und als Vorderdarm Ösophagus und Magen zusammenfafst. Es ist die Frage aufzuwerfen, ob demnach nicht Ösophagus und Magen zusammen zu behandeln wären. Ohne die Bedeutung der Gegenbaurschen Lehre zu verkennen, scheint es mir aus praktischen Gründen nicht angängig, Ösophagus und Magen zusammen zu betrachten. Ich möchte mich Richet anschliefsen, der hervorhebt, / dafs der Magen nicht als Ende des Ösophagus, sondern als Anfang des Darmes betrachtet werden mufs / (Richet 45, 1878).

Es steht der Magen als das eigentliche höchstentwickelte Verdauungsorgan dem die Speisen nur mehr zuleitenden Ösophagus funktionell zu fern, um mit demselben zusammen behandelt zu werden. Wohl geeignet scheint die Gegenbaursche Einteilung für eine Entwickelungsgeschichte, weniger für dieses Buch, das sich in erster Linie mit dem fertigen Organ des Erwachsenen befafst.

Nach diesem Abschnitt über die makroskopische vergleichende Anatomie kehre ich zu meinem Thema zurück.

Nachdem ich zu Anfang dieses Kapitels die einzelnen Schichten des Magens geschildert habe, ist es nun erforderlich, dieselben etwas genauer ins Auge zu fassen.

Das Magenepithel.

Das die Innenfläche des Vertebratenmagens auskleidende Epithel ist im allgemeinen ein einschichtiges Cylinderepithel besonderer Art, das kurz als „Magenepithel“ bezeichnet werden soll. (Das Vorkommen eines geschichteten Epithels in einzelnen Magenabteilungen der Säuger erfordert später eingehende Besprechung; siehe die Säuger.) An den Cylinderzellen des Magenepithels nennt man Basis diejenige Seite, mit welcher dieselben dem unterliegenden Gewebe aufsitzen. (Da die Zellen gegen die freie Oberfläche zumeist etwas dicker werden, so ist es verständlich, warum einige Autoren die Oberfläche der Zellen als Basis auffassen und bezeichnen wollten.) Der Zellleib besteht aus zwei Teilen, einem basalen und einem der freien Oberfläche zu gelegenen Teile, welche sich gegeneinander scharf absetzen. Im basalen Teil enthält die Zelle den im Protoplasma liegenden Kern. Der der freien Oberfläche zu gelegene Teil der Zelle, welchen ich das Oberende nennen werde, unterscheidet sich vom basalen Teil durch sein Aussehen und durch sein Verhalten gegen Reagentien. Dieses Oberende der Zellen enthält eine schleimähnliche Substanz (vielleicht dem Mucin nahestehend), besteht jedoch keinesfalls ausschliefslich aus Schleim. Das Oberende zeigt sich bei gut erhaltenen Zellen intakt, obwohl es bei der Sekretion eine Rolle spielt, kommt es doch unter normalen Verhältnissen nicht zum Ausfliefsen desselben, wie manche Autoren annehmen wollten. An der freien Oberfläche der Zellen ist eine Membran nicht nachweisbar, während an den Seitenteilen der Zelle und an ihrer Basis die Mehrzahl der Autoren eine solche annimmt. Es vermittelt also das Oberende zwischen dem basalen (protoplasma-

tischen) Teil der Zelle und dem Mageninhalt. Es besitzen die Magenepithelien in ihrem Oberende ein Organ eigener Art. Die Polarität der Zellen (Hatschek, siehe Rabl 4434, 1889) ist bei den Magenepithelien in ihrer Struktur in besonders hohem Mafse ausgeprägt.

/ Glisson hat am Ende des 17. Jahrhunderts aufrecht gehalten, dafs die Epidermis in den Eingeweiden fehle und dafs sie durch Schleim ersetzt werde. Ferner leugnen Bichat, Béclard, Meckel die Epidermis des Magens und Darmes. Dagegen nehmen Ruysch (Epithelium), Lieberkühn, Haller eine solche an. Lieberkühn konnte zuerst die Epidermis des Magens und Darmes durch Maceration nachweisen / (Flourens 54, 1839).

Mit der Zellenlehre kam auch die Entdeckung, dafs diese innerste den Magen auskleidende, früher als Epidermis bezeichnete Schicht aus Zellen bestehe. Henle verdanken wir dies mit seiner Schrift: Symbolae ad anatomiam villorum imprimis eorum epithelii et vasorum lacteorum. Berolini 1837. 4°. Hier und in einer späteren Arbeit 7400, 1838 teilt er mit, / dafs das Epithelium des Magens in der Gegend der Cardia und etwas weiter nach innen aus dünnen Cylindern, in den übrigen Teilen aus kleinen Zellen besteht, die sich auch in die Schleimdrüsen des Magens fortsetzen, dafs am Pylorus die Cylinder aufs neue auftreten und nun durch den ganzen Darmkanal sich erstrecken / (Henle 7400, 1838).

Leydig 3456, 1853 / findet im Magen von Amphibien und Reptilien Cylinderepithel, nirgends Flimmerepithel / (Leydig 3456, 1853). 1857 bespricht Leydig das Epithel vom Magen und Darm der Vertebraten folgendermafsen: / Das Epithel vom Magen und Darm tritt im allgemeinen als Cylinderepithel auf. Im Darm der Katze sind nach Fink die Epitheliumscylinder an den Spitzen der Zotten beständig höher, als an den seitlichen Wänden. Das Magen- und Darmepithel wimpert bei Säugern und Vögeln nie, auch nicht im embryonalen Zustande; bei Batrachiern indessen, sowie bei den Selachiern ist es im Fötalleben ein flimmerndes (Leydig, Rochen und Haie), und bei einigen der niedersten Wirbeltiere, dem Amphioxus (Joh. Müller, Retzius) und Petromyzon (Leydig, Untersuch. über Fische und Reptilien) behält es zeitlebens das Cilienspiel / (Leydig 563, 1857).

Valatour 7501, 1861 betont schon im Jahre 1861 / die Unterschiede zwischen den Magenepithelien und den Darmepithelien, hebt die Unterschiede speziell bei den Fischen hervor (siehe darüber das Kapitel: Cyprinoiden), sagt auch, dafs dieser Befund nicht den Fischen für sich zukomme. Valatour nimmt an, dafs das Oberflächenepithel sekretorische Funktion hat / (Valatour 7501, 1861).

Vergleichend histologisch wurde die von Valatour aufgestellte Lehre von der Spezifität des Magenepithels erweitert durch die Untersuchungen F. E. Schulzes 37, 1867. / Nach ihm besteht das die Innenfläche des Magens aller Wirbeltiere deckende Epithel aus Cylinderzellen, welche oben offen sind. Die Magenepithelzellen sind besonders grofs und vornehmlich breit bei Tritonen, schon schmäler beim Frosch und den Reptilien (Emys, Vipera). Als unter sich ungefähr von gleicher Gröfse folgen hierauf die Magenepithelzellen der Fische, Vögel und Säugetiere / (F. E. Schulze 37, 1867).

In dieser Zeit war die Frage über die Becherzellen des Darmes eine viel ventilierte, und so lag ein Vergleich der Magenepithelien mit den Becherzellen nahe. F. E. Schulze / erscheint es zweifelhaft,

ob die Zellen wirklich zu den Becherzellen gerechnet werden dürfen, da denselben eine charakteristische Eigentümlichkeit aller Becherzellen abgeht, nämlich die bauchartige Theca und deren obere Verengerung. Er erklärt die Zellen an ihrem freien Ende für membranlos / (F. E. Schulze 37, 1867).

Eimer spricht (mit Ödmansson) bestimmt aus, / dafs im Epithel des Froschmagens niemals Becherzellen vorkommen / (Eimer 1811, 1868).

Die Untersuchung der Magenepithelien ist eine schwierige, da man sie nur vermittelst geeigneter Konservierungsmethoden in einem dem Leben ähnlichen Zustande erhalten und untersuchen kann. Geht man in ungeeigneter Weise vor, so fliefst das Oberende der Zelle, das nur geringe Konsistenz zu besitzen scheint, aus, ähnlich wie es wohl bei absterbenden Zellen hier und da der Fall sein mag. Aufserdem untersuchte die Mehrzahl der Forscher an Säugetieren oder gar am Menschen, deren Magenepithelien noch schwerer zu behandeln sind, als die niederer Vertebraten. Und so sieht man in den Untersuchungen der folgenden Jahre besonders folgende Frage erörtert. Die einen dachten sich, dafs die schleimbildende Thätigkeit der Zelle darin bestehe, dafs sie das Oberende (das nur schleimhaltig sein oder ganz aus Schleim bestehen sollte) in den Zellen entstehen und allmählich wachsen liefsen. Dann würden die Zellen platzen! und ihren Inhalt entleeren, um dann entweder zu Grunde zu gehen, oder das Spiel aufs neue beginnen zu lassen. — Dieser Ansicht steht die zweite gegenüber, welche ich selbst vertrete und die darin besteht, dafs das Oberende der Zelle ein Organ der Zelle ist, das während des Lebens der Zelle sich erhält. — Weitere Ansichten scheinen mehr auf ein Mifsverstehen des Wortes „offen“ zurückzuführen zu sein, vor allem die Angriffe einiger Autoren gegen eine das Oberende deckende Membran, wenn auch von einzelnen das Vorhandensein einer solchen behauptet wird.

Die erste der beiden Ansichten vertreten noch in letzter Zeit manche Untersucher, welche, obwohl sie sonst als gute Techniker gelten, bisweilen den Inhalt des Oberendes ausgeflossen fanden. Namentlich am menschlichen Magen erscheint es sehr schwer, das Magenepithel in gutem Zustande zu erhalten.

Nachdem ich so die wahrscheinlichen Ursachen der verschiedenen Befunde angegeben habe, dürfte es genügen, den Gang der Untersuchung nur kurz zu schildern, umsomehr als ich keinen Grund sehe, mit älteren Forschern über Ansichten, welche sie vor Jahren ausgesprochen haben und die durch neuere Funde überholt sind, abzurechnen.

Manche Angaben erscheinen auch, von mir wiedergegeben, vielleicht in anderem Lichte, als dies von den Autoren beabsichtigt war. Z. B. mag mancher Autor für die Cylinderepithelien des Magens den Namen „Becherzellen“ gebraucht haben, ohne dafs er deshalb die Besonderheit dieser Zellen verkannte und vielleicht, ohne dafs er sie deshalb wahren Becherzellen gleichstellen wollte. Der Ausdruck „offen“ wird von manchen Autoren in dem Sinne gebraucht, dafs die Cylinderzellen ihren Inhalt entleert haben, während andere damit nur sagen wollen, dafs sich über dem Oberende keine Membran mehr finde.

Die ersten genaueren Angaben über ein „Bersten“ der Epithelien brachten Heidenhain 53, 1870 und Ebstein 36, 1870. Da Heidenhain betont, dafs die Zellen in der Regel geschlossen seien und nach einer neueren Arbeit (vergleiche Säuger-Epithel) vielleicht gemäfsigteren

Anschauungen Raum giebt, citiere ich nur die Befunde Ebsteins. / Dieser glaubte damals nach Untersuchungen am Hunde, dafs die Magenepithelien in einer progressiven schleimigen Metamorphose begriffen seien und besonders zur Zeit der Verdauung bersten und dann offene Zellen darstellen / (Ebstein 36, 1870). Nach Klein 3009, 1850 / besteht das Cylinderepithel des Magens vom Kaninchen und vom Frosch nach Behandlung mit Chromsäure durchgehends aus Becherzellen / (Klein 3009, 1870).

/ Rollett hingegen konnte sich bei verschiedenen Säugern auf das entschiedenste davon überzeugen, dafs die Zellen des die Magengruben auskleidenden Epithels an ihrer freien Fläche scharf begrenzt erscheinen. Becherzellen konnte er nie auffinden (keine vitale Becher-metamorphose, wohl aber postmortale) / (Rollett 44, 1871).

/ Bleyer erscheint das Magenepithel beim Frosch offen / (Bleyer 178, 1874).

/ Biedermann 173, 1875 tritt gleichfalls der Anschauung Heidenhains und Ebsteins entgegen. Nach ihm sind die Oberenden der Zellen, welche er mit dem Namen „Pfropf" belegte, präformierte, in jeder Lebensphase der Zelle vorhandene Gebilde. Wie man sich demnach die Schleimsekretion, womit auch nach ihm diese Zellen zu thun haben, denken mufs, läfst er offen. Zwei Wege erscheinen möglich, einmal dafs der vom Zellprotoplasma secernierte Schleim durch Porenkanäle (?) des Pfropfes an die Oberfläche tritt, oder aber es wandelt sich der Pfropf an seiner freien Oberfläche beständig in Schleim um, während er von unten her durch Apposition wächst.

Endlich ist auch noch der Möglichkeit zu gedenken, dafs diese Zellen auch der Resorption gewisser Nahrungsbestandteile dienen können, welchen Umstand auch Schulze hervorhebt. Der Biedermann-sche Pfropf ist durch ein eminentes Quellungsvermögen ausgezeichnet (Maceration mit einer zur Hälfte mit 0,5%iger Kochsalzlösung verdünnten Müllerschen Flüssigkeit 6—12 Stunden). Die Pfröpfe sind vom Protoplasma der Zelle scharf getrennt. Die Färbbarkeit durch Anilinblau ist für die Epithelien des Magens charakteristisch. Becherzellen des Darmes, der Rachenschleimhaut oder der Oberhaut der Fische zeigen nicht dasselbe Verhalten.

Bei geeigneter Behandlung des Pfropfes mit Osmiumsäure konnte Biedermann eine feine Längsstreifung des Pfropfes nachweisen, zuerst bei Bombinator igneus, dann auch bei Rana esculenta und temporaria, Pelobates fuscus; Salamandra maculata, Katze und Meerschweinchen. Bei Triton cristatus und Hund war die Streifung nicht zu erkennen / (Biedermann 173, 1875).

Die Längsstreifen des Oberendes scheinen Heidenhain 2587, 1880 teils Falten der Zellmembran, teils Quellungserscheinung zu sein. Stöhr 129, 1880 erklärt die Längsstreifung für feinkörnige Gerinnung. Heidenhain 2587, 1880 findet bei Säugern unter den Magenepithelzellen solche mit entleertem Oberende und im Mageninhalt namentlich bei Kaninchen und Meerschweinchen abgestofsene Epithelien, „leere Zelldüten". Er denkt daher auch jetzt noch daran, dafs die Schleimbildung in einer Weise vor sich gehe, wie sie schon von Todd-Bowman 542, 1856, Donders 6624, 1856 u. a. beschrieben wurde. Doch spricht er nicht geradezu von einem Bersten und plötzlicher Entleerung der Zellen.

/ Dagegen muſs Stöhr 50, 1880 und 129, 1880 als hauptsächlicher Vertreter der Ansicht hingestellt werden, daſs die Zellen platzen und ihren Inhalt entleeren, er läſst auch die freie Oberfläche der Zelle mit einer Membran versehen sein. Dieselbe ist nur eine feine, nie doppelt kontourierte Linie. Nach dem jedesmaligen Ausstoſsen der Schleimmassen bildet sich eine neue Membran, die, ehe sie Zeit hat, eine bedeutende Dicke anzunehmen, wieder dem Verderben anheimfällt / (Stöhr 129, 1880).

Damit sind die Vorkämpfer der verbreitetsten Anschauungen gewürdigt, und es bleibt nur weniges nachzutragen; manche Angaben, die sich nur auf einzelne Tiere beziehen, finden sich dort eingereiht.

/ Das Epithel in den Magengruben ist identisch mit dem der freien Oberfläche / (Klein and Noble Smith 312, 1880).

/ Klein findet an manchen Stellen schleimsecernierende Becherzellen und führt an in Klammern: „(Stricker, F. E. Schultze, Klein, Watney u. a.)“ / (Klein and Noble Smith 312, 1880).

Während schon durch die ältesten Forschungen dargethan worden war, daſs das Magenepithel der erwachsenen Vertebraten nicht flimmert, findet / Ballagi 108, 1881 (nach Ferd. Klug in Hofmann-Schwalbes Jahresberichten X. Bd., 1. Abt.) nicht nur die Magenschleimhaut des Frosches mit Flimmerepithel bedeckt, sondern Flimmerepithelien in dem Magen der Katze, des Maulwurfs und mehrerer Fische / (Ballagi 108, 1881 nach den Ref. von Klug in Jahresber. f. Anat. X. Bd.).

/ Das Epithel, welches die Oberfläche der Magenschleimhaut bekleidet, trägt bei allen Wirbeltieren den Charakter von Cylinderepithel, wobei in der Magenschleimhaut einiger, namentlich niederer Tiere (Barsch, Hecht, Frosch) auch Flimmerepithel angetroffen wird, deren Zellen aber als Residuum der Embryonalperiode zu betrachten sind. Trinkler weist darauf hin, daſs das saure Sekret der Magenschleimhaut ein sehr ungünstiges Medium für die Existenz von Flimmerzellen abgiebt. In der Embryonalperiode ist bei einigen Fischen und einigen anderen niederen Tieren, welche kein eigentlich saures Magensekret haben, der ganze Darmtraktus ausschlieſslich von Flimmerepithel bekleidet / (Trinkler 40, 1884).

/ List weist darauf hin, daſs F. E. Schultze, dem gewöhnlich die Annahme zugeschrieben werde, daſs Magenepithelien Becherzellen seien, betone, daſs den Magenepithelien die bauchige Theca mangele.

List sagt: Allerdings kann man häufig ein Reticulum (Filarmasse) (Klein beim Triton) in der Zelle beobachten. So viel ist aber sicher, daſs man die Epithelzellen des Magens nicht einfach als Becherzellen, die durch ihre bauchige Theca und differenzierten Inhalt charakterisiert sind, betrachten darf, sondern als Zellen sui generis / (List 3546, 1886).

/ Die Magenepithelien unterscheiden sich (nach Silberimprägnation) von denen des Darmes dadurch, daſs sie keinen Umschlagsrand haben und gegenseisig einander sehr dicht anliegen / (Ranvier 4468, 1888).

/ „Die meisten Autoren halten die Magenepithelzellen noch immer für Becherzellen, trotzdem List bereits vor mehreren Jahren ausdrücklich darauf hinwies, daſs die Magenepithelzellen nicht als Becherzellen, sondern als Zellen sui generis betrachtet werden müssen. Es wäre doch endlich an der Zeit, mit der alten Ansicht zu brechen“ / (List 3548, 1889).

Dem gegenüber ist einzuwenden, daſs ja doch nur recht wenige Autoren die Magenepithelien für Becherzellen hielten, und daſs schon

lange vor List z. B. Valatour 7501, 1861, wie auf S. 12 citiert wurde, die Besonderheiten des Magenepithels erkannte.

/ Die Zellen an der freien Oberfläche der Magenschleimhaut werden von allen Forschern (Klein, Ranvier, Stöhr, Trinkler u. a.) als Becherzellen bezeichnet; ihre „Theca“ soll ebenfalls mit schleimartigem Sekret angefüllt sein. Dasselbe wird aber von mucinfärbenden Lösungen (Anilinfarben) durchaus nicht tingiert (auch nicht von Carmin). Trotzdem dürfte dieselbe Mucin sehr nahe stehen und möglicherweise sogar ein durch den sauren Magensaft verändertes Mucin darstellen. Dafür spricht einerseits die im Magen von Kaninchen häufig vorkommende, die Oberfläche überziehende Schleimschicht, andererseits die noch stärkere Schleimschicht im Muskelmagen der Vögel. An Schnitten vom Taubenmagen zeigte die der Schleimhaut unmittelbar anliegende Schicht der Cuticula zusammen mit ihren zapfenförmigen Fortsetzungen in die Lumina der Drüsen nach Einwirkung von Thioninlösung intensive rotviolette Färbung, während Schleimhaut und Drüsenzellen blau gefärbt waren, die oberflächlichen, dem Binnenraum des Magens zugekehrten Schichten der Cuticula dagegen ganz ungefärbt blieben (wahrscheinlich infolge der Einwirkung des Magensaftes). In gleicher Weise wie das Sekret der erwähnten Becherzellen ward auch der Inhalt der Sekretionszellen einiger bei Carminfärbung als Schleimdrüsen sich darstellenden Gebilde von mucinfärbenden Lösungen nicht tingiert.

Nach Hoyers Überzeugung besteht das fertige schleimige Sekret nirgends aus einem einheitlichen Mucin, sondern enthält ein Gemenge verschiedener, wenn auch einander nahe verwandter Stoffe. Auch das von Chemikern gewissermafsen als Musterprobe aufgefafste Sekret des Schneckenfufses entsteht aus einer Mischung von Sekreten, die bei mikroskopischer Untersuchung ein verschiedenes Verhalten darbieten / (Hoyer 7625, 1890).

/ Die Cylinderzellen zeigen deutlich bei den Amphibien, weniger deutlich bei den Säugern, ein eigentümliches Verhalten gegen die basischen Aniline, indem sich bei ersteren das obere Drittel, manchmal sogar die Hälfte damit intensiv färbt. Diese Neigung zu basischen Anilinen scheint Rawitz darauf hinzudeuten, dafs „der freie Abschnitt der betreffenden Epithelien wahrscheinlich von mucinöser Beschaffenheit, jedenfalls von chemisch anderer Zusammensetzung ist, wie der basale Abschnitt“ / (Rawitz 7369, 1894).

Auch ich bin der Überzeugung, dafs mit den letzten Worten von Rawitz so ziemlich alles gesagt ist, was die Forschung mit Reagentien auf Mucin an den Magenepithelien bisher hat erkennen lassen. Es spricht dies nicht gegen die von mir vertretene Ansicht, dafs das Oberende der Magenepithelien nicht als Schleimpfropf, sondern als ein besonderes Organ dieser Zellen aufzufassen ist. Die Bedeutung des Oberendes und die Art seiner Thätigkeit bei der Schleimsekretion hat die Forschung heute noch nicht aufzuklären gewufst.

Regeneration des Magenepithels.

Das natürliche Absterben der Zellen erfordert einen Neuersatz, in noch höherem Mafse mufste eine solche Neubildung stattfinden nach der Ansicht der Autoren, welche die Epithelzellen bersten und dann zu Grunde gehen liefsen. Und so entstand schon früh die Frage, wie sich die Epithelien neu bilden. Es bestehen heute in erster Linie zwei

Theorieen. Man könnte dieselben als die Ebsteinsche und die Bizzozerosche bezeichnen, nach denjenigen, welche am meisten für diese Theorieen eingetreten sind. Ich will diese Theorieen skizzieren, um auf dieselben später zurückzukommen.

Ebstein 36, 1870 findet beim Hund, daıs die Regeneration der Magenepithelien durch junge Zellen erfolgt, welche, wie F. E. Schulze fand, zwischen den unteren verschmälerten Zellenden liegen und welche Ebstein „Ersatzzellen“ nennt.

Stöhr ist es zweifellos, / dafs die meisten der bisher als „Ersatzzellen“ aufgefafsten Gebilde lymphoide Zellen sind, welche auf der Wanderung aus dem Bindegewebe der Schleimhaut durch das Epithel in die Magen- resp. Darmhöhle begriffen sind und dort die Schleimkörperchen darstellen / (Stöhr 5358, 1882).

Die von Ebstein sogenannten Ersatzzellen wurden nach Trinkler / schon von Todd-Bowmann, alsdann von Watney unter dem Namen von „epithelial bods“ beschrieben. Besonders gut konnte sie Trinkler an der Magenschleimhaut von Emys europaea studieren / (Trinkler 40, 1884).

Bizzozero mifst den Ersatzzellen keine Bedeutung zu und stellt eine neue Ersatztheorie auf.

/ Die Ersatzzellen sind nach ihm zum Teil Leukocyten, zum Teil (Magen, Hund) Mastzellen, andere (Rectum, Kaninchen) alte schleimabsondernde Zellen, welche sich des letzten abgesonderten Materials entledigt haben. Das Epithel, welches die Magengrübchen auskleidet, ist ein junges Schleimepithel, welches zwar beständig Schleim absondert, dabei aber doch allmählich die Epithelzellen der freien Magenoberfläche, welche desquamieren, wieder ersetzt. In der Tiefe der Drüsengrübchen vermehren sich die Zellen lebhaft durch Mitose, an der freien Oberfläche der Schleimhaut vermehren sich die Zellen nicht mehr und werden zuletzt abgestofsen / (Bizzozero 120, 1888).

Ich habe in diesem Kapitel nur einiges, den Erscheinungsformen, unter welchen das Magenepithel bei den Vertebraten auftritt, Gemeinsame und einige der wichtigeren Fragen, welche sich an das Kapitel „Epithel“ knüpfen, erwähnt. Um ein vollständigeres Bild zu erhalten, sind die einzelnen Kapitel „Epithel“ bei den verschiedenen Tiergruppen und den einzelnen Tieren nachzusehen. Dort habe ich die Detailangaben der Autoren eingereiht.

Die Magendrüsen.

Die Magendrüsen zeigen, wie ich oben erwähnt habe, durch die Vertebratenreihe einen sehr verschiedenen Bau, so dafs ein Vergleich erst bei Schilderung der Einzelverhältnisse möglich ist. Doch sollen einige Punkte von allgemeinerer Bedeutung hier zur Sprache kommen. Diese sind einmal der allgemeine Bau der Magendrüsen, die Frage nach der ersten phylogenetischen Entstehung der Magendrüsen und damit im Zusammenhang die Frage nach den Gründen, aus welchen einige Vertebraten der Magendrüsen ermangeln.

Die Magendrüsen der Vertebraten sind Epitheleinsenkungen (ausgehend vom Oberflächenepithel), in welchen das Epithel sich besonders differenziert hat. Ist das Epithel dem Oberflächenepithel gleich geblieben, so spricht man nicht von Magendrüsen, sondern eben von Epitheleinsenkungen oder Krypten. Die Differenzierungen, welche die

Zellen der Magendrüsen zeigen, machen sie geeignet, bestimmte Bestandteile des Magensaftes zu liefern. Das Sekret einer Magendrüsenzelle unterscheidet sich von dem einer Oberflächenepithelzelle qualitativ und quantitativ. Zwischen dem Oberflächenepithel und den eigentlichen Drüsenzellen findet sich bei niederen Vertebraten (bei manchen Fischen noch wenig ausgebildet) eine weitere Zellenart, welche ich als Halszellen bezeichne. Dieselben unterscheiden sich vom Oberflächenepithel, wie von den Drüsengrundzellen, wie ich die eigentlichen Drüsenzellen, dieselben den Drüsenhalszellen gegenüberstellend, bezeichne.

Die Drüsengrundzellen sind bei Fischen bis zu Vögeln inklusive nach dem Urteil aller Autoren hauptsächlich zur Bildung der für den Magensaft besonders charakteristischen Stoffe befähigt. Bei den Säugern finden sich in den Drüsen gleichfalls zwei Zellenarten, welche sich aber nicht in Drüsenhalszellen und Drüsengrundzellen trennen lassen, wie bei niederen Vertebraten, sondern sich in verschiedener Verteilung in der ganzen Ausdehnung des Drüsenschlauches finden. Dieselben werden bei Säugern als Hauptzellen und Belegzellen bezeichnet. Man darf heute annehmen, dafs diese beiden Zellarten bei Bildung der Stoffe des Magensaftes beteiligt sind, wenn auch die Art und Weise dieser Teilnahme ausführlicher später erst geschildert werden kann.

Es bestand nun eine Zeit lang die Frage, ob sich für die Haupt- und Belegzellen der Säuger vielleicht entsprechende Formen bei den niederen Vertebraten auffinden lassen. Es ist dies jedoch nicht der Fall, die niederen Vertebraten zeigen nur eine Form der Drüsengrundzellen. Dies bestätigen fast alle Autoren, die überhaupt die Magendrüsen der niederen Vertebraten untersucht haben. Sehr häufig findet man die Angabe, dafs die Drüsengrundzellen der niederen Vertebraten den Belegzellen der Säuger entsprechen sollen. Dieser Gedanke, zuerst von Heidenhain 53, 1870 für den Frosch ausgesprochen, fand vielfach Aufnahme, wie dies später geschildert werden wird. Verallgemeinert und auf alle niederen Vertebraten angewandt wird dieser Gedanke z. B. von Glinsky 221, 1883 und Trinkler 40, 1884.

Es ist diese Annahme aber in keiner Weise erwiesen (sie stützt sich auf Ähnlichkeit der beiden Zellarten im Aussehen und im Verhalten gegen Reagentien). Gegen die Ansicht machten sich denn auch bald Stimmen geltend. Ich erwähne Edinger 1784, 1876, der zuerst, und dann Cattaneo und Maria Sacchi, da letztere Autoren mehrfach in ausgesprochener Weise gegen diese Heidenhainsche Lehre eingetreten sind.

/ Die Magendrüsenzellen der Fische stimmen weder mit den Haupt-, noch mit den Belegzellen vollständig überein, scheinen aber doch mit den letzteren gröisere Verwandtschaft zu besitzen. Die Differenzierung von zwei Zellarten in den Labdrüsen selbst ist ein phylogenetisch viel später zu setzender Vorgang / (Edinger 1784, 1876).

Cattaneo und Maria Sacchi 273, 1886 und 274, 1886 / fanden bei Batrachiern und Reptilien mit aller Sicherheit keine Differenzierung der Magendrüsenzellen in Haupt- und Belegzellen, sondern nur eine primitive und undifferenzierte Zellform / (Cattaneo 131, 1886).

Cattaneo 1404, 1887 sagt: / Man hat hier nicht nach der Anwesenheit von Beleg- und Hauptzellen zu suchen; diese eine Zellform der niederen Vertebraten ist als eine primitive und undifferenzierte aufzufassen, welche den beiden Formen der Säuger vorangeht / (Cattaneo 1404, 1887).

Ich bin der Ansicht, dafs diese Fassung Cattaneos bei dem heutigen Stand unserer Kenntnisse eine richtige ist.

Nachdem ich so geschildert habe, was wir wissen und wo die Hypothese beginnt, gehe ich darauf ein, wo denn die Analoga der Hauptzellen wären, wenn die von mir nicht angenommene Hypothese, die Drüsengrundzellen niederer Vertebraten entsprechen den Belegzellen, eine begründete wäre. Ich habe in der Litteratur verschiedene Hinweise gefunden. Einmal sollten beim Frosch (siehe dort) die Ösophagealdrüsenzellen den Hauptzellen des Säugermagens entsprechen (Partsch 31, 1877), bei Vögeln sollten sich die Analoga der Hauptzellen in der zweiten Magenabteilung (dem sogenannten Muskelmagen) finden (Nussbaum 21, 1877; später 4113, 1882 kommt Nussbaum auf diesen Vergleich nicht mehr zurück). Es sollen dann nach Nussbaum 4113, 1882 / in verschiedenen Abschnitten der Fundusdrüsenregion (nach der gröberen oder feineren Körnelung der Drüsenzellen geschieden) bei niederen die den Haupt- und Belegzellen der Säuger entsprechenden Zellformen zu suchen sein / (Nufsbaum 4113, 1882).

Nussbaum 4112, 1882 fafst seine Theorie folgendermafsen: / Bei Vertebraten lassen sich am Vorderdarm in den meisten Fällen deutlich mindestens vier Abteilungen von Drüsen unterscheiden, die entweder zu je zwei auf Ösophagus und Magen verteilt sind, oder von denen drei in den eigentlichen Magen hinabrücken. Von diesen Drüsen sind bei allen Tieren die erste und vierte schleim-, die zweite und dritte Art fermentbereitende Drüsen. Die Reihenfolge ist:

1. Schleimdrüsen des Ösophagus,
2. Pepsindrüsen mit grofsen Granula (typisch: die zusammengesetzten Pepsindrüsen des Froschösophagus),
3. Pepsindrüsen mit feinen Granula (typisch: Labdrüsen des Frosches),
4. Pylorusdrüsen.

Die beiden ersten Abteilungen fehlen bisweilen. — Bei den Säugern kommt eine Vereinigung beider Drüsenzellenformen in den Schläuchen vor (grofse Granula — Hauptzellen; feine Granula — Belegzellen) / (Nufsbaum 4112, 1882).

Es erfordern diese drei Anschauungen kaum eine Wiederlegung, da andere Organe oder andere Drüsen vielleicht für bestimmte Magendrüsenzellen funktionell ergänzend eintreten können, aber deshalb doch nicht in dem von mir hier verfolgten Sinne diesen entsprechen können. Auch können nicht Dinge, die wir in ein und derselben Drüse zu suchen haben, in zwei verschiedenen Drüsen gefunden werden.

Untersuchungen an manchen Reptilien (besonders Schildkröten, Motta Maïa Cl. und Renaut J. 144, 1878) legen eine weitere Deutung nahe, die mir Beachtung zu verdienen scheint und welche auch von anderen Autoren beachtet wurde. Bei manchen Schildkröten reichen die Halszellen in einzelnen Drüsenschläuchen bis zum Drüsengrund. Es wäre damit die Brücke für den kühnen Schlufs gegeben, die Hauptzellen der Säuger entsprechen den Halszellen niederer Vertebraten. Indem ich Phantasie und Forschung weiter überlasse, diesen Gedanken auszuspinnen oder zu verwerfen, weise ich noch darauf hin, dafs von physiologischer Seite für eine derartige Deutung aufserordentliche Schwierigkeiten bestehen. Den Hauptzellen der Säuger ist nach den neueren Untersuchungen (siehe unten) eine Thätigkeit zuzuschreiben, die sich mit der, welche man heute für die Halszellen niederer Vertebraten anzunehmen geneigt ist, entfernt nicht vergleichen

läfst. Sollte aber dieser Weg doch eingeschlagen werden müssen, so können hier Angaben von Bedeutung sein, welche ich an anderer Stelle dieses Buches über verschiedenes Verhalten der Hauptzellen der Säuger im Drüsenhals und Drüsengrund (siehe z. B. Dachs, Igel) gebe. Auch werde ich auf diesen Gedanken im Kapitel Säuger, Physiologisches zurückkommen.

Edinger fafst seine Resultate über Phylogenie der Drüsen des Fischdarmes folgendermafsen zusammen:

/ Das Darmrohr der ältesten Wirbeltiere und das der Embryonen höherer ist glatt auf seiner inneren Oberfläche. Die ersten Oberflächenvergröfserungen treten in der Bildung von Längsfalten auf (Petromyzon). Darmkrypten entstanden, als die Bildung der von den Längsfalten entstammenden Querfalten begann, welche von einer Längsfalte zur anderen ziehen.

Diese Übergangsformen zu eigentlichen Blindsäcken aus langen Buchten finden sich bei Selachiern, Ganoiden und einigen Teleostiern.

Eine reichlichere Ausbildung der Maschen des so entstandenen Netzes hat zuerst im Magen, später auch auf der Mitteldarmschleimhaut enge, schlauchförmige Krypten erzeugt. Diese höchste Form der Faltenentwickelung, welche sich bis zu den Säugetieren erhält, ist bei den niederen Fischen noch selten und selbst bei den Teleostiern noch keineswegs konstant.

Die Magensaftdrüsen sind ontogenetisch und phylogenetisch sekundäre Bildungen, die erst spät auftreten und unter den Fischen noch nicht konstant geworden sind. Sie haben sich aus dem unteren Teile der Magenkrypten differenziert.

Ein Rest der unveränderten Magenkrypten findet sich bei vielen Fischen im pylorischen Rohr / (Edinger 1784, 1876).

Zu den Befunden Edingers ist beizufügen, dafs er einerseits die Entstehung der Drüsen aus Falten lehrt, andererseits aber doch das Fehlen der Drüsen bei manchen Teleostiern als wahrscheinlich regressiven Vorgang betrachten zu müssen glaubt.

Gegenbaur / fafst jene Befunde, in welchen noch kein Magen besteht, als die indifferenten auf und deutet sie als die primitiveren. Er benutzt bei Amphioxus, Cyclostomen, Dipnoer, Chimära und Teleostier aufgeführte Daten, um das verbreitete Bestehen einer Indifferenz des Vorderdarmes hervorzuheben, den er als niederen Befund deutet; „es wäre verkehrt, anzunehmen, dafs er für die verschiedenen Abteilungen aus den differenzierten entstand, also eine Rückbildung vorstellte“ / (Gegenbaur 174, 1878).

Gegenbaur 397, 1878 äufsert sich ferner: / Der Vorderdarm kann in Speiseröhre und Magen geschieden werden. „Jedenfalls erscheinen diese Teile unter den Wirbeltieren erst bei den Gnathostomen erworben. Für ihre Entstehung ist die Verbreitung des Nervus vagus an ihrer Wandung von Wichtigkeit. Dadurch findet die Auffassung Begründung, dafs die fragliche Darmstrecke aus einem ursprünglich dem Kopfdarme zugehörigen Abschnitt sich hervorgebildet hat“ / (Gegenbaur 397, 1878).

Ich hoffe in dieser Arbeit zeigen zu können, dafs das Fehlen der Magendrüsen durchaus nicht als ein einheitlicher Vorgang aufge-

faſst werden darf, sondern daſs jeder einzelne Fall seine besondere Erklärung fordert. Zunächst ist gegen Edinger und Gegenbaur die Behauptung aufzustellen, daſs es in keiner Weise widerlegt ist, daſs auch die ältesten Wirbeltiere Magendrüsen gehabt haben können. Mit Edinger gegen Gegenbaur ist dann ernstlicher hervorzuheben, daſs die mikroskopischen Befunde bei Teleostiern (siehe diese) doch dagegen sprechen, beim Fehlen der Magendrüsen eine Rückbildung auszuschlieſsen. Vor allem ist es der Umstand, daſs bei im System sich sehr nahe stehenden Teleostiern den einen die Magendrüsen fehlen, den anderen zukommen, der für Rückbildung spricht.

Cattaneo weist darauf hin, / daſs das Fortbestehen der groſsen Falten im Magen bei Acanthias und das Auftreten von schlauchförmigen Drüsen, die schon differenziert sind, die Richtigkeit des Schlusses Edingers zweifelhaft erscheinen läſst, daſs die Drüsen der höheren Fische von den Längsfalten abstammen, durch deren Vereinigung mit Querfalten / (Cattaneo 1403, 1886).

Ich muſs gestehen, daſs auch mir nicht recht verständlich ist, wie aus oben breiten, nach unten sich verjüngenden Epitheleinsenkungen schlauchförmige Krypten entstehen sollen. Es müſsten dabei Stücke der Wand ausfallen und Rückbildungen von merkwürdiger Art und Regelmäſsigkeit erfolgen. Ich denke mir vielmehr, daſs derartige schlauchförmige Formen sich an bestimmter Stelle durch Zellvermehrung (während es sich nach Edinger um eine Zellverminderung handeln würde) bilden. Wohl aber mögen die Faltungen der Mucosa des Magendarmkanals, die sich ja bis zu den höchsten herauf erhalten, die Bildung von Krypten und Drüsen an geschützten Stellen begünstigen, ohne dieselbe jedoch direkt einzuleiten. Es bilden sich ja auch die Magendrüsen der Vertebraten ontogenetisch nicht als Längsfalten oder Trichter, sondern von einem Punkte aus. Und es ist doch anzunehmen, daſs sich derartige Unterschiede in der Vererbung, wenn letztere auch keine vollständige ist, nicht zeigen dürften.

Der Magensaft.

Es sollen hier nur wenige Notizen, welche von historischem Interesse sind, gegeben werden; etwas eingehender soll dieser physiologische Teil bei Besprechung der Säugetiere behandelt werden.

/ Spallanzani hat eine Theorie von chemischer Lösung aufgestellt und gelehrt, daſs die Chymification durch die lösende Kraft einer Flüssigkeit, die vom Magen secerniert wird und als ein wahres Menstruum auf die Nahrungsstoffe wirkt, vollzogen wird. Diese Flüssigkeit hat er Magensaft benannt / (Beaumont 76, 1890).

Auch Brunner (Brunn 264, 1715) / hatte schon die Vorstellung, daſs der Magensaft bei der Magenverdauung thätig ist. Er denkt sich seine Wirkung auf die Speisen lösend, wie die einer Säure auf Metalle, doch vermag er durch den Geschmack keine Säure im Magensaft wahrzunehmen / (Brunn 264, 1715).

Prout 159, 1824 bestimmte die Säure des Magensaftes als Salzsäure.

Müller und Schwann 4001, 1836 wiesen nach, daſs der Prozeſs der Magenverdauung als eine Fermentwirkung aufzufassen sei.

Wasmann 5797, 1839 stellte dieses Ferment „das Pepsin“ dar.

Diese wichtigen Entdeckungen sind zum Teil eng verknüpft mit ebenso wichtigen Entdeckungen über den mikroskopischen Bau des Magens.

Tunica propria der Mucosa.

Dieselbe besteht aus Bindegewebe, dessen Natur eine grofse Bewegungsmöglichkeit garantiert. Diese ist bedingt durch die wechselnden Formen, welche die Mucosa bei leerem oder gefülltem Magen annimmt, ferner auch durch Veränderungen, die in der Mucosa selbst sich vollziehen, z. B. durch wechselnde Füllung des Gefäfs- und Lymphsystems, endlich durch räumliche Verschiebungen, welche mit den bei der Verdauung sich abspielenden Vorgängen Hand in Hand gehen.

Es handelt sich um ein lockeres, dem adenoiden nahestehendes Gewebe. Es scheint nicht erwiesen, dafs Lymphfollikel wie überhaupt stärkere Anhäufungen von Lymphgewebe als für die Mucosa des Magens typisch, gewissermafsen notwendig (etwa so wie die Magendrüsen) zu betrachten wären, damit steht wohl das zwar häufige, aber wenig regelmäfsige Auftreten solcher Bildungen (häufiger bei Säugern) im Zusammenhang. Das Fehlen eigentlichen elastischen Gewebes betont Mall 3717, 1891 für einige Säuger. Vermittelst der Färbung mit Orcein (welche aber in ihrer Beweiskraft hinter einer chemischen Prüfung auf Elastin zurücksteht) liefsen sich in den Gefäfswänden reichlich elastische Fasern erkennen, auch an den Durchtrittsstellen der Gefäfse scheinen einzelne in Mucosa und Submucosa auszustrahlen.

Die bindegewebige Grundlage der Magenschleimhaut der Wirbeltiere stellt nach Glinsky 221, 1883 / eine Übergangsform zwischen lockerem fibrillären Bindegewebe und adenoidem Gewebe dar; jedoch steht sie bei jungen Säugetieren und Fischen dem adenoiden Gewebe näher. Glinsky untersuchte die Magenschleimhaut verschiedener Säugetiere (Mensch, Hund, Katze, Fuchs, Schwein, Kaninchen, Ratte, Maus), Reptilien (Cistudo lutaria Gesn., Tropidonotus natrix), Amphibien (Rana temporaria, Rana esculenta s. viridis, Bufo viridis s. vulgaris Laur., Hyla arborea, Triton taeniatus) und Fische (Esox vulgaris, Mullus barbatus, Cyprinus carpio und Cyprinus tinca, Petromyzon fluviatilis, Cobitis fossilis u. a.).

Follikel: In der Dicke der Magenschleimhaut liegen abgegrenzte Einlagerungen des adenoiden Gewebes, sog. Follikel, besonders häufig in der Übergangszone vom Pylorus zum Duodenum, seltener in dem Pylorusteil selbst, am spärlichsten aber im Fundus. Solche Follikel fand Glinsky nicht nur bei Säugetieren, sondern auch bei den übrigen Vertebraten, als Cistudo lutaria, Frosch u. a. / (Glinsky 221, 1883).

Ich habe diese Angaben von Glinsky hier citiert, weil sie sich auf die Vertebraten im allgemeinen beziehen. Zahlreiche Angaben anderer Autoren, zum Teil genauere und älteren Datums, beziehen sich auf einzelne Tiere und sollen dort eingereiht werden.

Stratum compactum: In der tiefen Schicht der Mucosa, unter den Drüsen gelegen, aber über der Muscularis mucosae findet sich eine (bisweilen kernlose) Schicht kompakten Gewebes, das, vielleicht bei verschiedenen Tieren verschiedenen Ursprungs und Baues, bei den Säugern in Beziehung zur Muscularis mucosae zu stehen scheint. Diese Schicht kommt nicht allen Vertebraten zu. Sie wurde von Molin 145, 1850

zuerst beim Falken entdeckt, könnte daher auch Molinsche Schicht benannt werden. Bei der Katze von Zeissl 26, 1875 entdeckt, geht sie auch unter dem Namen Zeisslsche Schicht. Glinsky 221, 1883 äufsert sich über dieselbe folgendermafsen:

/ Zwischen der Muscularis mucosae und der Matrix der Magenschleimhaut befindet sich eine eigentümliche Schicht aus kompaktem fibrillärem Bindegewebe. Diese „glasartige" Schicht kann man bei der Katze (Max Zeissl), beim Hunde (K. Z. Kutschin) und Fuchse (Glinsky) sehen, auch bei einigen Fischen, wie z. B. beim Esox vulgaris. Die „glasartige" Schicht verdünnt sich an der Übergangsstelle vom Pylorus in das Duodenum fast bis zur Unmerklichkeit und erreicht ihre frühere Mächtigkeit erst an der Stelle wieder, wo die Brunnerschen Drüsen aufhören / (Glinsky 221, 1883).

Membrana propria der Drüsen: In der Mucosa wurde eine die Drüsen umhüllende besondere Schicht früher unter dem Namen Membrana propria beschrieben. Es wird von dieser Schicht bei Besprechung der einzelnen Tiere manchmal die Rede sein. Für alle Vertebraten giltige Angaben über ihren Bau fand ich nicht vor. Folgende Worte Leydigs 3455, 1852 scheinen mir in richtiger Weise die Zugehörigkeit dieser Schicht, soweit sich eine solche Schicht erkennen läfst, zum Bindegewebe der Mucosa darzuthun.

/ „Ich habe mich aber aufs bestimmteste überzeugt, dafs diese sogenannte Tunica propria keine der Drüse eigentümliche, d. h. histologisch gesonderte Haut ist, sondern blofs die Begrenzung von röhrenförmigen Räumen in der Bindesubstanzlage der Schleimhaut. Was man also als Magendrüschen bezeichnet, sind nichts anderes als röhrenförmige Höhlen in der Bindesubstanz der Schleimhaut, welche mit Zellen angefüllt sind" / (Leydig 3455, 1852).

Submucosa.

Das Bindegewebe, welches die Submucosa aufbaut, besteht auch aus lockerem Bindegewebe mit fibrillären Einlagerungen. Adenoides Gewebe findet sich hier im Vergleiche zur Mucosa nur sehr spärlich.

/ Das Bindegewebe des Magens, des Darmes, und zwar das der Muscularis und der Muscularis mucosae und der Muskelelemente in den Zotten untersuchte De Bruyne 1303, 1891, und zwar beim Frosch, Schaf, Hund, Meerschweinchen, Kaninchen (besonders deutliche Resultate ergaben Frosch und Meerschweinchen). Er findet, dafs das intramuskuläre Netz (welches mit den Elementen der Mucosa und Serosa zusammenhängt), aus retikulärem, fibrillärem Bindegewebe und elastischen Elementen besteht. Es bildet ein ununterbrochenes „Gerüst" durch die ganze Darmwand. De Bruyne weist noch darauf hin, dafs dies entwicklungsgeschichtlich wohl verständlich ist / (De Bruyne 1303, 1891).

Muscularis mucosae.

/ Die Muscularis mucosae beschreibt zuerst (im Duodenum) Middeldorpf 3898, 1846. Er erkennt die Struktur derselben „quod componitur fibris tenuissimis muscularibus organicis", „quarum omnes duodeni longitudinem sequuntur". (Er benannte die Schicht jedoch Stratum

submucosum, während er die heutige Submucosa als Stratum celluloso — vasculosum s. tunica vasculosa s. nervea s. cellulosa benennt). Auch in seiner Abbildung zeichnet er nur eine Längsfaserschicht / (Middeldorpf 3898, 1846).

Unabhängig von ihm entdeckte Brücke 6651, 1851 die Muscularis mucosae im Magen als unter den Pepsindrüsen liegend. / Er erkannte auch, dafs sie aus einer inneren Ringsschicht und einer äufseren Längsschicht besteht, welche sich im Magen mit einzelnen Fascikeln durchflechten / (Brücke 6651, 1851).

/ Die Muscularis mucosae besteht aus zwei Lagen von glatten Muskelfasern, einer inneren ringförmigen und einer äufseren Längsschicht, doch erhält sich diese Anordnung weitaus nicht in allen Teilen der Magenschleimhaut. Bald aus der einen, bald aus der anderen dieser Schichten steigen feine Muskelbündelchen zwischen die Drüsenröhrchen der Mucosa auf / (Trinkler 40, 1884).

Muscularis.

Über die Muscularis des Magens läfst sich als allen Vertebraten gemeinschaftlich aufstellen, dafs sie in der Regel aus zwei Schichten, einen inneren Ring- und einer äufseren Längsschicht besteht. Doch kommen von diesem Grundtypus viele Abweichungen vor, welche in erster Linie in Verflechtungen unter Hinzukommen weiterer Schichten besteht. Die Klarlegung der Verlaufsrichtung dieser Schichten gehört der makroskopischen vergleichenden Anatomie an, es soll daher auch im speziellen Teil darauf nicht näher eingegangen werden. Doch werde ich an geeigneter Stelle Litteraturangaben beifügen, welche ein Nachschlagen ermöglichen. Die Muscularis des Magens besteht in der Regel aus glatten Muskelzellen, als Ausnahme kommen quergestreifte namentlich bei Fischen (siehe diese) vor.

Eine besondere, auch der mikroskopischen Untersuchung zugängliche Betrachtung erfordern die Muskelverhältnisse am Pylorus. Es liegen hierüber Angaben von Klaussner 101, 1880 vor, welchen ich folgendes entnehme.

Pylorusmuskulatur.

1. Form des Pylorus. — / Klaussner beobachtet nirgends ein gleichmäfsiges Übergehen des Magens in den Darm. — Überall findet er, wenn auch oft nur in geringem Grade ausgesprochen, eine kleine Verdickung, einen Wulst, der bei den höheren Vertebraten einen gewaltigen Umfang erreichen kann.

Die Form des Wulstes ist eine mannigfaltige.

Während in den mit der grofsen Kurvatur des Magens in gleichen Linien verlaufenden Schichten des Pylorus sich nicht Absonderliches zeigt, ergiebt sich mit Ausnahme der niederen Vertebraten, bei denen der Pförtner überhaupt nicht sehr scharf ausgesprochen ist, an der der kleinen Krümmung des Magens entsprechenden Fläche ein mehr oder minder in das Lumen des Verdauungskanals hineinragender Wulst, der in manchen Fällen einen grofsen Teil desselben einzunehmen vermag und so als eine Art Klappe den Magen vom Darm abschliefst.

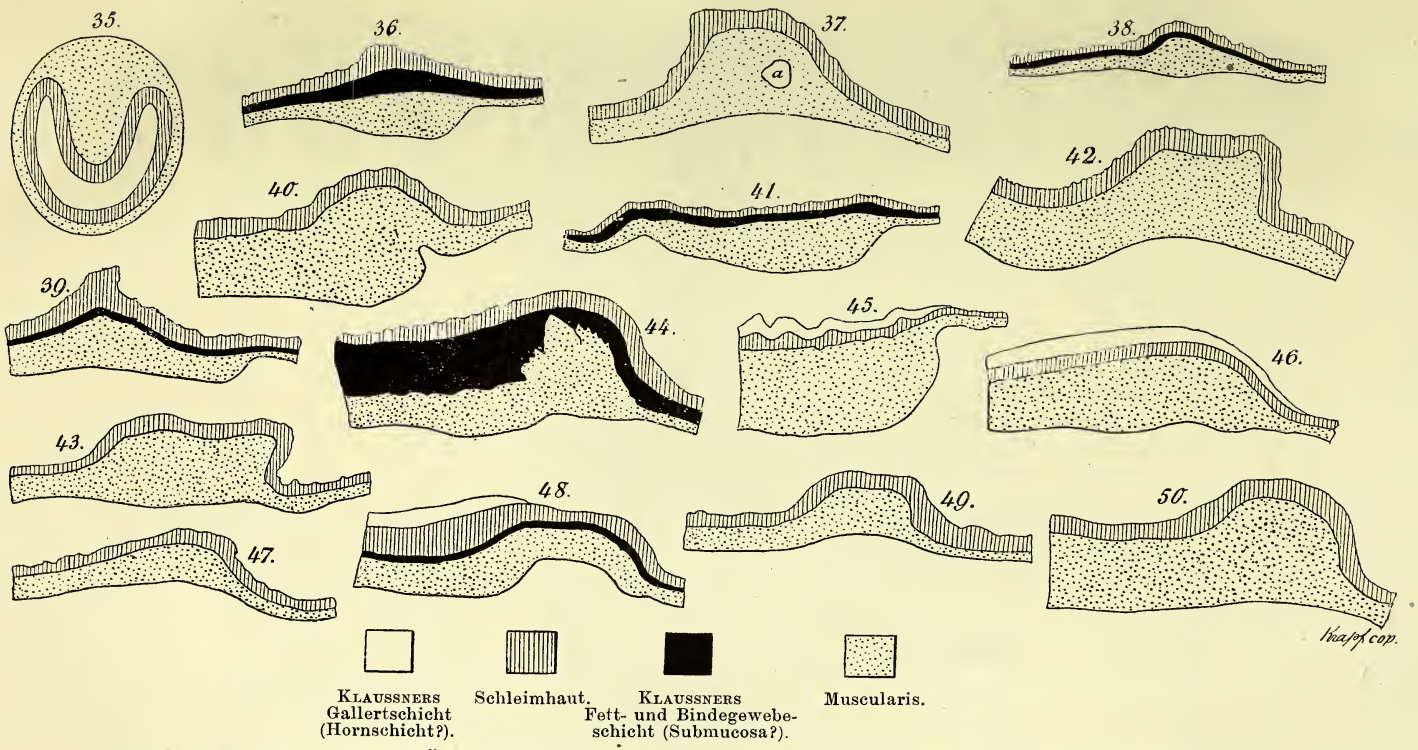

Fig. 35—50. **Schematische Übersichtsbilder über die Muskelanordnung am Pylorus der Vertebraten.**

Säntliche Figuren unter Zugrundelegung der Abbildungen von Klaussner 101, 1880 gezeichnet.

35. Schematischer Querschnitt durch den Pyloruswulst der Vertebraten. 36. Pförtner vom Dachs. Bei dieser wie bei allen folgenden Figuren ist der gegen den Magen zu gerichtete Teil des Pförtners links, rechts der dem Darm zugewandte. 37. Pylorus vom Fischotter, *a* ein grofses Gefäfs auf dem Querschnitt. 38. Pförtner vom Iltis, 39. vom Fuchs, 40. vom Seehund, 41. vom Kaninchen, 42. vom Schwein, 43. vom Pferd, 44. vom Schaf, 45. vom Nufshäher, 46. vom Huhn, 47. vom Kiebitz, 48. von der Wildente, 49. von der Schildkröte, 50. vom Hecht.

Klaussner versuchte es, diese eigentümlichen Verhältnisse an Längsdurchschnitten des betreffenden Teiles, die er durch einige schematische Zeichnungen ergänzte, vorzuführen.

Es zeigt sich dabei, dafs bei vielen individuellen Eigentümlichkeiten die Grundform sich so verhält, dafs der Wulst entweder

1. die Serosa als Basis benützend, sich von ihr erhebt oder umgekehrt;
2. die Serosa ausbuchtend von der entgegengesetzten Seite als der Grundfläche ausgeht.

Die Formgestaltung selbst unterliegt mannigfachen Variationen, indem sich genannter Wulst in der Grundform bald als Oval, bald als Dreieck, bald in anderen Formen, als Rhomboid, Scheibe u. s. w. darstellt.

Auf dem Querschnitt stellt sich der Wulst wie ein das Lumen des Darmrohres mehr oder weniger ausfüllender Zapfen dar, der sich gegen den eigentlichen Pylorusring hin allmählich mehr abflacht, ähnlich in der Gestalt und Lage wie das Caput gallinaginis der menschlichen Harnröhre, oder der, ähnlich wie der Muttermund in die äufsere Scheide, vom Magen in den Darm hineinragt, wie es z. B. ersteres beim Dachs, letzteres beim Hecht und Lachs der Fall ist.

Die Gröfse des Pyloruswulstes richtet sich dabei nach der Gröfse des Tieres und seines Magens, doch ist dies Verhältnis durchaus nicht als Regel zu betrachten.

Zusammenfassend sagt Klaussner: der Pförtnerwulst stellt einen bald langen, bald kurzen, bald dicken, bald dünnen Keil dar, der meist in die Mitte der oberen Wand der Übergangsstelle vom Magen in den Darm eingetrieben ist und so in gröfserer oder geringerer Ausdehnung das Lumen des Rohres als Klappe verengt.

2. Anordnung der Muskulatur am Pförtner. — Die Anordnung der Muskulatur ist der Art, dafs bei den niederen Wirbeltieren die der Schleimhaut anliegende Längsmuskelschicht (Muscularis mucosae) ebenso stark ausgebildet ist, als die auf die Quermuskellage folgende Längsschicht, die durch die Serosa begrenzt wird.

Diese drei Muskelschichten sind durch die ganze Tierreihe mit mehr oder weniger Modifikationen zu verfolgen, die Muscularis mucosae wird immer schwächer, die Quermuskelschicht aber bleibt verhältnismäfsig immer am stärksten.

Die Muskelschicht am Magen ist viel kräftiger als die, welche den Pylorus verlassend in den Darm zieht; so wenigstens zeigt es sich in der überwiegenden Mehrzahl.

Die Ringmuskelschicht ist an jedem Pförtner vermehrt, die Längsmuskelschicht nur an einigen verstärkt, z. B. beim Pferd, Kaninchen.

Über das gegenseitige Verhältnis dieser Schichten findet Klaussner

a) ein einfaches Hineinziehen der Längsfasern zwischen die Querfasern, um sich allmählich zwischen ihnen zu verlieren, was als die einfachste Anordnung gelten mufs;
b) dafs die Längsfasern die Quermuskelbündel förmlich umkreisen und, wie beim menschlichen Pförtner, umschlingen, und endlich, dafs

c) die obere gegen den Darm zu gelegene Muskelschicht (Muscularis mucosae) Ausläufer zwischen die Quermuskeln durch, gegen die untere Längsschicht hin schickt, auf welche Weise dann förmliche Bogen gebildet werden.

Aus diesem Befunde geht hervor, dafs das von Rüdinger für den Menschen aufgestellte Gesetz eines Eingreifens eines Teiles der Längsmuskulatur in die Ringmuskulatur am Pförtner für alle Tiere ebenso seine Geltung hat, wie für den Menschen, und dafs also auch die Vertebraten einen Sphincter und Dilatator pylori besitzen / (Klaufsner 101, 1880).

Nerven.

/ Remak sprach bei der Versammlung der Naturforscher und Ärzte in Wiesbaden, September 1852: Über mikroskopische Ganglien an den Ästen des N. vagus in der Wand des Magens bei Wirbeltieren. Er fand zuerst bei Salamandra maculosa an den Ästen des N. vagus kurz nach ihrem Eintritt in die Wand des Magens Ganglien. Später sah er ähnliche Ganglien beim Frosch, Taube (Drüsenmagen), Schwein, Schaf, Katze, Kaninchen / (Remak 396, 1858).

Von den späteren Beobachtern werden die Nerven und Ganglien, welche einen in der Submucosa gelegenen Plexus (Meissnerscher Plexus, benannt nach Meissner 395, 1857) und einen zwischen Ring- und Längsmuskelschicht gelegenen Plexus (Auerbachscher Plexus, benannt nach Auerbach 6686, 1862) bilden, fast durchweg mit den Nerven des Darmes zusammen behandelt. Die Verhältnisse im Magen und Darm scheinen in hohem Grade übereinzustimmen. Eine Anzahl von Beobachtungen bei verschiedenen Tieren, welche sich speziell auf den Magen beziehen, habe ich an der betreffenden Stelle eingereiht. Doch gedenke ich diese Verhältnisse auf breiterer Basis bei Besprechung des Darmes im Zusammenhange zu geben.

Fische.

Der Mehrzahl der Fische kommt ein Magen zu, bei einigen wenigen hingegen ist ein solcher nicht nachgewiesen.

Als sicherstes Kennzeichen des Magens dient das Vorhandensein der Magendrüsen, welche den Magen in seiner Ausdehnung bestimmen und vom übrigen Darmrohr abgrenzen lassen. In zweiter Linie ist es auch die Beschaffenheit des Oberflächenepithels, welche für den Magen charakteristisch ist. Erst in dritter Linie ist die äußere Form, welche die vergleichende makroskopische Anatomie bisher zu sehr in den Vordergrund stellte, zu beachten. Bei vielen Fischen, die einen mikroskopisch wohldifferenzierten Magen haben, setzt sich derselbe nach seiner äußeren Form vom Darmrohr kaum ab, und wieder bei anderen, bei denen die makroskopischen Verhältnisse an einen Magen denken lassen, fehlt ein solcher.

Bergmann und Leuckart 7403, 1852 sagten: / Bisweilen ist zwischen Ösophagus und Magen kein Unterschied in den Durchmessern, „wo dann nur noch der feinere Bau, die Anlage der Magendrüsen u. s. w. die Erkennung des eigentlichen Magens möglich macht. Aber selbst dieses Merkmal hat bei manchen Fischen bis jetzt noch nicht zu der Erkenntnis einer bestimmten Grenze geführt“ / (Bergmann und Leuckart 7403, 1852).

Dieser Satz besteht heute noch bis zu einem gewissen Grad in seinem Recht. Doch ist es an der Zeit, diese Fassung folgendermaßen zu erweitern: Wo wir auch mikroskopisch keinen Magen nachweisen können, ist auch kein solcher vorhanden.

Eine Beschreibung der äußeren Form des Magens geben zahlreiche ältere Autoren; die Angaben einiger derselben lasse ich hier folgen. So sagt z. B. Rathke 4520, 1838: / Nur allein aus dem Schlundkopfe besteht der Munddarm bei den Syngnathen und den Crenilabren, desgleichen bei Gobius melanostomus, Blennius sanguinolentus, Cyprinus barbus, C. chrysoprasius und Atherina Boyeri. Bei allen diesen mündet dicht hinter dem engen, kurzen Munddarm der Ausführgang der Gallenwege. Bei anderen (z. B. Gobius ophiocephalus, G. batrachocephalus, Blennius lepidus, Lepadogaster biciliatus, Gadus jubatus, Trachinus Draco, Pleuronectes luscus) ist der ganze zwischen Schlundkopf und Dünndarm liegende erweiterte Teil als Magen aufzufassen. Wieder andere zeigen Ösophagus und Magen. Einen aus

drei Teilen (Cardiateil, Pförtnerteil, Blindsack) bestehenden „zusammengesetzten Magen“ besitzen die Mehrzahl der „Grätenfische“. Rathke nennt hierfür folgende Namen: Salmo Labrax, Pleuron. luscus, Ophidium barbatum, Mugil Cephalus, Gadus jubatus, Trachinus Draco, Mullus barbatus, Scargus annularis, Smaris vulgaris, Corvina nigra, Uranoscopus scaber, Scorpaena Scropha, Cottus Anostomus, Scomber leuciscus und Clupea Pilchardus / (Rathke 4520, 1838).

Stannius 1223, 1846 sagt: / „Ein Magen ist zuerst da zu unterscheiden, wo die hintere Hälfte des Munddarmes allmählich sich erweitert und wo gleichzeitig mit dieser Erweiterung Veränderungen in der Dicke und Textur seiner Häute eintreten (z. B. bei Gasterosteus und mehreren Schollen). Seine Sonderung wird deutlicher, wo er bei veränderter Textur schlauchartig oder sackartig sich erweitert (z. B. bei den Siluroïden, bei Esox). Selten wird der Magen zugleich durch eine Einschnürung von dem kurzen Ösophagus getrennt. (Sehr stark bei einigen Pimelodusarten, schwach bei einigen Pleuronectes, Cottus u. a.) Bei den meisten Fischen zerfällt der Magen (dessen Bildung grofse Verschiedenheiten darbietet) in eine Portio cardiaca und pylorica, die unter mehr oder minder spitzem Winkel in einander übergehen. Sehr häufig liegt vor der Übergangsstelle in den Pförtnerteil ein Blindsack, der in betreff seiner Gestalt, Ausdehnung, Lage und Richtung sehr verschiedenartig sich verhalten kann, bei einzelnen Fischen aber von sehr beträchtlicher Ausdehnung ist. (Am längsten ist wohl dieser Blindsack bei Ammodytes, sehr weit bei Chironectes.) Meistens ist die Portio pylorica des Magens darmartig, selten wieder sackförmig erweitert, wie z. B. bei einigen Sargus. Eine Pförtnerklappe ist meistens vorhanden“ / (Stannius 1223, 1846).

/ Über die Magenform giebt Milne Edwards eine grofse Litteratur (meistens reich illustrierte Werke) an / (Milne-Edwards 386, 1860).

Owen / teilt die Fischmägen nach ihrer äufseren Form in zwei Gruppen, welche er „siphonal“ und „caecal“ nennt / (Owen 212, 1868).

Magendrüsen.

Über die Magendrüsen der Fische liegt eine ziemlich reiche Litteratur vor. Der gröfste Teil derselben entstammt der älteren Zeit und berücksichtigt in erster Linie das Vorkommen oder Fehlen der Drüsen. Diese Angaben sollen im folgenden berücksichtigt werden, während neuere Angaben über den Bau der Drüsen bei Besprechung der einzelnen Spezies in den Vordergrund gestellt werden sollen.

Todd 7492, 1840 / erkennt die Magendrüsen bei verschiedenen Fischen / (Todd 7492, 1840).

Stannius 1223, 1846 / kennt Magendrüsen bei Trigla, Uranoscopus, Blennius, Gasterosteus, Cyclopterus / (Stannius 1223, 1846).

Glaëttli / findet Magendrüsen bei Muraena anguilla, Perca fluviatilis, Cobitis barbatula / (Glaëttli 237, 1852). Dann folgen hierhergehörige Untersuchungen von Leydig 183, 1854 und 3455, 1852.

Valatour beschreibt in einer gröfseren Arbeit / die Magendrüsen mehrerer Fische (siehe spez. Teil), indem er auf den Bau dieser Drüsen zuerst genauer eingeht / (Valatour 7501, 1861). Darauf folgen Beobachtungen von Grimm 6583, 1866 und dann die gröfseren Arbeiten von Edinger 1784, 1876, Pilliet 415, 1885 und Cattaneo 1403, 1886.

Daran schliefsen sich zahlreiche Einzelbeobachtungen vieler Autoren, doch fehlt eine neuere umfassende Bearbeitung unter Heranziehung der Hülfsmittel der modernen Technik vollständig.

/ Am Anfang des Fischmagens sind die Drüsenschläuche noch ziemlich kurz. Erst allmählich nehmen sie nach dem Fundus hin an Länge zu, um gegen das Magenende hin rasch wieder sich zu verkürzen. Oft sind noch weit vor der Gallengangmündung gar keine Labdrüsen mehr zu treffen. Sie besitzen keine Membrana propria, ihr Epithel liegt direkt dem Bindegewebe der Mucosa an, dieses sendet (deutlich beim Hecht und einigen Rochen) feine, kernhaltige Fasern zwischen die Drüsenzellen.

Verzweigungen der Drüsenschläuche kommen selten vor. Häufig münden zwei oder drei Drüsenschläuche in eine Grube.

„Das Epithel der Labdrüsen wird nur von einer Zellart gebildet."

Die Labzellen sind ganz membranlos, von polygonaler oder rundlich kugeliger Gestalt und hier und da (bei Selachiern constant) mit einem nach dem Bindegewebe zu gerichteten Fortsatz versehen. Dieser legt sich dachziegelförmig über den der folgenden Zelle und so fort. Das Protoplasma der Zelle ist stark bräunlich granuliert. Der Kern der Labzellen zeigt öfter zwei Kernkörperchen. Zwei Kerne in einer Zelle sind nicht selten. Die Farbe der frischen Zelle ist ein leichtes Gelbbraun, hervorgerufen durch zahlreich eingelagerte Körnchen von dieser Farbe.

Die Zellen stimmen weder mit Hauptzellen noch mit Belegzellen der Säugetiere vollständig überein, „scheinen aber doch mit letzteren gröfsere Verwandtschaft zu besitzen".

Bei den meisten Selachiern liegt da, wo das Magenepithel in den Gruben aufhört, zwischen diesem und dem Labzellenschlauche ein kurzes Schaltstück, von kleinen Cylinderzellen gebildet, die kürzer und bedeutend schmäler, als die Magenepithelien sind. Andere Schaltstücke finden sich bei manchen Teleostiern an derselben Stelle. Bei Rhombus aculeatus bestehen sie aus kleinen Cylinderzellen. Edinger nimmt den Namen „Schaltstücke" von Rollett (siehe Säuger).

Nach dem Magenende zu werden die Gruben tiefer und die Labdrüsen kürzer. So entstehen zahlreiche, zum Teil verzweigte Krypten, alle mit Magenepithel ausgekleidet. Zwischen ihnen trifft man noch einige, denen ein kurzer Labzellenanhang noch anklebt. Nach der Gestalt und dem Aussehen der Zellen, sowie nach ihren Reaktionen auf Säuren und Farbstoffe können die Drüsen des Magenendes wohl für Schleimdrüsen erklärt werden / (Edinger 1784, 1876).

Solche Magenschleimdrüsen Edingers, welche ich als Pylorusdrüsen bezeichne, kommen nach Edinger 1784, 1876 zu:

1. allen Selachiern,
2. Ganoiden (besonders Lepidosteus),
3. einigen Teleostiern.

Edinger giebt eine Übersicht über diejenigen Fische, bei welchen damals (1876) das Fehlen oder Vorhandensein von Magenfundusdrüsen bekannt war. Ich werde seine Angaben bei Aufstellung einer besonderen Tabelle hierüber berücksichtigen.

/ Das Fehlen der Magendrüsen betrachtet Edinger nicht als ein Zurückbleiben in der Entwickelung, sondern als einen regressiven Vorgang.

Der Magenblindsack zeigt fast immer denselben Bau wie die Magenwand. Nur bei wenig Fischen (Zeus faber, Clupea harengus etc.) stimmt er mit der Beschaffenheit der Darmoberfläche überein. Es kann vorkommen, daſs nur Schleimdrüsen sich in ihm finden. Ihre engen bei einander stehenden Gruppen fielen schon Rathke bei Uranoscopus scaber auf.

Die Differenzierung von zwei Zellarten in den Labdrüsen fehlt den Fischen, es ist ein phylogenetisch viel später zu setzender Vorgang. Edinger mochte es scheinen, als fänden sich im Froschmagen (an mit Anilinblau gefärbten Schnitten) hellere und dunklere Zellen, aber es war nicht ein so deutlicher Färbungsunterschied wie bei Säugetieren und Vögeln. Heidenhain fand beim Frosche nur eine Zellart / (Edinger 1784, 1876).

Auch Glinsky 221, 1883 / findet bei Fischen nur eine Zellenform in den Drüsen und die Halszellen / (Glinsky 221, 1883). Auch Trinkler 40, 1884 / findet bei Esox lucius und Perca fluviatilis das Vorhandensein einer Art von Zellen in den Magendrüsen / (Trinkler 40, 1884).

/ Die Magendrüsen beginnen gewöhnlich etwas tiefer als das Magenepithel. Die Drüsen sind einfache Schläuche, oft länger als bei den Batrachiern; ihre mittlere Länge beträgt 200 μ, ihre Breite 40 μ. Sie werden von polyedrischen Zellen, die gekörnt sind und 8—10 μ im Durchmesser betragen, erfüllt. Es giebt nur eine Zellart in diesen Drüsen. Nach ihrer Lage wären sie mit den Hauptzellen der Säugetiere zu vergleichen, nach den Reaktionen mit den Belegzellen.

Pilliet untersuchte folgende Selachier: Lamna cornubica, Squatina angelus, Raja torpedo, Scyllium catulus.

Von den Teleostiern zeigen sehr entwickelte Magendrüsen und einen ziemlich kurzen Darm folgende: Conger vulgaris, Mullus surmuletus, Chrysophrys aurata, Pagellus Bogaraveo, Trachinus draco, Mugil capito, Gadus pollachius, Gadus luscus, Engraulis encrasicholus, Caranx trachurus, Motella tricirrhata, Scomber scomber.

Folgende dagegen zeigen wenig entwickelte und kleine isoliert stehende Magendrüsen: Rhombus maximus, Rhombus norvegicus, Solea vulgaris, Cottus scorpius, Gobius niger.

Gar nichts Derartiges mehr zeigen die folgenden: Callionymus lyra, Syngnathus acus, Labrus bergylta, Blennius pholys, Lepadogaster bimaculatus / (Pilliet 415, 1885).

Die **Magendrüsenzelle** der Fundusdrüse der Fische ist eine eigenartig gebaute Zelle. Wir können uns heute noch keinerlei Vorstellung machen, wie der Bau dieser Zelle ihre Funktion ermöglicht. Die Zelle zeigt auch groſse Unterschiede bei verschiedenen Fischen. Im allgemeinen ist das Protoplasma stark gekörnt, sei es nun, daſs sich im Protoplasma gröſsere Körner zeigen, wie bei manchen Selachiern, oder kleinere, wie bei manchen Knochenfischen. Es ist diese Körnelung der Zellen ein besonderes Kennzeichen, welches die Magendrüsenzellen auch bei höheren Vertebraten zeigen. Es kann daher wohl von einem Vergleich der Magendrüsenzellen der Fische mit den der Amphibien, Reptilien und Vögel die Rede sein, nicht aber mit der Magendrüsenzelle der Säuger, da dort ganz andere Verhältnisse bestehen, welche heute einen direkten Anschluſs an die niederen Vertebraten nicht gestatten. Zufällige Ähnlichkeiten in Farbenreaktionen dürfen bei so

verschiedenen Dingen nicht als Stütze für einen Vergleich herangezogen werden.

Diese Magendrüsenzelle bildet also die charakteristische konstante Eigentümlichkeit der Magendrüse des Fisches. Im übrigen aber zeigen sich aufserordentliche Unterschiede bei verschiedenen Fischen. Einige derselben sind:

1. Unterschiede in Gröfse und Form der Drüsen,
2. ein Lumen der Drüsenschläuche ist mehr oder weniger deutlich,
3. die Drüsen münden isoliert oder mehrere zusammen in eine Magengrube,
4. bei manchen Fischen verzweigen sich die Drüsenschläuche selbst noch im Drüsengrund,
5. bisweilen steht eine gröfsere Anzahl von Drüsenschläuchen in Gruppen,
6. die Drüsengruben sind mehr oder weniger tief,
7. es sind mehr oder weniger deutliche Halszellen (Edingers Schaltstück) vorhanden,
8. die Halszellen sind klein, grofs, hell oder enthalten mehr sich tingierendes Protoplasma,
9. infolge der verschiedenen Form, Gröfse und Anordnung der Halszellen entstehen sehr verschiedene Drüsenformen.

Solche Unterschiede sind oft bei einander im System sehr nahestehenden Fischen sehr grofse; es zeigt z. B. die Familie der Triglidae aufserordentliche Differenzen in dem Bau der Drüsen. Während bei Scorpaena porcus und scrofa und bei Trachinus draco weite ausgebuchte Drüsenhälse vorkommen, zeigt Uranoscopus scaber aufserordentlich enge Drüsenhälse und in Gruppen zusammenstehende Drüsen.

Es lassen sich aus diesem Grunde vergleichende Gesichtspunkte heute noch sehr schwer herausheben, vielmehr mufs erst die Einzelforschung mehr Material beibringen, um vorerst in kleineren Gruppen einen Vergleich zu ermöglichen.

Cattaneo 131, 1886 findet noch keine Unterscheidung in Cylinderzellen der Mündung und in runde Drüsenzellen des blinden Grundes bei Selachiern, bei Teleostiern ist dagegen ein solcher Unterschied deutlich und die Ganoiden halten die Mitte zwischen Selachiern und Teleostiern.

Wenn ich diese Worte Cattaneos richtig verstehe, so hat er dabei auch von Edinger 1784, 1876 notierte Unterschiede im Auge, welche auch mir aufgefallen sind. Bei Selachiern fand ich das Verhalten der **Halszellen** (Edingers Schaltstück) durchweg eigentümlich. Die Zellen waren stets niedriger als die Oberflächenepithelien und als die Drüsengrundzellen (siehe z. B. Alopecias vulpes und Raja asterias). Bei Teleostiern waren dieselben dagegen oft (auch nicht immer) grofs, bisweilen blasig mit an die Basis gedrücktem Kern (siehe z. B. Scorpaena porcus). Diese grofsen Halszellen, die auch nur einzelne Knochenfische zeigten, fand ich dann weiterhin bei Amphibien und Reptilien, wenn auch in etwas veränderter Form, wieder. Der Gedanke ist nun naheliegend, in den bei allen untersuchten Selachiern und manchen Teleostiern (siehe diese Tiere) sich findenden niedrigen Halszellen eine einfachere Form zu sehen, aus der sich die Halszellen im System höher stehender Tiere herausdifferenziert hätten.

Ich möchte aus dem geschilderten Verhalten nicht auf ein Fehlen der Halszellen bei den Selachiern schliefsen. Wohl aber scheint mir sicher, dafs sich die Halszellen der Selachier nicht ganz in gleicher Weise verhalten, als die Halszellen der Teleostier.

Über das Vorkommen und Fehlen der Magendrüsen bei Fischen gebe ich in der folgenden Tabelle eine Übersicht. Ich habe dieselbe nach der mir bekannten Litteratur zusammengestellt und dann auf Grund eigener Untersuchungen ergänzt. Wenn die Tabelle auch noch keine vollständige ist, so kann sie doch als Grundlage für weitere Forschung dienen.

Magendrüsen kommen zu	Magendrüsen fehlen
	Amphioxus Cyclostomen
Selachier Ganoiden	Chimaera?
Teleostier.	
	Fam. Syngnathidae Syngnathus acus
Fam. Muraenidae Anguilla vulgaris Conger vulgaris	
Fam. Clupeidae Clupea harengus Engraulis encrasicholus	
Fam. Esocidae Esox lucius	
Fam. Salmonidae Salmo fario	
	Fam. Cyprinidae (allen Vertretern dieser Familie sollen Magendrüsen fehlen). Bestimmte Angaben existieren für Cyprinus carpio Tinca vulgaris Leuciscus dobulus Phoxinus laevis
Fam. Acanthopsidae Cobitis barbatula	Fam. Acanthopsidae Cobitis fossilis
Fam. Siluridae Silurus glanis Heterobranchus	
Fam. Gadidae Gadus lota „ pollachius „ luscus Motella tricirrata	

Magendrüsen kommen zu	Magendrüsen fehlen
Teleostier.	
Fam. Pleuronectidae Rhombus maximus (acul.) „ norvegicus Solea vulgaris	
	Fam. Labridae Labrus bergylta Crenilabrus pavo
Fam. Percidae Perca fluviatilis Acerina cernua Serranus Gasterosteus aculeatus „ trispinatus „ spinachia	Gasterosteus pungitius
Fam. Mullidae Mullus surmuletus	
Fam. Sparidae Pagellus Bograveo Chrysophrys aurata	
Fam. Triglidae Scorpaena porcus „ scrofa Dactylopterus volitans Cottus scorpius Trigla lyra Uranoscopus scaber Trachinus draco	
Fam. Scomberidae Scomber scomber Zeus faber Caranx trachurus	
Fam. Gobiidae Gobius niger „ cruentatus Cyclopterus	Fam. Gobiidae Callionymus lyra
	Fam. Discoboli Lepadogaster bimaculatus
Fam. Blenniidae Blennius nach Stannius 1223, 1846	Fam. Blenniidae Blennius pholys nach Pilliet 415, 1885
Fam. Taenionidae Cepola rubescens	
Fam. Mugilidae Mugil capito Mugil cephalus	
Fam. Pediculati Lophius piscatorius	

Nach älteren Arbeiten, welche einer Nachprüfung bedürfen, werden Magendrüsen vermifst bei Pleuronectes, Exocetus, Hemiramphus, Bellone,

Balistes, Ostracion, Symbranchus, Blennius ocellatus und sanguinolentus, Gobius melanostomus, verschiedene oben nicht angeführte Cyprinoiden.

Oberflächenepithel.

/ „Das Epithel des Magens ist ein Cylinderepithel, das nie Flimmern trägt.“ Die Zellen sind nach allen Seiten hin nackt und werden durch Kittsubstanz verklebt. Von dem Vorhandensein einer besonderen Zellmembran, neben der die Zellen untereinander verklebenden Kittsubstanz, konnte sich Edinger damals nicht überzeugen. Nach dem Magenlumen zu hat das Protoplasma starke Neigung, eine schleimig glasige Metamorphose einzugehen. Die Epithelien haben an der Basis Ausläufer. Der Zellkern ist längsoval und hat mehrere Kernkörperchen. Edinger bespricht besonders die Kittsubstanz (Esox lucius), welche zwischen den Epithelzellen aufsteigend, am Lumen angekommen, immer zu einem kleinen Kölbchen anschwillt, das er mit Anilinblau färbte, „Endkölbchen der Kittsubstanz“.

Im drüsenfreien Vorderdarm von Syngnathus acus ist die mächtige Kittsubstanz deutlich fibrillär / (Edinger 1784, 1876).

Stöhr 129, 1880 giebt an, / Edinger scheine seine Ansicht jetzt nicht mehr aufrecht erhalten zu wollen (Edinger 1, 1879), er halte die Zellen jetzt für offen, ob eine Membran an den Seiten ist oder eine Kittsubstanz, wage er nicht zu entscheiden / (Stöhr 129, 1880).

/ Am Ende des Ösophagus treten die Längsfalten enger zusammen und nehmen bedeutend an Anzahl zu, an Breite und Dicke ab. Dadurch, dafs zwischen diesen schmalen Leisten hier und da Querfalten auftreten, entstehen lange, wenig breite Blindsäcke von bald gröfserer, bald geringerer Tiefe. Indem die Querscheidewände an Menge zunehmen, entstehen Magengruben (Stomach cells), Krypten, welche auch Magenepithel tragen. An diese Krypten schliefsen sich die Magendrüsen an / (Edinger 1784, 1876).

/ Diesen Angaben gegenüber meinte Glinsky bei der Untersuchung der frischen Magenschleimhaut der Fische konstant Flimmer- und Becherzellen finden zu können, sowie auch Übergangsformen zwischen diesen Zellarten / (Glinsky 221, 1883).

Trinkler / fand bei Perca fluviatilis und Esox lucius zwischen den Cylinderzellen auch Flimmerzellen in grofser Anzahl, ununterbrochen bis zum Pylorus reichend, und deutet dieselben als residuale Gebilde der Embryonalperiode / (Trinkler 40, 1884).

Nach Pilliet 415, 1885 dagegen / kann das Magenepithel aus einfachen prismatischen Zellen bestehen oder aus prismatischen Zellen, welche sich zu Schleimzellen ausbilden. Der Übergang vom Oesophagus in den Magen ist ein plötzlicher. Es tritt Cylinderepithel auf / (Pilliet 415, 1885).

Aufser diesen Angaben liegen noch eine Reihe von in der Litteratur zerstreuten Notizen vor, welche sich aber selten auf die Fische allein beziehen, oder aber wenig oder nichts Neues den Angaben Edingers hinzuzufügen vermögen.

Über alles, was ich in der Litteratur fand und selbst sah, gebe ich folgende Zusammenfassung: Das Magenepithel der Fische ist

ein einschichtiges Cylinderepithel besonderer Art, das beim Erwachsenen (mit Ausnahme einiger Ganoiden, Hopkins) niemals Flimmern trägt. Die Zellen bestehen aus einem basalen protoplasmatischen Teil und einem besonders differenzierten, gegen die freie Oberfläche zugekehrten Teil, den ich das Oberende nenne. Es besteht für das Oberende der Magenepithelien schon der Name Pfropf (Biedermann), doch hat sich derselbe sehr wenig eingebürgert. Ich verstehe also unter Oberende den ganzen der freien Oberfläche zu gelegenen Teil des Zellinhaltes, der sich durch sein Aussehen und sein Verhalten gegen Farbstoffe und Reagentien in charakteristischer Weise gegen den protoplasmatischen oder besser basalen Teil der Zelle absetzt. Dieses Oberende ist als ein wichtiges Organ der Zellen anzusehen, wichtig für die Funktion, sei es Sekretion, sei es Resorption. Die feineren Vorgänge hierbei sind noch nicht aufgeklärt. Doch kann es als festgestellt betrachtet werden, daſs der Inhalt des Oberendes bei normaler Funktion nicht entleert wird. Der Beweis ist dadurch gegeben, daſs man, wenn man einigermaſsen die mikroskopische Technik beherrscht, niemals diese Zellen entleert findet. Dies ist auch Grund genug, selbst wenn die mikroskopische Untersuchung darüber noch nichts gelehrt hat, anzunehmen, daſs der Inhalt des Oberendes (Pfropf) nicht ausschlieſslich „Schleim“ sein kann. Wohl ist aber zuzugeben, daſs das Oberende auch Schleim oder schleimähnliche, vielleicht mucigene Substanz enthalten mag, wie dies seine Thätigkeit als Schleimsekretionsorgan mit sich bringt.

Bei verschiedenen Fischen ist verschieden einmal die Gröſse der Epithelzellen, die Gröſse des basalen (protoplasmatischen) Teiles und die Gröſse des Oberendes, endlich Gröſse und Lage des Kernes. Doch konnte ich bisher noch keine bestimmten charakteristischen Merkmale für verschiedene Ordnungen oder Familien aufstellen. Auch bei ein und demselben Tiere zeigen diese Zellen kleine Verschiedenheiten. Doch nicht so, daſs etwa eine Zelle mit groſsem Oberende neben einer solchen mit kleinem Oberende stände, vielmehr sind die Übergänge stets ganz allmähliche und meist durch die Lage auf der Höhe der Falten oder in der Tiefe der Gruben gegebene.

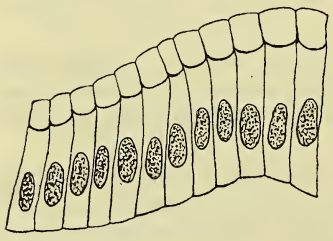

Fig. 51. **Magen von Raja asterias, Oberflächenepithel.** In den Zellen ist der gröſsere protoplasmatische basale Teil, welcher den Kern enthält, durch eine Linie vom differenzierten „Oberende“ (Biedermanns Pfropf) abgeteilt.
Vergröſserung 550fach.

Ein Blick auf Fig. 51 zeigt einen solchen Übergang. Auſser diesen Zellen kommen im Magenepithel andere nicht vor, wie Edinger fand. Scheinbare Ausnahmen, die im speziellen Teil (z. B. für Lophius piscatorius) erwähnt werden, sollen dort besprochen werden.

Das Magenepithel der Fische scheidet sich scharf vom Ösophagusepithel und vom Darmepithel, in welchen beiden (allerdings verschieden geformte) Becherzellen vorkommen. Auſserdem muſs das Ösophagusepithel als ein geschichtetes betrachtet werden, und die Darmepithelien unterscheiden sich wieder durch ihre Form, ihr Funktionsvermögen, Verschiedenheiten des Oberendes und in der Lage der Kerne vom Magenepithel.

Durch meine Auffassung des Oberendes als eines wichtigen Zellorganes (nicht eines Schleimpfropfes), erweisen sich alle Fragen nach einer Zellmembran an dieser Seite der Zelle als unnötig. Eine solche besteht hier nicht, vielmehr vermittelt eben das Oberende zwischen Zellleib und Mageninhalt.

Physiologisches.

Es liegt mir ferne, auf die Physiologie des Fischmagens hier näher eingehen zu wollen. Ich besitze darüber nicht die nötige Litteraturkenntnis und habe selbst keine Versuche gemacht. Neben einigen Angaben über den Magensaft der Fische schienen mir von besonderem Interesse jene Untersuchungen, welche vergleichen: Fische, die wirklich einen drüsenhaltigen Magen besitzen, und solche Fische, bei denen nur ein dem Magen der Lage nach entsprechendes Darmstück zur Untersuchung kam.

/ Das Magenferment der Säuger wirkt nur zwischen gewissen Temperaturgrenzen auf die Eiweiskörper. Die obere dieser Grenzen wird ziemlich übereinstimmend von allen Autoren auf 60 ° gesetzt. Als untere Grenze bezeichnet Schiff + 13 °, Kühne + 5 °. Murisier findet nach bei A. Fick angestellten Versuchen, dafs der Auszug der Magenschleimhaut des Schweines und Hundes unter 10 ° nur selten noch eine Spur von Fähigkeit zeigte, geronnenes Eiweifs zu lösen, bei 0 ° niemals die geringste Spur. Dagegen wirkte der Auszug des Frosches, des Hechtes und der Forelle noch bei 0 ° regelmäfsig lösend auf geronnenes Eiweifs ein.

A. Fick zieht daraus den Schlufs, dafs die kaltblütigen Tiere ein Magenferment besitzen, das mit dem der warmblütigen nicht vollkommen identisch ist / (A. Fick, 222, 1873).

Richet findet:

/ 1. Bei der Mehrzahl der Fische ist der Magen vom Darm durch einen sehr engen Kanal getrennt, welchen man Pylorusenge nennen kann, und die Anwesenheit dieses Kanales macht, dafs der Magen in dieser Wirbeltierklasse für die Verdauung eine prädominierende Rolle spielt.
2. Die Säure ist im Mittel 10 Gramm Salzsäure auf 1000 Gramm Magensaft, und sie kann bis auf 15 Gramm steigen. Es ist dies eine beträchtliche Säuremenge, es findet sich wahrscheinlich kein anderes Beispiel bei den Vertebraten.
3. Der Magensaft ist keine Flüssigkeit im eigentlichen Sinne, sondern ein sehr dicker Schleim, welcher von einer amorphen und körnigen Masse gebildet wird und Epithel und Drüsenreste enthält.
4. Die Säure des Magens ist ausgesprochener während der Verdauung, als aufserhalb derselben.
5. Hitze vermehrt die Säure des Magens im Leben und nach dem Tode. Sauerstoff scheint denselben Einfluſs zu haben.
6. Der Magensaft der Fische koaguliert Milch, aber nur bei erhöhter Temperatur / (Richet 45, 1878).

Richet 250, 1878 macht die Angabe, / dafs er die Säuremenge von im Mittel 10 Gramm (bisweilen bis 15 Gramm) auf 1000 bei Fischen vom Genus Lophius, Scyllium und Raja gefunden habe / (Richet 250, 1878).

/ Bei diesen verschiedenen Fischen läfst sich die verdauende Thätigkeit der Magenschleimhaut nicht vergleichen; während 5 Gramm des Magens vom Genus Scyllium leicht in einigen Stunden 6 Gramm Fibrin verdauen, so können 40 Gramm der Magenschleimhaut von Lophius piscatorius, entsprechend angesäuert, kaum 3 Gramm Fibrin verdauen. Es ist daraus zu schliefsen, dafs bei den verschiedenen Fischen, wie in den anderen Vertebratenklassen, ein sehr grofser Unterschied im Pepsinreichtum der Magenschleimhaut besteht.

Der Magensaft des Fischmagens verdaut weder in einem neutralen Medium, noch in einem zu sauren (wenn z. B. die Salzsäure auf 25 Gramm per Liter steigt). Der Magensaft der Fische peptonisiert Fibrin bei verhältnismäfsig niedrigen Temperaturen. Wenn man den Magensaft des Fisches mit dem des Hundes vergleicht, so sieht man, dafs man exakte Beziehungen nur bei bestimmter Temperatur aufstellen kann. Bei 40 Grad trug der Magensaft des Hundes an Thätigkeit über den Magensaft des Fisches den Sieg davon, bei 32 Grad war das Gegenteil der Fall / (Richet et Mourrut 46, 1880).

Auch Richet / erklärt das Pepsin der Fische (Knorpelfische untersucht) für nicht identisch mit dem der Säuger; es verdaut bei 20 Grad fast ebenso energisch, wie bei 40 Grad. Der frische, von der Schleimhaut abgekratzte Magensaft scheint nicht unmittelbar Pepsin (oder doch nur sehr wenig) zu enthalten, sondern einen dem Propepsin Heidenhains entsprechenden Körper, der sich allmählich beim Stehenlassen in Pepsin verwandelt / (Richet 4673, 1882, nach dem Ref. im Jahresber. f. Physiol. 1882).

/ Die Verdauung ist bei Fischen eine verschiedene, je nachdem dieselben Magendrüsen besitzen oder nicht. Der Glycerinextrakt aus dem mit Labdrüsen versehenen Magen verdaut Fibrin nur bei saurer Reaktion.

Der Glycerinextrakt des hinter dem Ösophagus gelegenen, als Magen beschriebenen Darmteils von Cyprinus carpio und Cyprinus tinca verdaut Fibrin nur bei neutraler Reaktion. Unter den Verdauungsprodukten findet sich Tyrosin.

Eine andere Eigenschaft dieses Glycerinextraktes von Cyprinus carpio und Cyprinus tinca ist die, gekochtes Amylum in Zucker zu verwandeln. Der Mangel der sog. Labdrüsen, die Verdauung bei neutraler Reaktion, das Auftreten von Tyrosin im Verdauungsprodukt, das Zuckerferment begründen zur Genüge die Annahme einer Pankreasverdauung statt der gewöhnlichen Magenverdauung / (Luchau 223, 1877).

/ Mit Wasserextrakten verschiedener Teile des Darmtractus von mehreren Cyprinoiden (Cyprinus tinca, Chondrostoma nasus, Scardinius erythrophthalmus, Abramis brama), bei denen schon Brücke den Mangel einer Magenverdauung constatiert hat, versuchte Homburger 1) Fibrin zu verdauen, 2) gekochtes Amylum in Zucker zu verwandeln, und 3) Fett zu zersetzen. — Mit dem kleinen, oberhalb der Einmündung der Gallenblase gelegenen Teil erhielt er keinerlei Wirkung. Das Extrakt des unterhalb derselben gelegenen Darmstückes, sowie dessen ausgedrückter Inhalt zeigten intensive Fibrinverdauung, in vielen Fällen Zuckerbildung. Das Extrakt des gewöhnlich als Leber beschriebenen Organes zeigte dieselben Wirkungen, und ebenso die allerdings nur in wenigen Fällen untersuchte Galle. Ein einziges Mal liefs er Leberextrakt und Galle auf sorgfältig gereinigtes Olivenöl einwirken; beide zerlegten dasselbe nach tüchtigem Schütteln in Fettsäuren. —

Wurde die Verdauungsflüssigkeit mit Salzsäure versetzt, so blieb sie wirkungslos auf Fibrin.

Die Wasserextrakte wurden stets zuerst mit Alkohol gefällt, und die Versuche erst mit der gelösten Fällung angestellt, um Fäulniswirkung auszuschliefsen / (Homburger 224, 1877).

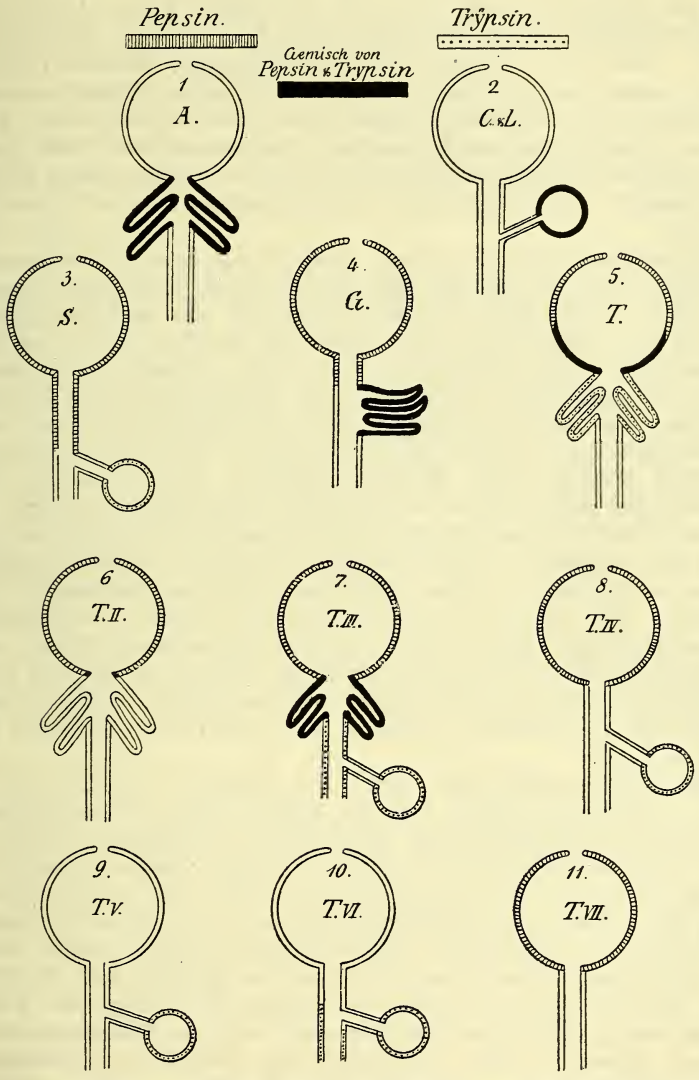

Fig. 52. **Schematische Darstellung über die Abschnitte des Darmtractus, welche Pepsin und Trypsin absondern, für Fische und einige Wirbellose,** nach Krukenberg 3225, 1877/78.

A. = Articulaten (Astacus, Blatta); *C.* & *L.* = Cephalopoden und Limaciden; *S* = Selachier (Mustelus, Trygon, Torpedo etc.); *G* = Ganoiden (Acipenser); *T.I.* = Teleostier *I* (Zeus, Scomber); *T.II.* = Teleostier *II* (Thynnus, Cepola etc.); *T.III.* = Teleostier *III* (Scorpaena); *T.IV.* = Teleostier *IV* (Leuciscus); *T.V.* = Teleostier *V* (Gobius); *T.VI.* = Teleostier *VI* (Cyprinus); *T.VII.* = Teleostier *VII* (Conger, Anguilla, Esox) nach Krukenberg 3225, 1877/78.

Krukenberg 3225, 1877/78 findet, / dafs bei den Ganoiden im Magen und einem Teile des Darmkanals reine Pepsinbildung stattfindet, bei den Teleostiern aber grofse Mannigfaltigkeit herrscht; so mangelt bei Gobius und Cyprinus der pepsinbildende Bezirk vollständig.

Für Zeus und Scomber findet Krukenberg neben der Pepsinbildung noch ein Gemisch von Pepsin- und Trypsinbildung. Pepsin findet er ferner bei Thynnus, Cepola, Scorpaena, Leuciscus, Conger, Anguilla, Esox. Letzterer Befund scheint merkwürdig, da Leuciscus zu den Cyprinoiden gehört. Über die Abschnitte des Darmtractus, welche Pepsin und Trypsin absondern, giebt für die Fische und einige Wirbellose die Tafel von Krukenberg Aufschlufs: Figur 1 bei Astacus und Blatta; Figur 2 bei den Cephalopoden und Limaciden. Die Astacusleber läfst sich auch als ein Schlauchaggregat auffassen, und bei den Cephalopoden und Limaciden sondert eine einheitliche Drüsenmasse das so eigentümliche Sekret ab.

Krukenberg denkt nun daran, dafs sich aus diesen Verhältnissen bei Wirbellosen die sich in den folgenden Figuren findenden Verhältnisse bei Fischen in der Weise herausbildeten, dafs die peptische Zone nach vorn hin sich ausdehnte oder verschob, die pancreatische hingegen den ursprünglichen Platz behauptete oder sich umgekehrt über den nach hinten zu gerichteten Abschnitt des Verdauungsrohres ausbreitete. Wenn man von dieser Anschauung aus die Sachlage beurteilt, so zeigt sich die Differenzierung in der Klasse der Fische am vollkommensten ausgeführt einerseits bei Thynnus vulgaris, Clupea sardina, Cepola rubescens und andererseits bei Leuciscus und einigen Gobiiden (Figur 6 und 8). Bei Acipenser Sturio und bei den Haien (Scyllium canicula und ganz besonders bei Mustelus vulgaris), vielleicht auch bei Rochen, von denen in dieser Beziehung Trygon pastinaca, Torpedo marmorata und mehrere Rajiden untersucht wurden, beschränkt sich der pepsinbildende Bezirk nicht auf den sogenannten Magen, sondern erstreckt sich oft noch weit auf den Darm entlang (cf. Schema 3 und 4). Bei Mustelus vulgaris ist die Leber frei von Pepsin, vielleicht entbehrt sie auch des diastatischen Ferments, von welchem sie höchstens Spuren enthalten kann.

Die Pylorialdrüse (aber nicht das Pancreas Alessandrinis) vom Stör hat, wie einige ältere Autoren richtig ahnten, Pancreasfunktion; doch sind auch pepsinbildende Elemente in derselben vertreten. Bei einigen Teleostiern (z. B. bei Zeus faber und Scomber scomber) setzt sich, im Gegensatz zu der bei Haien und beim Stör angetroffenen Verteilung der Drüsen, die pancreatische Zone auch auf die Magenschleimhaut hin fort (s. Schema 5). Diese Befunde werden später vielleicht ihre Aufklärung finden, wenn der Nachweis gelingt, dafs die Pylorialdrüsen der höheren Vertebraten den Appendices pyloricae der Teleostier homolog sind. Auch fand Krukenberg bei den Knochenfischen Verhältnisse, welche in einer Beziehung eine gewisse Unvollkommenheit, in anderer hingegen den höchsten Grad der Differenzierung darbieten. So liefern die bei einzelnen Scorpaenen gewonnenen experimentellen Befunde ein Schema (Fig. 7), welches eine Kombination von No. 1 (Astacus, Blatta) und von Nr. 8 (Gobius, Leuciscus) darstellt. Bei einzelnen Fischen kommen die ein pancreatisches Enzym secernierenden Drüsen ganz zum Ausfall, so z. B. bei Conger vulgaris, Anguilla vulgaris und bei Esox lucius, während umgekehrt pepsinbildende Zellen vielen Cyprinoiden und einigen Gobiiden fehlen.

Bei Cyprinus carpio, Rhombus maximus und Solea vulgaris, ferner bei Scorpaena porcus ist die Bildung dieses Fermentes aber nicht nur auf die dem Darme anliegende Drüsenmasse beschränkt, sondern erstreckt sich, wie es nach allen vorliegenden Untersuchungen den Anschein hat, noch aufserdem auf die Zellen der Darmmucosa (Schema Fig. 10)/ (Krukenberg 3225, 1877/78).

/ Krukenberg 6679, 1882 faſst die Ergebnisse früherer Untersuchungen folgendermaſsen zusammen:

1. Die Verdauung der Eiweiſskörper erfolgt durch Pepsin und Trypsin (beide Enzyme wohl identisch mit denen der Säuger), von welchen bald das eine, bald das andere fehlen kann;
2. die Produktion dieser Enzyme besorgen Zellen der Darmwand und der Pylorialanhänge, die des Trypsins auch ein einheitliches oder diffuses Pancreas;
3. findet sich eine Trypsin- und Pepsinbildung im Darmrohre vergesellschaftet, so liegt die trypsinbildende Zone analwärts von der pepsinbildenden. Bei einigen Fischen vereinigen sich beide an der Begrenzungsschicht, und so entsteht oralwärts von der Einmündungsstelle des Gallenganges ein sekretorischer Bezirk ohne morphologische Gliederung, welcher Pepsin und Trypsin bildet;
4. bei einigen Selachiern sind die pepsinbildenden Drüsen nicht nur auf den Magen im Vorkommen beschränkt, sondern auch der Anfangsteil des Mitteldarmes enthält pepsinbildende Zellen;
5. die sekretorische Funktion der Darmmucosa ist selbst bei nahe verwandten Fischen oft eine sehr verschiedene;
6. die Mundschleimhaut und das Hepatopancreas sind bei einigen Fischen Bildungsstätten der Diastase.

Die trypsinbildende Zone erstreckt sich noch über den Pylorusteil des Magens hinaus oralwärts fort bei: Zeus faber, Dentex vulgaris, Sargus Rondelétii, Trachinus draco, Scorpaena scrofa und Caranx trachurus.

Rein pepsinbildend ist der Vorderdarmabschnitt von: Squatina angelus, Labrax lupus, Lophius piscatorius, Merlucius vulgaris, Sparus salpa, Oblata melanura, Umbrina cirrhosa, Mullus barbatus, Uranoscopus scaber, Trigla hirundo, Alausa finta, Chrysophrys aurata, Motella tricirrhata, Gobius niger, Pagellus erythrinus und Boops vulgaris. Die Appendices pyloricae enthielten Diastase, Pepsin und Trypsin bei: Acipenser Sturio, Motella tricirrhata, Lophius piscatorius; dagegen nur Pepsin und Trypsin bei: Trachinus draco, Scorpaena scrofa und Zeus faber.

Pepsin, aber kein Trypsin bei: Umbrina cirrhosa, Uranoscopus scaber, Chrysophrys aurata.

Trypsin und Diastase, aber kein Pepsin bei: Dentex vulgaris.

Trypsin, aber nicht Pepsin oder Diastase bei: Alausa finta und Trigla hirundo.

Trypsin, aber kein Pepsin bei: Boops vulgaris/ (Krukenberg 6679, 1882).

Die Verbreitung der Verdauungsenzyme in dem Darme und dessen Drüsen bei den Fischen (nach Krukenberg 6679, 1882).

	Vorderdarm			Appendices pyloricae			Mitteldarm			Leber resp. Hepatopancreas		Pancreas	
	Diastase	Pepsin	Trypsin	Diastase	Pepsin	Trypsin	Diastase	Pepsin	Trypsin	Diastase	Trypsin	Diastase	Trypsin
Selachier.													
Squalides.													
Scyllium canicula	.	+	0	—	—	—	.	+	0	?	0	0	+
Mustelus vulgaris	.	+	0	—	—	—	.	+	0	?	0	.	+
Acanthias vulgaris	.	+	0	—	—	—	.	+	0	.	0	0	+
Squatina angelus (junges Explr.)	.	+	0	—	—	—	.	+	0	?	0	.	0
Rajides.													
Torpedo marmorata	.	+	0	—	—	—	.	+	0	.	0	.	+
Raja clavata	.	+	0	—	—	—	.	+	0	.	0	.	+
Raja miraletus	.	+	0	—	—	—	.	+	0	.	0	.	+
Raja Schultzii	.	+	0	—	—	—	.	.	0	.	0	.	.
Trygon pastinaca	.	+	0	—	—	—	.	+	0	.	0	.	+
Ganoiden.													
Acipenser sturio	0	+	0	+	+	+	.	+	0	?	0	.	0
Teleostier.													
Physostomi.													
Anguilla anguilla	.	+	0	—	—	—	.	0	0	.	0	—	—
Conger vulgaris	.	+	0	—	—	—	.	0	0	.	0	—	—
Clupea sardina	.	+	0	.	0	+	.	.	.	.	.	.	.
Alausa finta	.	+	0	0	0	+	.	.	+	.	.	—	—
Esox lucius	.	+	0	—	—	—	.	0	0	.	0	—	—
Cyprinus carpio	0	0	.	—	—	—	+	0	+	+	+	—	—
Tinca vulgaris	+	0	.	—	—	—	+	0	+	+	+	—	—
Barbus fluviatilis	.	0	.	—	—	—	.	.	.	.	+	.	.
Leuciscus melanotus	.	+	0	—	—	—	.	.	.	+	+	.	.
Cobitis fossilis	.	Sp.	.	—	—	—	.	.	.	+	+	.	.
Anacanthini.													
Merlucius vulgaris	.	+	0	.	.	.	.	.	+	0	.	.	.
Motella tricirrhata	.	+	0	+	+	.	.	+	0	0	.	—	—
Rhombus maximus	.	.	.	.	.	.	.	+	.	.	.	.	+
Pleuronectes platessa	.	.	.	.	.	0	0	+	+	0	.	—	—
Belone vulgaris	.	.	.	—	—	—	.	.	.	0	+	.	+
Acanthopteri.													
Crenilabrus pavo	.	0	.	.	.	.	.	0	Sp.	+	+	.	+
Perca fluviatilis	.	+	0	0	0	0	.	0	0	Sp.	+	.	+
Labrax lupus	.	+	0	.	.	.	0	0	0	0	+	.	.
Dentex vulgaris	.	+	+	+	0	+	.	0	+	0	+	.	.
Mullus barbatus	.	+	0	.	0	0	.	.	0	0	0	.	.
Bops vulgaris	.	+	0	.	0	+	.	.	.	.	.	.	.
Oblata melanura	.	+	0	.	0	0	0	0	0	0	0	.	Sp.
Sargus Rondeletii	.	+	+	0	0	0	0	0	Sp.	+	+	.	+
Pagellus erythrinus	.	+	0	.	.	.	0	0	0	0	0	.	.
Chrysophrys aurata	.	+	0	.	.	.	0	0	0	+	0	.	.
Scorpaena scrofa	.	+	+	.	+	+	.	0	+	0	0	.	.

	Vorderdarm			Appendices pyloricae			Mitteldarm			Leber resp. Hepatopancreas		Pancreas	
	Diastase	Pepsin	Trypsin	Diastase	Pepsin	Trypsin	Diastase	Pepsin	Trypsin	Diastase	Trypsin	Diastase	Trypsin
Acanthopteri.													
Trigla hirundo	.	+	0	0	0	+	.	.	.	Sp.	+	.	+
Uranoscopus scaber	.	+	0	.	+	0	.	0	0	+	0	.	.
Trachinus draco	.	+	+	.	+	+	.	.	+	0	0	.	.
Umbrina cirrhosa	.	+	0	.	+	0	0	0	+	0	0	.	.
Thynnus vulgaris	.	+	0	.	0	+	.	.	.	.	.	.	.
Zeus faber	.	+	+	.	+	+	.	.	.	.	.	.	+
Caranx trachurus	.	+	+	.	.	.	.	.	.	0	0	.	+
Gobius niger	.	+	0	—	—	—	.	0	+	0	+	.	.
Gobius jazo	.	.	.	—	—	—	.	0	Sp.	+	+	.	.
Cepola rubescens	.	+	0	.	0	+	.	.	.	.	.	.	.
Mugil cephalus	.	.	.	.	.	.	.	.	.	.	.	.	+
Lophius piscatorius	+	+	0	+	+	+	.	0	+	0	0	+	+

/ Decker konnte bei Hecht, Barsch, Forelle, Aal, Zander, Leuciscus cephalus, Cyprinus carpio, Cobitis fossilis nicht nur aus der Magenschleimhaut, sondern auch aus dem Ösophagus, dem Mittel- und Enddarm, sowie aus den Anhangsgebilden des Darmes (Kloake, Pylorusanhänge) ein Extrakt gewinnen, welches auf Fibrin verdauende Kraft ausübt. Er schliefst daraus auf die Anwesenheit eines Fermentes, das mit geringen Unterschieden dem Pepsin ähnlich sich verhält. Decker findet bei Cobitis fossilis und Tinca keine Magendrüsen, er nimmt an, dafs die Absonderung des Fermentes nicht an eine kubische oder konische oder polyedrische, als Haupt- oder Belegzellen anzusprechende Zellenform gebunden ist, sondern dieselbe kann (nach ihm) ebenso von schmalen, cylindrischen, während der Sekretion möglicherweise Becherzellenform annehmenden Zellen der Oberfläche einer drüsenlosen Schleimhaut vollzogen werden / (Decker 1575, 1887).

Muskelschichten.

Die älteren Autoren kannten im Magen der Fische eine äufsere Längs- und eine innere Ringmuskelschicht.

Reichert 7535, 1841 findet, dass die Muskelfasern im Darme aller Vertebraten glatte sind; nur bei der Schleie findet er sie quergestreift.

Molin 3942, 1850 vervollständigt die Beobachtungen Reicherts, indem er nachweist, dafs sich nach innen von den von diesem gefundenen Schichten zwei weitere Schichten glatter Muskulatur finden, welche ebenso verlaufen, wie die quergestreiften, nämlich die äufsere längs-, die innere ringförmig.

Vergleiche im Kapitel: Cyprinoiden, weitere Angaben von Stannius 1223, 1846 und Valatour 7501, 1861 und meine Abbildung.

Es erscheint damit für Wirbeltiere das allgemeine Vorkommen der beiden glatten Muskelschichten auch durch diese scheinbare Ausnahme nicht beeinträchtigt. Die glatte Muskulatur bleibt erhalten und die umhüllenden Schichten müssen als etwas zu diesen neu Hin-

zukommendes aufgefafst werden. In ähnlicher Weise dürfte auch das Vorkommen quergestreifter Muskulatur zu verstehen sein, welches für weitere Fische schon beschrieben ist. So sagt schon Leydig:

/ Bei einigen Fischen ist die Tunica muscularis des Darmes oder wenigstens vom Magen aus echt quergestreiften Elementen gebildet, beim Schlammpeitzger (Cobitis fossilis) (siehe dort) nämlich erstrecken sich solche Muskeln in Längs- und Ringschicht über den Magen und bei der Schleie (Tinca chrysitis) über den ganzen Tractus. Doch folgt bei beiden Fischen unter der quergestreiften Muskulatur noch eine glatte Lage / (Leydig 563, 1857).

/ Valatour konstatiert eine äufsere Längsschicht und eine innere Ringschicht glatter Muskulatur beim Barsch, Hecht, dem Hering und verschiedenen anderen untersuchten Fischen. Er beschreibt dagegen folgende Ausnahme. Bei der Sole sollen die beiden Muskelschichten (eine innere Ring- und eine äufsere Längsschicht) bis zur Mitte des Magens aus quergestreiften Elementen bestehen und dann erst soll sich der Wechsel vollziehen / (Valatour 7501, 1861).

Vergleiche ferner die Angaben Pilliets 415, 1885 bei Syngnathus. Die Fische, für welche bisher Angaben über quergestreifte Muskelfasern vorliegen, entbehren zum Teil überhaupt eines Magens im histologischen Sinne, z. B. Tinca und Cobitis fossilis. Sollten sich die Angaben von Valatour und von mir für Solea bestätigen lassen, so würden hier Verhältnisse bestehen, welche eine Mittelstellung zwischen Tinca, Cobitis fossilis einerseits und den übrigen Teleostiern andererseits anbahnen könnten. Bei Solea greifen die quergestreiften Muskeln zwar auf den gröfsten Teil des Magens über, überschreiten jedoch den Pylorus noch nicht. Wie ferner aus den Angaben von Pilliet 415, 1885 und mir (siehe Sole) hervorgeht, sind die Magendrüsen bei Solea gering entwickelt, wahrscheinlich in Rückbildung begriffen. Es wäre naheliegend, an einen Zusammenhang zwischen dem Übergreifen der quergestreiften Muskeln vom Ösophagus auf den Magen und dem Schwund der Magendrüsen zu denken.

Eine weitere interessante Zwischenstufe würde dann Syngnathus darstellen, wo die Drüsen ganz geschwunden, aber die Magenepithelien noch eine Strecke weit erhalten sind, und daran würden als Extrem die magenlosen Fische (z. B. Tinca und Cobitis fossilis) anschliefsen. Selbstverständlich braucht es sich dabei nicht um eine Reihe mit gemeinschaftlichen Stammformen zu handeln, welche diese Tiere durchlaufen hätten. Es können ja auch jede dieser verschiedenen Familie angehörigen Arten diese Umwandlungen innerhalb der Familie vielleicht erst innerhalb der Art durchgemacht haben.

Die so dringend erforderliche histologische Bearbeitung des Fischmagens mit den Hilfsmitteln der neueren mikroskopischen Technik dürfte sicher auch diese Frage der Lösung näher bringen.

Muscularis mucosae.

/ Leydig (Anat. histol. Unters. über Fische und Rept.) vermifst sie beim Stör. Dieselbe Angabe findet sich in seinem Lehrbuch. Valatour hat bei allen von ihm untersuchten Fischen im Magen eine Muscularis mucosae beobachtet. Es sind Züge glatter Muskulatur, fast alle längsverlaufend, besonders reichlich im Pylorusarm des

Magens. Sie bleiben getrennt voneinander, in regelloser Weise zerstreut unter den Drüsenenden, sie nähern sich nicht, um zwei Schichten zu bilden, wie bei den Batrachiern / (Valatour 7501, 1861).

/ Nach Edinger 1784, 1876 findet sich im Bindegewebe der Magenschleimhaut der Fische nur wenig Muskulatur. Diese besteht aus glatten Fasern. (Nur bei Syngnathus kommen quergestreifte Muskelfasern in der Magenschleimhaut vor.) Sie bilden Längszüge, welche einige, nur aus wenig Fibrillen bestehende Bündelchen zur Höhe der Falten schicken / (Edinger 1784, 1876).

Lymphgewebe.

/ Anhäufungen von Lymphzellen kommen besonders gegen das Magenende zu vor. Hier liegt eine cirkuläre Klappe (Valvula pylori), meist ganz durchsetzt von diesen Körperchen. Solitäre Follikel sollen nach Leydig den Fischen abgehen. Doch kommen am Magenausgang des Karpfens solche vor. Sie liegen im Bindegewebe der Mucosa, welches starke Cirkulärzüge um sie bildet / (Edinger 1784, 1876).

/ Für Fische (und Reptilien) ist es nach Edingers Präparaten und Ansicht zweifellos, daſs runde weiſse Zellen fortwährend im Magen aus den Gefäſsen zwischen den Epithelien hindurch in das Lumen wandern / (Edinger 1, 1879).

Amphioxus lanceolatus.

Ein Magen (im Sinne eines histologisch besonders durch das Vorhandensein von Magendrüsen gekennzeichneten Darmabschnittes) ist nicht nachgewiesen.

Ich gebe im folgenden einige Notizen aus der Litteratur wieder, welche den historischen Gang der Untersuchung in groſsen Zügen kennzeichnen:

/ Den Anfang des Verdauungsrohres bildet eine kurze und nur wenig weite Röhre, die man mit der Speiseröhre anderer Wirbeltiere vergleichen könnte. Der Blindsack dürfte dem Magen entsprechen / (Rathke 4523, 1841).

/ Der Darm zerfällt in mehrere Regionen. Der Kiemenschlauch setzt sich in einen kurzen, engen Kanal fort, die Speiseröhre, welche sich in den viel weiteren Darm öffnet; dieser weitere Teil des Darmes ist immer grün gefärbt, beide unterscheiden sich voneinander durch ihre Farbe. Gleich hinter der Einmündung der Speiseröhre geht von dem Darm ein langer Blindsack ab.

Den Blindsack vergleicht Rathke mit dem Magen, J. Müller mit der Leber. Der ganze Darmschlauch ohne Ausnahme wimpert im Innern, auch der Blindsack / (J. Müller 4002, 1842).

/ „Auf den Kiemensack folgt ein kurzes Rohr, welches nach Rathke, Müller und Quaterfages mit der Speiseröhre verglichen werden kann; dann erst erweitert sich der Kanal zu einem gröſseren Sack. Von diesem geht sofort ein ziemlich bedeutender Blindsack ab“ / (Stieda 5328, 1873).

Ferner macht Stieda folgende Angaben, die sich auf das Darmrohr im allgemeinen beziehen (also auch, wenn ein Magen vorhanden wäre, für diesen Geltung haben müfsten):

/ Die Wand des Darmrohres besteht aus einer dünnen, bindegewebigen Membran, welcher hier und da Kerne eingefügt sind, und einem geschichteten Epithel von bedeutender Mächtigkeit (0,14 mm). Die tiefe Schicht des Epithels besteht aus kleinen runden, sehr dicht aneinander gelagerten Zellen, die oberflächliche Schicht dagegen wird durch schmale wimpernde Cylinderzellen gebildet. Die Wimperhaare sitzen auf einer Cuticula.

Muskel an der Darmwand hat Stieda nicht erkannt. Die äufsere Fläche des Darmkanals ist von einem einfachen Plattenepithel bedeckt, bisweilen sind die Zellen etwas dicker / (Stieda 5328, 1873).

/ Langerhans bezeichnet als „Magen" die auf das von allen Autoren als Ösophagus bezeichnete enge Anfangsstück des Darmes folgende Erweiterung. Der Magen ist (wie der Blindsack) durch grüne Färbung ausgezeichnet. Das Epithel ist im Magen und Blindsack 0,09 mm dick, im Enddarm nur 0,054 mm mächtig. Es ist einschichtig (gegen Stieda). Jede Zelle trägt nur eine Cilie. Einzelne Zellen des Darmkanals, im Magen alle, sind mit gröfseren Körnchen gefüllt, dieses sind offenbar Verdauungszustände.

/ Langerhans beschreibt in der Wand des Darmes Zellen bald rund, bald lang, bald mit Ausläufern. Er fafst diese Schicht als Tunica muscularis auf / (Langerhans 3342, 1876).

/ Ein Magen im histologischen Sinne fehlt / (Edinger 1784, 1876).

/ Gegenbaur 174, 1878 ist der Ansicht: Die Darmstrecke vor dem die Leber repräsentierenden Blindsack kann weder als Ösophagus noch als Magen bezeichnet werden, ist also ein noch ganz indifferenter Vorderdarm / (Gegenbaur 174, 1878). Demnach scheint Gegenbaur die Verhältnisse bei Amphioxus als ursprüngliche aufzufassen. Dieselben können jedoch auch rückgebildet sein, so gut wie bei vielen Fischen.

/ Die Strecke des Darmes zwischen Kiementeil und dem Blindsack (Leber) könnte man als Magen oder Speiseröhre, die hinter der Leber gelegene als Dünndarm bezeichnen. In allen seinen Teilen ist der Darm aus zwei Schichten zusammengesetzt. Die innere Schicht besteht aus dem Epithel und einer Grundmembran von Bindegewebe. Diese Bindegewebeschicht trägt aufserdem glatte, vorzugsweise querlaufende Muskeln und Gefäfse. Die äufsere Schicht besteht aus dem Peritonäalepithel und einer Bindegewebeschicht, welche auf ihrer inneren Fläche zum Teil glatte querlaufende Muskelzellen trägt, aber niemals Blutgefäfse führt / (Schneider 5007, 1879).

Cyclostomen.

Auch hier ist nach den Angaben der Autoren, von denen ich einige folgen lasse, ein Magen (im histologischen Sinne, mit Drüsen) nicht aufgefunden.

Myxine.

/ Der Darmkanal zeigt keine Abteilungen, weder Magen, noch Dünn- und Dickdarm, sondern verläuft gerade und von gleicher an-

sehnlicher Weite bis zum After. Wimperbewegung kommt im Darme nicht vor / (J. Müller 4000, 1845).

/ Auch Leydig 563, 1857 vermifst Magendrüsen bei Myxine / (Leydig 563, 1857).

Petromyzonten.

/ Rathke 4519, 1826 untersuchte Petromyzon fluviatilis und findet: Die Speiseröhre ist sehr lang, sie geht dicht über dem Anfange des Herzens in den eigentlichen Darm über und ist von dem Darm durch eine schmale, allein von der Schleimhaut gebildete Falte abgegrenzt. Abgesehen von der Dicke der Schichten weifs Rathke keinen Unterschied im Bau der Wandung des Ösophagus und des übrigen Darmes anzugeben. Auch „einen durch die äufsere Form sich aussprechenden Magen und Dickdarm vermifst man demnach bei den Pricken gänzlich“ / (Rathke 4519, 1826).

/ Bei Ammocoetes branchialis besteht der Darm aus einem vorderen kürzeren und engeren und einem hinteren längeren und weiteren Abschnitt. Ein besonders ausgebildeter Magen fehlt / (Rathke 4525, 1827).

/ Nach Carus (Carus und Otto 211, 1835), welcher Petromyzon marinus untersuchte, kann die Erweiterung des oberen Teiles des Darmkanales als eine Art Magen betrachtet werden / (Carus und Otto 211, 1835).

/ Nach Leydig fehlen im Magen von Petromyzon Planeri und fluviatilis Drüsen / (Leydig 3456, 1853 und Leydig 563, 1857).

/ Bei Petromyzon fluviatilis fehlen Drüsenschläuche / (Brinton 58, 1859).

/ In dem wegen seiner Erweiterung als Magen anzusehenden Teile des Darmkanales von Petromyzon besteht die ganze Epitheldecke aus flimmernden Epithelzellen. Labdrüsen scheinen ganz zu fehlen / (F. E. Schulze 37, 1867).

/ Den vorderen engeren Teil des Darmes von Petromyzon Planeri, der von allen Autoren als Ösophagus bezeichnet wird, fafst Langerhans als Homologon des ganzen Munddarmes, d. h. als Ösophagus und Magen auf. Gründe: die Einmündung des Gallenganges liegt unmittelbar an der nun folgenden Erweiterung.

Der Munddarm (Ösophagus und Magen) läfst eine Zusammensetzung aus drei Häuten erkennen. Die Elemente der Serosa, Fibrillen, Zellen und elastische Fasern halten vorzugsweise die Querrichtung inne und können so leicht den Anschein einer Quermuscularis hervorrufen. Auf diese Bindegewebshaut folgt nach innen eine ziemlich dünne Muscularis, bestehend aus glatten Fasern, deren Längsachse parallel mit der des Munddarmes verläuft.

Die Mucosa besteht wesentlich aus gefäfsreichem Bindegewebe und entbehrt der Drüsen vollständig. Sie ist nach innen bekleidet mit einem einschichtigen, sehr hohen Cylinderepithel, dessen Zellen wohl durchgängig mit Flimmercilien bekleidet sind. Im Munddarm liegen Nerven zwischen Serosa und Muscularis. Im Stamm sowohl als in den Zweigen liegen multipolare Ganglienzellen. In den Zweigen liegen so viele Ganglienzellen, dafs ein sehr gut entwickelter Nervenplexus entsteht, der, unmittelbar auf der Muscularis gelegen, den ganzen Munddarm umgreift und namentlich nach unten zu gegen das Pankreas hin an Reichtum zunimmt / (Langerhans 3336, 1873).

Nach Edinger 1784, 1876 fehlt den Cyclostomen ein Magen im histologischen Sinne.

Schneider 5007, 1879 kommt für den Ammocoetes zu folgenden Resultaten: / Man kann im Darmtraktus eine äufsere Muscularis, eine Schleimhaut, eine Muscularis mucosae und ein Epithel unterscheiden. Die äufsere Muscularis besteht aus einer äufseren Längs- und einer inneren Ringschicht, sie ist verhältnismäfsig dick im Enddarm und wird im Mitteldarm und Vorderdarm so dünn, „dafs sie auf Querschnitten nicht zu erkennen ist", sondern nur, wenn man die äufsere Lamelle des Darmes ablöst und von der Fläche betrachtet. Langerhans hat dieselbe übersehen. Die Muscularis mucosae besteht aus einer äufseren Quer- und einer inneren Längsfaserschicht / (Schneider 5007, 1879).

Für den erwachsenen Petromyzon (Schneider betrachtet P. fluviatilis, Planeri, Omalii als nur eine Spezies) beschreibt Schneider 5007, 1879 / die Klappe an der Verbindung des Vorderdarms (Ösophagus Rathke) genauer. „Das Vorderende der Spiralfalte verbreitert sich wie ein Pfeiler zu einer Wölbung. Diese Wölbung setzt sich an die Darmwand und würde den Darm vollkommen nach vorn abschliefsen. Allein das Lumen des Ösophagus setzt sich in die Darmfalte fort, welche also nach vorn ein Rohr bildet und tritt dann mittelst einer länglichen, in der Kante der Falte liegenden Öffnung in den Darm."

Der Ösophagus besitzt spiralverlaufende Falten, welche durch Längsfalten verbunden sind. Der Darm besitzt eine doppelte Muscularis (wie beim Ammocoetes), allein die Muscularis mucosae ist hier ebenso dünn als die äufsere Muscularis. Der Pharynx und Mastdarm besitzt geschichtetes Plattenepithel, der Mitteldarm Cylinderepithel / (Schneider 5007, 1879).

Für Petromyzon fluviatilis und marinus (Lin.) findet Cattaneo 1403, 1886: / Es treten zwei wichtige Unterschiede im Vergleiche zum Amphioxus auf. Einmal eine ausgesprochene Muskelschicht und dann Falten der Schleimhaut; dagegen fehlen solche Falten im Enddarm / (Cattaneo 1403, 1886).

/ Das Flimmerepithel des Kiemenraumes von Ammocoetes zieht sich nach Schaffer 7517, 1895 noch eine Strecke weit in den folgenden Darmabschnitt, den Schaffer als Magen bezeichnet, hinein fort, sodafs dasselbe hier drei verschiedene Epithelformationen zeigt, in der dorsalen Medianlinie einen Streifen hohen, mehrreihigen Cylinderepithels, während der gröfste Teil der seitlichen und die untere Wand von dem hohen cylindrischen Epithel mit Deckzellenschicht bedeckt wird, welche häufig die Umwandlung in becherzellenähnliche Gebilde zeigt. Im geschlossenen Magen verschwindet die Deckzellenschicht bald und er wird ventral und dorsal von gewöhnlichem mehrreihigen Cylinderepithel ausgekleidet, während an seinen Seitenflächen die wieder getrennten Wimperschnüre noch lange fortziehen, ja wieder an Verbreitung gewinnen, so dafs im Bereiche des Herzens und der Leber beim 8,3 cm langen Ammocoetes das ganze Rohr von Flimmerepithel ausgekleidet ist / (Schaffer 7517, 1895).

Selachii.

Der Magen der Rochen und Haie zeigt in seiner äufseren Form Besonderheiten, welche ihn schon die älteren vergleichenden Anatomen in Cardiateil und Pylorusteil unterscheiden liefsen. Entsprechend dem mikroskopischen Bau werde ich den weiteren absteigenden Teil als Fundusdrüsenzone und das aufsteigende engere Rohr als Pylorusdrüsenzone resp. Pylorusarm benennen. Doch trifft die Grenze dieser Regionen namentlich bei den Rochen nicht immer scharf mit der Knickungsstelle zusammen, vergl. z. B. Torpedo. Die beiden Teile zeigt z. B. die beigefügte Figur von Home 115, 1807 für den Haifisch in schematischer Form.

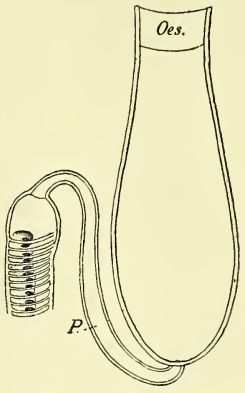

Fig. 53. **Haifischmagen.** Längsschnitt.
Oes Ösophagus; *P* Pylorusrohr nach Home 115, 1807, nur die Umrisse dem Original entnommen („blue shark", zweifellos ist Carcharias glaucus gemeint).

/ Die Plagiostomen haben alle einen grofsen Magen, dessen unteres Ende entweder selbst in das aufsteigende pylorische Rohr umbiegt, wie bei Mustelus, Centrophorus, Myliobatis, Squatina, Scymnus, oder blind endigt, um neben dem blinden Ende das pylorische Rohr abzugeben, Sphyrna. Letzteres ist bei einigen ziemlich kurz wie bei Scymnus, lang bei den Nickhauthaifischen und biegt gegen den Klappendarm wieder um. An der Stelle der Umbiegung befindet sich der eigentliche Pylorus, der inwendig eine zirkelförmige oder trichterförmig vorspringende Falte bildet / (Müller J. 4000, 1845).

/ Bei Rochen und Haien weicht die Struktur des Magens bedeutend von der des Schlundes ab: es kommt eine andere Muskulatur und eine andere Schleimhaut.

Bei Squatina und Raja beginnt die Drüsenlage „mit verschiedenen Ausläufern und Zacken gegen den Ösophagus zu, und es ziehen von da durch die ganze Länge des Magens gleichsam weifse Furchen, die ohne Drüsen sind; ebenso verlieren sich die Drüsen nach dem Pylorus zu schon in ziemlicher Entfernung von ihm, aber nicht mit einem Male, sondern wieder läuft das Drüsenstratum in mehrere Spitzen und Zacken aus (Squatina, Raja)."

Die Magendrüsen sind dicht nebeneinanderstehende, unten blind endigende Röhren, das blinde Ende ist häufig etwas kolbig erweitert.

Das zwischen Magen und Klappendarm liegende Darmstück hat eine dünnere Muskelschicht als der Magen, doch aus gleichen Elementen gebildet. Die Schleimhaut erhebt sich in dichten Längsfältchen. In diesem Darmabschnitt kommen noch Drüsen vor (Torpedo Galvanii), welche dieselbe Gestalt haben, wie die Magendrüsen, nur sind sie kürzer und schmäler / (Leydig 3455, 1852).

/ Bei erwachsenen Selachiern ist die Form der Labzellen noch keine vom Magenepithel so ausgeprägt verschiedene, wie bei den Teleostiern. Sie sind bei ersteren noch mehr cylindrisch / (Edinger 1784, 1876).

Von späteren Autoren, welche die Magendrüsen der Selachier schildern, sind zu nennen Pilliet 415, 1885 und Cattaneo 1403, 1886.

Muskulatur. Schon Leydig 3455, 1852 / erkennt die glatte Muskulatur / (Leydig 3455, 1852).

/ Waalewijn 416, 1872 und auch Wiedersheim erkennen, dafs die innere Schicht cirkulär, die äufsere längs verläuft; aber beide Schichten gehen, wie Paul Mayer für R. clavata und punctata findet, durch schräge Fasern ineinander über, auch fehlt die cirkuläre an manchen Stellen gänzlich. Am Pylorusteil des Magens wird dagegen letztere ungemein stark und ist die erstere fast ganz zurückgebildet. Es folgt am eigentlichen Magen nach innen eine Lage ungemein lockeren grofsmaschigen Bindegewebes, sie ist sowohl gegen die Muscularis als auch nach innen zu durch eine dünne Membran abgegrenzt. Nach innen von dieser zeigt sich nochmals lockeres Bindegewebe, aber nur wenig, und in dieses sind die Drüsen des Magens derart eingebettet, dafs sie gleichsam die Maschen eines Netzwerkes ausfüllen. Die feinen Blutgefäfse verlaufen in den Fäden des Netzes bis nahe an das Epithel, umspinnen also die Drüsen. Eine Muscularis mucosae fand Paul Mayer nicht (gegen Cattaneo) / (Paul Mayer 417, 1888).

Ich finde die Muscularis mucosae bei Rochen im allgemeinen sehr wechselnd stark aus glatten Muskelfasern bestehend, besonders entwickelt bei Torpedo marmorata, weniger deutlich bei Raja asterias und Raja miraletus, bei Myliobatis konnte ich sie nicht auffinden.

Lymphgefäfse. / Lymphgefäfse des Magens der Rochen schildert mehr makroskopisch Robin 413, 1867 / (Robin 413, 1867); vergl. unten bei „Raja“ die Angaben von Sappey und Paul Mayer.

Chimära.

Die Angaben der Forscher über Magendrüsen sind meist negative. Cattaneo 1403, 1886 kann ich nichts Sicheres entnehmen, da er den Magen von Chimaera und Scyllium zusammen behandelt und als für Chimaera geltende Differenz nur anführt, dafs hier die Längsfalten weniger deutlich sind (siehe bei Cattaneo auch die ältere Litteratur).

/ „Bei Chimären ist gleichfalls kein Magen differenziert.“ Es ist ein nicht differenzierter Vorderdarm vorhanden / (Gegenbaur 174, 1878).

/ Chimaera schliefst sich insofern an die Cyclostomen und Dipnoër an, als es hier äufserlich zu keiner Differenzierung des Magens kommt. Die erste deutliche Auftreibung des Darmrohres entspricht auch hier dem Beginn des Mitteldarmes, wo der Gallengang einmündet / (Wiedersheim 272, 1886).

Neuere Angaben von Mazza und Perugia 7463, 1894 scheinen für das Vorhandensein von Magendrüsen eintreten zu wollen. Eine gründliche mikroskopische Untersuchung wäre hier dringend zu wünchen.

Fam. Scylliidae.

Scyllium canicula.

Pilliet 415, 1885, der Scyllium catulus, Lamna cornubica und Squatina angelus untersuchte, findet, / die Drüsen liegen sehr dicht und sind sehr hoch. Sie erinnern sehr an die Verhältnisse bei höheren Tieren. Die Drüsen beginnen in der Nachbarschaft der Cardia mit ziemlich kurzen Blindsäcken. Sie münden in Ausführgänge, welche ebenso lang sind, wie sie selbst / (Pilliet 415, 1885).

/ Der Magen hat einen ähnlichen Bau wie bei Acanthias, doch sind die Längsfalten weniger deutlich / (Cattaneo 1403, 1886).

Die Magendrüsen zeigen deutliches Lumen, die Drüsenzellen sind gekörnt, die Halszellen nur wenig differenziert. — Die Gabelung findet in der Regel in der Tiefe der Grube noch über den Halszellen statt.

Eine Muscularis mucosae ist bei dem von mir untersuchten (vielleicht jungen) Tier als scharf gesonderte Schicht nicht zu erkennen, wohl aber einzelne zerstreute Muskelfaserbündel; auch ist Mucosa und Submucosa scharf getrennt, was sich auch aus der Anordnung von Lymphzellhaufen in der tiefsten Schicht der Mucosa zeigt. Dieselben schneiden an der Grenze gegen die Submucosa scharf ab.

Pristiurus.

Edinger 1784, 1876 bildet die Magendrüsen von Pristiurus ab.

Fam. Lamniidae.

Lamna cornubica.

/ Die Magendrüsen zeigen kaum ein Lumen im Centrum der Schläuche. Die gröfsten Drüsenzellen sind rundlich oder oval, 10—12 μ im Durchmesser. Sie sind von gelben Körnchen angefüllt. Sie hören plötzlich im Niveau des Drüsenhalses auf und werden von prismatischen kleinen, zahlreichen Zellen ersetzt, deren grofser Kern den gröfsten Teil der Zelle einnimmt. Dieses Epithel kleidet den Drüsenhals aus und setzt sich allmählich in das Oberflächenepithel fort. Im Pylorus finden sich keine gekörnten Zellen. Die Drüsen sind nur von Cylinderepithel erfüllt / (Pilliet 415, 1885).

Alopecias vulpes, Fuchshai.

Ich gebe vom Magen eines Exemplares, das von der Schnauzenspitze bis zum Schwanzende 130 cm, und von der Schnauzenspitze bis zur Kloake 45 cm mafs, eine Abbildung (Fig. 54). Dieselbe zeigt, wie der Ösophagus sich erweiternd in den Magen, dieser dann plötzlich umbiegend in das Pylorusrohr und dieses nach Aufnahme des Gallengangs in den Klappendarm übergeht, der in der Figur noch mit einem Stück des enger werdenden Enddarms gezeichnet ist. Der Magen besteht also hier aus einem Rohr, dessen Lumen und Wände verschiedene Dicke zeigen. Den erweiterten Teil werde ich

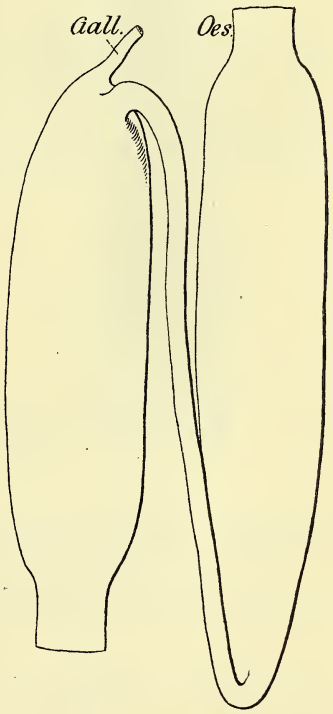

Fig. 54. **Darmtractus von Alopecias vulpes** (2/3 der natürlichen Gröfse).

Oes Ösophagus, dann folgt der weite, absteigende Teil des Magens (Fundusdrüsenzone), dann der enge, aufsteigende Pylorusteil. *Gall* Gallengang, dann folgt der erweiterte Spiralklappendarm, während der Enddarm sich wieder verjüngt.

als Magenfundus oder Fundusdrüsenregion bezeichnen, und den engen als Pylorusrohr oder Pylorusdrüsenregion.

Schon Retzius / fiel die netzförmige Anordnung der Falten im Magen des Fuchshai auf. (Bei Squalus maximus, glaucus und Acanthias finden sich Längsfalten.) / (Retzius 456, 1819).

Die Fundusdrüsen, welche den ganzen weiten Teil des Magens einnehmen, lassen einen Drüsenhals Figur 55 *DrH* und einen Drüsengrund *Dr* erkennen und münden in tiefe Gruben, welche vom Oberflächenepithel ausgekleidet werden, also einem Epithel, das wie das Oberflächenepithel einen basalen protoplasmatischen Teil und ein sich scharf abgrenzendes Oberende besitzt. Die Halszellen sind viel kleiner, enthalten nur wenig Protoplasma und kein vom Zellleib ab-

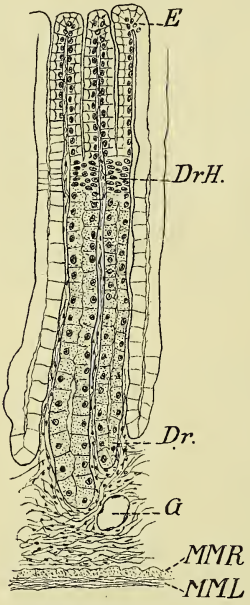

Fig. 55.

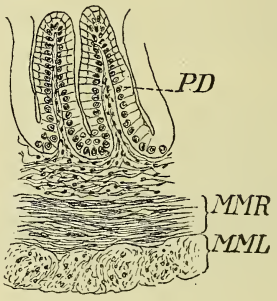

Fig. 56.

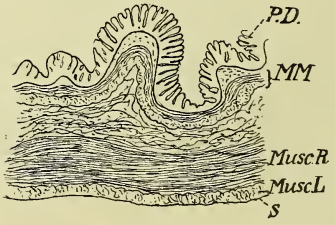

Fig. 57.

Fig. 55. **Magen vom Fuchshai** (Alopecias vulpes). Fundusdrüsenregion. *E* Epithel; *DrH* Drüsenhalszellen; *Dr* Drüsengrundzellen; *G* Gefäfs; *MMR* Ring-, *MML* Längsschicht der Muscularis mucosae. Vergröfserung 128fach.

Fig. 56. **Magen vom Fuchshai** (Alopecias vulpes). Pylorusdrüsenregion. *PD* Pylorusdrüsen; *MMR* Ring-, *MML* Längsschicht der Muscularis mucosae. Vergröfserung 128fach.

Fig. 57. **Magen vom Fuchshai** (Alopecias vulpes). Übersichtsbild. *PD* Pylorusdrüsen; *MM* Muscularis mucosae; *MuscR* Ring-, *MuscL* Längsschicht der Muscularis; *S* Serosa. Vergröfserung 16fach.

gesetztes Oberende. Die Drüsengrundzellen sind grofse Zellen mit gekörntem Protoplasma, das sich mit Tinktionsmitteln, z. B. Eosin, intensiv färbt.

Diese Zellen haben kubische Form und sind gegen die Oberfläche deutlich begrenzt. In den unteren Teilen der Drüsenschläuche kann man vielfach ein Lumen erkennen. In der Figur ist noch die im Vergleich zur Pylorusregion dünne Muscularis mucosae zu erkennen, welche

eine innere Ring- und eine äufsere Längsschicht zeigt. Die Submucosa und die viel dickeren beiden Schichten der Muscularis (gleichfalls eine innere Ring- und eine äufsere Längsschicht) sind in der Zeichnung weggelassen.

Das Pylorusrohr enthält gleichfalls Drüsen, doch entbehren dieselben der gekörnten Zellen. Ihre Zellen unterscheiden sich vom Oberflächenepithel einmal dadurch, dafs sie keinen Pfropf besitzen, und dann dadurch, dafs sie sich gegen Tinktionsmittel anders verhalten, vergl. die Figur 56. Dieselbe zeigt aufserdem die Muscularis mucosae mit ihrer inneren Ring- und äufseren Längsschicht. Die Muscularis mucosae ist im Pylorusrohr viel dicker als in der Fundusdrüsenregion, vergl. die beiden Figuren 55 und 56, welche bei derselben Vergröfserung gezeichnet sind. Die Muscularis mucosae geht in die gröfseren Falten mit ein, wie dies das Übersichtsbild Figur 57 zeigt.

Fam. Galeidae.

Mustelus laevis.

Es findet sich eine wohlcharakterisierte Fundusdrüsenregion und eine Pylorusdrüsenregion. Da die gröfsten Tiere, welche ich untersucht habe, nur 40 cm Länge erreichten, so ist zu beachten, dafs ich es mit jugendlichen Verhältnissen zu thun hatte. Eine Muscularis mucosae als gesonderte Schicht vermochte ich hier nicht zu erkennen, wiewohl sich die Mucosa gegen die Submucosa scharf absetzte und einzelne Muskelfaserzüge zwischen beiden eingestreut waren. Die Muscularis zeigt eine innere Ring- und eine äufsere Längsmuskelschicht. Schon Edinger 1784, 1876 bildet die Magendrüsen von Mustelus ab.

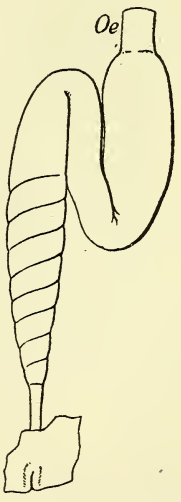

Fig. 58. **Darmtractus von Mustelus laevis.**
Auf den kurzen Ösophagus *Oe* folgt erst der weite Teil des Magens, dann ein Knie, dann das Pylorusrohr, dann wieder ein Knie, dann die Spiralklappe, deren Windungen ersichtlich sind. Am Ende des Darmes findet sich ein Stück der äufseren Haut mit der Öffnung der Kloake. 2/3 der natürl. Gröfse.

Fam. Spinacidae.

Acanthias Blainvillii (Risso).

Cattaneo / findet grofse Längsfalten. Die ganze Innenfläche ist mit einer Drüsenschicht bedeckt. Es sind schlauchförmige Drüsen / (Cattaneo 1403, 1886). / Die Drüsenschläuche sind 60—70 μ breit, 360—380 μ lang. Die Drüsenzellen sind gekörnt, die Zellen sind 20—25 μ grofs, während die Kerne einen Durchmesser von 5 μ haben. Ein ganzer Drüsenschlauch enthält nicht mehr als 200—250 Zellen / (Cattaneo 1404, 1887).

/ Es findet sich eine Muscularis mucosae. Sie besteht nicht aus einer einzigen Muskelschicht, sondern aus drei oder vier Zügen / (Cattaneo 1403, 1886).

Fam. Squatinidae.

Squatina.

Leydig 3455, 1852 / findet die Drüsenzellen rundlich und voll von Körnchen / (Leydig 3455, 1852).

Fam. Torpedidae.

Schon Edinger 1784, 1876 bildet die Magendrüsen vom Torpedoembryo ab.

Torpedo narke (Bonap.).

Cattaneo / findet im Magen zahlreiche kleine Längsfalten und weite und kurze Drüsenschläuche. Die Faserknorpel (Cattaneo benennt so die Sphinkteren der Gefäfse, siehe Raja clavata) sind sehr selten. Die Muscularis mucosae ist dünn und unterbrochen / (Cattaneo 1403, 1886).

Torpedo marmorata.

Bei einem Tiere (von Schnauzenspitze bis Schwanzspitze 25, Schnauzenspitze bis After 16 cm Länge) fand ich die Drüsenschläuche

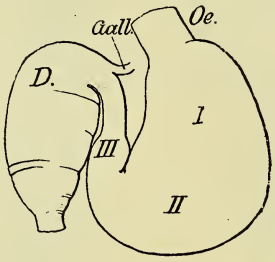

Fig. 59. **Darmtractus von Torpedo marmorata.** 2/3 der natürlichen Gröfse. *Oe* Ösophagus; *Gall* Gallenblase; *D* Darm. *I*, *II*, *III* zeigen die drei Stellen, welchen die Schnitte entnommen sind, nach denen Fig. 60 *I*, *II*, *III* gezeichnet sind.

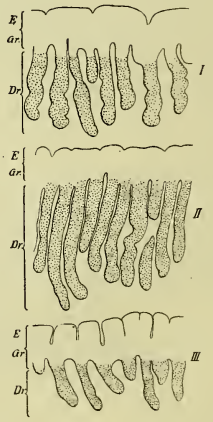

Fig. 60.

Fig. 60. **Magen von Torpedo marmorata.** Zeigt die Länge der Drüsen in drei Regionen des Magens an. *EGr* Oberflächenepithel und Magengruben; *Dr* Drüsen. Die drei Bilder *I*, *II*, *III* entsprechen den drei ebenso bezeichneten Stellen der Figur 59. Die Umrisse der Drüsen sind nach dem Präparate gezeichnet, die Ausführung ist eine schematische. Vergröfserung 50fach.

durch den ganzen Magen einfach. Sie zeigen verschiedene Länge. Ich habe von drei Stellen, die im Übersichtsbild Figur 59 mit *I*, *II* und *III* angemerkt sind, solche in schematischer Weise in Figur 60 *I*, *II*, *III* gezeichnet. Die längsten Drüsenschläuche sind die aus der Gegend von *II*. Auch bei *III* enthielten die Drüsenschläuche im Drüsengrunde noch gekörnte Zellen, und nur eine ganz kurze Strecke scheinen hier eigentliche Pylorusdrüsen vorzukommen.

Die Muscularis mucosae ist hier aufserordentlich deutlich und besteht aus glatten Muskelfasern, welche gröfstenteils längs verlaufen. Die Muscularis mucosae beginnt mit den ersten Magendrüsen, während sie im Ösophagus fehlt.

Fam. Rajidae.

Raja asterias.

Die Magendrüsen sind in der Fundusdrüsenzone sehr lang im Vergleich zu den kleinen von Oberflächenepithel überkleideten Gruben. Der Drüsenhals, der gleichfalls sehr lang und dünn ist, ist in Figur 61 dadurch von den gekörnten Zellen des Drüsengrundes unterschieden, daſs letztere punktiert wurden, erstere nicht. Im tiefsten Teil des Drüsengrundes erweitern sich die Drüsenschläuche, und die Zellen

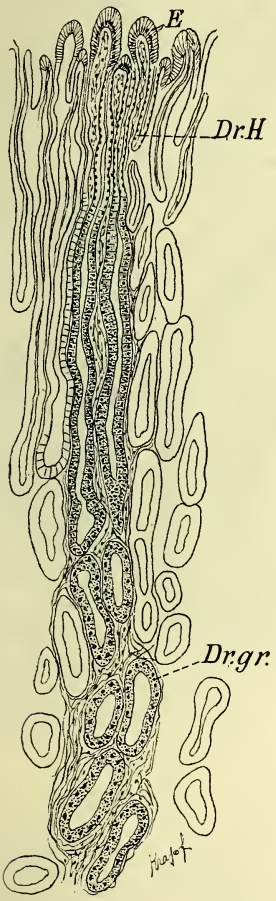

Fig. 61. **Magen von Raja asterias**, Fundusdrüsenregion. Übersichtsbild.
E Epithel; *DrH* Drüsenhalszellen; *Drgr* Drüsengrundzellen.
Vergröſserung 105fach.

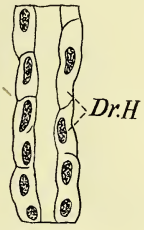

Fig. 62.

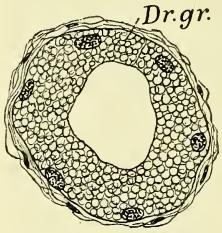

Fig. 63.

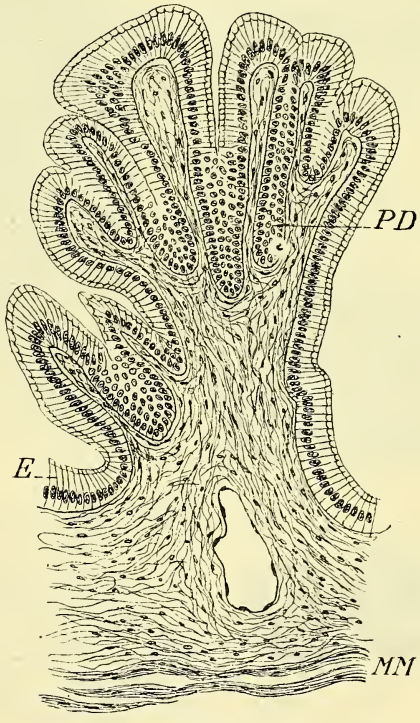

Fig. 64.

Fig. 62 und 63. **Magen von Raja asterias**, Fundusdrüsen.
Kleine Stücke der Drüsenschläuche bei starker Vergröſserung (510fach), Fig. 62 vom Drüsenhals, Fig. 63 vom Drüsengrund. *DrH* Drüsenhalszellen; *Drgr* Drüsengrundzellen.

Fig. 64. **Magen von Raja asterias**, Pylorusdrüsenregion.
PD die drüsenähnlichen Epitheleinsenkungen der Pylorusregion; *E* Epithel; *MM* Muscularis mucosae. Vergröſserung 150fach.

werden gröfser und enthalten so grofse und deutliche Körnchen, wie ich sie in den Magendrüsen keines anderen Vertebraten gesehen habe. Die Zellgrenzen werden dadurch nahezu verdeckt. Ich gebe noch in Figur 62 und 63 bei stärkerer Vergröfserung Stellen aus dem Drüsenhals und aus dem Drüsengrunde, welche die Unterschiede der beiden Zellarten noch deutlicher erkennen lassen.

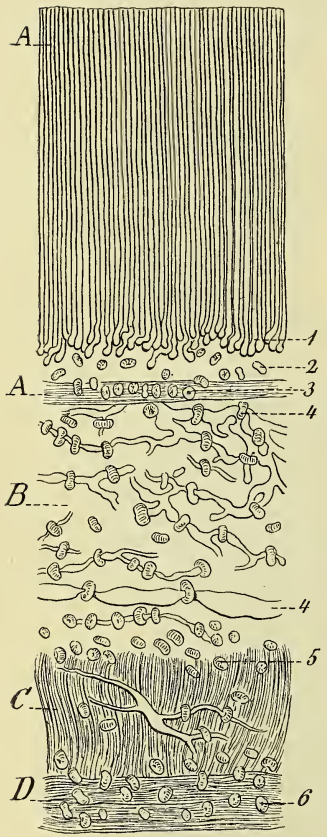

Fig. 65.

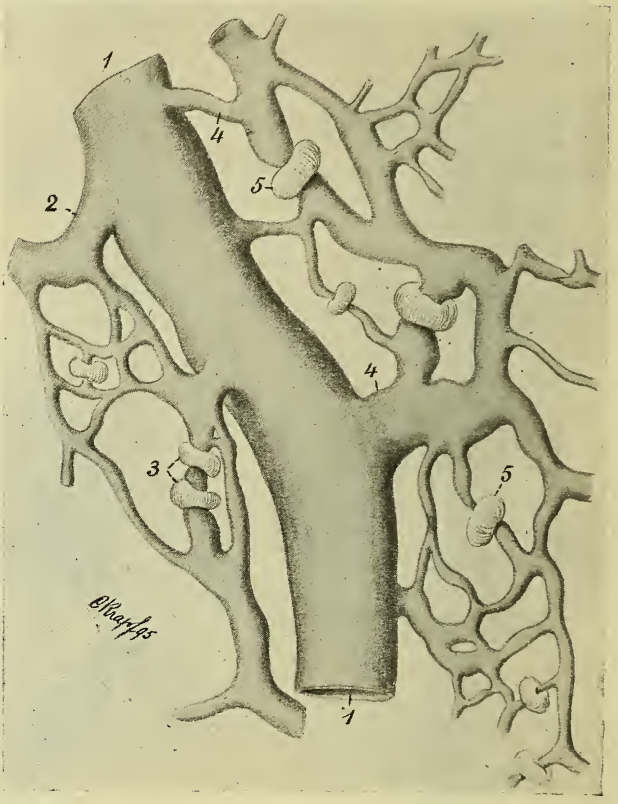

Fig. 67.

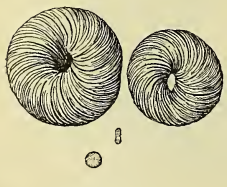

Fig. 66.

Fig. 65. **Raja, Magen**, Längsschnitt bei sehr schwacher Vergröfserung.
A Mucosa und Muscularis mucosae; *B* Submucosa; *C* Ringschicht der Muscularis; *D* Längsschicht der Muscularis. *1* unteres Ende der Magendrüsen; *2* Sphinkteren unter den Drüsen liegend; *3* Sphinkteren in der Muscularis mucosae; *4* Sphinkteren und Gefäfse in der Submucosa; *5* Sphinkteren in der Ring- und *6* in der Längsschicht der Muscularis. (Nach Sappey würden die Gefäfse Lymphgefäfse darstellen und die Sphinkteren Lymphherzen, vergl. jedoch die Angaben P. Mayers im Text.) Nach Sappey 410, 1880.

Fig. 66. **Sphinkteren**, wie sie im Magen von Raja an den Gefäfsen vorkommen, bei 66facher Vergröfserung. Nach Sappey 410, 1880.

Fig. 67. **Gefäfsstamm mit Sphinkteren** aus der Submucosa des Magens von Raja. *1* Hauptstamm; *2* und *4* Zweige; *3* und *5* Sphinkteren. (Sappey deutet die Gefäfse als Lymphgefäfse, siehe jedoch darüber die Angaben P. Mayers im Text.) Nach Sappey 410, 1880.

Vielleicht entspricht die Verschiedenheit der beiden Zellarten, welche bei Raja asterias die Labdrüsen zusammensetzen, auch verschiedener physiologischer Funktion, etwa daſs die platten Zellen des langen Drüsenhalses mehr mit der Wassersekretion zu thun haben, die gekörnten Zellen des Drüsengrundes dagegen mehr mit der Bildung anderer im Magensaft enthaltener Stoffe, z. B. Pepsin oder Säure. Auch andere physiologische Mutmaſsungen lassen sich darauf begründen.

Jedenfalls dürften diese Zellen belehrend für diejenigen Autoren sein, welche in den Halszellen der Magendrüsen der niederen Vertebraten „Schleimzellen“ zu sehen sich gewöhnt haben, wenn dieselben groſs und hell erscheinen. Hier dürfte eine solche Benennung sehr ungeeignet erscheinen.

Im Pylorus von Raja asterias hören die gekörnten Drüsenzellen auf; es finden sich schlauchförmige Epitheleinsenkungen. Die dieselben auskleidenden Zellen sind nicht identisch mit dem Oberflächenepithel, und so kann man hier wohl von einer Pylorusdrüsenregion reden.

Eine Muscularis mucosae läſst sich wohl erkennen, doch verdient dieselbe kaum den Namen einer solchen, da sie vorwiegend aus Bindegewebsfasern besteht. Bei Vergleich mit anderen Rochen, z. B. Torpedo, scheint es jedoch gerechtfertigt, auch diese Schicht mit der Muscularis mucosae zu identifizieren.

Raja-Lymphgefäſse.

Sappey 410, 1880 / beschreibt in den verschiedenen Schichten des Magens zahlreiche Sphinkteren, deren Verteilung und Bau aus den Figuren 65—67 ersichtlich ist. Auf den genaueren Bau dieser Organe, in denen glatte Muskelfasern eine Hauptrolle spielen, soll hier nicht näher ein-

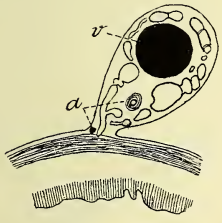

Fig. 68. Zur Veranschaulichung der groſsen Gefäſse und ihrer Scheide am Magen von Raja punctata. Die Sphinkteren sind, weil zu klein, nicht angegeben. Magenwand schematisch. Vergröſserung 6½fach. Nach Paul Mayer 417, 1888.

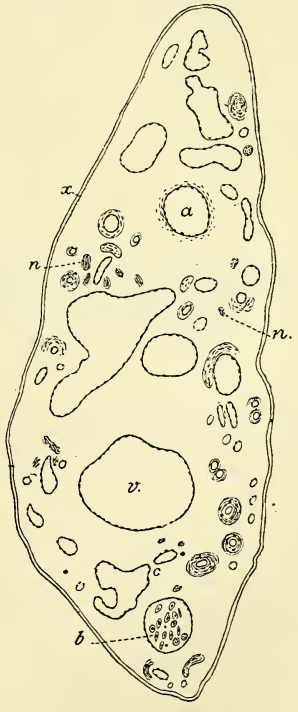

Fig. 69. **Schnitt durch die Gefäſse zum und vom Magen nebst ihrer Scheide von R. clavata.**

a Arterien; *b* Venen; *n* sind Nerven. Man beachte die Sphinkteren, von denen aber nur wenige genau quer durchschnitten sind. Das Blut, welches alle Gefäſse ohne Ausnahme enthalten, ist nur bei *b* gezeichnet; die Kerne des Cölomepithels sind nur bei *x* angedeutet. Vergröſserung 34fach. Nach Paul Mayer 417, 1888.

gegangen werden, da sie ja auch anderwärts (nicht nur im Magen) vorkommen. Ihre Beschreibung wäre dem Kapitel: Gefäfssytem einzureihen. Erwähnt soll noch werden, dafs sie von Sappey zum Lymphgefäfsapparat gerechnet und als Lymphherzen bezeichnet werden / (Sappey 410, 1880).

Fig. 70.

Fig. 71.

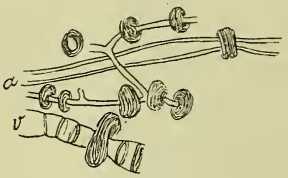

Fig. 72.

Fig. 70. **Stück der Submucosa des Magens von R. clavata,** um die Verteilung der Sphinkteren zu zeigen. Diejenigen an den gröfseren Arterien und Venen sind absichtlich viel zu voluminös gezeichnet; die übrigen sind ohne die zugehörigen Gefäfse wiedergegeben. Die Muskelnetze in der Wand der Venen sind weggelassen. Nach Paul Mayer 417, 1888.

Fig. 71. Die Stelle *x* der Figur 70 genauer. Vergröfserung 40fach. Nach Paul Mayer 417, 1888.

Fig. 72. Die Stelle *y* der Figur 70 genauer. Vergröfserung 40fach. Nach Paul Mayer 417, 1888.

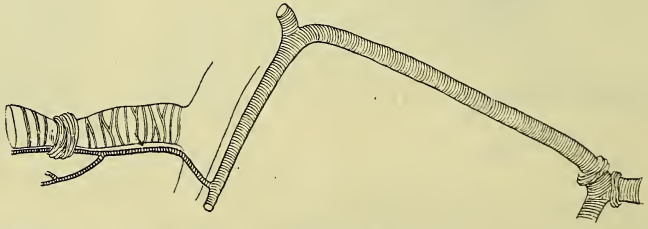

Fig. 73. **Arterie und Vene mit gemeinschaftlichem Sphinkter aus der Magenwand von R. clavata.** Rechts an der Arterie 2 Sphinkteren. Vergröfserung 34fach. Nach Paul Mayer 417, 1888.

Paul Mayer 417, 1888, der diese Organe gleichfalls genau beschreibt, entnehme ich die Abbildungen 68, 69, 70, 71, 72, 73. Mayer / stellt sich zur Deutung Sappeys sehr energisch in Gegensatz. Einmal sind die Sphinkteren nach ihm kein anatomisches Merkmal für Lymphgefäfse, sondern solche können auch an Venen, sogar an Arterien vorkommen. Während ferner Sappey diese Organe als Propulsionsorgane (Lymphherzen) thätig denkt und, was allerdings nicht ihre Hauptrolle sein dürfte, als Klappen, ist nach Paul Mayer ihre Funktion, den

ganzen oder teilweisen Verschluſs der Gefäſse zu bewirken, welche sie umgürten; er sieht keine Propulsionsorgane darin/ (Paul Mayer 417, 1888). Der Bau der Organe scheint mir für Paul Mayers Deutung zu sprechen.

Paul Mayer citiert auch hierhergehörige Angaben Cattaneos. Ich werde im folgenden angeben, wie Cattaneo den Magen von Dasybatis clavata schildert und dabei auf diese Organe wieder zurückkommen.

Raja clavata.

/ Die Magendrüsen anastomisieren in ihrem mittleren Teile mittelst seitlicher Fortsätze netzartig untereinander/(Kultschitzky 3261, 1887 nach dem Ref. von Hoyer im Jahresber. für Anatomie, 16. Bd.).

/ Der Magen von Dasybatis clavata besitzt vorspringende Falten und lange Drüsen/ (Cattaneo 1403, 1886).

/ Breite der Drüsenschläuche: 50 — 60 μ, Länge 480—500 μ. Sie bestehen aus zweierlei Zellen, die unteren $^3/_5$ des Drüsenschlauches haben ovale Zellen, 30 μ Diameter im Maximum, 20 μ im Minimum, gekörntes Protoplasma mit kleinem, Kernkörperchen haltigem Kern, die oberen $^2/_5$ haben runde Zellen von 15—20 μ Durchmesser / (Cattaneo 1404, 1887).

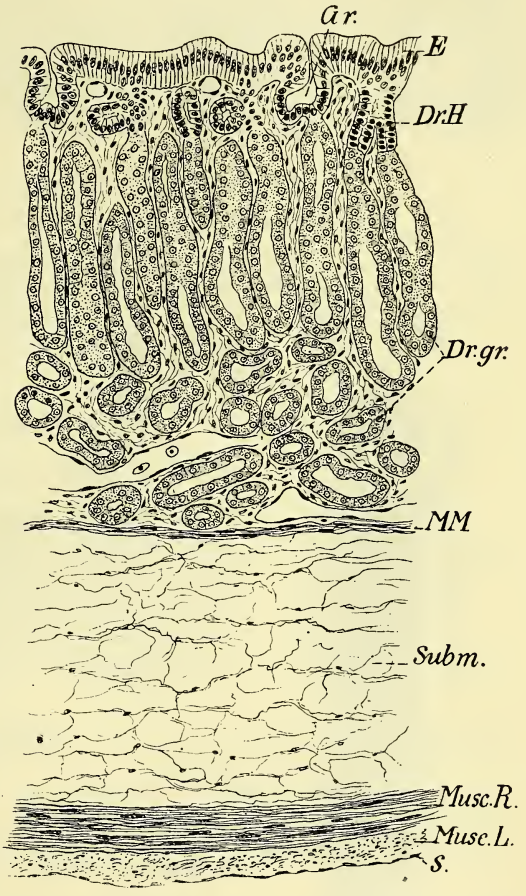

Fig. 74. **Magen von Raja miraletus.** Fundusdrüsenregion. Querschnitt durch die ganze Magenwand. *E* Epithel; *Gr* Gruben; *DrH* Drüsenhalszellen; *Drgr* Drüsengrundzellen; *MM* Muscularis mucosae; *Subm* Submucosa; *MuscR* Ring-, *MuscL* Längsschicht der Muscularis; *S* Serosa. Vergröſserung 150fach.

/ Die Sphinkteren, welche Cattaneo hier beschreibt, sollen nach ihm nur in der Zahl von 50 im ganzen Magen vorhanden sein/ (Cattaneo 1403, 1886). Ich habe nun bei Ricci nachgeschlagen, um die Bedeutung des von Cattaneo übernommenen Namens Faserknorpel zu ergründen. Ich fand, daſs Ricci bei Scomber und Mugil (siehe dort) unter Faserknorpel nicht einzelne Gebilde, sondern eine ganze Schicht versteht und abbildet (vielleicht eine Ringmuskelschicht?), sodaſs darum die Annahme des Vorkommens von Sphinkteren jedenfalls nicht auf Scomber und Mugil ausgedehnt zu werden braucht.

Raja miraletus.

Die Drüsenhalszellen der Fundusdrüsen unterscheiden sich von den in die Gruben sich einsenkenden Oberflächenepithelien deutlich; erstere haben einen kleineren, dunkler tingierten Zellleib (siehe Fig. 74). Die Drüsenzellen selbst sind grofse gekörnte Zellen. Die Drüsen zeigen deutliches Lumen; meist münden mehrere Drüsenschläuche in eine Grube; die Verzweigung findet in der Regel im Drüsenhals statt (vergl. Fig. 74 *Dr. H*). Die Muscularis mucosae besteht aus deutlich erkennbaren glatten Muskelzellen. Pylorusdrüsen sind auf einer kurzen Strecke vorhanden; sie ermangeln der gekörnten Zellen und haben eher Ähnlichkeit mit den Drüsenhalszellen der Fundusdrüsen.

Laeviraia oxyrhynchus (Lin.).

/ Der Magen besitzt zahlreiche Drüsenschläuche von mittlerer Länge. Die Muscularis mucosae ist dick, besonders an der Stelle, an der sich die Falten erheben. In der Submucosa sind die Sphinkteren (Cattaneos Faserknorpel) zahlreich / (Cattaneo 1403, 1886).

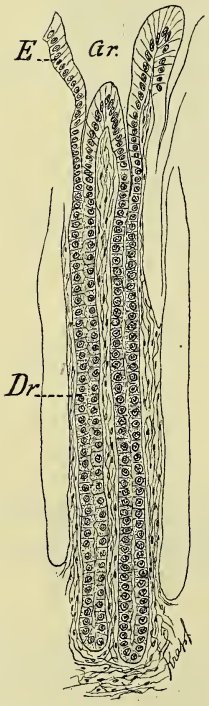

Fig. 75. **Magen von Myliobatis.** Fundusdrüsenregion.
E Oberflächenepithel; *Gr* Gruben; *Dr* Drüsenschläuche. Vergrößerung 128fach.

Fam. Trygonidae.

Trygon pastinaca.

/ Es finden sich die von Ricci und Cattaneo (siehe Raja) beschriebenen geschlängelten Gebilde im submucösen Gewebe des Magens. Kultschitzky sieht dieselben für glatte Muskelfasern an / (Kultschitzky 3261, 1887 nach d. Ref. von Hoyer im Jahresber. f. Anat., 16. Bd.).

Fam. Myliobatidae.

Myliobatis.

Die Drüsenschläuche münden meist zu mehreren in eine Grube. Der Drüsenhals ist sehr wenig scharf abgesetzt. Die Drüsenzellen sind gekörnt. Die Gabelung findet seltener im Drüsenhals, gewöhnlich im Grunde der Grube statt, wodurch ein Bild entsteht, wie es Fig. 75 zeigt. Eine Muscularis mucosae konnte ich nicht erkennen. Doch setzt sich die Submucosa von der Mucosa dadurch ab, dafs erstere aus viel lockererem, weitmaschigerem Gewebe besteht.

Eine kurze, aber deutliche Pylorusdrüsenregion ist vorhanden.

Ganoiden.

Die Ganoiden besitzen einen Magen. Wenn auch speziell für Polypterus die Verhältnisse noch nicht genügend untersucht sind, so scheint doch das allgemeine Vorkommen von Magendrüsen sicher gestellt. Vergleiche ich die Verhältnisse beim Stör mit denen anderer Fische, so sind dieselben beim Stör hochentwickelt; eine ausgebildete Fundusdrüsenregion und eine ebensolche Pylorusdrüsenregion sind vorhanden. Die Ganoiden stehen den Teleostiern hierin also voran und hinter den Selachiern mindestens nicht zurück. Doch bleibt eine eingehende Untersuchung mit den Hülfsmitteln der neueren Technik noch zu wünschen (über Hopkins 7718, 1895 neueste Resultate siehe Nachtrag).

Chordrostei.

Stör.

Ich konnte Acipenser sturio untersuchen und fand, dafs hier zweifellose Magendrüsen vorhanden sind, und zwar Fundusdrüsen und Pylorusdrüsen. Beides sind lange Drüsenschläuche. Im Fundus stehen mehrere nahe zusammen in kleinen Gruppen, welche aber voneinander nicht sehr scharf getrennt sind. Die Fundusdrüsen enthalten stark gekörnte Drüsenzellen, so wie sie für die Fundusdrüsen der Fische charakteristisch sind. Die Pylorusdrüsen besitzen höhere Zellen, deren Protoplasma nicht die starke Körnelung wie die Fundusdrüsen zeigt. Beide Drüsenarten besitzen ein deutliches Lumen. Ich habe von diesen Drüsen in Fig. 76 u. 77 nur die unteren Enden abgebildet.

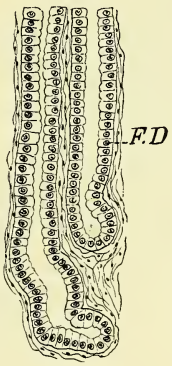

Fig. 76.

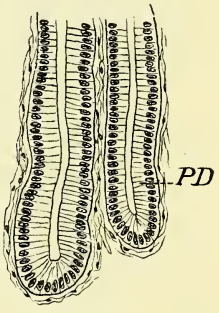

Fig. 77.

Fig. 76. **Unteres Ende der Fundusdrüsen vom Stör** (Acipenser sturio). *FD* Fundusdrüsenzellen. Vergrößerung 200fach.

Fig. 77. **Unteres Ende der Pylorusdrüsen vom Stör** (Acipenser sturio). *PD* Pylorusdrüsenzellen. Vergrößerung 200fach.

Die Angaben der Litteratur sind für die verschiedenen untersuchten Störarten im ganzen übereinstimmende; soweit nichts Genaueres angegeben ist, glaube ich die Angaben auf Acipenser sturio beziehen zu müssen und lasse dieselben für sämtliche Störe unter Beifügung der Benennung der untersuchten Tiere nach den jeweiligen Autoren hier folgen.

/ Bei den Stören ist das pylorische Rohr sehr lang, es schwillt hier gegen sein Ende in einen starken, länglich-rundlichen Muskelmagen an / (J. Müller 4000, 1845).

Leydig 3456, 1853, der Acipenser nasus Heck. und Acipenser Nacarii Bonap. untersuchte, findet: / Die Magendrüsen sind kurze cylindrische Säcke, die aber nicht so dicht stehen, dafs Mündung an Mündung liegt, sondern es bleibt, bei Betrachtung der Magenschleimhaut von oben, immer einiger Raum zwischen den Öffnungen der Drüsen übrig.

Die Drüsen sind von hellem Cylinderepithel ausgekleidet und haben ein Lumen. Das Cylinderepithel geht an den Öffnungen der Drüse unmittelbar in das Cylinderepithel der Magenschleimhaut über, dessen Zellen sich von denen der Drüse dadurch unterscheiden, daſs sie einmal gröſser sind als die der Drüsen und dann auch gegen das freie Ende mit Molekularmasse prall angefüllt sich zeigen / (Leydig 3456, 1853).

Leydig 563, 1857 beschreibt beim Stör die Magendrüsen / als kurze cylindrische Säcke. Die Zellen des Cylinderepithels der Magenschleimhaut unterscheiden sich von denen der Drüsen dadurch, daſs sie gröſser und gegen das freie Ende mit Molekularmasse prall gefüllt sind / (Leydig 563, 1857).

Fig. 78. **Querschnitt, Magen vom Acipenser sturio** (Pars pylorica). 150fach vergröſsert. *ep* Epithel; *i* Gruben; *g* Cattaneos Drüsen; *st* Drüsen im Querschnitt; *c* Submucosa. Nach Cattaneo 1403, 1886.

Betreffend die weitere Litteratur, welche zum Teil dem Stör Magendrüsen absprechen will und die Frage erörtert, ob die von Leydig beschriebenen Drüsen in der That solche sind, verweise ich auf Edinger 1784, 1876 und Cattaneo 1403, 1886.

Cattaneo 55, 1886 und 1403, 1886 und 131, 1886 beschreibt den Magen von Acipenser sturio wie folgt: / Die innere Oberfläche des Magens ist namentlich in der Pylorusregion unregelmäſsig geformt. Es finden sich acht oder zehn Längsfalten mit einer groſsen Anzahl von sekundären Falten (s. Fig. 78). Dieselben werden von Cylinderepithel überkleidet, als Fortsätze der Falten finden sich Drüsen. Die Drüsen sind strahlenförmig angeordnet. Die Drüsenschläuche sind am längsten auf den vorspringenden Teilen der Schleimhaut; das Verhältnis der kurzen und langen Schläuche ist wie 1 zu 5 im Cardiateile; im Pylorusteile ist

der Unterschied kleiner wie 1 zu 2 bis $2^1/_2$. Jede einzelne Drüse hat eine eigene Bindegewebsscheide / (Cattaneo 131, 1886).

/ Die Drüsenschläuche sind 60 μ breit, ihre Länge wechselt von 900—280 μ. Die Drüsenzellen haben gekörntes Protoplasma / (Cattaneo 1404, 1887).

Bei dem von mir untersuchten Tiere (Acipenser sturio) habe ich nur geringere Längenunterschiede der Drüsen gefunden. Doch mag dies seine Ursache darin haben, dafs ich keine grofsen Tiere untersuchen konnte. Ich gehe daher auch nicht auf die Unterschiede ein, welche meine Präparate gegenüber der Zeichnung Cattaneos zeigen, sondern begnüge mich damit, unsere Zeichnungen nebeneinander gestellt zu haben.

/ In den Magendrüsen des Störs findet Cattaneo Pepsin / (Cattaneo 131, 1886).

/ Die Fundusdrüsen von Acipenser sind von dem Typus, wie sie gewöhnlich bei den Fischen gefunden werden.

Die Zellen des Drüsenhalses der Fundusdrüsen unterscheiden sich von denen des Drüsengrundes; erstere sind Übergangsformen zwischen dem Oberflächenepithel und den Zellen des Drüsengrundes.

Näher dem Pylorus werden die Drüsen zahlreicher, aber kürzer. Das Magenepithel unterscheidet sich von dem des Schlundes, und es unterscheidet sich in Cardia und Pylorus. Die Zellen, welche es in der Cardiaregion bilden, sind länger und dünner als im Schlund, und kleiner als die im Pylorus. Sie flimmern nicht und zeigen eine Membran an der Peripherie / (Macallum 3662, 1886).

/ Auch Kultschitzky erkennt im Magen von Acipenser stellatus und ruthenus zahlreiche tubulöse Drüsen. Kultschitzky bringt die Angabe, dafs bei Acipenser ruthenus das Oberflächenepithel flimmere. Von Acipenser stellatus beschreibt Kultschitzky die Pylorusdrüsen. Dieselben sind von einer Fortsetzung des oberflächlichen, schleimig-metamorphosierten Epithels ausgekleidet, dessen Zellen innerhalb der Drüsen nur an Länge abgenommen haben; die Drüsen dieses Magenteils sind nach Kultschitzky mithin Schleimdrüsen / (Kultschitzky 3261, 1887 nach dem Ref. von Hoyer in Jahresber. f. Anat., 16. Bd.).

Endlich macht noch Leydig 3456, 1853 über die Muskelschichten im Magen von Acipenser nasus Heck. und Acipenser Nacarii Bonap. folgende Angaben:

/ Der Magen und übrige Traktus des Störs hat glatte Muskeln, deren Lagen verschieden dick sind nach den einzelnen Darmpartieen und selbst hierin wieder Differenzen zeigen, je nachdem man einen spitz- oder stumpfschnauzigen Stör vor sich hat.

Die äufsere Schicht oder die Längenmuskeln sind nämlich ganz dünn und unbedeutend gegenüber der mächtigen inneren Lage, welche nur aus Ringmuskeln besteht / (Leydig 3456, 1853).

Crossopterygii.

Polypterus bichir.

/ Die Schleimhaut des sackförmigen Magens ist dicker als die Muskelhaut, welche sich am blinden Ende des Magens besonders verdünnt zeigt und aus glatten Elementen besteht.

Die längsgefaltete Mucosa des Magens besitzt zahlreiche, schlauchförmige Labdrüsen. Die Drüsen sind im vorderen Teil des Magens 1/8 ‴ lang, im pylorischen Rohr (Joh. Müller) nur 0,05 ‴ lang. Sie besitzen durchweg ein klares Lumen. Im blinden Magenende nehmen die Drüsen an Länge ebenfalls ab (mit der dünner werdenden Wand) / (Leydig 588, 1854).

/ Die Magendrüsen des Polypterus sind im vorderen Teil des Magens ziemlich lange Schläuche, die aber mit der Verdünnung der Schleimhaut gegen das blinde Magenende zu ebenfalls an Länge abnehmen, dabei indessen ihren Querdurchmesser vergrößern und zuletzt nur ganz seichte, aber breite Krypten der Schleimhaut repräsentieren, die auch nicht mehr eng aneinander stehen, sondern, je näher dem blinden Magenende, immer weiter auseinander gerückt sind, bis sie endlich ganz vereinzelt zu stehen kommen / (Leydig 563, 1857).

Euganoiden.

Lepidosteus.

/ Edinger 1784, 1876 bildet die Magendrüsen ab und findet die Pylorusdrüsen gut ausgebildet / (Edinger 1784, 1876).

/ Das Epithel der hinteren zwei Drittel des Vorderdarms flimmert nicht, außer in der hinteren Hälfte des Pylorusschlauches. Die Cylinderzellen besitzen eine peripherische Membran und enthalten schleimbildende Substanz.

Die Drüsenzellen der Cardiadrüsen sind klein mit großen Kernen / (Macallum 3662, 1886).

Amiades.

Amia.

/ Ein oder mehrere Drüsenschläuche können sich in jede kurze Krypte öffnen. Auch hier unterscheiden sich die Zellen des Drüsenhalses von denen des Drüsengrundes, wie bei Acipenser. Die Zellen des Drüsenhalses sind weniger zahlreich im Vergleich zu denen des Drüsengrundes als bei Acipenser. Im Pylorus werden sie zahlreicher, und die Zellen des Drüsengrundes schwinden schließlich ganz. In der hinteren Hälfte des Pylorus werden die Drüsenschläuche von Zellen gebildet, welche sich von denen des Drüsenhalses der Cardiadrüsen nur dadurch unterscheiden, daß die Cilien häufiger sind. Das Epithel flimmert in der Cardia, im Coecum und im Pylorus. Die Zellen sind lang und cylindrisch / (Macallum 3662, 1886).

Hopkins fand, / daß der Magen von Amia calva von flimmerndem Cylinderepithel ausgekleidet ist. Dasselbe erstreckt sich vom Anfang des Ösophagus bis etwa 1 cm vom Pylorus. Die flimmernden Cylinderzellen sind lang und schmal und entsenden Fortsätze in das unterliegende Bindegewebe.

Hopkins unterscheidet bei Amia calva Cardial- und Pylorusdrüsen. In ihre Mündung erstreckt sich das Flimmerepithel eine Strecke weit, während die eigentlichen Drüsenzellen in den Cardialdrüsen kubisch und granuliert, in den Pylorusdrüsen cylindrisch sind / (Hopkins 155, 1890, nach dem Ref. von Schwalbe im Jahresber. f. Anat.).

Teleostier.

Fam. Syngnathidae.

Syngnathus.

Schon Edinger 1784, 1876 bezeichnet den Vorderdarm von Syngnathus acus für drüsenfrei.

/ Es finden sich keine Drüsen bei Syngnathus acus, sondern eine Auskleidung von Cylinderzellen. Quergestreifte Muskelfasern erstrecken sich auf den Magen (letzteres auch von Edinger 1748, 1876 notiert), / (Pilliet 415, 1885).

Diese Cylinderzellen des Magens unterscheiden sich bei Syngnathus scharf sowohl von den Epithelzellen des Ösophagus wie denen des Darmes. Da dies für den Magen von Syngnathus charakteristisch erscheint, gebe ich eine Abbildung der drei Epithelarten. Dieselben mögen das verschiedene Verhalten des Protoplasmas der Zellen in Struktur und Tinktionsvermögen nicht wiederzugeben, sondern nur die gröberen Formenunterschiede der Zellen. Das Ösophagusepithel zeigt große Becherzellen mit dazwischen liegenden Epithelzellen, mit Kernen nahe der Oberfläche. Das Darmepithel zeigt die diesem eigenen Flimmerzellen mit dazwischen eingestreuten Becherzellen anderer Form. Das Magenepithel endlich besteht aus einer gleichmäßig angeordneten Reihe von Cylinderepithelien mit großem Kern. Die Grenze zwischen Ösophagus, Magen und Darm ist eine scharfe ohne Übergangsformen zwischen den verschiedenen Epithelien.

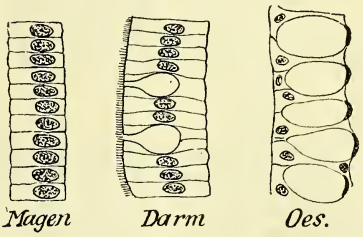

Fig. 79. **Oberflächenepithelien aus dem Magen, Darm und Ösophagus von Syngnathus.** Vergrößerung 550fach.

Fam. Muraenidae Aale.

Anguilla vulgaris.

/ Der Magen des Aals zeigt sehr feine dichtstehende Cylinderdrüsen / (Bischoff 56, 1838). Nach Glaettli 237, 1852 / sind es einfache Cylinder mit blinden, etwas aufgetriebenen Enden / (Glaettli 237, 1852).

Valatour 7501, 1861 / beschreibt den Magen des Aals eingehender. Er besteht (wie bei der Mehrzahl der Fische)

1. aus einem Blindsack,
2. einem Cardiateil (une branche cardiaque),
3. einem Pylorusteil („ „ pylorique).

Der Cardiateil ist kurz, er beginnt erst nahe der Pylorusmündung.

Das Epithel ist einschichtiges Cylinderepithel.

(Valatour kennt und beschreibt die Unterschiede dieses Epithels von dem des Ösophagus nach Form und Aussehen der Zellen.) Die Grenze ist gegen das Ösophagusepithel eine scharfe, jedoch unregelmäßige Linie, die Zellen gehen nicht ineinander über.

Die Drüsen münden in von Oberflächenepithel ausgekleidete Gruben. Sie nehmen $^1/_3$—$^1/_4$ der ganzen Drüsenlänge ein. Die Drüsen-

zellen selbst sind klein und zeigen Körnchen, welche sie an frischen, mit dem Doppelmesser gemachten Schnitten dunkel erscheinen lassen. Die Körnchen erfüllen die Zellen so dicht, dafs sie die Wände verdecken. Der Blindsack der Drüsen ist nie verästelt.

Im Pylorusteil des Magens finden sich keine Drüsen. Es finden sich wohl Schläuche, dieselben sind aber von hellem Cylinderepithel ausgekleidet. Die Schläuche besitzen stets deutliches Lumen. Doch findet Valatour, dafs diese Schläuche den Pylorusdrüsen der Säuger gleichen, welch letztere er als Schleimdrüsen bezeichnet.

Der Magenblindsack enthält zwei Schichten Muscularis, eine innere Ring- und eine äufsere Längsmuskelschicht. Im Anfang des Magens soll die Längsmuskelschicht fehlen (Cuvier machte die umgekehrte Angabe) / (Valatour 7501, 1861).

Auch F. E. Schulze / findet bei Anguilla anguilla Labdrüsen in einfacher Schlauchform / (F. E. Schulze 37, 1867).

/ Der oberen Schleimhaut kommen derbere Drüsenschläuche und Zellen mit stärkeren Körnchen zu als der unteren. Im Magenfundus sind die Drüsenschläuche dicht gedrängt / (Cajetan 4308, 1883).

Conger.

Conger vulgaris besitzt sehr entwickelte Magendrüsen.

/ Der Pylorusteil des Magens setzt sich vom übrigen Magen durch eine Falte ab. Es finden sich im Pylorusteil nur wenig tiefe Krypten, welche von sehr langen Becherzellen ausgekleidet sind / (Pilliet 415, 1885).

Fam. Clupeidae.

Hering.

Den Angaben Stirlings 42, 1884, / welche auf älteren Untersuchungen Huxleys basieren, entnehme ich, dafs der Magen aus zwei Abschnitten besteht. Der erste mit der Fundusregion des Säugermagens (Stirling nennt ihn Cardiasack, Huxley „crop") zu vergleichen, enthält in seiner Schleimhaut eine grofse Anzahl von zusammengesetzten Drüsen, mehrere Drüsen münden in eine Einsenkung der Mucosa (Krypte). Die Krypten werden von einer Schicht von hohem Cylinderepithel ausgekleidet, während die Drüsenschläuche polygonale oder cubische Zellen besitzen, die Zellen sind grofs und gekörnt. Der von Huxley als dem Muskelmagen der Vögel ähnlich beschriebene Teil entspricht nach seiner Struktur dem Pylorusende des Magens. Stirling nennt ihn Pylorussack / (Stirling 42, 1884).

Nach Stirling 5353, 1885 / besitzt der Cardiasack eine gut ausgebildete Muscularis mucosae, während im Pylorussack eine solche fehlt. Im engen Ende des Cardiasackes, der zum pneumatischen Gang wird, werden die Drüsenschläuche allmählich kürzer, verschwinden dann und die Fortsetzung des pneumatischen Ganges wird von einer einfachen Lage von Cylinderepithel ausgekleidet / (Stirling 5353, 1885, nach dem Ref. von Zander in dem Jahresber. f. Anat.).

/ Die Fundusdrüsenabteilung liefert ein peptisches Extract. Stirling ist der Ansicht, dafs das von der Fundusdrüsenregion des Herings gelieferte Pepsin mit dem Pepsin der Säuger identisch ist. Der Pylorussack enthält weniger Pepsin / (Stirling 42, 1884).

Engraulis encrasicholus.

/ Sehr entwickelte Magendrüsen sind vorhanden / (Pilliet 415, 1885).

Fam. Esocidae.

Esox lucius, Hecht.

/ Der Magen ist ein einfaches Rohr. Die Magendrüsen stehen dicht gedrängt, sie sind einfach schlauchförmig. In der Pylorusregion finden sich ebenfalls Schläuche, dieselben werden jedoch von hellem Cylinderepithel ausgekleidet.

Gegen die Pylorusregion werden die Drüsenschläuche allmählich kürzer und man sieht drei oder vier kleine Pepsindrüsenschläuche am Grunde der tiefen, vom Cylinderepithel ausgekleideten Schläuche einmünden. Der Übergang ist ein ganz allmählicher. Valatour giebt hierfür eine, wenn auch schematische, doch ziemlich richtige Abbildung, die im wesentlichen mit meiner Fig. 84 übereinstimmt / (Valatour 7501, 1861).

Grimm nimmt / im Hechtmagen einen vorderen und hinteren Abschnitt an, nach dem makroskopischen Aussehen. Im vorderen Abschnitt findet sich eine Schicht cylinderförmiger, einfacher Drüsen, welche dicht stehen. Im hinteren Abschnitt finden sich zusammengesetzte Schlauchdrüsen. Der Ausführgang derselben ist von Cylinderzellen bekleidet, welche völlig denen der Oberfläche des Magens gleichen / (Grimm 6583, 1866).

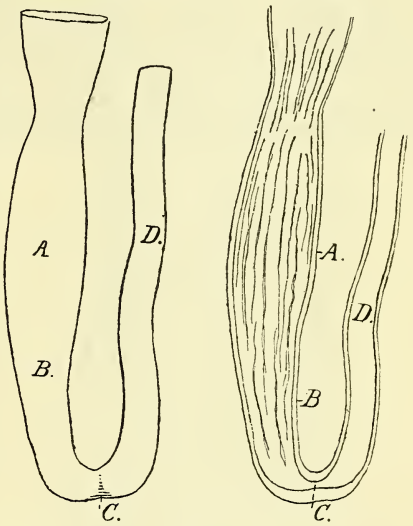

Fig. 80 und 81. **Magen vom Hecht** (Esox lucius).
A Magenanschwellung; *B* Pylorusteil; *C* „Détroit pylorique“ Richets, kaum deutlich, wenn der Magen nicht geöffnet ist, sehr deutlich im Längsschnitt. An dieser Stelle ist die Muscularis sehr dick. *D* Darm. Nach Richet 45, 1878.

Richet 45, 1878 / erkennt den Pylorus als engen Kanal; seine Abbildungen, welche ich wiedergebe, zeigen eine Verdickung der Wand in Fig. 81 und eine äufserlich sichtbare Einschnürung in Fig. 80 / (Richet 45, 1878).

Edinger findet: / „Die eine Zellart in der Magendrüse des Hechtes verhält sich also im Hungerzustande wie die Hauptzellen, im verdauenden Zustande wie die Belegzellen des Säugetiermagens gegen Osmiumsäure“ / (Edinger 1, 1879).

Nussbaum beschreibt / zwei Arten von Fundusdrüsen. Im vorderen Abschnitt des Magens zeigen die Drüsenzellen grobe Körner, welche sich in Überosmiumsäure bräunen. Im zweiten Abschnitt sind die Zellen fein gekörnt, die Körnchen radiär zum Lumen der Schläuche geordnet. In Überosmiumsäure werden die Granula gebräunt. Die Pylorusdrüsenregion mifst bei einem zweipfündigen Hecht kaum 1 cm. Die Zellen der Pylorusdrüsen bräunen sich in Überosmiumsäure nicht / (Nufsbaum 4113, 1882).

/ In der Pylorusgegend finden sich Schleimdrüsen, welche sich von den Drüsen des übrigen Magens unterscheiden / (Cajetan 4308, 1883).

/ Im Cardiateil finden sich komplizierte Schleimhautfalten mit Cylinderepithel ausgekleidet.

Im Pylorusteil gleicht der Magen des Hechtes ein wenig dem Magen des Störs / (Cattaneo 1403, 1886).

Über den feineren Bau giebt Cattaneo 1404, 1887 an:

/ Die Drüsenschläuche haben eine Länge von 150—250 μ und eine Breite von 20 μ. Die Drüsenzellen sind 8 μ breit / (Cattaneo 1404, 1887).

/ Überosmiumsäure schwärzte bei einem hungernden Hechte die kürzeren Pylorusschläuche viel intensiver als die längeren des übrigen Magens.

Decker fand in einem Drüsenquerschnitt aus dem Fundus zwei dem Drüsenschlauche aufsen aufsitzende und die Membrana propria ausbuchtende grofse, mit Hämatoxylin Eosin intensiv dunkel gefärbte Zellen, welche er bei einem Säugetiermagen unbedenklich als Belegzellen erklären würde. Doch wagt er bei dem vereinzelt dastehenden Befund die Zellen nicht als Belegzellen anzusprechen / (Decker 1575, 1887).

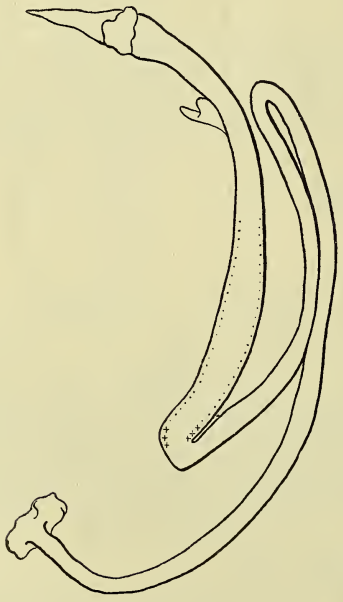

Fig. 82. **Darmrohr vom Hecht** in der ganzen Länge, $^2/_3$ der natürl. Gröfse. Das obere Ende zeigt noch die von den Kiemenbogen und vom Dach der Mundhöhle abgelösten Teile. Die starke Krümmung ist erst bei der Konservierung erfolgt, während die doppelte Kniebildung beim lebenden Tiere vorhanden ist. Es ist der Teil des Magens, der Magendrüsen enthält, in schematischer Weise kenntlich gemacht, und zwar entsprechen die Punkte der Ausdehnung der Fundusdrüsen-, die Kreuze derjenigen der Pylorusdrüsenregion.

Man kann sagen, dafs die oben citierten klaren Befunde von Valatour aus dem Jahre 1861 kaum von einem der nachfolgenden Beobachter in Schatten gestellt wurden.

Es läfst sich ein wohlausgebildeter Magen mit hochentwickelten Drüsen abgrenzen.

Die Drüsen zeigen zweierlei Formen und histologischen Bau im vorderen und hinteren Abschnitt des Magens, so dafs man darnach in eine Fundus- und Pylorusdrüsenzone einzuteilen vermag. Die letztere nimmt nur einen kleinen Teil des Magens ein (im Vergleich zur ersteren. Siehe die citierten Angaben von Nussbaum 4113, 1882). Fig. 82 zeigt dieses Verhalten, indem dort der Teil des Magens, der Fundusdrüsen enthält, mit Punkten versehen ist, und der Teil, der Pylorusdrüsen enthält, durch Kreuze hervorgehoben ist.

Fundusdrüsenregion. Tiefe von Oberflächenepithel ausgekleidete Gruben, die sich häufig selbst noch teilen (siehe Fig. 83), nehmen stets mehrere Drüsenschläuche auf. Die Drüsenzellen sind gekörnt, was in der Figur nicht wiedergegeben ist. Eine Muscularis mucosae ist vorhanden. Dieselbe zeigt sich nicht überall in Form einer scharf zwischen Mucosa und Submucosa trennenden Schicht, wie an der in

Fig. 83 abgebildeten Stelle, sondern meistens sind es zerstreute Muskelfaserbündel.

Die Pylorusdrüsenregion zeigt gleichfalls Drüsenschläuche, welche sich ebenfalls verzweigen. Das Epithel derselben ist (bei Anwendung von Tinctionsmitteln) viel weniger gefärbt als das der Fundusdrüsenzellen, auch ist das Protoplasma weniger stark gekörnt. Auch sind die Zellen der Pylorusdrüsen höher, während die der Fundusdrüsen mehr rundlich sind. Kurz, es unterscheiden sich die Pylorusdrüsenzellen weniger als die Fundusdrüsenzellen vom Oberflächen-

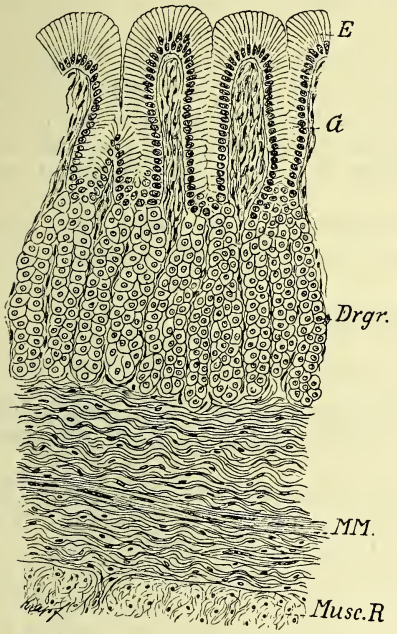

Fig. 83.

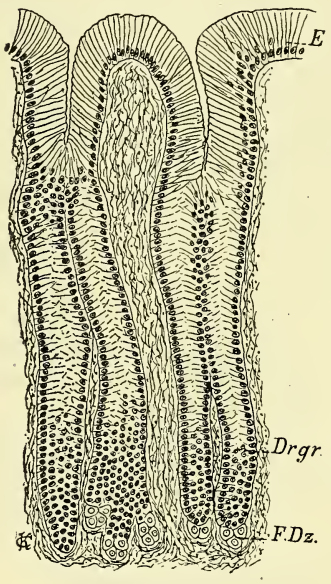

Fig. 84.

Fig. 83. **Magen vom Hecht.** Fundusdrüsenregion. Längsschnitt. *E* Oberflächenepithel; *G* Gruben, welche sich z. T. verästeln; *Drgr* Drüsenschläuche, im Schnitt münden je 2—3 in eine Drüsengrube; *MM* Muscularis mucosae; *MuscR* Ringschicht der Muscularis. Vergrößerung 210fach.

Fig. 84. **Magen vom Hecht.** Pylorusdrüsen. *E* Oberflächenepithel; *Drgr* Drüsengrund; *FDz* einzelne unten an den ersten Pylorusschläuchen sich findende Fundusdrüsenzellen. Vergrößerung 210fach.

epithel, wenn sie demselben auch nicht ganz gleich sind. Jedenfalls kann ihre Funktion weder mit der der Fundusdrüsen, noch mit der des Oberflächenepithel gleich sein, da sich Unterschiede im mikroskopischen Bau zeigen.

Wie schon Valatour (siehe oben) erkannt hat, finden sich am Übergang der Fundusdrüsenregion in die Pylorusdrüsenzone eigentümliche Drüsen. Während die Fundusdrüsen an Länge allmählich abnehmen, wachsen die Gruben, resp. deren untere Enden, an denen einige besondere Zellen sich finden, die als Drüsenhals gedeutet werden können, aus. Die Drüsenschläuche werden immer kleiner und so entstehen schließlich Bilder, wie ich es in Figur 84 wiedergegeben habe.

Oft nur wenige gekörnte Drüsenzellen *F.Dz.* hängen unten an den sich oft noch gabelnden Drüsenschläuchen (*Drgr.*) an.

Man bekommt einen besseren Einblick in diese Verhältnisse, wenn man die Drüsen von der Fundusregion bis in die Pylorusregion verfolgt; man sieht dann, wie die Fundusdrüsenzellen allmählich an Zahl abnehmen, während die Gruben tiefer werden, so dafs die Länge der Drüsen im ganzen sich wenig verändert. Man könnte so die Pylorusdrüsen als umgewandelte Fundusdrüsen auffassen oder umgekehrt; doch fehlt für derartige Gedanken noch eine vergleichend histologische Basis, sie sind daher späteren Spezialarbeiten zuzuweisen (vergl. auch die auf Seite 20 citierte Hypothese Edingers über die Entstehung der Magendrüsen).

Eine so scharf begrenzte und einheitliche Membrana compacta, wie z. B. bei der Forelle (Fig. 85), konnte ich bei dem von mir untersuchten Tier nicht konstatieren, wohl aber zeigen sich auch hier über der Muscularis mucosae regelmäfsig angeordnete, parallel verlaufende Bindegewebszüge. Höher oben unter den Drüsen findet sich mehr lockeres Gewebe.

Muscularis. Die Ringmuskelschicht ist bedeutend stärker als die Längsmuskelschicht, beide bestehen aus glatten Muskelfasern.

Fam. Salmonidae.

Salmo fario (Trutta fario).

Angaben Valatours 7501, 1861 entnehme ich, dafs Agassiz und Vogt (Anatomie des Salmones 1843) die Magendrüsen der Forelle noch nicht bekannt waren.

Cajetan 4308, 1883 / beschreibt bei Trutta fario im oberen Teil des Magens grofse Drüsenschläuche, im unteren Teil kleine. Der Pylorus enthält nur Schleimdrüsen / (Cajetan 4308, 1883).

Ich finde die Drüsenschläuche ähnlich denen des Hechtes, wie ich sie in Fig. 83 abgebildet habe. Nur finden Teilungen des Drüsenschlauches selbst bei der Forelle häufiger statt.

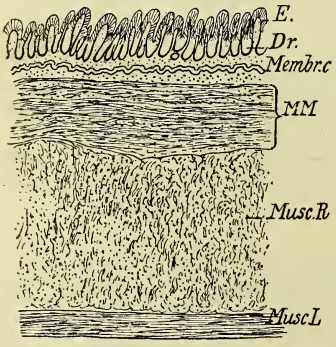

Fig. 85. **Magen von der Forelle.** Längsschnitt bei 24facher Vergrösserung.
E Oberflächenepithel; *Dr* Drüsen; *Membr.c* Stratum compactum; *MM* Muskelzüge entsprechend der Muscularis mucosae; *MuscR* Ring-, *MuscL* Längsschicht der Muscularis.

Als eine bei der Forelle besonders ins Auge fallende Schicht des Magens möchte ich die in Fig. 85 mit *Membr.c* bezeichnete erwähnen. Es ist eine, keine Kerne enthaltende, aus kompaktem Gewebe bestehende Schicht, die ich auch im Darm der Schleie wieder erwähnen und abbilden werde. Ich beabsichtige für diese Schicht den Namen Stratum compactum (Membrana compacta) vorzuschlagen. Wir werden derselben im Magen höherer Vertebraten wieder begegnen, z. B. beim Falken, wo sie von Molin, und bei der Katze, wo sie von Zeissl entdeckt wurde.

Die Muscularis mucosae ist sehr deutlich, oft aus zerstreuten, längsverlaufenden Muskelbündeln bestehend, wie

an der in Fig. 85 abgebildeten Stelle, bald mehr in eine Schicht vereinigt.

Fam. Cyprinidae.

Diese Familie hat vielleicht die eingehendste Untersuchung von allen Teleostiern erfahren und von jeher das Interesse der Forscher in besonderem Maſse auf sich gelenkt. Heute müssen wir zusammenfassend sagen, diese Tiere besitzen keinen Magen. Sie besitzen einen Schlund und derselbe wird unter Aufnahme des Gallenganges direkt zum Darm. Weder der Schlund ist Magen noch der Darm. Auch jene, welche von dem Bau absehen und sich auf die physiologische Funktion stützen wollen, dürften hier einen Magen nicht finden, da kein Teil des Darmes eine Verdauung im Sinne der Magenverdauung zeigt (siehe Fische, Physiolog.).

Wenn wir schon bei anderen Fischen, z. B. Syngnathus, kennen gelernt haben, daſs dort zwar auch keine Magendrüsen bestehen, aber doch die Stelle des Magens durch ein eigenartiges Epithel, das sich von dem des Ösophagus und des Darmes unterscheidet, angedeutet ist, so finden wir bei den Cyprinoiden nicht einmal dieses. Keine Spur zeigt hier an, ob hier jemals ein Magen vorhanden war und zu was er nun geworden ist. Möge die vergleichende Embryologie hier bessere Erfolge haben als die vergleichende Histologie! Denn es ist schon nach den Funden bei anderen Teleostiern anzunehmen, daſs auch die Cyprinoiden einst einen Magen besaſsen, daſs es sich um Rückbildung handelt, wie schon Edinger für die der Magendrüsen entbehrenden Fische annimmt. Ich schildere nun den Gang der Untersuchung in historischer Reihenfolge.

Schon Meckel 455, 1829 sagt: / „Ungeachtet die erste Windung des Cyprinendarmes dem Magen entspricht, so zeigt doch die äuſsere Gestalt des Speisekanals keine Spur einer Einteilung in Magen und Darm“ / (Meckel 455, 1829).

Brinton 58, 1859 / konstatiert das Fehlen der Magendrüsen bei der Elritze, dem Karpfen und der Schleie / (Brinton 58, 1859).

/ Eine eingehende (ich möchte fast sagen erschöpfende) Behandlung erfährt die Frage, ob die Cyprinoiden einen Magen im histologischen Sinne haben oder nicht, durch Valatour 7501, 1861.

Ich gebe seine Schilderung in kurzen Zügen wieder. Bei den Cyprinoiden besteht das Darmrohr aus folgenden Teilen. Den Anfang bildet ein enger und sehr kurzer Kanal, welcher sehr viel Ähnlichkeit mit dem Ösophagus anderer Fische hat, dann erweitert sich das Darmrohr plötzlich und zeigt nirgends mehr eine Einschnürung oder ähnliches, was einen Magen anzeigen könnte. Nahe dem Beginn der erweiterten Partie mündet der Gallengang.

Valatour schildert nun eingehend die ältere Litteratur, welche die Frage fast durchweg nur makroskopisch in Angriff nimmt und daher zu ebenso differenten wie unbegründeten Ansichten gelangt (Cuvier 1805, Cuvier-Duvernoy 1835, Cuvier-Valenciennes 1842, Meckel 1836, Stannius 1848, Weber 1827). Für Duvernoy und Stannius verbinden sich Magen und Ösophagus in der engen Abteilung. Für Cuvier und Meckel ist der Magen die erste Windung der erweiterten Partie. Bischoff erkennt die enge Partie an ihrem Bau als Ösophagus. Valatour hat nun die Verhältnisse eingehend mikroskopisch untersucht.

Er findet, dass der enge Teil den Bau (vor allem das Epithel) des Ösophagus (wie bei anderen Fischen) zeigt, und schliefst, dafs er daher auch Ösophagus ist und zwar nur Ösophagus, und dafs dieser Ösophagus nicht mehr rudimentär ist als beim Barsch und anderen Fischen.

Dann untersuchte er die weite Partie des Darmkanals der Cyprinoiden und prüft, ob dieselbe mit dem Magen oder dem Darm anderer Fische zu vergleichen ist. Er bringt hier (also schon im Jahre 1861) die wichtige Angabe: Wenn man die Epithelzellen des Barsches und des Aales an Schnitten untersucht, erkennt man gewisse Unterschiede, welche erlauben, sie zu unterscheiden. Das Magenepithel ist hell, die Trennungslinien zwischen den Zellen sind deutlich, sehr regelmäfsig, fast parallel. Im Darm sind die Epithelzellen dunkel, sie erscheinen schmäler, dichter gedrängt, inniger verbunden; die Trennungslinien kann man wohl unterscheiden, aber sie sind nicht so deutlich und regelmäfsig.

Valatour findet nun, dafs das Epithel im weiten Teil des Darmes der Cyprinoiden ganz ähnlich dem des Darmes des Aales und des Barsches ist und nicht dem Magenepithel derselben Fische.

Ferner fehlen bei den von Valatour untersuchten Cyprinoiden die Drüsen, es finden sich nur Falten (beim Karpfen oft schlauchförmig, aber von Darmepithel ausgekleidet).

Demnach ist der weite Abschnitt des Darmrohrs der Cyprinoiden Darm und nicht Magen.

Der Magen fehlt also den Cyprinoiden, er ist weder mit dem Ösophagus verbunden, noch mit dem Darm, er existiert nicht. Es kann demnach auch kein Magensaft existieren. Sollte je ein solcher von den Zellen resp. Organen (z. B. der Mundhöhle), die vor dem Darm liegen, abgesondert werden, so würde seine Wirkung aufgehoben durch den Einfluſs der Galle, mit welcher die Nahrung hier sofort in Berührung kommt. Aus demselben Grunde kann also auch nicht von einer Bildung des Magensaftes von Seite der Darmepithelien aus die Rede sein / (Valatour 7501, 1861).

Es bleibt physiologischer Untersuchung überlassen, die Frage zu lösen, wie hier die Verdauung vor sich geht, und es wird auf diese Frage beim Kapitel Darm zurückzukommen sein.

Langer findet, / dafs der Darmkanal bei allen Cyprinoiden vom Anfang bis ans Ende drüsenlos ist / (Langer 3329, 1870).

Da er demnach keinen bestimmten Abschnitt als „Magen“ unterscheidet, sollen seine Untersuchungen und Abbildungen über die Lymphgefäfse erst beim Kapitel „Darm“ berücksichtigt werden.

/ Vom Darme aus setzt sich kontinuierlich gewöhnliches Cylinderepithel mit zahlreichen zwischengelagerten Becherzellen durch den ganzen, morphologisch dem Magen anderer Tiere entsprechenden Abschnitt des Nahrungskanales der Cyprinoiden (Cyprinus carpio, Gobio vulgaris) fort. Die einzelnen Zellen zeichnen sich durch sehr schön ausgebildete Cuticulae aus, deren Streifung selbst bei Anwendung schwacher Systeme deutlich hervortritt. Ich gebe die Abbildung Biedermanns vom Epithel des von ihm als Magen bezeichneten Teiles wieder. Dasselbe zeigt alle Charakteristika nicht des Magenepithels, sondern des Darmepithels, s. Figur 86 / (Biedermann 173, 1875).

/ Luchau, dem bekannt ist, dafs dem Cyprinus die Magendrüsen fehlen, findet, dafs der von einigen Autoren als Magen aufgefafste

Darmteil von Cyprinus carpio und Cyprinus tinca Fibrin nur bei neutraler Reaktion unter Bildung von Tyrosin verdaut; auch wird gekochtes Amylum in Zucker verwandelt. Dies weist auf eine Pankreasverdauung statt einer Magenverdauung hin. Den Cyprinoiden geht eine Magenverdauung ab, die Schleimhaut des Darmes sondert dafür in ihrer ganzen Länge, und zwar je weiter dem Ende des Darmes zu immer schwächer, ein Sekret ab, welches mindestens zwei verschiedene Fermente einschliefst, von denen sich das eine auf Eiweifsstoffe wirksam erweist, ähnlich dem Pankreasferment höherer Wirbeltiere, das andere gekochtes Amylum in Zucker umwandelt / (Luchau 223, 1877 und Luchau 3841, 1878).

Fig. 86. **Magenepithel von Cyprinus carpio.** Dasselbe unterscheidet sich nicht von dem des Darmes und besteht aus grofsen Cylinderzellen mit zwischen gelagerten Becherzellen (3, VII Hartnack). Nach Biedermann 173, 1875.

Garel / sieht in dem erweiterten Darmteil der Cyprinoiden die erste Anlage eines Magens; er erkennt jedoch, dafs die dort befindlichen Falten und Gruben von Oberflächenepithel ausgekleidet werden / (Garel 156, 1879).

/ Um auch den Deutungen anderer gerecht zu werden, gebe ich folgende Angaben Cattaneos wieder. Er beschreibt im Magen von Tinca vulgaris lange und dicke Drüsenschläuche, welche zu Bündeln von 5 oder 6 vereinigt sind. Um diese Drüsenbündel findet sich eine dieselben umschliefsende, bindegewebige Scheide. Die Drüsenschläuche werden von grofsen, runden und gekörnten Zellen gebildet. Cattaneo ist sich bewufst, dafs von anderen Autoren für Tinca vulgaris die Magendrüsen in Abrede gestellt wurden / (Cattaneo 55, 1886, Cattaneo 131, 1886 und Cattaneo 1403, 1886).

Auch 1404, 1887 glaubt Cattaneo / diejenigen Gebilde bei Tinca als Magendrüsen auffassen zu müssen, welche ich mit anderen Autoren nach dem Vorgange von Valatour als Einsenkungen der Darmschleimhaut betrachte / (Cattaneo 1404, 1887).

Decker 1575, 1887 konstatiert das Fehlen von Magendrüsen bei Tinca.

Eigentümlich ist das Vorkommen quergestreifter Muskulatur im Darm der Schleie.

Reichert findet bei Cyprinus tinca, / dafs die Muskelwandung des Darmes durch die ganze Länge hindurch nur von quergestreiften Muskelfasern zusammengesetzt sei / (Reichert 7535, 1841).

Auch Stannius 1223, 1846 nimmt diese Befunde auf. Erweitert werden dieselben durch

Molin, der findet, / dafs sich im Darmkanal von Tinca chrysitis (Cyprinus tinca) an Stelle von zwei Muskelschichten vier finden und zwar zwei innere, von glatten Muskeln gebildete und zwei äufsere, von quergestreiften Muskeln / (Molin 3942, 1850).

Valatour bestätigt die Funde Reicherts und Molins. Er findet, / dafs die quergestreiften Muskelschichten viel dicker sind, als die glatten, 0,3 mm und 0,1 mm. Es beziehen sich diese Angaben (da der Magen fehlt) auf den nach dem Ösophagus folgenden Darmteil / (Valatour 7501, 1861).

Ich gebe eine Abbildung eines Längsschnittes aus dem Anfange des erweiterten Teiles des Darmes von der Schleie (Tinca vulgaris), um die Anordnung und Dicke der Muskelschichten zu zeigen. Die vier Muskelschichten sind deutlich zu erkennen, am dünnsten ist die glatte Längsschicht *Musc.L.* Zugleich zeigt diese Abbildung ein bei diesem Fische besonders stark entwickeltes Stratum compactum *(Membr.c).*

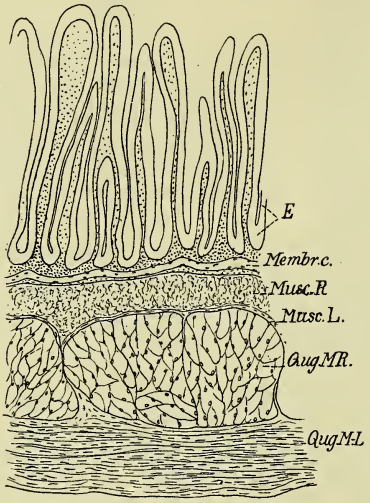

Fig. 87. **Darm von Tinca vulgaris.** Längsschnitt durch den Anfangsteil des Darmes, welcher von älteren Autoren als Magen aufgefaſst wurde.
E Darmepithel; *Membr.c* Stratum compactum; *Musc.R* Ringmuskelschicht (glatt); *Musc.L* Längsmuskelschicht (glatt); *QugMR* Ringschicht quergestreifter Muskeln; *QugML* Längsschicht quergestreifter Muskeln. Vergröſserung 20fach.

Fig. 88.

Fig. 88. **Darmtraktus von Leuciscus dobulus**, entbehrt eines Magens. Der mit einem Stern versehene Punkt entspricht der Stelle, an welcher aus dem ähnlich aussehenden Darm von Tinca vulgaris Fig. 87 entnommen wurde. 2/3 der natürlichen Gröſse.

Fam. Acanthopsidae.

Cobitis fossilis.

Cobitis fossilis zeigt in zwei Punkten groſse Ähnlichkeit mit den Cyprinoiden. Einmal fehlt ein Magen, dann kommt im Darm quergestreifte Muskulatur vor. So wurde über Cobitis fossilis schon von älterer Zeit an viel geschrieben, diese Autoren benannten den weiten Anfangsteil des Darmes „Magen". Dies schicke ich voraus, um die folgende historische Übersicht verständlicher zu machen.

Bischoff fand / den Magen ohne alle Drüsen / (Bischoff 56, 1838).

Auch Leydig / konnte keine Drüsen in der Magenschleimhaut auffinden. Leydig gewahrte zwischen den Epithelzellen einzelne gröſsere Körper, „Schleimzellen" / (Leydig 589, 1853 und 563, 1857).

Es waren dies zweifellos Becherzellen des Darmes, welche ihm auffielen, da er glaubte, mit Magen zu thun zu haben, wie auch

Lorent 11, 1878. Damit, daſs nun dieser Fundort für Becherzellen sich als Darm erwiesen hat, fallen weitere Spekulationen, welche z. B. Biedermann 173, 1875 an diesen Befund knüpfte.

Auch Edinger 1784, 1876, Lorent 11, 1878 und Decker 1575, 1887 konstatieren das Fehlen von Magendrüsen und Labzellen. Diese Untersucher beschreiben das Epithel des erweiterten Darmteiles, und aus ihrer Beschreibung geht hervor, wie ich auch selbst gesehen habe, daſs es sich um typisches Darmepithel handelt, während ein Magenepithel ebenso wie Magendrüsen fehlen.

Muscularis. Budge fand 1847 / im Magen von Cobitis fossilis quergestreifte Muskulatur, während die Muskelhaut des Darmes keine Querstreifung zeigt / (Budge 74, 1847).

/ Die Dicke der Magenwand rührt zumeist von der durch Budge angezeigten quergestreiften Muskelhaut her, dieselbe besteht aus einer äuſseren Längs- und einer inneren Ringschicht. Zwischen Ringschicht und Mucosa findet sich eine Lage glatter Muskeln, deren Faserelemente zirkulär um den Magen verlaufen / (Leydig 589, 1853).

Cobitis barbatula.

/ Die Drüsenschläuche besitzen zwei oder drei Äste, die sich meist noch zweimal dichotomisch teilen / (Glaettli 237, 1852).

/ Die Drüsenschläuche stehen in Gruppen zusammen. Die Schläuche einer Gruppe münden in eine gemeinsame Schleimhautkrypte. Dieselben sind mit groſsen rundlichen oder polygonalen Zellen ausgekleidet. Die Drüsenzellen verhalten sich gegen Osmiumsäure nicht alle gleich. Ein Teil der Zellen, welche runder und feiner granuliert sind als die übrigen, färben sich mit Osmiumsäure dunkler als die anderen / (Cajetan 4308, 1883).

Fam. Siluridae, Welse.

Silurus glanis.

/ Der Magen hat schlauchförmige Labdrüsen von zusammengesetzter Form. Die groſsen kugeligen, membranlosen, körnigen Drüsenzellen liegen hier einzeln in nischenartigen Ausbauchungen des Drüsenschlauches / (F. E. Schulze 37, 1867).

Heterobranchus.

/ Die erste Magenhälfte besitzt Drüsen, die Pyloruszone Schleimhautkrypten / (Ricci 47, 1875).

Fam. Ophidiidae.

Ophidium barbatum.

Die äuſsere Form des Magens von Ophidium barbatum zeigt Fig. 89.

Fig. 89. **Munddarm und vorderer Teil des Mitteldarmes von Ophidium barbatum.**
Oes Ösophagus; *F* Fundus; *P* Pylorus; *D* Darm; *a* Gallengang. Nach Rathke 4520, 1837.

Fam. Gadidae.

Gadus lota (Lota vulgaris, Aalquappe).

/ Je 14—25 Drüsen, in Gruppen zusammenstehend, werden von stärkeren Bindegewebsscheiden umschlossen. Es sind einfache, cylindrische, nach unten zu blind endigende Schläuche / (Glaettli 237, 1852).

/ Der Magen von Gadus lota zeigt einen Blindsack, einen Pylorusarm und einen Cardiaarm.

Der Magen enthält im Cardiaarm und im Blindsack schlauchförmige Drüsen. Nur wenige Drüsenschläuche erscheinen einfach in ihrer ganzen Länge, fast alle scheinen sich zu vereinigen zu zwei, drei. vier oder fünf, selbst mehr zu einem einzigen Schlauch. Sie haben im mittleren Teil des Magens 0,3 mm Länge und 0,015 mm Breite; das erste Viertel ungefähr ist von Cylinderepithel bekleidet, der Rest mit Pepsinzellen erfüllt. Die Drüsen stehen nicht dicht gedrängt, wie bei Anguilla und beim Hecht, sie stehen vielmehr in Gruppen von ungefähr 10, 20 oder 30, durch ziemlich breite Zwischenräume getrennt (z. B. 0,02 mm).

Im Pylorusarm fehlen die Labdrüsen vollständig, man findet nur Cylinderepithel / (Valatour 7501, 1861).

/ Die Arterien der Magenschleimhaut von Lota vulgaris richten sich aus der tiefsten Lage der Submucosa, wo sie meistens einen longitudinalen Verlauf haben, etwas schief nach den Plicis, teilen sich da mehrmals und gelangen mit ihren feinsten Zweigen zur Basis der Magendrüsen, wo sie sogleich in ein die einzelnen Magendrüsen umspinnendes Netz übergehen. Die Venenstämmchen werden an der Basis der Magendrüsen aus dem feinen, die einzelnen Magendrüsen umspinnenden Kapillarnetze gebildet. Die so entstandenen Venenwurzeln sammeln sich sogleich in sehr ansehnliche, nach der Submucosa sich richtende Stämme / (Melnikow 3836, 1866).

/ Es finden sich bei Lota vulgaris dünne Drüsenschläuche, die in Bündeln von 15—20 stehen und mit einer Bindegewebsscheide umgeben sind / (Cattaneo 1403, 1886).

Gadus pollachius.

/ Die Magendrüsen stehen in Gruppen. Eine schwache Muscularis mucosae ist vorhanden / (Pilliet 415, 1885).

Gadus luscus.

/ Sehr entwickelte Magendrüsen sind vorhanden / (Pilliet 415, 1885).

Motella tricirrata.

/ Sehr entwickelte Magendrüsen sind vorhanden / (Pilliet 415, 1885).

Fam. Pleuronectidae.

Rhombus maximus.

/ Bei Turbo sind die ersten Magendrüsen sehr kurz und der Ausführgang lang. In der Mitte des Magens werden sie länger. Es finden sich einzelne glatte Muskelbündel in der Mucosa. Bei Rhombus

maximus sind die Magendrüsen nur wenig entwickelt und klein / (Pilliet 415, 1885).

/ Edinger bildet von Rhombus aculeatus die Magendrüsen ab. Die Halszellen sind ganz kleine Cylinderzellen / (Edinger 1784, 1876).

/ Bei Platessa rhombus münden die Magendrüsen zu 5—6 in trichterförmige Vertiefungen der Schleimhaut. Die Drüsen sind zum Teil zu nicht regelmäfsig verteilten kleinen Gruppen vereinigt, im übrigen aber überall gleich lang (gegen Edinger) / (Kultschitzky 3261, 1887, nach dem Ref. von Hoyer im Jahresber. f. Anat. 16. Bd.).

Rhombus norvegicus.

/ Der Übergang vom Epithel des Ösophagus zu dem des Magens erfolgt sehr rasch; doch zeigen sich noch eine Strecke weit becherförmige Elemente. Dieselben schwinden in der Höhe der ersten Drüsen. Das cylindrische Magenepithel ist 50 μ hoch.

Die Drüsen bestehen aus einem Körper und einem Hals. Jeder Drüsenblindsack ist 120 μ lang und 40 μ breit. Der Drüsenhals ist 5—8 μ breit und seine sehr wechselnde Länge geht bis zu 50 μ. Weiter abwärts im Magen werden die Drüsen dichter / (Pilliet 415, 1885).

Sole.

/ Der Magen ist ein einfaches Rohr, nur an seinem Darmende bildet er eine kleine Erweiterung, eine kleine Windung, einen Anfang von Blindsack.

Es finden sich sehr deutliche schlauchförmige Magendrüsen. (Dieselben fehlen im Ösophagus und Darm) / (Valatour 7501, 1861).

/ Die Drüsen sind in unregelmäfsigen Läppchen gruppiert. Sie sind klein und wenig entwickelt. Sie besitzen keinen Hals / (Pilliet 415, 1885).

/ Bei Solea vulgaris sind die Drüsenschläuche weit und kurz / (Cattaneo 1403, 1886).

Wie schon aus den Angaben Pilliets hervorgeht, zeigen die Magendrüsen hier einige Besonderheiten. Ich finde die Schläuche nicht dicht gedrängt und gerade nebeneinander stehend, sondern mehr vereinzelt. Die Mucosa ist nicht sehr dick und so sieht man die Drüsenschläuche oft unregelmäfsig gewunden.

Muscularis. Für kleine Exemplare der Sole (die Art kann ich leider nicht genauer angeben) ist noch als interessant hervorzuheben, dafs hier eine eigenartige, der quergestreiften sehr ähnliche Muskulatur in der inneren Ringschicht über den ganzen Magen sich erstreckt. Die äufsere Längsmuskelschicht des Magens besteht aus glatten Elementen. Gegen den Pylorus, ausgehend vom Ösophagus, werden diese Fasern der Ringmuskelschicht immer dünner und der Pylorussphincter selbst wird nur von gewöhnlicher glatter Muskulatur gebildet. Diese Bündel sind viel dicker als die glatten Muskelfasern, färben sich intensiver mit Eosin als letztere und scheinen, nach oben allmählich noch dicker werdend, in die quergestreifte Muskulatur des Ösophagus überzugehen. Doch vermochte ich keine Querstreifung an denselben zu erkennen. Eine sorgfältige Spezialuntersuchung wäre hier erforderlich.

Fam. Labridae.

Labrus bergylta.

Magendrüsen fehlen nach Pilliet 415, 1885 vollständig.

Crenilabrus pavo.

Ein Magen fehlt, der Ösophagus geht direkt in den Darm über.

Fam. Percidae.

Perca fluviatilis.

/ Die Drüsen erscheinen als Schläuche, die am Fundus die gröfste Weite zeigend, gegen die Schleimhautoberfläche hin sich verengern / (Glaettli 237, 1852).

/ Äufsere Form des Magens: ein Blindsack,
ein Pylorusarm,
ein Cardiaarm.

Eine Pylorusklappe besteht. Drei Appendices pyloricae öffnen sich hinter derselben. Der Magen enthält Pepsindrüsen von einfacher Schlauchform. Nächst dem Ösophagus stehen die Drüsen in kleinen Gruppen, dann nähern sie sich und bedecken regelmäfsig die Oberfläche. Im Pylorusarm finden sich Drüsen nur zum Teil, dieser Arm entbehrt der Drüsen, er besitzt ein Cylinderepithel, es finden sich nicht einmal Schleimdrüsen (röhrenförmige Epitheleinsenkungen), sondern an deren Stelle stark ausgebuchtete Falten, welche überall von Cylinderepithel ausgekleidet werden.

Der Cardiaarm ist sehr lang / (Valatour 7501, 1861).

/ Einige Zellen von bedeutenderer Dicke ragen über die Grenzlinien der Blindsäcke hinaus / (Edinger 1784, 1876).

/ Die Zellen der Drüsen, welche im Blindsack und nahe dem Schlund liegen, zeigen derbere Körnchen, als die, welche am Übergang zum Pylorus zu finden sind. Der Pylorusteil des Magens besitzt nur Schleimdrüsen / (Cajetan 4308, 1883).

/ Die Drüsenschläuche sind sehr lang. Sie nehmen $^6/_7$ der Dicke der Wand ein / (Cattaneo 1403, 1886).

/ Muscularis. Es bestehen im allgemeinen zwei Schichten glatter Muskelfasern, eine innere Ring- und eine äufsere Längsschicht; durch die besonderen Verhältnisse der winkeligen Stellung des Pylorus zum Blindsack erscheint in den Schnitten unter Umständen noch eine innere Längsschicht / (Valatour 7501, 1861).

Acerina cernua.

/ F. E. Schulze findet Labdrüsen in einfacher Schlauchform / (F. E. Schulze 37, 1867).

Serranus.

Die Drüsenhalszellen der Fundusdrüsen treten als grofse helle Zellen hervor, springen hier fast so deutlich ins Auge wie bei Scorpaena porcus. Der Pylorusarm trägt Magenepithel, welches Falten bildet, aber eigentliche Drüsenschläuche finden sich hier nicht.

Gasterosteus.

Gasterosteus spinachia.

Eine Abbildung (Fig. 90) vom Magen von Gasterosteus spinachia nach Rathke entnehme ich Carus und Otto 211, 1835. F. E. Schulze 37, 1867 notiert das Vorkommen von Drüsen.

Fig. 90 (nach Rathke). **Magen vom Stichling** (Gasterosteus spinachia). Nach Carus und Otto 211, 1835.

Gasterosteus aculeatus.

Schon Stannius 1223, 1846 kennt Magendrüsen bei Gasterosteus.

/ Die Drüsen bei Gasterosteus aculeatus sind an der Cardia nur vereinzelt und werden gegen den Fundus hin zahlreicher. Sie nehmen nach dem Pylorus zu wieder an Zahl ab, um Schleimdrüsen Platz zu machen. Die Drüsenschläuche sind zu büschelförmigen Gruppen vereinigt. Mit Osmiumsäure färben sich die Drüsen dunkler; die Pylorusdrüsen dagegen nicht / (Cajetan 4308, 1883).

Stichling (Gasterosteus trispinatus).

/ Bei diesem Fisch nehmen im Hungerzustande die Körnchen vom Centrum der Magendrüsen gegen die Peripherie ab, die Lumina sind undeutlich. Drei bis fünf Stunden nach der Nahrungsaufnahme sind

Fig. 91. **Magendrüse vom Stichling**, frisch, im Hungerzustande. Nach Langley 87, 1879.

Fig. 92. **Magendrüsen vom Stichling**, frisch, $3^1/_2$ Stunden nach Wurmfütterung. Nach Langley 87, 1879.

die Lumina bedeutend gröfser, die Körnchen sind um das Lumen angesammelt und lassen eine helle periphere Zone frei / (Langley 87, 1879 und Langley and Sewall 82, 1879).

Gasterosteus pungitius.

Hier sollen nach Edinger 1784, 1876 Magendrüsen fehlen.

Fam. Mullidae.

Mullus surmuletus.

/ Es gehen den Magendrüsen wahre Schleimdrüsen vorher. Dann erscheinen im Grunde dieser Drüsen kleine Inseln von Fermentzellen; dieselben wachsen. Mehrere Drüsen münden in einen Kanal.

Die gekörnten Drüsenzellen nehmen allmählich gegen den Pylorus zu ab, die Drüsen verschwinden. Es finden sich nur noch die Einsenkungen, in welche die Drüsen weiter oben mündeten. Der Grund dieser Einsenkungen wird von einem Epithel mit kleinen kubischen Zellen ausgekleidet, welche gegen die Oberfläche zu gröfser werden / (Pilliet 415, 1885).

Fam. Sparidae.

Pagellus Bograveo.

/ Sehr entwickelte Magendrüsen sind vorhanden / (Pilliet 415, 1885).

Chrysophrys aurata.

/ Deutliche Magendrüsen sind vorhanden / (Pilliet 415, 1885).

Fam. Triglidae.

Scorpaena porcus.

Fig. 93 zeigt einige Drüsenschläuche aus der Mitte des Magens. Dieselben besitzen ein deutliches Lumen und bestehen aus stark gekörnten Drüsenzellen. Der Drüsenhals zeigt hier eine eigentümliche Beschaffenheit, die an das Verhalten bei höheren Vertebraten, namentlich Reptilien, erinnert. Die Drüsenhalszellen sind grofs, hell und haben einen an der Basis liegenden platten Kern. Der Drüsenhals öffnet sich nicht, wie dies sonst der Fall ist, mit deutlichem Lumen gegen die Oberfläche, vielmehr besteht hier eine verengte Stelle, ebenso am

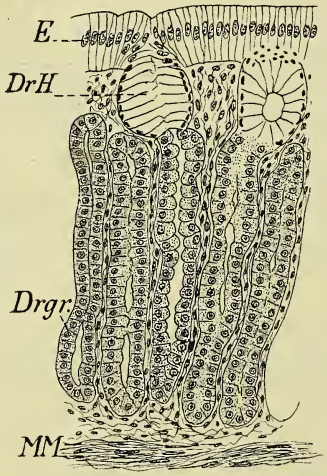

Fig. 93.

Fig. 94.

Fig. 93. **Magen von Scorpaena porcus.** Fundusdrüsenregion. *E* Oberflächenepithel; *DrH* Drüsenhalszellen; *Drgr* Drüsengrundzellen; *MM* Muscularis mucosae. Vergröfserung 224fach.

Fig. 94. **Munddarm von Scorpaena scrofa.** Nach Rathke 4520, 1837. *Oes* Ösophagus.

Übergang vom Drüsenhals in den Drüsenschlauch. So erscheint der Drüsenhals als kugeliges Gebilde, dessen rundes Lumen bisweilen (zum Beispiel in dem abgebildeten Schnitt) deutlich sichtbar wird. Mit diesem Verhalten steht es in Zusammenhang, dafs es fast gar nicht zur Bildung von Magengruben kommt, dafs vielmehr das Oberflächenepithel nur sehr seichte Einsenkungen über den Drüsenöffnungen, deren Wände sich aneinander legen, zeigt.

Eine deutliche Muscularis mucosae ist vorhanden.

Scorpaena scrofa.

Eine äufsere Ansicht des Magens (Fig. 94) gebe ich nach Rathke 4520, 1837.

Fig. 95 zeigt einen Längsschnitt durch den Magen dieses Fisches. In demselben ist die Ausdehnung der Fundusdrüsenzone durch Strichelung der Mucosa angegeben. Man sieht den Übergang in die Mucosa des Ösophagus und andererseits in den Pylorusteil. Die zuletzt genannte Übergangsstelle ist in Fig. 96 bei stärkerer Vergrößerung gezeichnet.

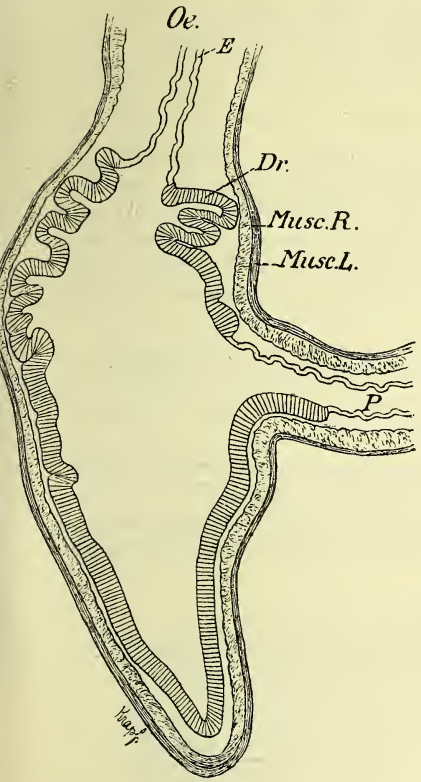

Fig. 95.

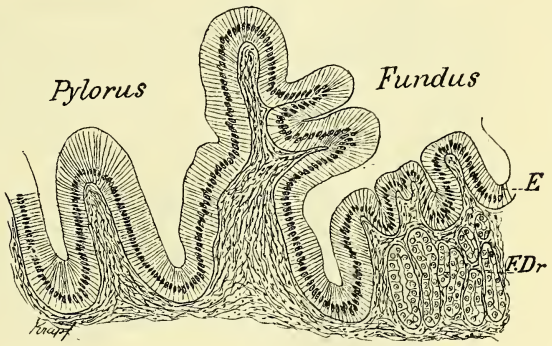

Fig. 96.

Fig. 95. **Magen von Scorpaena scrofa.** Längsschnitt.
Oe Ösophagus; *E* Oberflächenepithel des Ösophagus; *Dr* Drüsenschläuche tragende Mucosa des Magens schraffiert; *P* Pylorusarm; *MuscR* Ring-, *MuscL* Längsschicht der Muscularis. Vergrößerung 8fach.

Fig. 96. **Magen von Scorpaena scrofa.** Übergang von der Fundusdrüsenregion in die Pylorusschleimhaut. Längsschnitt.
E Oberflächenepithel; *FDr* Fundusdrüsen. Vergrößerung 112fach.

Man sieht die tiefen Falten, welche die Schleimhaut hier zeigt, ohne daſs man von eigentlichen Drüsen reden könnte. Die quergestreifte Schlundmuskulatur geht am Beginn des Magens in die glatte über. Die Magendrüsen sind denen von Scorpaena porcus durchaus ähnlich. Sie besitzen gleichfalls die groſsen hellen Halszellen, welche sich gegen das Oberflächenepithel und die Drüsenzellen scharf absetzen.

Dactylopterus volitans.

/ Der Magen besitzt schlauchförmige, dicht beisammenstehende Labdrüsen; der Pylorusteil, welcher mit sehr enger Öffnung in den Darm übergeht, ist von Farbe weiſs und ohne Drüsen, aber mit zahlreichen mikroskopischen Fältchen / (Leydig 183, 1854).

Cottus scorpius.

/ Schon F. E. Schulze findet Labdrüsen von einfacher Schlauchform / (F. E. Schulze 37, 1867).

/ Nach Pilliet finden sich rudimentäre Drüsen / (Pilliet 415, 1885).

Trigla lyra.

/ Cattaneo beschreibt Drüsen / (Cattaneo 1403, 1886).

Schon Stannius 1223, 1846 kennt Magendrüsen bei Trigla.

Uranoscopus scaber.

Dieser Fisch (dessen Magendrüsen schon Stannius 1223, 1846 bekannt waren) zeigt insofern eigentümliche Verhältnisse, als bei ihm die Magendrüsen (von denen Cattaneo 1403, 1886 findet, dafs sie sehr klein sind) in Gruppen stehen, wie dies Fig. 98 zeigt. Es sind zwei solche Gruppen gezeichnet. Die Drüsenschläuche bestehen aus gekörnten Zellen. Die Mündungen liegen noch näher beisammen als die

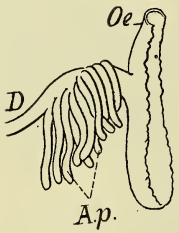

Fig. 97.

Fig. 97. **Magen von Uranoscopus scaber.** Der Magen wurde entlang der gezackten Linie für die Konservierung eröffnet.

Oe Ösophagus; *D* Darm; *Ap* Appendices pyloricae. 4/5 der natürlichen Gröfse.

Fig. 98. **Magen von Uranoscopus scaber.** Zwei Drüsenpakete aus der Mitte des Magens.

E Oberflächenepithel; *b* Bindegewebsschicht; *Dr* Drüsenschläuche, *DrA* deren Ausführgänge; *MM* Muscularis mucosae; *G* Gefäfse. Vergröfserung 112fach.

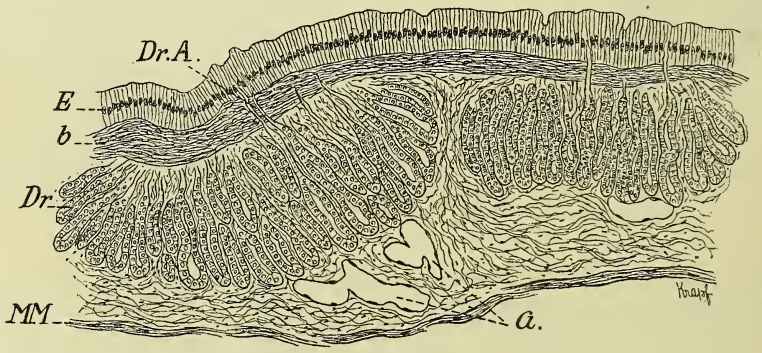

Fig. 98.

Drüsenschläuche, so dafs die Anordnung eines solchen Drüsenpakets eine radiäre wird, ausstrahlend von der Mündungsstelle der Drüsen aus. Zwischen Drüsen und Oberflächenepithel findet sich eine eigentümliche Schicht, wie ich sie sonst bei keinem Fisch beobachtet habe. Dieselbe besteht aus dichtem Bindegewebe, welches so die Drüsenhälse einengt, dafs sie mit schwacher Vergröfserung nicht sichtbar sind. Dieselben erscheinen aufserordentlich dünn im Vergleich zu den Drüsenschläuchen und den Verhältnissen bei anderen Fischen. Um dies klarer

zu zeigen, gebe ich noch die Fig. 99 bei. Ich habe für diese Figur absichtlich eine Stelle gewählt, an welcher das Oberflächenepithel etwas von der darunter liegenden Bindegewebsschicht abgehoben ist. Man sieht dadurch um so deutlicher den dünnen Drüsenhals *DrH* eingeschnürt durch die Bindegewebsschicht und seinen Übergang in den Drüsenschlauch, dessen gekörnte Zellen in der Zeichnung hell geblieben sind.

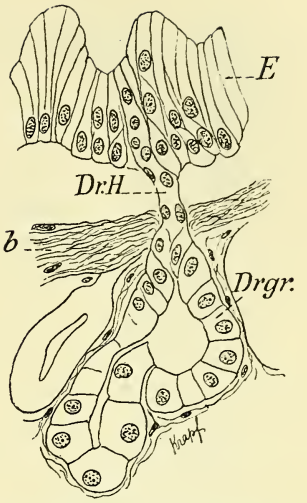

Fig. 99. **Magen von Uranoscopus scaber.** Fundusdrüsenregion. *E* Oberflächenepithel, etwas abgehoben von der darunter liegenden, diesem Fische eigentümlichen Bindegewebsschicht *b*, durch welche der Drüsenhals *DrH* eingeengt erscheint; *Drgr* Drüsengrundzellen. Vergrößerung 487fach.

Trachinus draco.

/ Die ersten Drüsen, welche sich nach dem Ösophagus zeigen, sind isoliert. Weiter unten münden mehrere in denselben Kanal, aber immer in getrennten Gruppen / (Pilliet 415, 1885).

Die Halszellen geben ähnliche Bilder wie bei Scorpaena porcus, nur dafs hier die Gruben etwas tiefer sind, so dafs die von Halszellen gebildeten kugeligen Erweiterungen nicht so direkt unter der Oberfläche liegen, sondern etwas tiefer als dort. Im Pylorusarm findet sich Magenepithel, viele Falten, aber keine eigentlichen Drüsen.

Fam. Scomberidae.

Scomber.

Nach Brinton 58, 1859 / soll nur die Mitte oder der Gipfel (apex) des Vförmigen Magens bei der Makrele Drüsenschläuche enthalten / (Brinton 58, 1859).

Ricci beschreibt / im Magen von Scomber scombrus zwei Abteilungen, die erste ist dünnwandig, die zweite dickwandig. Die erste besitzt zahlreiche Pepsindrüsen. In der zweiten Magenabteilung findet Ricci nach innen von der Muskelschicht ein „Stratum cartilagineum". Letzteres stellt eine gegen den Pylorus dicker werdende Schicht dar, welche Ricci als Faserknorpel deutet. (Ringmuskelschicht?)

Die beiden Magenabteilungen haben verschiedene funktionelle Bedeutung, die erste wirkt chemisch (Magendrüsen), die zweite mechanisch (Muskulatur, Faserknorpelschicht Riccis). Ricci erkennt, dafs es auch bei Fischen Magen giebt, deren Abteilungen zugleich eine funktionelle Trennung bedeuten / (Ricci 47, 1875).

Pilliet 415, 1885 konstatiert sehr entwickelte Magendrüsen bei Scomber scomber.

Zeus faber.

Die Fundusdrüsen sind reich verzweigt. In der Figur 100 sind nur diejenigen Drüsenschläuche des Schnittes ausgeführt, welche zu-

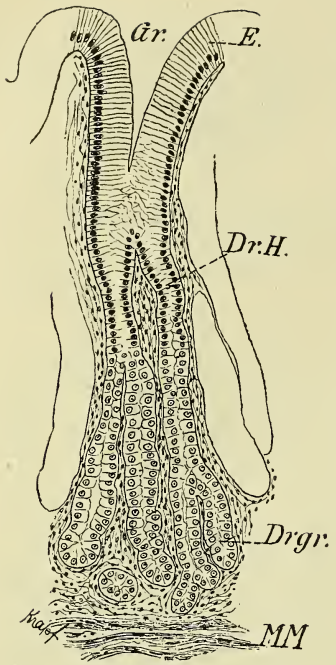

Fig. 100. **Magen von Zeus faber.** Fundusdrüsenregion. Die in eine Grube *Gr* zusammenmündenden Drüsenschläuche sind ausgeführt, die benachbarten sind hell geblieben; *E* Epithel; *DrH* Drüsenhalszellen; *Drgr* Drüsengrundzellen; *MM* Muscularis mucosae. Vergrößerung 210fach.

sammen in eine Magengrube einmünden. Es münden mehrere Drüsen in den Drüsenhals, welcher sich durch kleinere Zellen mit grofsen Kernen kenntlich macht. Auch verzweigen sich die Drüsenschläuche selbst im Drüsengrunde. Die Drüsenzellen sind stark gekörnt, was in der Abbildung der Klarheit wegen nicht angegeben ist.

Eine deutliche aufgelockerte Muscularis mucosae ist vorhanden.

Die quergestreifte Muscularis des Ösophagus hört am Beginn des Magens noch nicht sofort auf (da wo Magenepithel und Magendrüsen beginnen), sondern es vollzieht sich der Wechsel allmählich, und zwar so, dafs im zweiten Viertel der Magenlänge nur noch glatte Muskulatur vorhanden ist.

Caranx trachurus.

/ Die Magendrüsen stehen in Gruppen von 4 oder 5 / (Pilliet 415, 1885).

Fam. Gobiidae.

Kultschitzky 3261, 1887 hat nach dem Ref. von Hoyer in dem Jahresber. f. Anat. 16. Bd. bei verschiedenen Gobiusarten einen Magen, ebenso Magendrüsen nicht nachzuweisen vermocht. Nach den Angaben von Pilliet 415, 1885 finden sich Magendrüsen bei Gobius niger. Ich fand bei Gobius niger und cruentatus Magendrüsen.

Gobius niger.

/ Die Drüsen sind wenig zahlreich und isoliert. Die Blindsäcke sind sehr kurz, ihre Zellen sehr fein granuliert. Jeder Blindsack enthält nur 6—8 Zellen in seiner Höhe. Die Drüsen hören im Pylorus auf (letzterer kennzeichnet sich durch eine Verdickung der Ringschicht der glatten Muskelfasern) / (Pilliet 415, 1885).

Ich bestätige die Angaben Pilliets, eigentliche Pylorusdrüsen sind nicht vorhanden, die Fundusdrüsen hören erst in kurzer Entfernung vor dem Pylorussphinkter auf.

Gobius cruentatus.

Auch hier fand ich ähnlich, wie bei Gobius niger, einen Magen mit wenn auch kurzen, so doch deutlichen Drüsenschläuchen mit feingekörnten Zellen.

Cyclopterus.

Stannius 1223, 1846 kennt schon Magendrüsen.

Callionymus lyra.

Hier sollen nach Pilliet 415, 1885 die Magendrüsen fehlen.

Fam. Discoboli.

Lepadogaster bimaculatus.

Magendrüsen fehlen nach Pilliet 415, 1885.

Fam. Blenniidae.

Eine Abbildung des Magens von Blennius viviparus nach Rathke gebe ich nach Carus und Otto 211, 1835.

Schon Stannius 1223, 1846 sind bei Blennius Magendrüsen bekannt, nach Pilliet 415, 1885 sollen sie bei Blennius pholys fehlen.

Fig. 101 (nach Rathke). **Magen vom Schleimfisch** (Blennius viviparus). *Oes* Ösophagus; *a* Appendices pyloricae. Nach Carus und Otto 211, 1835.

Fam. Taenionidae.

Cepola rubescens.

Der Magen enthält Drüsen. Dieselben sind in Gruppen gestellt, welche namentlich in der Nähe des Pylorus sich durch dazwischen liegendes Bindegewebe von einander abgrenzen. Doch sind die Entfernungen zwischen den einzelnen Gruppen keine so grofsen, wie bei Uranoscopus scaber. Der Pylorusarm enthält nur vom Magenepithel ausgekleidete Einsenkungen, die kaum als Drüsen gedeutet werden dürfen. Eine deutliche Muscularis mucosae ist vorhanden. Dieselbe wird gegen den Pylorus zu dicker.

Fam. Mugilidae.

Mugil.

/ Der Pförtnerteil erhält bei Tieren von der Länge eines Fufses eine Dicke von beinahe einem Zoll / (Meckel 455, 1829).

J. Müller notiert / für einige Mugiloiden einen Muskelmagen am pylorischen Rohr des Magens / (J. Müller 4000, 1845).

/ Der Magen zeigt bei Mugil cephalus zwei Abteilungen, die erste ist dünnwandig, die zweite dickwandig. Die erste Magenabteilung besitzt zahlreiche Pepsindrüsen. Ricci glaubte damals eine dicke, in der zweiten Magenabteilung nach innen von der Muskelschicht liegende Schicht als „Faserknorpel“ deuten zu müssen. (Ringmuskel?) / (Ricci 47, 1875).

/ Die Magendrüsen bilden bei Mugil capito eine dichte Schicht und münden in kurze Ausführgänge. Ihre Zellen sind grofs und gekörnt. Der Pylorus desselben ist öfters von den Anatomen mit einem Muskelmagen verglichen worden. Die Ringmuskulatur nimmt dort eine Dicke von mehr als 1 cm an. Es finden sich dort trichterförmige Drüsen, welche von kleinen Zellen ausgekleidet werden. Dieselben sind am Grunde der Drüsen kubisch und gehen allmählich in

die Cylinderzellen der Oberfläche über. Schleim von fast horniger Konsistenz findet sich stets. Es finden sich in demselben abgestofsene Zellreste.

Diese Schicht ist weniger dick als die Hornschicht im Muskelmagen der Vögel, trotzdem mufs sie mit derselben verglichen werden / (Pilliet 415, 1885).

/ Auch Cattaneo findet lange schlauchförmige Drüsen im Magen von Mugil capito / (Cattaneo 1403, 1886).

Fam. Pediculati.

Lophius piscatorius.

Die Magenschleimhaut dieses Fisches (bei welchem schon Ricci 47, 1875 die Magendrüsen beschrieb) zeigt ein Verhalten, das unter den

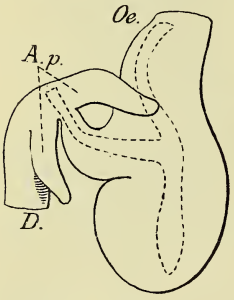

Fig. 102.

Fig. 102. **Magen von Lophius piscatorius.** *Oe* Ösophagus; *D* Darm; *Ap* Appendices pyloricae. Die punktierte Linie zeigt das Stück an, welches aus diesem Magen entnommen und mikrotomiert wurde. 2/3 der natürlichen Gröfse.

Fig. 103. **Magen von Lophius piscatorius.** Fundusdrüsenregion. *E* Epithel; *BZ* Becherzellen im Epithel (wahre Becherzellen, nicht Becherzellen der Autoren); *Dr* Drüsenschläuche. Vergröfserung 160fach.

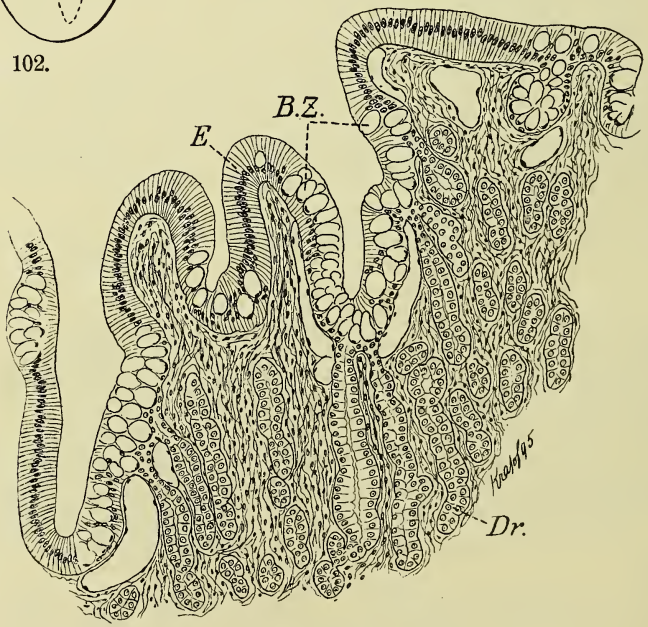

Fig. 103.

von mir untersuchten Fischen einzig dasteht. Zunächst ist, wie gewöhnlich, ein Oberflächenepithel aus Cylinderzellen bestehend vorhanden. Die Magendrüsen sind wohl ausgebildet, stehen aber nicht besonders

dicht. An den Magendrüsen, welche gekörnte Drüsenzellen besitzen und bisweilen ein deutliches Lumen erkennen lassen, scheint merkwürdigerweise ein Drüsenhals ganz zu fehlen. Vielmehr münden die Drüsen fast unvermittelt zwischen den Zellen des Oberflächenepithels aus. An den Drüsenmündungen nun und in deren nächster Umgebung finden sich reichliche grofse kugelige Becherzellen. Dieser Befund, der mit den sonst bei Vertebraten beobachteten Verhältnissen im Widerspruch steht, ist ein absolut deutlicher. Ich gebe hierüber Fig. 102. In den Zwischenräumen zwischen den Drüsenmündungen fehlen die Becherzellen. Es scheint daher, dafs dieselben zu den Drüsenausmündungen in Beziehung stehen. Es scheint mir nur eine Möglichkeit, diesen Verstofs gegen die bei den Vertebraten beobachtete Regel, dafs das Magenepithel ein Epithel sui generis ist, zu verstehen. Es könnten diese Becherzellen dislocierten Drüsenhalszellen entsprechen. Das wäre um so eher möglich, da die Mucosa hier eine überaus starke Faltung zeigt. Dieser Umstand begünstigt vielleicht eine derartige Hereinbeziehung der Drüsenhalszellen in das Oberflächenepithel.

Dipnoer.

Am besten untersucht ist der afrikanische Vertreter Protopterus annectens, während ich über die beiden anderen Dipnoer nur wenige Notizen in der Litteratur auffinden konnte.

/ Es scheint, dafs diese Tiere einen Drüsenmagen nicht besitzen, wiewohl eine Pylorusklappe gut entwickelt ist. Drüsenartige Struktur oder Schleimhautbuchten wurden am ganzen Vorderdarm nicht aufgefunden. Auch soll in der „Magenerweiterung“ das Cylinderepithel mit Becherzellen auf einem Plattenepithel ruhen / (Ayers 770, 1885).

Es dürfte diese „Magenerweiterung“ also kaum als „Magen“ im mikroskopischen Sinne zu deuten sein.

/ Auch nach Gegenbaur 174, 1878 fehlt den Dipnoern ein Magen / (Gegenbaur 174, 1878).

Ceratodus.

/ Der Magen von Ceratodus besitzt nach Owen keinerlei Krypten oder Falten / (Edinger 1784, 1876).

/ Der Teil, der als Magen betrachtet werden mufs, ist weiter, als der Ösophagus. Er hat sehr dünne Wände, ohne Falten oder Krypten.

Es ist damit nicht gesagt, ob eine mikroskopische Untersuchung auf Drüsen stattgefunden hat.

Am Pylorus findet sich eine doppelte Ringfalte / (Günther 2439, 1872).

Lepidosiren paradoxa.

Im Jahre 1840 wurde ein Exemplar dieses Tieres von Bischoff untersucht, er kann nur folgende Angaben machen:

/ „Die ziemlich weite Mundhöhle geht in eine nicht sehr weite Speiseröhre über (weitere Organe fehlen in dem von Bischoff untersuchten Tier). Herr Natterer giebt aus seinen Notizen an, dafs der Darm, ohne eine deutliche Magenerweiterung zu bilden, ganz gerade durch den Körper des Tieres verlaufen sei, in seinem Innern aber

eine Spiralklappe, ähnlich den Rochen und Haien, besessen habe“ / (Bischoff 1036, 1840).

Genauere Angaben über Lepidosiren paradoxa verdanken wir Hyrtl. / „Eine eigentliche Magenerweiterung des Verdauungskanals existiert nicht. Der Ösophagus geht, ohne an Durchmesser zuzunehmen, in den Darm über.“ Diese Übergangsstelle ist durch eine kreisrunde, 2—3 Linien hohe Schleimhautfalte — Pylorusklappe — bezeichnet / (Hyrtl 2861, 1845).

Nach Edinger 1784, 1876 / soll Hyrtl noch eine dünne Quermuscularis für Lepidosiren paradoxa angeben und notieren: „Sie besitzt keine Spur von Drüsenöffnungen oder Falten“ / (Edinger 1784, 1876).

Protopterus annectens.

/ Was den dritten Vertreter der Dipnoer anlangt, so glaubte Owen, der schlecht erhaltenes Material untersuchte, den Rest zerstörter Labdrüsen bei Lepidosiren annectens wahrnehmen zu können / (Edinger 1784, 1876).

Dies scheint jedoch durch die neueren Beobachtungen W. N. Parkers an Protopterus annectens sehr zweifelhaft, ich würde sagen widerlegt, wenn nicht die Angaben Parkers über geschichtetes Epithel im Magen zur Vorsicht bei Beurteilung seiner Resultate mahnen würden.

/ In der Magen- und Darmwand selbst ist keine Spur von Drüsen zu entdecken / (Parker 4216, 1889). Ebenso 6333, 1892 / betont Parker das Fehlen der Magendrüsen gegen Owen / (Parker 6333, 1892).

/ Im Magen findet Parker 319, 1891 Flimmerepithel; 6333, 1892 ebenfalls und betont hier, daſs es sich vielleicht um Jugendformen handeln konnte. Aufserdem beschreibt er aber auch vom Ösophagus ausgehendes geschichtetes Epithel mit Becherzellen, welches sich nach ihm noch in den Magen erstrecken soll / (Parker 319, 1891 und 6333, 1892). — Ich halte diese Deutung für keine gesicherte, da sich ein geschichtetes Epithel sonst nirgends weder im Fischmagen noch im Amphibienmagen vorfindet. Der Beweis, daſs es sich hier um Magen handelt, wäre mikroskopisch noch zu führen. — Doch erscheinen mir die Befunde Parkers wertvoll, weil aus ihnen hervorgeht, daſs bei Protopterus (und wohl überhaupt bei Dipnoern) die Verhältnisse sehr rückgebildete sind, daſs es offenbar, ähnlich wie bei manchen Teleostiern, hier nicht mehr zur Bildung eines Magens kommt, daſs, was den mikroskopischen Bau angeht, Ösophagus und Darm ineinander übergehen. Das groſse von Parker in der „Magenwand“ beschriebene lymphoide Organ werde ich daher erst mit Ösophagus und Darm zu besprechen haben.

/ Die Muskelschicht des von Parker als Magen aufgefaſsten Darmteiles und des ganzen übrigen, weiter nach hinten liegenden Darmabschnittes macht einen durchaus rudimentären Eindruck. Nirgends stellt sie eine geschlossene, einheitliche Schicht dar, sondern erscheint wie zerrissen und von lymphoidem Gewebe durchbrochen und zersprengt / (Parker 4216, 1889).

Amphibien.

Der Magen der von mir untersuchten Amphibien läfst sich im allgemeinen als ein vorn und hinten scharf begrenzter Teil des Darmrohrs bezeichnen; als ein Teil, der einen besonderen vom übrigen Darmrohr verschiedenen Bau zeigt; letzteren aufser acht lassend, konnte die makroskopische Anatomie den Magen oft nicht scharf begrenzen und erkennen. Er besteht durchweg aus den Schichten, welche das Vertebratenmagen-Schema zeigt (Mucosa, Muscularis mucosae, Submucosa, Muscularis, Serosa). In erster Linie ist es die Mucosa, welche sich durch Eigentümlichkeiten des Baues auszeichnet. Diese Eigentümlichkeiten sind es, welche uns den Magen als solchen bestimmen, seine Ausdehnung im Darmrohr festsetzen und welche ihn selbst wieder in Unterabteilungen scheiden lassen. In letzter Hinsicht sehen wir Verhältnisse, die schon bei den Fischen zum Teil angebahnt waren, deutlicher ausgesprochen. Wie dort erwähnt, sind es eigentümliche Drüsen der Mucosa, welche dem Magen sein besonderes Gepräge geben.

Die Drüsen im vorderen Teil des Magens zeigen ein anderes Aussehen als die im hinteren Magenabschnitt vorkommenden. Erstere benennt man Fundusdrüsen, letztere Pylorusdrüsen. Andere Bezeichnungen, welche sich in der Litteratur häufig finden (z. B. Labdrüsen, Magensaftdrüsen, Pepsindrüsen für erstere und Schleimdrüsen u. a. für letztere), werden besser vermieden, da derartige Benennungen ein physiologisches Urteil abgeben, dem zum Teil eine histologische Begründung fehlt.

Die Pylorusdrüsen sind bei den Amphibien allgemein verbreitet, räumlich mehr ausgedehnt und in höherem Mafse differenziert, als bei den Fischen.

Die beiden Magenabteilungen, Fundus- und Pylorusdrüsenregion, gehen bisweilen mehr allmählich in einander über, indem zuerst die Fundusdrüsenschläuche kürzer werden und sich dann die Pylorusdrüsenschläuche an ihre Stelle setzen. Doch geschieht dies auf einer so kurzen Strecke, dafs man von einer eigentlichen Uebergangszone kaum reden könnte.

Stets ist die Fundusdrüsenzone länger als die Pylorusdrüsenzone, oft doppelt so lang. Wird die Länge der Pylorusdrüsenzone gleich 1 gesetzt, so kommen für die Fundusdrüsenzone bei verschiedenen Arten folgende Verhältniszahlen zur Beobachtung: 1,25, 1,5, 2, 2,5, selbst 3.

Der letztere Fall, dafs die Fundusdrüsenzone mehr als doppelte Länge gegenüber der Pylorusdrüsenzone zeigt, ist jedoch das seltenere. Hingegen ist zu beachten, dafs der Magen in der Fundusdrüsenregion weiter ist als in der Pylorusdrüsenregion, dafs dementsprechend bei gleicher Länge ein Stück Fundusschleimhaut an Oberfläche prävalieren wird, wenn nicht die Pylorusschleimhaut dies durch eine stärkere Faltung der Mucosa ausgleicht, was jedoch in der Regel nicht der Fall ist.

Grenzen des Magens.

Der Magen beginnt mit dem Auftreten der Magendrüsen, so ist seine vordere Grenze scharf gegeben.

Der Magen endigt mit dem Aufhören der Magendrüsen, ferner findet sich ein mehr oder weniger deutlich ausgesprochener Schliefsmuskel (ein Pyloruswulst, der in erster Linie aus einer Verdickung der Ringmuskelschicht besteht). Die Pförtnerklappe fehlt unter den Batrachiern nach Meckel 3827, 1817 bei den Salamandern. Vergleiche auch die (bei Vertebraten Pylorus) referierten Angaben Klaussner's.

Herangezogen könnte endlich noch werden die Einmündungsstelle des ersten Pankreasausführganges, eine Stelle, welche jedoch schon dem Anfangsteil des Darmes zuzurechnen ist. Diese Stelle findet sich bei der Mehrzahl der Amphibien etwa 1 cm hinter dem Pyloruswulst. (Nicht immer, es wechselt dies mit der Körpergröfse und bei verschiedenen Arten.)

Nicht bei allen Amphibien läfst sich für die Pylorusdrüsen scharf mit dem Sphincter eine Grenze setzen, vielmehr scheinen sie sich bei den von mir untersuchten „Urodelen" noch weiter fortzusetzen bis zur Einmündung des ersten Pankreasganges und über diesen hinaus. Es handelt sich demnach offenbar um Darmdrüsen, in welche die Pylorusdrüsen übergehen, ohne dafs ich hätte scharf nachweisen können, wo die einen aufhören und wo die anderen beginnen. Auch konnte ich die genannten beiden Drüsenarten nach ihrem Bau nicht scharf trennen, wenn auch Unterschiede in Gröfse und Anordnung zu bestehen schienen. Bei manchen Urodelen liefs sich jedoch etwas schärfer trennen, z. B. bei Salamandra mac.

Epithel.

Das die Oberfläche der meist in Längsfalten angeordneten Magenschleimhaut deckende Epithel ist cylindrisch. Das Oberende der Epithelien ist im Verhältnis zum basalen Teil grofs. Bei Amphibien läfst sich das Oberende verhältnismäfsig leicht konservieren, ohne dafs dasselbe ausfliefst.

Bleyer / findet das Magenepithel bei Rana, Bufo, Triton bestehend aus Cylinderzellen, welche gegen die freie Fläche offen sind / (Bleyer 178, 1874).

Ebenso sind nach Partschs Angaben / die Cylinderzellen des Froschdarms nach oben stets offen / (Partsch 31, 1877).

Über diese Angaben vergleiche das allgemeine Kapitel über das Epithel der Vertebraten.

/ Flimmerzellen im Magenepithel findet Glinsky auch bei einigen Batrachiern, wie Rana temporaria, esculenta, Bufo viridis und Triton taeniatus / (Glinsky 221, 1883).

Es ist diesen Befunden entgegenzustellen, daſs sich bei erwachsenen Batrachiern im Magen kein Flimmerepithel mehr findet (vgl. darüber auch das Kapitel Frosch, Übergang vom flimmernden Ösophagusepithel in das Magenepithel).

Über das Auftreten von Flimmerepithel bei Amphibienlarven entnehme ich Angaben von S. H. Gage and S. Ph. Gage 2195, 1890:

/ Flimmerpithel fehlt anfangs, die Cilien treten auf mit Schwinden des Nahrungsdotters.

Bei Larven der wasserlebenden, fleischfressenden Spezies (Salamander) ist das Flimmerepithel auf den Ösophagus beschränkt, wo es wahrscheinlich Futter gegen den Magen zu bewegt.

Bei pflanzenfressenden Larven (Frösche und Kröten) findet sich Flimmerepithel im Ösophagus, Magen, einem Teil des Darms, und in einigen Stadien, in der Kloake. Mit Änderung der Respiration und Beginn des Fleischfressens geht das Flimmerepithel vollständig unter und eine neue Formation erscheint im Ösophagus, und das geschichtete Epithel des Mundes wird durch Flimmerepithel ersetzt / (S. H. Gage and S. Ph. Gage 2195, 1890).

Magendrüsen.

Todd 7492, 1840 / erkennt die Magendrüsen beim Frosch / (Todd 7492, 1840).

Auch Stannius 1223, 1846 / kennt schon Magendrüsen bei Amphibien / (Stannius 1223, 1846).

Über spätere zahlreiche Einzelangaben vergleiche die einzelnen Tiere.

/ Die Magendrüsen der Batrachier (Rana, Bufo, Triton) lassen Drüsenausgang, Drüsenhals und Drüsenkörper unterscheiden. Ersterer trägt das gleiche Cylinderepithel wie die Oberfläche, im Drüsenhals findet sich stärker granuliertes Epithel, Schleimzellen finden sich nur bei Rana esculenta am Übergang des Drüsenhalses in den Körper. Die Zellen des Drüsenkörpers sollen nach Bleyer histologisch den Belegzellen der Säugetiere entsprechen (vgl. die Angaben Heidenhains im Kapitel Frosch) / (Bleyer 178, 1874).

Nach Partsch / finden sich auch bei Rana temporaria Schleimzellen am Übergang des Halses in den Körper / (Partsch 31, 1877), / wo sie Biedermann, wie auch bei Bombinator igneus gefunden hat.

Diese Zellen färben sich mit Anilinblau, sie sind demnach höchst wahrscheinlich gleichwertig mit dem die Oberfläche der Magenschleimhaut deckenden Epithel, von dem sie sich nur durch die etwas abweichende Gestalt und dadurch unterscheiden, daſs der bei weitem gröſste Teil des Zellinhaltes in jene eigentümliche, quellungsfähige Masse umgewandelt erscheint, die bei dem Oberflächenepithel nur den Vorderteil der Zellen ausfüllt und dort von Biedermann als Pfropf bezeichnet wurde / (Biedermann 173, 1875).

Eingehende Untersuchungen mit physiologischen Versuchen verdanken wir Langley 81, 1881, der sein Augenmerk besonders auf die in den Drüsenzellen enthaltenen Körnchen richtete und die wechselnden Bilder in verschiedenen Verdauungsstadien erforschte. Er untersuchte Rana temporaria, Bufo vulgaris, Triton taeniatus, Triton cristatus (auch von Reptilien Coluber natrix) und fand:

/ Aufser den Pylorusdrüsen, welche bei diesen Tieren nur eine minimale Pepsinmenge bilden, zeigen alle pepsinbildenden Drüsen gemeinschaftliche Eigenschaften. Bei allen ist die Pepsinmenge, welche in einem bestimmten Gewicht der Schleimhaut enthalten ist, proportional den Körnchen, welche sich in den Drüsenzellen finden.

Daraus schliefst Langley, dafs die Körnchen ganz oder zum Teil aus Pepsin oder aus Substanzen bestehen, aus denen Pepsin entsteht.

Während der Verdauung zeigen die Drüsenzellen Veränderungen, welche in einer Verminderung der Gröfse der Zellen und der Körnelung der Zellen in der ersten Verdauungsperiode bestehen. In der späteren Verdauungsperiode erhalten die Zellen wieder vollständig ihre normale Gröfse und Körnelung. Mit anderen Worten, zu der Zeit, wenn der Verbrauch der Körnchen noch fortschreitet, werden frische Körnchen gebildet, und weil die Körnchen aus protoplasmatischer Umbildung entstehen, kann man schliefsen, dafs das Protoplasma auch wächst. —

Es lassen sich so während der Verdauung drei Prozesse, welche sich gleichzeitig abspielen, unterscheiden:

1) das Wachstum des Protoplasma,
2) die Bildung von Zymogen aus dem Protoplasma.
3) die Umbildung des Zymogen in das Sekretionsprodukt.

Es ist wahrscheinlich, dafs diese drei Prozesse während der ganzen Verdauungsperiode andauern, doch zeigt das Mafs der Veränderungen, welche in den Drüsenzellen während der Verdauung vor sich gehen, bei verschiedenen Tieren verglichen, grofse Unterschiede; besonders deutlich zeigen dies Triton taeniatus und Triton cristatus.

Langley verwertet auch die Erscheinungen, welche das Pankreas zeigt (dafs sich die Körnchen während der Sekretion um das Lumen anhäufen, während die äufseren Schichten der Zelle homogen sind), für seine Ansicht / (Langley 81, 1881 und 116, 1881).

Einige weitere Untersuchungen stehen im Zusammenhang mit Versuchen, die bei Säugern aufgefundenen beiden, die Fundusdrüsen zusammensetzenden Zellarten auch bei Amphibien nachzuweisen. Diese Versuche sind für die Nichtsäuger als gescheitert zu betrachten.

Glinsky findet / bei Amphibien die beiden von anderen schon beschriebenen Zellarten, die Drüsenhalszellen und die Drüsengrundzellen, und glaubt letztere mit den Belegzellen der Säugetiere vergleichen zu müssen / (Glinsky 221, 1883). Siehe darüber das Kapitel Frosch.

Auch Trinkler 40, 1884, der / das Vorkommen von nur einer Zellart in den Drüsen von Rana und Triton konstatiert, zieht diesen Vergleich / (Trinkler 40, 1884).

Sacchi / fafst die eine Art von Drüsenzellen (auch bei Reptilien) weder als Haupt- noch als Belegzellen auf. Sie stellen vielmehr ursprüngliche Drüsenzellenformen dar, aus denen in der Folge durch Arbeitsteilung Belegzellen und Hauptzellen entstehen; herangezogen werden auch die embryologischen Befunde von Toldt bei Säugetieren, bei welchen diese Differenzierung auch erst hernach erfolgt / (Sacchi 273, 1886).

Fundusdrüsenzone.

Mehrere Drüsenschläuche münden in eine vom Oberflächenepithel gebildete Grube. Die Drüsen zeigen zweierlei Zellarten: Halszellen und Drüsengrundzellen.

1. Die Halszellen sind bei einigen Amphibien ganz hell, besitzen wenig gekörntes Protoplasma und wurden von manchen Autoren Schleimzellen genannt. Bei anderen Amphibien sind sie den nachher zu beschreibenden Labzellen ähnlicher und konnten von manchen Beobachtern gar nicht von diesen getrennt werden; diesen Tieren fehlen (so wurde gesagt) die Schleimzellen. Diese Zellen, welche ich ihrer Lage nach „Halszellen“ nenne, sind stets weniger zahlreich, als die nun folgenden:

2. Drüsengrundzellen. Diese besitzen ein gekörntes Protoplasma, welches namentlich in der Umgebung des Drüsenlumens angehäuft ist und mit den Verdauungsstadien in Lage und Menge wechselt (siehe darüber die referierten Angaben Langleys).

Pylorusdrüsen.

Die reinen Pylorusdrüsen bestehen durchweg nur aus einer Zellart, welche die in die vom Oberflächenepithel bekleideten Gruben einmündenden Drüsenschläuche auskleidet. Diese Zellen sind weder mit dem Oberflächenepithel noch mit einer der beiden die Fundusdrüsen bildenden Zellarten ganz identisch, doch zeigen sie vom Oberflächenepithel nur geringe Unterschiede, ein weniger deutlich differenziertes Oberende und mehr gleichmäfsige Verteilung des spärlichen Protoplasmas im Zellleib. Die Form der Zellen hält im allgemeinen die Mitte zwischen cylindrisch und kubisch, doch werden dieselben niemals so hoch wie das Oberflächenepithel.

An der Stelle, an welcher die Fundusdrüsen in die Pylorusdrüsen übergehen, finden sich Drüsenformen, welche sich nicht scharf zu den einen oder anderen der beiden rechnen lassen. Es sind dies Fundusdrüsen mit nur wenigen Halszellen und noch weniger Labzellen, und dann Drüsen ähnlich den Pylorusdrüsen, deren Zellen jedoch ein viel heller sich tingierendes Protoplasma besitzen als die Pylorusdrüsenzellen. Diese Übergangsformen sind bei verschiedenen Amphibien vielleicht auch individuell (funktionell?) verschieden stark entwickelt (vgl. z. B. Alytes obstetricans, nebst Abbildungen).

Am Grunde der ersten Pylorusdrüsen finden sich oft eigentümliche Drüsenzellen, welche den Eindruck von wenig ausgebildeten Labzellen (vielleicht auch Halszellen) machen, wie sie in den Fundusdrüsen vorkommen. Oft ziehen sich derartige Bildungen weit in die Pylorusdrüsenzone hinein, sodafs ich mich des Eindruckes nicht erwehren kann, dafs denselben eine tiefere Bedeutung für Entstehung dieser Zonen zukommen dürfte. Vergleiche auch ähnliche Befunde bei manchen Teleostiern, z. B. beim Hecht. Ein wenig vorsichtiger Forscher würde sich vielleicht heute schon verleiten lassen, daran zu denken, es könne die Pylorusdrüsenregion überhaupt eine wenig ausgebildete Fundusdrüsenzone darstellen (sei es in Reduktion oder in Neubildung begriffen). Für heute scheint mir eine solche Fragestellung noch zu frühe; vielleicht wird ihr durch meine Arbeit eine Basis geschaffen.

Muskulatur.

Schon Valatour fand, dafs im Magen der Amphibien die Dicke der Ringmuskelschicht gegen den Pylorus zu zunimmt, die der Längs-

schicht dagegen ab, er glaubt jedoch die Längsmuskelschicht höre ganz auf / (Valatour 7501, 1861), was nicht der Fall ist.

Muscularis mucosae.

Valatour erkennt / die Muscularis mucosae beim Frosch, die auch schon Leydig in seinen Untersuchungen über Fische und Reptilien beschreibt.

Valatour beschreibt ferner die äufsere Längs- und die innere Ringschicht der Muscularis mucosae des Froschmagens, sie beginnen erst mit dem Magen und finden sich noch nicht im Ösophagus. Er findet sie im Magen der Kröte, des Wasser- und Landsalamanders und beim Axolotl / (Valatour 7501, 1861).

Urodelen.

Der Magen derselben ist von den vergleichenden Anatomen durchaus verkannt worden. Der Satz: „Daher schliefsen sich die niedrigsten, zeitlebens im Larvenzustande verharrenden Batrachier in Ansehung ihres Speisekanals noch dicht an die Fische an", findet sich schon bei Otto (in Carus und Otto 211, 1835). Ob er dort entstanden ist oder nur citiert wird, bleibt gleichgültig für den Umstand, dafs derselbe wenig verändert sich bis heute in Lehrbüchern der vergleichenden Anatomie erhalten hat. Er zeigt in hohem Mafs, zu welchen Irrtümern es führt, bei einer Vergleichung sich an die äufsere Form zu halten.

Der Magen der Urodelen stimmt nach seinem Bau durchaus mit dem Typus des Amphibienmagens überein und unterscheidet sich wesentlich vom Magen der Fische.

Bezüglich seines Baues kann daher auf das über den Amphibienmagen im allgemeinen Gesagte verwiesen werden. Alle Vertreter, welche ich untersuchen konnte, zeigen eine wohlausgebildete Fundusdrüsenzone und Pylorusdrüsenzone. Erstere nimmt den gröfseren Teil des Magens ein. Die Magendrüsen zeigen den für Amphibien charakteristischen Bau. Eine deutliche, aus einer inneren Ring- und einer äufseren Längsschicht bestehende Muscularis mucosae kommt den Urodelen zu.

Die äufsere Form des Magens ist, hier wohl in erster Linie (wie bei den Ophidiern) durch die Leibesform bedingt, eine langgestreckte. Ein deutlicher Pylorussphincter, bestehend in erster Linie aus einer Verdickung der Ringmuskulatur, ist vorhanden.

Siren lacertina.

/ Der Magen verläuft in der Längsaxe des Körpers, ist wenig erweitert und setzt sich in den Darm fort ohne deutliche äufsere Grenze, aufser der, welche die Pankreasausführgänge angeben, ungefähr 0,03 mm über der Einmündung des Canalis cysticus. Eine starke Pylorusvalvula trennt den Magen vom Darm / (Vaillant 5676, 1863).

Leider giebt Vaillant keine Angaben über den mikroskopischen Bau.

Proteus anguineus.

/ Das Vorkommen von Drüsen im Magen des Proteus war schon Leydig 1853 bekannt, sie stellen nach ihm kleine Säckchen dar / (Leydig 3456, 1853).

Gegenbaur, nach der äufseren Form urteilend, sagt: / „Unter den Amphibien finden wir bei Proteus eine niedere Stufe, indem hier das gerade verlaufende Darmrohr nicht einmal eine Magenerweiterung besitzt“ / (Gegenbaur 397, 1878).

(Die Magenerweiterung wurde von Rusconi und Configliachi 4854, 1819 u. a. richtig erkannt und abgebildet.)

/ Der Magen des Proteus trennt sich nach seinem Bau in zwei Regionen. Die eine ist als Fundusdrüsenregion, die andere als Pylorusdrüsenregion zu bezeichnen, beide sind charakterisiert durch eine eigene Art von Drüsen. Aufserdem wird das Ende des Magens bezeichnet durch den Sphinkter, welcher bei Proteus eine starke Verdickung der Ringmuskelschicht mit einzelnen Radiärfasern darstellt.

Bei einem in konserviertem Zustand 195 mm langen Tier erhielt ich folgende Mafse für die Länge:

des Fundusdrüsen enthaltenden Stückes . 8,91 mm,
Pylorusdrüsenregion bis Sphinkter . . . 5,287 „

Vom Sphinkter Pylori bis zur Einmündungsstelle des ersten Pankreasausführungsganges betrug die Entfernung 0,937 mm / (Oppel 6330, 1889).

Auf Grund von Messungen bei mehreren Tieren fand ich, dafs die Länge des Fundusdrüsen enthaltenden Abschnittes zu der Länge des Pylorusdrüsen besitzenden Abschnittes annähernd sich verhält wie 3 : 2 (das Ganze gleich 5 gesetzt); z. B. nahm ich bei einem Proteus folgende Mafse:

Länge der Fundusdrüsenregion 11 mm,
„ „ Pylorusdrüsenregion 7,2 „
„ des Sphinkter Pylori 1 „

Länge des Sphinkter bis zur Einmündung des ersten Pankreasausführungsganges 4 mm, von da bis zur Einmündungsstelle der zweiten Gruppe von Pankreasausführungsgängen 7 mm.

/ **Epithel.** Das den Magen aus kleidende Epithel besteht aus Cylinderzellen, deren oft sehr lange Kerne in einer Reihe nebeneinander stehen. Bei leerem Magen fand ich damals stets alle Zellen geschlossen. Die Zellen zeigen zwei sich unterscheidende Abteilungen, einen der Oberfläche näherliegenden, den „Propf“ Biedermanns, welchen ich jetzt als Oberende bezeichne, und einen basalen protoplasmatischen Teil, der den Kern enthält. An der Grenze zwischen beiden zeigten sich bei verschiedenen Fixierungsmethoden (z. B. Osmiumsäure, Chromsäure) Körner, welche sich gegen Färbemittel anders verhielten, als das Oberende und der protoplasmatische Teil. Eine Längsstrichelung, welche ich damals im Oberende sah, deutete ich im Sinne Pestalozzis, der das Oberende bei Siredon pisciformis in Ranviers Alkokol in Stäbchen zerfallen sah. Heute denke ich daran, dafs ich möglicherweise an der Aufsenfläche der Zelle (Zellenmembran) sich findende Dinge ins Innere projizierte.

Fundusdrüsenregion. Die Drüsen des Fundus münden, oft mehrere zusammen, in Gruben, welche vom Oberflächenepithel der Schleimhaut gebildet werden. Die Drüsen bestehen aus zweierlei Zellen,

welche räumlich getrennt sind, hellen, näher der Mündung, und gekörnten, im Grunde der Drüse. Beide Zellarten sind stets nur in geringer Anzahl vorhanden, ein Längsschnitt durch eine Drüse zeigt jederseits 1—3 Zellen der ersten Art, im verbreiterten Grunde der Drüse 3—6, selten mehr, grofse gekörnte Zellen, siehe Fig. 104. Die beiden Zellarten zeigen Ähnlichkeit, die erstere mit den Schleim und letztere mit den Labzellen, wie sie von Heidenhain 53, 1870, Partsch 31, 1877, Langley 116, 1881, Nussbaum 4113, 1882 u. a. beim Frosch beschrieben wurden.

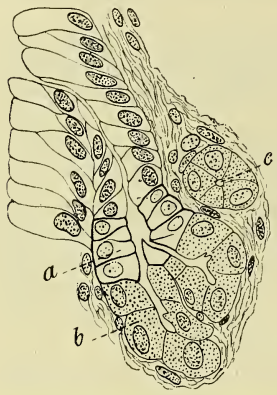

Fig. 104. **Magen von Proteus anguineus.** Fundusdrüse. *a* Halszellen, durch schwarze Umrandung in der Zeichnung herausgehoben; *b* Labzellen; *c* quergeschnittener Drüsenschlauch. Nach Oppel 6330, 1889 schematisiert.

Die ersteren Zellen, welche ich jetzt als Halszellen bezeichne, sind von polygonaler Form. Sie unterscheiden sich von den Epithelzellen der Magenoberfläche und der Gruben dadurch, dafs sich ihr Zellinhalt (abgesehen vom Kern) fast nicht mit Hämatoxylin färbt (Sublimatpräparate). Wohl aber ist die Erscheinung für diese Zellen charakteristisch, dafs sich bei Hämatoxylinfärbung von Schnitten, mit Sublimat fixierten Objekten entnommen, dunkelblauer krystallinischer Farbstoffniederschlag in Bäumchenform nur über diesen Zellen zeigt; derselbe bleibt unverändert bei Behandlung mit Wasser, Alkohol, Nelkenöl, Canadabalsam. Derartige Niederschläge habe ich auch wohl schon anderwärts über sogenannten Schleimzellen beobachtet, und denke daran, dafs in den Zellen enthaltene, vielleicht von ihnen abgesonderte Stoffe die Erscheinung bedingen könnten. Ich denke auch daran, dafs ähnliche Bildungen durch Hämatoxylin auch schon von anderen beschrieben sind, hüte mich jedoch, meine Befunde bei Proteus damit zu identifizieren, um keinem Irrtum zu verfallen.

Die gekörnten Labzellen sind von polygonaler Form, färben sich intensiv mit Eosin, Fuchsin S, Kongorot und bräunen sich mit Osmiumsäure. Die Zellen sind gröfser als die Drüsenzellen der Ösophagusdrüsen und zeigen auch gröfsere und dichtere Granula / (Oppel 6330, 1889).

Meine damaligen Befunde und Präparate über die Halszellen bei Proteus belehren mich heute, dafs der Zellleib der Halszellen einen viel weniger kompakten Bau zeigt, als das Oberende der Oberflächenepithelien. Dieser Umstand, den ich auch bei anderen Amphibien, Fischen und Reptilien beobachte, befestigt meine Ansicht, dafs das Oberende der Oberflächenepithelien nicht einfach einen Schleimpfropf darstellt, der entleert wird, sondern ein besonderes Organ der Magenepithelien.

Pylorusdrüsenregion. / Die kurzen Drüsenschläuche sind nicht etwa als Fundusdrüsen aufzufassen, denen die Labzellen fehlen und denen nur die Halszellen geblieben wären. Die Pylorusdrüsenzellen zeigen vielmehr ein besonderes Aussehen und erweisen sich damit als Zellen sui generis. Es sind kleine Zellen, welche von einem sich mit Hämatoxylin tingierenden Inhalt erfüllt sind / (Oppel 6330, 1889).

6330, 1889 beschrieb ich dieselben als ähnlich den Epithelzellen der Oberfläche. Meine damalige Angabe kann ich noch heute auf den mit Hämatoxylin sich tingierenden Inhalt der Zellen beziehen. Im übrigen zeigen die Zellen der Pylorusdrüsen keine Ähnlichkeit mit dem Oberflächenepithel. Es sind kleine Zellen mit wenig Protoplasma (ohne differenziertes Oberende), die eng zusammengedrängt die kleinen schlauchförmigen Drüsen bilden.

Cardiadrüsenzone. Die ersten Magendrüsen schließen direkt an die letzten Ösophagusdrüsen an. Die von mir 6330, 1889 namentlich bei jungen Exemplaren beschriebenen besonderen Drüsenformen an dieser Übergangsstelle berechtigen nicht, hier von einer Cardiadrüsenzone zu reden, schon aus dem Grunde, weil es sich hier um Jugendformen handelt.

Tunica propria der Magendrüsen. / Bei Proteus finden sich in der Tunica propria der Magendrüsen feine Poren in der sonst keine Struktureigentümlichkeiten bietenden Membran / (Eisler 34, 1889).

Muscularis mucosae. / Die zwischen Epithel und Muscularis liegende Schicht läßt eine deutliche Trennung in zwei Schichten zu, welche einer Mucosa und einer Submucosa entsprechen. Die Mucosa enthält kompakteres Gewebe, als die lockere Submucosa. Diese Trennung in die beiden Schichten ist namentlich in der Pylorusregion deutlich. Die Mucosa, welche die Drüsen enthält, folgt den Falten des Magens, während die Submucosa den Raum zwischen Mucosa und der ringförmigen Muscularis ausfüllt. Eine eigentliche Muscularis mucosae als gesonderte Schicht ist nicht vorhanden, doch scheinen einzelne in die Mucosa eingestreute Muskelfasern eine rudimentäre oder auf einer Larvenstufe stehen bleibende oder eine erst in Entwickelung begriffene Muscularis mucosae darzustellen / (Oppel, 6330, 1889).

Menobranchus lateralis.

Ich erhielt ein lebendes Exemplar dieses seltenen Tieres durch die Güte des Herrn Professor Wiedersheim in Freiburg i. B.

Der Magen zeigt in seinem ganzen mikroskopischen Habitus ausgesprochene Ähnlichkeit mit dem Magen von Proteus anguineus.

Ich unterscheide eine Fundusdrüsenregion und eine Pylorusdrüsenregion. Diese verhalten sich in ihrer Länge zu einander annähernd wie 2 : 1 bei dem einen von mir untersuchten Tier. Die ersten Fundusdrüsen schließen direkt an die letzten Ösophagealdrüsen an.

Epithel. Cylinderzellen mit wohldifferenziertem Oberende.

Fundusdrüsenregion. Die Fundusdrüsen zeigen helle Halszellen und gekörnte Drüsengrundzellen. In der Mitte des Magens erreichen die Drüsenschläuche eine etwas größere Länge, als bei den von mir untersuchten Exemplaren von Proteus anguineus.

Pylorusdrüsenregion. Die Pylorusdrüsen sind Drüsen eigener Art, mit kleinen, schwach gekörnten Zellen, die sich von den hellen großen Halszellen der Fundusdrüsen, ebenso vom Oberflächenepithel wesentlich unterscheiden.

Muscularis mucosae. Im Anfangsteil des Magens konnte ich keine Muscularis mucosae erkennen, bald jedoch treten einzelne glatte Muskelfasern auf, welche sich im mittleren Teil des Magens zu einer Schicht ordnen, um gegen den Pylorus zu sich wieder aufzulösen.

Die Muscularis mucosae des Menobranchus ist im Vergleich zu den Verhältnissen bei Proteus deutlich zu nennen. Aufser den im allgemeinen längsverlaufenden Zügen glaube ich auch nach innen von diesen einzelne querverlaufende zu erkennen. Jedenfalls ist auch hier die Muscularis mucosae noch keine so scharf gesonderte Schicht, wie bei anderen Amphibien.

Kurz nachdem ich diese Angaben niedergeschrieben hatte, erhielt ich die Arbeit von Kingsbury 7470, 1894 über Necturus maculatus. Ich übergebe meine Notizen unverändert dem Druck, da meine Beobachtungen dann in um so höherem Mafse als Bestätigung für die Angaben Kingsburys dienen können.

Die kleinen Differenzen in unseren Angaben beruhen vielleicht darauf, dafs wir nicht ganz dieselbe Spezies untersuchten. Solche Unterschiede sind, dafs ich die Muscularis mucosae zwar auch, aber nicht so deutlich als gesonderte Schicht erkannte wie Kingsbury. Ferner giebt Kingsbury für die Fundusdrüsenregion $^3/_4$, ich aber $^2/_3$ der Gesamtlänge des Magens an. Kingsbury hat viele Tiere untersucht, ich nur eines, dessen Magen vielleicht nicht ganz parallel zu seiner Längsaxe in den Schnitt fiel.

Das von Kingsbury erwähnte Flimmerepithel des Ösophagus erkenne ich gleichfalls deutlich an meinen Präparaten und finde dessen Aufhören mit dem Beginn der ersten Magendrüsen.

Ich habe noch auf die klaren Abbildungen Kingsburys (die mir leider zur Wiedergabe zu spät in die Hand kamen) hinzuweisen. Aus denselben konnte ich ersehen, in wie hohem Mafse die von Kingsbury geschilderten Verhältnisse mit den von mir bei Menobranchus lateralis und auch den bei Proteus anguineus beschriebenen übereinstimmen.

Necturus maculatus.

Necturus maculatus (Nordamerika) untersuchte eingehend Kingsbury. / Er beschreibt die Faltenbildung im Ösophagus und Magen und hebt scharfe Unterschiede hervor. Im feineren Bau findet er einen mehr allmählichen Übergang. Zwischen Ösophagealepithel (welches flimmert) und Magenepithel ist keine scharfe Demarkationslinie. Das Oberflächenepithel des Magens besteht aus Cylinderzellen von ungefähr 80 μ Länge. Der Kern enthält 6—8 Kernkörperchen und ist oval. Er liegt annähernd in der Mitte der Zelle, sodafs nicht der Eindruck eines zweizeiligen Epithels entsteht, wie dies im Ösophagus der Fall ist. Das Oberende ist deutlich abgesetzt, im frischen Zustand zeigt es eine feine Längsstreifung. Becherzellen fanden sich nicht im Magenepithel. Zwischen Oberende und Kern zeigen die Magenepithelien in gröfserer oder kleinerer Menge Körnchen, welche nach Aussehen und Reaktionen Ähnlichkeit mit Fett zeigten. Kingsbury findet zahlreiche grofse Vakuolen, welche Leukocyten enthielten im Oberflächenepithel.

Es finden sich Fundusdrüsen und Pylorusdrüsen.

Die Fundusdrüsen nehmen drei Viertel des Magens ein. Die Fundusdrüsen zeigen im vorderen Teil des Magens Teilungen, dann werden sie einfache Drüsenschläuche. Sie bestehen aus Halszellen (Kingsbury nennt dieselben Schleimzellen) und Drüsengrundzellen. Die Halszellen zeigen ein Reticulum und der kleine Kern liegt an der Basis. Sie sind zahlreicher in den vorderen Drüsen und werden caudalwärts weniger an Zahl. Die Fundusdrüsenzellen zeigen zwei Zonen,

eine innere gekörnte und eine äufsere helle, welche den Kern enthält. Kingsbury vermochte die Körnchen in distinkter Weise zu färben.

Kingsbury tritt gegen die Ansicht ein, dafs die Belegzellen der Säuger den Drüsengrundzellen der niederen Vertebraten (besonders Amphibien) und die Hauptzellen der Säuger den Halszellen der niederen Vertebraten entsprechen. Er weist darauf hin, dafs die Hauptzellen Zymogenkörnchen enthalten, während er die Halszellen als Schleimzellen betrachtet.

Am Übergang vom Ösophagus in den Magen findet Kingsbury zwei besondere Drüsenformen. Einmal Säcke, gebildet von grofsen Schleimzellen ohne Drüsengrundzellen. Er fafst dieselben als entstehende Drüsen auf. Aufser diesen findet er eine eigentümliche Drüsenform, bestehend aus einem grofsen Körper von Schleimzellen, von dem zwei, drei oder vier Schläuche mit Drüsengrundzellen ausgehen. Ein feines Netzwerk ist im Zellleib zu sehen. Diese Drüsen kommen im Ösophagus vor, kurz bevor die Ösophagealdrüsen aufhören, sodafs sie noch im Bereich des flimmernden Ösophagealepithels münden. Kingsbury verweist auf ähnliche Befunde bei Salamandern und Tritonen (siehe dort Angaben von Klein und Langley).

Die Pylorusdrüsenregion ist bei Hungertieren schon makroskopisch durch ihr helleres Aussehen abzugrenzen. Die Zellen sind hell, der Kern ist grofs und von wenig Protoplasma umgeben.

Die Pylorusdrüsen unterscheiden sich von denen des Frosches (da beim Frosch nach Langley ein allmählicher Übergang von den Fundusdrüsen in die Pylorusdrüsen durch Verminderung der Drüsengrundzellen erfolgt). Die Pylorusdrüsen stehen nicht so dicht wie die Fundusdrüsen. Die Pylorusdrüsen scheinen sich in die Darmdrüsen fortzusetzen.

Die Muscularis mucosae ist deutlich, sie besteht im Anfangsteil des Magens aus einer Schicht von Längsfasern. Im Pylorusteil fand sich aufserdem eine zweite innere Ringsschicht.

Die Muscularis besteht aus äufserer Längs- und innerer Ringschicht, von denen die letztere gegen den Pylorus sehr an Dicke zunimmt. Die glatten Muskelzellen erreichen eine Länge von ungefähr 1,8 mm, der Kern von 65 μ. Am Pylorus sind die Muskelzellen kürzer (etwa die Hälfte). Im Fundusteil des Magens durchflechten sich die beiden Schichten und stellen so fibrae obliquae dar / (Kingsbury 7470, 1894).

Amblystoma mexicanum (Cope.).

Drüsen. Sacchi / beschreibt die Magendrüsen / (Sacchi 273, 1886).

Siredon pisciformis.

Drüsen. / Die Länge der Magendrüsen beträgt bis zu 0,5 mm. In der Cardia stehen die Drüsen weiter auseinander und sind kürzer.

Das Epithel der Magenoberfläche senkt sich in den Drüsenhals ein. Der Drüsenschlauch ist nur mit einer Art grofser polygonaler Drüsenzellen ausgekleidet.

Pestalozzi konnte beim Axolotl eine Längsstreifung des Oberendes nicht deutlich erkennen, doch sah er bei Behandlung mit Ranvierschem Alkohol das Oberende in Stäbchen zerfallen.

Muskulatur. Die Dicke der nach innen liegenden Ringmuskulatur beträgt etwa das achtfache der Dicke der Längsmuskulatur. Eine Muscularis mucosae ist im Magen vorhanden, während sie im ganzen übrigen Darm fehlen soll / (Pestalozzi 4249, 1878).

Triton cristatus.

Epithel. / Bei Tritonen werden zwischen den Cylinderzellen oft zahlreiche Flimmerzellen aufgefunden, ja, sie bilden bei jungen Exemplaren oft die überwiegende Mehrzahl / (F. E. Schulze 37, 1867).

/ Auch Bleyer fand unter dem Cylinderepithel des Magens Flimmerzellen. Die Länge der Cylinderzellen beträgt 0,033—0,0429 mm. Die Ersatzzellen Ebsteins sind häufig, Bleyers Randzellen selten / (Bleyer 178, 1874).

Nach Biedermann 173, 1875 gebe ich eine Abbildung verschiedener Formen von Magenepithelien von Triton cristatus (Fig. 105).

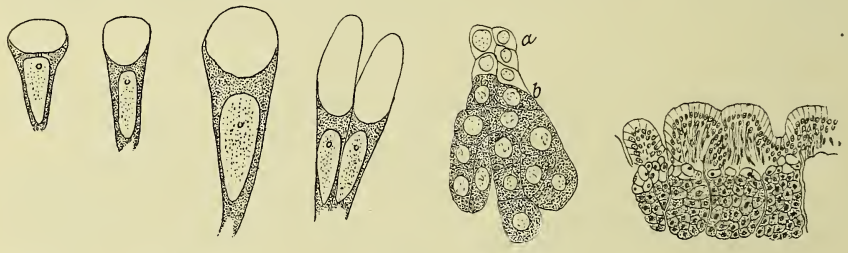

Fig. 105. Fig. 106. Fig. 107.

Fig. 105. **Magenepithel von Triton cristatus** (Osmiumsäure-Glycerin). Keine Streifung des Oberendes. Nach Biedermann 173, 1875.

Fig. 106. **Unteres Stück einer Labdrüse von Triton cristatus** (Kali bichromicum). 336fach vergrößert. Nach Heidenhain 53, 1870.

Fig. 107. **Querschnitt durch die Magenschleimhaut von Triton cristatus** (Hungerzustand). Nach Partsch 31, 1877.

/ Das cylindrische Epithel der Magenoberfläche macht seichte Einsenkungen, in deren Grunde gewöhnlich einige Schleimzellen liegen. Diese Einsenkungen dienen als Ausführgänge für das Sekret der durch sehr spärliche, schmale Bindegewebszüge zu größeren Gruppen zusammengefaßten Drüsenzellen / (Partsch 31, 1877).

/ Klein 3016, 1878 beschreibt die Epithelzellen des Triton (Newt) genauer. Die Zellen bestehen aus einem intracellulären Netzwerk von feinen Fibrillen und einer interfibrillären hyalinen Substanz, enthalten in den Maschen des ersteren. Die interfibrilläre Substanz wächst, dadurch werden die Maschen des Netzwerkes weiter und so sollen nach Klein aus dem gewöhnlichen Cylinderepithel „Becherzellen" entstehen. Klein beschreibt ferner ein intranukleäres Netzwerk, und dieses soll in direkter Verbindung mit dem intracellulären Netzwerk stehen / (Klein 3016, 1878). Bezieht man die Schilderung Kleins auf die von mir gegebene Nomenklatur, so würde dies darauf hinweisen, daß im Oberende der Magenepithelien des Triton ein Netzwerk zu erkennen wäre.

Drüsen. / Während Heidenhain hier ein analoges Verhalten wie beim Frosche findet und angiebt, daß die großen Drüsenzellen öfter zwei Kerne sehen lassen / (Heidenhain 53, 1870), beschreibt Partsch 31,

1877 die Verhältnisse folgendermafsen: / Der im Hungerzustand eckige Kern quillt während der Verdauung zu einem grofsen runden, den gröfsten Teil der Zelle einnehmenden Bläschen auf. Das Zellprotoplasma, im Hungerzustand feinkörnig, wird zu einer homogenen Masse. Dieses Verhalten zeigen die Drüsen in der Fundusdrüsenregion.

Die Pylorusdrüsen stellen einfache Epitheleinsenkungen dar, in deren Grunde keine Schleimzellen zu beobachten sind.

Es finden sich (wie auch Klein fand) dicht an der Cardia in einer ringförmigen Zone einzelne acinöse Drüsen direkt in die tubulösen Pepsindrüsen der Cardia übergehend / (Partsch 31, 1877).

Eine intermediäre Zone zwischen Fundusdrüsenregion und Pylorusdrüsenregion beschreibt Nussbaum 5, 1879:

/ Der Magen von Triton cristatus zeigt in ähnlicher Weise eine intermediäre Zone wie der des Hundes. Die Drüsenausgänge werden immer mächtiger bei Abnahme des Dickendurchmessers der Gesamtschleimhaut; die Pepsinzellen, welche im Fundusteile ausschliefslich die Drüsenschläuche bis nahe der Oberfläche auskleiden, ziehen sich immer mehr und mehr auf den Grund der Drüsenkörper zurück; hin und wieder ist ein ganz mit Schleimzellen bekleideter Schlauch untergemischt, bis schliefslich diese allein vorhanden sind, und man nur hier und da eine charakteristische Pepsinzelle unter ihnen antrifft / (Nufsbaum 5, 1879).

/ Die Drüsen zeigen Veränderungen bei der Verdauung, welche von derselben Natur sind, wie bei Triton taeniatus / (Langley and Sewall 82, 1879), s. bei T. taen. das Genauere über diese Veränderungen nebst den zugehörigen Abbildungen. / Diese Veränderungen werden schon deshalb besser bei Triton taeniatus studiert, weil sie bei Triton cristatus weniger deutlich sind / (Langley 87, 1879). / In den Pepsindrüsen ist die äufsere Zone auf ein Minimum reduziert oder wird nur durch ein Dünnerwerden der Körnchen in dem Aufsenteil der Zelle dargestellt.

In der vierten Stunde der Verdauung, wenn die Zellen bei beiden Tieren annähernd proportionale Pepsinmenge gebildet haben, wenn sie eine annähernd proportionale Körnchenmenge gebildet haben, ist die wahrnehmbare Verminderung an Körnchen bei Triton cristatus bedeutend geringer als bei Triton taeniatus / (Langley 81, 1881).

/ Die vorderen Fundusdrüsen von Triton cristatus stehen in Gruppen. Die Körnchen in den Zellen der vorderen Fundusdrüsen sind nicht viel gröfser als die in den Zellen der hinteren Fundusdrüsen enthaltenen / (Langley 116, 1881).

Sacchi 273, 1886 giebt folgende Beschreibung von den Magendrüsen von Triton cristatus. / Der Hals der Magendrüsen besteht aus birnförmigen Zellen, während die folgenden Zellen des Drüsenkörpers die Form von unregelmäfsigen Polyedren haben mit feinkörnigem Protoplasma. Der Drüsenkörper macht $^1/_2$ bis $^2/_3$ der Länge der ganzen Drüse aus. Es lassen sich durch Färbung mit Karmin und Pikrokarmin an der Drüse drei Teile unterscheiden: die Grube, der Hals und der Körper / (Sacchi 273, 1886).

/ Muscularis mucosae. Eine Muscularis mucosae ist vorhanden. Das Auftreten derselben bringt Sacchi zusammen mit der Entwickelung der Drüsen. Die zwei Bindegewebsschichten des Magens betrachtet Sacchi als das Produkt der Teilung durch das Dazwischentreten der Muscularis mucosae / (Sacchi 273, 1886).

Triton taeniatus.

Epithel. Grimm 6583, 1866 beschreibt schon Cylinderepithel im Magen von Triton taeniatus. / Einzelne acinöse Drüsen, welche in der Cardiaregion von Klein und Partsch beschrieben wurden, rechnet Langley zu den vorderen Fundusdrüsen. Langley unterscheidet vordere und hintere Fundusdrüsen. Die vorderen Fundusdrüsen sind durch mehr Bindegewebe von einander getrennt, als die hinteren. Die Drüsen sind am längsten im ersten Teil der hinteren Fundusdrüsenregion.

Die Fundusdrüsen in frischem Zustande sind gekörnt. Die hinteren Fundusdrüsen färben sich mit Osmiumsäure dunkler als die vorderen.

Fig. 108.

Fig. 108. **Magendrüse von Triton taeniatus** in frischem Zustande, 24 Stunden nach Fütterung mit Wurm. Nach Langley 87, 1879.

Fig. 109. **Magendrüsen von Triton taeniatus**, frisch, 3 Stunden nach Wurmfütterung. Nach Langley 87, 1879.

Fig. 109.

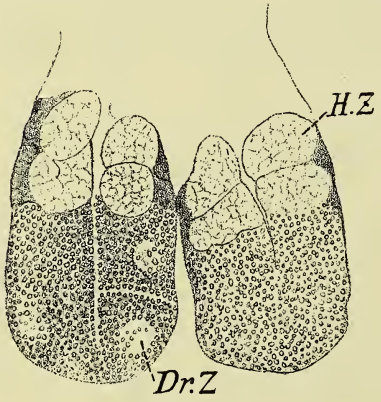

Fig. 110.

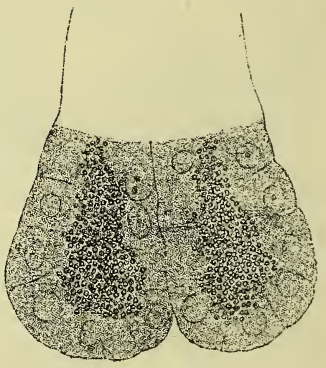

Fig. 111.

Fig. 110. **Vordere Fundusdrüse von Triton taeniatus.** Ruhestadium. Deutliche Körnchen füllen die ganze Zelle, hier und da sind Kerne zu sehen. Kerne und Zellsubstanz färben sich schlecht. Schleimzellen im Drüsenhals sind zu sehen; sie sind weniger deutlich als in frischem Zustande. 420fache Vergrößerung. *DrZ* Drüsengrundzellen; *HZ* Halszellen. Nach Langley 116, 1881.

Fig. 111. **Vordere Fundusdrüse von Triton taeniatus** nach Schwammfütterung. Die Zonen sind scharf markiert. Die Zellen sind von beinahe normaler Gestalt, die Körnchen sind etwas kleiner als beim normalen Hungertier. 325fache Vergrößerung. Nach Langley 116, 1881.

Die Pylorusdrüsen enthalten selten Schleimzellen. Sie sind im Leben hell; mit Osmiumsäure behandelt, bleiben sie homogen und färben sich gelbbraun.

Die Kerne zeigen bei Behandlung mit geeigneten Reagentien ein sehr deutliches Netzwerk / (Langley 116, 1881).

/ Triton taeniatus zeigt den deutlichsten Effekt des Fastens von allen von Langley untersuchten Tieren. In den vorderen Fundusdrüsen bildet sich eine mehr oder weniger deutliche, nicht granulierte Außenzone; in den hinteren Fundusdrüsen ist die helle Zone weniger deutlich, aber die Zellen sind kleiner, das Lumen gewöhnlich deutlich und

die Zellsubstanz färbt sich dunkler mit Osmiumsäure. Die Schleimzellen in den Drüsenhälsen nehmen an Mucigen zu.

Während der Verdauung findet Verminderung der Körnchen statt. Bei den vorderen Fundusdrüsen wird die äufsere helle Zone der Zellen während der Verdauung deutlicher, als bei den hinteren Fundusdrüsen, und bei letzteren ist die Zunahme des Lumens und die Abnahme der Gröfse der Zellen und der Körnchen gewöhnlich deutlicher als bei den ersteren. Ungefähr drei Stunden nach der Nahrungsaufnahme tritt die gröfste Veränderung ein / (Langley and Sewall 82, 1879, Langley 87, 1879, Langley 116, 1881).

/ Der Pepsingehalt der vorderen Fundusdrüsenregion ist etwas geringer als der der hinteren Fundusdrüsenregion. In der Pylorusdrüsenregion findet sich nur eine sehr geringe Pepsinmenge / (Langley 116, 1881).

/ Muscularis mucosae. Grimm konnte in der Schleimhaut des Magens Muskelfasern nicht nachweisen / (Grimm 6583, 1866).

Salamandra maculosa.

Der Magen zeigt eine Fundusdrüsenregion und eine Pylorusdrüsenregion. Bei einem gröfseren und einem kleineren Tiere fand ich folgende Zahlen:

Fundusdrüsenregion Länge 25 mm, beim zweiten Tiere 15,6 mm,
Pylorusdrüsenregion Länge 13,5 mm, beim zweiten Tiere 6,5 mm.

Das Verhältnis der Länge der Fundusdrüsenregion zu der der Pylorusdrüsenregion ist im ersten Fall ca. 2 : 1, im zweiten ca. 2,4 : 1.

/ Das Vorkommen von Drüsen im Magen war schon Leydig 1853 bekannt, sie stehen nach ihm im Magen gruppenweise zusammen, sie stellen kleine Säckchen dar.

„Die Zellen, welche die Magendrüschen erfüllen, werden in verschiedenen Zuständen gesehen, Leydig fand sie bald hell (Landsalamander), bald in verschiedenem Grade mit körniger Inhaltsmasse“ / (Leydig 3456, 1853).

/ Unterschiede zwischen Fundusdrüsen- und Pylorusdrüsenregion erkannte Levschin 3436, 1870. Nach ihm sind die Drüsen am unteren Ende des Magens einfache Schläuche, im oberen Teile des Magens aber stellen sie mehr rundliche Bläschen dar. Beide Formen enthalten ein aus granulierten, ovalen Zellen bestehendes Drüsenepithel / (Levschin 3436, 1870).

C. K. Hoffmann (in Bronn 6617, 1873—78) konstatiert die Halszellen der Fundusdrüsen.

/ Auch Garel 156, 1879 erkennt die Halszellen und Drüsengrundzellen und beschreibt die Körnelung der letzteren.

Garel hat den Gedanken, dafs sich das Sekret der Halszellen beim Salamander von dem des Oberflächenepithels unterscheiden dürfte (doch erklärt er beide Sekrete für Schleim) / (Garel 156, 1879).

Epithel. Die Magenepithelien zeigen ein wohl differenziertes Oberende. Dasselbe wird besprochen in den Arbeiten von Biedermann 173, 1875 und Stöhr 129, 1880.

/ Bei der Larve von Salamandra maculosa zeigen sich die Epithelzellen der Magendrüsen an ihrer dem Lumen zugewendeten Fläche durch feine Kittstreifen verbunden. Diese Kittstreifen liegen in der Höhe, bis zu welcher, nach dem Magenlumen hin, die Zellgrenzen

deutlich verfolgbar sind. Das Oberende der Zelle überragt das Kittnetz / (Cohn 7409, 1895). Siehe Fig. 112 und 113.

Fundusdrüsenregion. Die in die Magengruben mündenden Drüsen besitzen Halszellen und Drüsengrundzellen. Die Drüsengrundzellen sind grofse gekörnte Zellen, deren Protoplasma sich stark mit Eosin färbt (an Sublimatpräparatschnitten).

Die Halszellen sind zum Teil grofs und besitzen hellen, mit Eosin sich wenig färbenden Inhalt. An den mir vorliegenden Schnitten zeigen die Zellen meistens keine scharfen Oberflächenkontouren, sondern scheinen geöffnet, einzelne Zellen jedoch erscheinen auch geschlossen

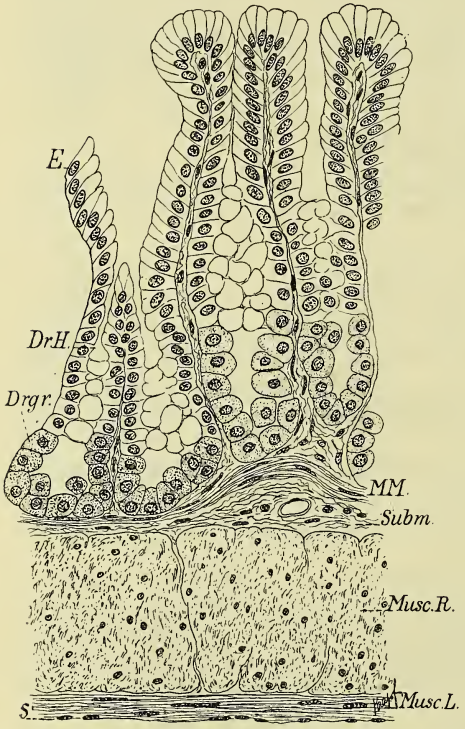

Fig. 114.

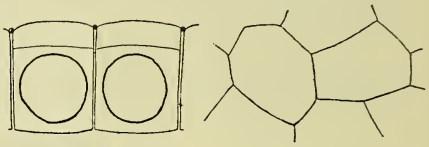

Fig. 112. Fig. 113.

Fig. 112. Schematische Figur unter Zugrundelegung einer Figur von Cohn 7409, 1895. **Senkrechter Durchschnitt durch das Oberflächenepithel des Magens der Salamanderlarve.** Sublimat. Eisenhämatoxylin. Zeigt intercelluläre Kittstreifen.

Fig. 113. Schematische Figur unter Zugrundelegung einer Figur von Cohn 7409, 1895. **Tangentialschnitt des Oberflächenepithels vom Magen der Katze.** Zeigt intercelluläre Kittstreifen.

Fig. 114. **Fundusdrüsenregion von Salamandra maculata.** Längsschnitt bei 160facher Vergröfserung. *E* Oberflächenepithel; *DrH* Drüsenhalszellen; *Drgr* Drüsengrundzellen; *MM* Muscularis mucosae; *Subm* Submucosa; *MuscR* Ring-, *MuscL* Längsschicht der Muscularis.

und dann meist mit einem sich etwas mit Eosin färbenden Inhalt erfüllt. Sie unterscheiden sich jedoch von den Labzellen dadurch, dafs sie niederer als diese sind und keine so ausgesprochene Körnelung zeigen. Ich lasse es unentschieden, ob es sich hier um Regenerationsvorgänge oder um anderes handelt.

/ Die Figur 115 stellt nach der Golgischen Methode gewonnene Bilder von den Drüsenlumina der Magendrüsen nach Langendorff und Laserstein dar. Diese Autoren sind der Ansicht, dafs die Endverzweigungen (Seitenzweige oder Ausbuchtungen des Drüsenlumens) nicht sich zwischen die Epithelzellen eindrängen, sondern dafs sie in die Zellen selbst hinein gehen / (Langendorff und Laserstein 6772, 1894).

Pylorusdrüsenregion. Die Pylorusdrüsen haben ziemlich hohe, fast cylindrische Zellen mit reichlichem Protoplasma, welches sich mit Eosin dunkel tingiert.

/ Stratum compactum. Zwischen der Drüsenschicht und der Muscularis mucosae liegt immer noch, auch am kontrahierten Magen, eine durchsichtige, äußerst dünne Schicht des eigentlichen Schleimhautgewebes / (Levschin 3436, 1870).

Vielleicht handelt es sich hier um eine Andeutung jener Schicht, welche ich bei anderen Tieren Stratum compactum genannt habe.

Fig. 115.

Fig. 115. **Magendrüsen, Magenschleimhaut von Salamandra maculosa**, nach Golgis Silbermethode behandelt. Nach Langendorff und Laserstein 6772, 1894.

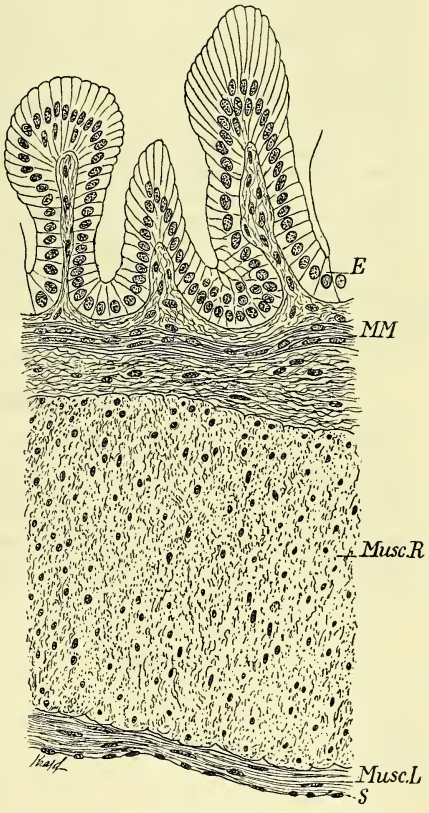

Fig. 116.

Fig. 116. **Pylorusdrüsenregion von Salamandra maculata.** Längsschnitt bei 160facher Vergrößerung.

E Oberflächenepithel; *MM* Muscularis mucosae; *MuscR* Ring-, *MuscL* Längsschicht der Muscularis; *S* Serosa.

Die Muscularis mucosae, die Leydig 3456, 1853 (beim Landsalamander) schon bekannt war, / besteht hauptsächlich aus Längsfasern und nur aus einer kleinen Menge von Ringfasern. Letztere liegen innen. Einzelne von ihnen lösen sich ab, um in schiefer Richtung gegen die Schleimhautoberfläche aufzusteigen / (Levschin 3436, 1870).

Ich fand eine innere Ring- und eine äußere Längsschicht besonders stark in der Pylorusdrüsenzone.

/ Muscularis. Die Ringfaserschicht ist beträchtlich dicker, als die Längsfaserschicht / (Levschin 3436, 1870).

/ Blutgefäfse. Die Arterien geben vor ihrem Durchtritt zur Mucosa kleine Zweige zur Oberfläche ab, welche ein subseröses Netz bilden. Aus der Submucosa geben die Arterien Zweige zur Schleimhaut ab, welche sich dann rasch weiter zerlegen und Sternchen darstellen, deren Ausläufer in das Netz der Schleimhautoberfläche eindringen. Die Kapillaren umgreifen die Drüsenöffnungen und auch die Drüsen in der Mitte ihrer Länge. Die aus diesen Netzen hervorgehenden Venenwurzeln werden unter der Drüsenschicht, also noch oberhalb der Muscularis mucosae, in einem Netze gesammelt, welches bereits von Hyrtl dargestellt worden ist / (Levschin 3436, 1870).

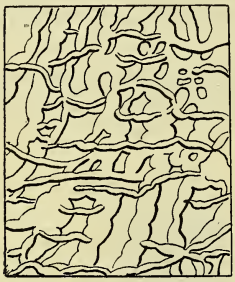

Fig. 117. **Magen von Salamandra maculata.** Submucöse Lymphgeräfse, mit Chromblei injiziert. Nach Levschin 3436, 1870.

/ Submucöse Lymphwege. Das Netz der submucösen Lymphwege besteht aus starken Röhrchen, welche nach der Richtung der Magenaxe nebeneinander verlaufen, sich teilen und wieder vereinigen und so ein Netzwerk darstellen, dessen gröfsere Maschenräume durch einzelne anastomosierende kleinere Zweigchen in Reihen von kleineren Lücken geteilt oder durch Partien feineren Netzes erfüllt werden (siehe Fig. 117)/ (Levschin 3436, 1870).

Salamandra atra.

Der Magen zeigt deutlich von einander unterschieden: Fundusdrüsenregion und Pylorusdrüsenregion.

Fundusdrüsenregion. Drüsen. Die grofsen gekörnten Drüsenzellen des Drüsengrundes überwiegen über die an Zahl spärlichen Halszellen. Letztere haben einen kleinen Zellleib, so dafs die Zellen auch an Gröfse bedeutend hinter den Drüsengrundzellen zurückstehen.

Die Drüsenschläuche gabeln sich und es münden mehrere in eine Drüsengrube. Gewöhnlich findet die Gabelung in dem Halszellen tragenden Abschnitt statt.

Pylorusdrüsenregion. Drüsen. Die Drüsenzellen sind mit reichlichem Protoplasma versehen, welches sich mit Eosin dunkel färbt. Die Drüsen besitzen meist ein deutliches Lumen.

Salamandrina perspicillata.

/ Die ganze Innenfläche des Magens besitzt ein Drüsenstratum, die sackförmigen Drüschen liegen dicht beisammen.

Die im Magen sich findenden Längsfalten durchziehen auch noch das Duodenum in seiner ganzen Länge / (Wiedersheim 5882, 1875).

Pleurodeles Waltlii.

/ Nach Braun demonstrierte Fraisse Schnitte durch den Magen von Pleurodeles Waltlii, welche von einer zweifellos aus Flimmerzellen bestehenden Schleimhaut ausgekleidet waren / (Braun 110, 1880).

Geotriton fuscus.

/ Die zahlreichen Drüsen liegen nahe aneinander.

Die Aufsenwand des Magens, resp. das sich an ihm festsetzende Peritonäum ist stark pigmentiert / (Wiedersheim 5882, 1875).

Anuren.

Frosch.

Es werden im folgenden die Befunde bei Rana esculenta und Rana temporaria zusammen beschrieben, einmal, da die Angaben der Autoren, die kurzweg „Frosch" untersucht haben, mit berücksichtigt werden sollen und da meine eigenen Untersuchungen nicht so eingehend waren, dafs es mir möglich geworden wäre, in dem histologischen Bau des Magens zwischen beiden Tieren Unterschiede aufzufinden.

/ Bei leerem Magen zeigt die Schleimhaut bei Rana temporaria von der Cardia zum Pylorus verlaufende Leisten, die Falten des Froschmagens wechseln jedoch mit dem Füllungszustand / (Bleyer 178, 1874).

/ Gegen den Beginn des Dünndarmes hören die Falten plötzlich ganz auf / (Ecker und Wiedersheim 425, 1882).

/ Die Dicke der Magenschleimhaut ist an der grofsen Curvatur im mittleren Teil des Magens 0,45—0,5 mm, die Dicke der Pylorusschleimhaut 0,2 mm / (Nufsbaum 21, 1877).

Der **Übergang vom Ösophagus zum Magen** ist ein plötzlicher, scharfer, charakterisiert besonders durch den Wechsel im Aussehen der Drüsen und des Epithels. Das Flimmerepithel hört auf, an seine Stelle tritt typisches Magenepithel; an derselben Stelle treten statt der tiefliegenden Ösophagealdrüsen die direkt unter dem Epithel liegenden Magenfundusdrüsen auf.

Ich befinde mich damit im Widerspruch zu folgenden Angaben von Valatour 7501, 1861 und Partsch 31, 1877. Ersterer sagt: / Die Drüsen zeigen einen allmählichen Übergang. Die Ösophagusdrüsen nehmen an Gröfse ab, nähern sich der Oberfläche und gehen allmählich in die Magendrüsen über. (Valatour untersuchte frische, mit dem Doppelmesser gemachte Schnitte.) Mit dem Beginn des Magens wechselt das Epithel / (Valatour 7501, 1861).

/ Nach Partsch ändert sich das Epithel, indem an Stelle der Becherzellen und des Flimmerepithels ein einfaches Cylinderepithel tritt, das von da ab den ganzen Magen auskleidet.

Die Drüsen, welche im Ösophagus noch zu grofsen Paketen zusammengefafst waren, lösen sich in der Cardia gleichsam in die einzelnen Schläuche auf, so dafs dann ein Ausführungsgang, gebildet von einer Epitheleinsenkung, nicht mehr 15—20, sondern nur 5—7 Schläuche aufnimmt.

Eine strenge Grenze zwischen den Drüsenformen des Magens und denen des Ösophagus läfst sich nicht ziehen / (Partsch 31, 1877).

/ Es reichen nach Edinger beim Frosch die Magendrüsen noch ein Stück in den Ösophagus hinauf / (Edinger 1, 1879).

/ Es finden sich Zwischenformen zwischen den Ösophagealdrüsen und den Fundusdrüsen. Die Drüsen sind hier nicht mehr wie die Ösophagusdrüsen in Paketen angeordnet mit dazwischenliegenden Räumen, sondern stehen gleichmäfsig zerstreut wie im Magen. Doch besitzen diese Drüsen im Anfang die für die Ösophagusdrüsen charakteristischen Körnchen. Diese Körnchen nehmen von der Cardia an allmählich ab, bisweilen finden sich noch in einiger Entfernung von der Cardia in den Magendrüsen einzelne grofse Körnchen, wie sie in den Ösophagusdrüsen vorkommen / (Langley 116, 1881).

Es ist hier schon anzufügen, dafs sich in der Litteratur eine bedauerliche Verwirrung ursprünglich klarer Begriffe zeigt. Die Schuld hieran trägt in erster Linie der Umstand, dafs die physiologische Untersuchung der anatomischen zu sehr voraneilte. Es wurden so Dinge verglichen, welche histologisch gar nicht gleichwertig sind. Man glaubte nämlich, die Drüsenzellen des Froschösophagus mit den Hauptzellen des Säugermagens vergleichen zu müssen. Ein solcher Vergleich ist histologisch nicht berechtigt. Weder die Schlunddrüsen des Frosches zeigen Ähnlichkeit mit den Haupt- und Belegzelldrüsen, noch einzelne Froschschlunddrüsenzellen mit einzelnen Hauptzellen, noch weniger, wie die Belegzellen der Säuger mit den Magendrüsenzellen des Frosches. Vielmehr zeigen die Froschschlunddrüsenzellen eine eigentümliche körnige Struktur, wie sie bei dem betreffenden Kapitel des Genaueren beschrieben werden soll, und die, wenn sie mit Säugerdrüsenzellen verglichen werden soll, vielleicht am ehesten verglichen werden könnte mit der Zelle einer Brunnerschen Drüse, obwohl sie sich auch von solchen sehr unterscheiden. Aus diesem dürfte wohl hervorgehen, wie wenig richtige Resultate die Versuche jener Physiologen und Anatomen erhalten konnten, welche vom Sekret des Froschösophagus Schlüsse ziehen wollten auf die Funktion der Haupt- und Belegzellen der Säuger. Ich werde diese Frage unten eingehend erörtern (siehe Frosch, Physiologisches).

Übersicht über die **Regionen** des Froschmagens. Im Magen des Frosches lassen sich eine Fundus- und eine Pylorusdrüsenregion unterscheiden. Die Ausdehnung beider Regionen scheint individuell zu schwanken. Ich erhielt als Verhältniszahlen Fundusdrüsenregion: Pylorusdrüsenregion circa 3 : 1 im Durchschnitt.

/ Schon Valatour unterscheidet zwei Regionen, welche sich sowohl makroskopisch durch ihr Aussehen, als mikroskopisch durch ihre Struktur unterscheiden. In der Pylorusregion beobachtet er gleichfalls Schläuche, sie sind weiter und das Oberflächenepithel steigt dort sehr tief hinab. Am Grunde der Schläuche ändern jedoch die Zellen ihre Natur.

Die Drüsenschläuche in der Pylorusregion, welche einfach sind, liegen hier stets weit voneinander / (Valatour 7501, 1861).

/ Die Pylorusregion des Magens bildet bei Rana temporaria ungefähr $^1/_5$ bis $^1/_4$ der Länge des ganzen Magens / (Langley 116, 1881).

Epithel. Valatour 7501, 1861 findet, / dafs das Oberflächenepithel oft bis zur Hälfte der Drüsenlänge in die Magengruben herabsteigt; die Zellen nehmen dabei an Höhe ab / (Valatour 7501, 1861).

/ Die Cylinderepithelien der Schleimhaut des Froschmagens sind am freien Ende helldurchsichtig, darauf folgt eine den Kern einschliefsende, mehr von Körnchen durchsetzte Abteilung, welche in

einen auffallend langen fadenförmigen Fortsatz übergeht. Mit dem Übergang in den Drüsenausgang knicken sich die Zellen an der Übergangsstelle des Zellkörpers in den Ausläufer winklig um. Die Zellen erscheinen hier verkürzt und durchweg getrübt / (Heidenhain 53, 1870).

Rana temporaria, Bleyer 178, 1874: / Die Mucosa wird von Cylinderepithel überkleidet. Die Zellen sind dunkel gekörnt, der bläschenförmige Kern besitzt ein oder zwei Kernkörperchen. Die Cylinderzellen sind nach Bleyer bei Hungertieren alle ohne Ausnahme offen.

Das Magenepithel schliefst in seiner unteren Hälfte runde, granulierte, fetthaltige Zellen ein (von 0,0132—0,0165 mm im Durchmesser). Die letztere umhüllenden Cylinderzellen besitzen platte, bandartige und hakenförmig ausgeschweifte Fortsätze. Diese Zellen unterscheiden sich von den von F. E. Schulze 1867 beschriebenen und von Ebstein 1870 benannten Ersatzzellen, letztere sind klein und blafs, die Zellen Bleyers rund, grofs und stark granuliert. [Es dürfte sich um eine Leukocytenform handeln (Oppel).] Von der Fläche gesehen zeigt das Cylinderepithel eine Mosaik fünfeckiger Polygone.

Die Cylinderzellen sind durchschnittlich 0,0429—0,0495 mm lang.

Die freien Enden (Oberfläche) der Cylinderzellen bleiben mit Argentum nitricum ungefärbt, während sich die Zellen des Ösophagus färben / (Bleyer 178, 1874).

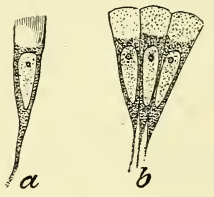

Fig. 118. **Isolierte Epithelzellen. Magen von Rana esculenta.**
b frisch, in 0,5% Kochsalzlösung. Das Oberende erscheint heller als das Protoplasma im kernhaltigen Fufs und feinkörnig getrübt; *a* nach Maceration in Osmium-Glycerin, das Oberende zeigt Längsstreifung. Nach Biedermann 173, 1875.

Partsch 31, 1877: Frosch. / Nach oben zu verbreitert sich die Zelle (siehe Fig. 118) ein wenig und steht hier stets offen. Seitlich aber ist sie deutlich von einer Membran begrenzt. Die über dem Kern gelegene hyaline Partie quillt bei Behandlung mit destilliertem Wasser oder Alkalien bedeutend auf, so dafs sie sich hügelartig über das freie Ende der Zelle vorwölbt, ebenso an Isolationspräparaten aus Ranviers Alkohol oder Müllerscher Flüssigkeit. Nicht selten findet man Zellen, aus denen der Inhalt ausgeflossen ist / (Partsch 31, 1877).

Die letzte Angabe von Partsch läfst erkennen, dafs sowohl er als auch Bleyer trotz der scheinbar gegenteiligen Angabe es nicht oder nur als Ausnahme mit den bekannten Artefacten: Magenepithelien mit ausgeflossenem Inhalt, sondern wohl meist mit geschlossenen Magenepithelien zu thun hatten, und dafs ihre Angabe „offen“ eben heifsen soll, dafs sie keine Membran als Verschlufs fanden, wie man eine damals erwarten mochte.

v. Regéczy behauptet, / dafs sich im Epithel des Magens beim Frosche Flimmerzellen finden und bildet solche ab, aufserdem will er bei einigen Fischen und der Katze Flimmerzellen gesehen haben; er giebt an, dafs stud. med. J. Ballagi das Flimmerepithel auch in situ an Schnittpräparaten der Magenwand nachgewiesen habe / (v. Regéczy 6, 1880).

Auch Braun fand / bei Rana temporaria im Magen Flimmerzellen neben Becherzellen, er konstatierte dieselben an Macerations-

präparaten mit einem Teil Alkohol und zwei Teilen Wasser / (Braun 110, 1880).

Auch folgende Bemerkung Kleins aus dem Jahre 1871 gehört hierher: / Das Flimmerepithel des Ösophagus setzt sich noch eine Strecke weit in die Cardia hinein fort. Auch weiter nach abwärts findet man noch einzelne flimmernde Zellen zwischen nicht flimmernden / (Klein und Verson 3038, 1871).

/ Flimmerzellen fand Trinkler äufserst selten im Epithel der Magenschleimhaut des Frosches. Trinkler fand gleich häufig offene wie geschlossene Epithelzellen. Eigentliche Becherzellen sind seltener als im Ösophagus / (Trinkler 40, 1884).

Die vier letzten Angaben über Flimmerepithel bringe ich, obwohl sie für erwachsene Tiere noch immer der Bestätigung bedürfen, aus historischen Gründen, und schliefse mit Wiederholung meiner oben aufgestellten Behauptung, dafs sich das Flimmerepithel des Schlundes vom Cylinderepithel des Magens beim Frosche wohl trennen läfst.

Schon Corti 1504, 1850 giebt für den Magen von Frosch- und Krötenlarven an: / Die Flimmerzellen sind nicht die gewöhnlichen cylindrischen Epithelzellen, sondern besondere vollkommen runde Zellen. Die Flimmerbewegung hört auf, wenn sich im Speisekanal zwei Schichten der glatten Muskulatur gebildet haben. Richtung der Flimmerung vom Mund zum After / (Corti 1504, 1850).

/ Das Oberflächenepithel und das der Gruben besteht bei Rana temporaria aus langen Cylinderzellen, welche in ihren äufseren Teilen Mucigen enthalten. Jede Zelle besitzt einen feinen Fortsatz.

Langley beschreibt in dem Oberflächenepithel von Rana temporaria eine Veränderung, welche während der Verdauung eintritt. Es zeigt sich ein Netzwerk an der Verbindungsstelle zwischen dem basalen protoplasmatischen Teil und dem Oberende / (Langley 116, 1881).

Fundusdrüsenregion. Drüsen. / Bischoff beschreibt die Magendrüsen des Frosches als kleine verzweigte Säckchen von traubigem, zelligem Bau. Glaettli erhielt den Eindruck, als wären es einfache Schläuche mit erweiterten blinden Enden. Die Drüsenmündungen stehen dicht bei einander. Die Drüsenschläuche münden entweder für sich oder es treten zwei, ja auch drei und vielleicht noch mehrere solcher Schläuche zu einem gemeinschaftlichen Ausführgang zusammen / (Glaettli 237, 1852).

/ Der Magen besitzt exquisite Drüsen / (Leydig 3456, 1853).

Valatour beschreibt / die Magendrüsen des Frosches genau. Er bezeichnet sie als Schlauchdrüsen. Da Valatour an frischem Material untersucht hat, so gebe ich nach ihm folgende Zahlen: die Drüsen messen in der Mitte des Magens 0,3 mm Länge und 0,025 mm Breite (einzelne erreichten jedoch mehr als 0,6 mm Länge bei 0,03 mm Breite). Die Drüsen sind fast alle ungeteilt, nur einzelne scheinen sich im mittleren Teil in zwei oder drei Drüsenschläuche zu teilen / (Valatour 7501, 1861).

/ Die Magendrüsen bei Rana temporaria sind zusammengesetzte Schlauchdrüsen. Sie besitzen in der Nähe der Mündung Cylinderepithel / (Grimm 6583, 1866).

Eingehender beschreibt Heidenhain 53, 1870 die Magendrüsen des „Frosches“: / An der Stelle, wo der Schlauch sich teilt, treten fast konstant grofse blasige Zellen auf, zweifellos Schleimzellen (siehe

Fig. 119). Die Schlauchenden sind mit polygonalen Zellen erfüllt, welche bei Maceration in Jodserum feinkörniges Protoplasma und einen grofsen bläschenförmigen Kern und keine Membran zeigen. Heidenhain meinte damals, diese Zellen könnten den Belegzellen der Säugetiere entsprechen und schliefst dies aus dem ähnlichen Verhalten beider gegen Reagentien. Ob die Zellen des Drüsenhalses (Frosch) den Hauptzellen entsprechen, beantwortet Heidenhain hier nicht/ (Heidenhain 53, 1870).

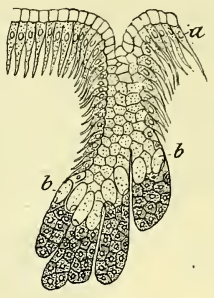

Fig. 119. **Durch 33%ige Kalilauge isolierte grofse Labdrüse vom Frosche.** 216fach vergröfsert. Nach Heidenhain 53, 1870.

Heidenhain gründet also seinen Vergleich so verschiedener Dinge, wie Fundusdrüsenzellen des Frosches und Belegzellen bei Säugern, auf ähnliches Verhalten. Da sich offenbar Heidenhain wohl bewufst ist, dafs sich sehr verschiedene Dinge oft ähnlich verhalten, drückte er sich damals hinsichtlich dieses Vergleiches sehr vorsichtig aus. Wären alle, die diesen Gedanken Heidenhains aufnahmen, ebenso vorsichtig gewesen, so wäre die Wissenschaft heute sicherlich einen Schritt weiter. Dem war aber nicht so, und so folgten nun ganz bestimmte Behauptungen (siehe z. B. die von Bleyer 178, 1874, v. Swiecicki 64, 1876 etc.).

/ Heidenhain fand 1870 bei Winterfröschen eine Zellart in den Magendrüsenschläuchen histologisch den Belegzellen entsprechend; Rollett 1871 bestätigt dies.

Rana esculenta. Am Übergang des Drüsenhalses in den Körper finden sich Schleimzellen; auffallend helle blasse Zellen, welche eine kurze Partie des Drüsenschlauches anfüllen.

Rana temporaria. Die Magendrüsen lassen drei Abschnitte erkennen: Drüsenausgang, Drüsenhals und Drüsenkörper. Die Drüsen sind 0,165—0,297 mm lang. Der Drüsenausgang kommt dadurch zu stande, dafs die Magenschleimhaut Gruben bildet, in welche sich das Cylinderepithel der Mageninnenfläche in ganz unverändertem Zustande fortsetzt.

Im Drüsenhals ist das Cylinderepithel stärker granuliert, es ist kürzer geworden und die Basis (= freie Fläche) bildet mit dem spitzen Ende einen Winkel. Der Drüsenhals bildet circa $^2/_3$ der ganzen Schlaucheslänge. Im Drüsenkörper findet sich nur ein aufserordentlich enges Lumen. Die Drüsenzellen sind gekörnt, sie sind 0,0297 mm lang und 0,0231 mm breit bei besonders grofsen isolierten Exemplaren / (Bleyer 178, 1874).

/ In der Regel münden 3—4 Drüsenkörper in einen Drüsenausgang. Der Drüsenkörper ist gewöhnlich lang gestreckt, selten an seinem unteren Ende umgebogen (Fig. 120).

Die Drüsenzellen nehmen in der ersten Verdauungsperiode an Volum zu, in der 12.—18. Stunde wieder ab, und zeigen um die 24. Stunde wieder das Aussehen des Hungerstadiums / (Partsch 31, 1877).

Rana temporaria und esculenta. v. Swiecicki 64, 1876. / Wie von Heidenhain schon hervorgehoben, sind die grofsen im Drüsenausgange gelegenen Schleimzellen im verdauenden Zustande des Magens gegenüber dem hungernden vermehrt / (v. Swieçicki 64, 1876).

/ Die Drüsenschläuche des Magens münden in feine Grübchen isoliert oder zu mehreren. Gegen den Pylorus zu nimmt der Durchmesser der Schleimhaut stetig ab; im Fundus und an der grofsen Curvatur stehen die Drüsen dicht gedrängt, im Pylorus sind sie nicht allein flacher, sondern auch spärlicher geworden und nähern sich mehr und mehr in ihrer Form den Krypten des Duodenum / (Nufsbaum 21, 1877).

Auch 1880 hält Heidenhain 2587, 1880 / an der in ihrem zweiten Teile unerwiesenen Behauptung fest: „Bei den nackten Amphibien enthält der eigentliche Drüsenkörper der Fundusdrüsen überall nur eine Zellform, welche den Belegzellen der Säugetiere entspricht“ / (Heidenhain 2587, 1880).

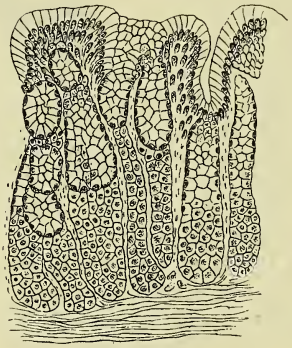

Fig. 120.

Fig. 120. **Querschnitt durch die Schleimhaut des Magens von Rana temporaria** (Fundus). Nach Partsch 31, 1877.

Fig. 121.

Fig. 121. **Magendrüse vom Frosch** (Rana temporaria) aus der Mitte der Fundusdrüsenregion. 46 Stunden mit Schwamm gefüttert, dann mit Wurm; nach 3 Stunden getötet. Es findet sich eine schmale innere, nicht granulierte Zone, die Zellen sind verkleinert, die Körnchen sind klein und wenig zahlreich. Die kubischen und cylindrischen Zellen zeigen die Zeichen der Sekretion.
HZ Halszellen; *DrZ* Drüsengrundzellen. 640fach vergröfsert. Nach Langley 116, 1881.

/ In frischem Zustande sind die Drüsenzellen nicht mit deutlichen Körnchen erfüllt (wie die Ösophagusdrüsenzellen), aber andererseits sind sie auch nicht klar und durchscheinend wie die Zellen der Pylorusdrüsen (Fig. 121). Die kleinen Körnchen der Fundusdrüsen werden deutlich bei Zusatz von Kochsalzlösung oder Wasser.

Im Drüsenhals finden sich bei Rana temporaria oben beinahe kubische Zellen, unten zwei oder drei wohlmarkierte Schleimzellen. Im Drüsenkörper finden sich die eigentlichen sekretorischen Zellen. Bei Isolation zeigen letztere häufig einen kurzen Fortsatz. Gewöhnlich stehen die Kerne der einen Seite der Verbindungslinie zwischen zwei Zellen der anderen Seite gegenüber.

Bei Behandlung mit neutralem Ammoniumchromat (5 %ig) findet Langley in den Kernen der Fundusdrüsenzellen ein Netzwerk ähnlich dem (wenn auch weniger deutlich), welches Klein in den entsprechenden Zellen bei Triton beschrieben hat.

Bei der Verdauung zeigen die Fundusdrüsen von Rana temporaria Veränderungen. Langley kann die Angaben Partschs nicht vollständig bestätigen. Langley findet: Die Zellen werden kleiner, die Körnchen werden kleiner und weniger deutlich, die Lumina werden deutlich; es findet im Zellprotoplasma ein Wachsen der sich mit Osmiumsäure färbenden Substanz statt. In den wenigen ersten Fundusdrüsen (nach dem Ösophagus) finden nur diese Veränderungen statt. In den übrigen Fundusdrüsen finden sich weitere Veränderungen, welche sich von denen, die im Ösophagus statthaben, wesentlich unterscheiden; während in den Ösophagusdrüsen die Körnchen aus dem äufseren Teil der Zellen bei der Thätigkeit schwinden, schwinden in der Mehrzahl der Fundusdrüsen im Gegenteil die Körnchen aus dem inneren Teil der Zelle bei der Thätigkeit. Bezüglich der genaueren Einzelheiten mufs ich auf die mit Abbildungen versehene Arbeit Langleys verweisen / (Langley 116, 1881).

Rana esculenta, Sacchi 273, 1886. / Die Drüsen machen ungefähr $^1/_3$ der Dicke der Wand aus. Jede Drüse zeigt deutlich eine Grube, einen Hals und den Drüsenkörper. Der letztere macht wenig mehr

Fig. 122.

Fig. 123.

Fig. 122. **Magenschleimhaut vom Frosch**, nach Golgis Silbermethode behandelt. Nach Langendorff und Laserstein 6772, 1894.

Fig. 123. **Magendrüse (Pepsindrüse) vom Frosch** (isoliert). Nach Sappey 7203, 1894.

als $^1/_3$ der ganzen Drüsenlänge aus. Die Cylinderzellen, welche die Grube bilden, sind sehr deutlich; die des Halses sind ähnlich, aber etwas mehr rund. Die Zellen des Drüsengrundes sind rundlicher und etwas kleiner als bei den Urodelen. Über den Drüsenzellen und unter den Halszellen finden sich kugelige Schleimzellen, hell durchscheinend, welche sich mit Karmin färben / (Sacchi 273, 1886).

Frosch, Contejean 6122, 1892. / Die Magendrüsenzellen im Verdauungsstadium besitzen oft sehr hellen Inhalt und zeigen Vakuolen im Innern; sonst sind sie granuliert / (Contejean 6122, 1892).

Altmann 6901, 1894 / giebt eine Abbildung von nach seiner Methode behandelter Magenschleimhaut von Rana esculenta. Die Körnchen der Drüsenzellen erscheinen sehr deutlich / (Altmann 6901, 1894).

/ Bei Behandlung nach Golgis Methode färben sich die verhältnismäfsig weiten Drüsenlumina, siehe Figur 122. Von ihnen sieht man Seitenzweige ausgehen, die im Drüsengrunde oft reichlicher zu sein pflegen, als an anderen Stellen. Meistens sind sie kurz und nicht erheblich dünner als der centrale Kanal, dem sie entstammen. Sie zeigen hin und wieder eine einmalige Teilung, enden meist stumpf

und machen nicht selten den Eindruck knolliger Auswüchse des Drüsenganges. Figur 122 giebt Bilder dieser Art wieder.

Auch Langendorff und Laserstein 6772, 1894 acceptieren die Ansicht, dafs die Magendrüsenzellen eher den Belegzellen als den Hauptzellen der Säuger entsprechen / (Langendorff und Laserstein 6772, 1894).

Endlich füge ich noch eine Abbildung Sappeys 7203, 1894 über die äufsere Form der Froschmagendrüsen hier bei (Figur 123).

Pylorusdrüsen. Die Pylorusdrüsen des „Frosches" wurden beschrieben von Partsch 31, 1877.

/ Während in den Fundusdrüsen der Drüsenausgang etwa ein Drittel des ganzen Drüsenschlauches ausmacht, beträgt er im Pylorus oft drei Viertel desselben. Der Übergang ist ein allmählicher. Den hauptsächlichsten Bestandteil der Drüsen des Pylorus bilden Schleimzellen, s. Fig. 124. Dieselben können die kleinen, stark granulierten Zellen des Drüsenkörpers der Fundusdrüsen auf ein sehr geringes Mafs beschränken, ja ganz verdrängen (gegen Biedermann).

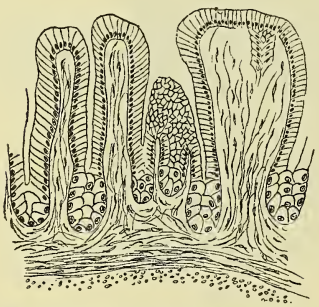

Fig. 124. **Querschnitt durch die Magenschleimhaut von Rana esculenta** (Pylorus). Nach Partsch 31, 1877.

Trübung in organischen Säuren jeder Konzentration und in verdünnten anorganischen Säuren, Aufhellung in starken anorganischen Säuren und Alkalien — diese Reaktionen stellen wohl den Mucingehalt dieser Zellen aufser Zweifel.

Das Aussehen der Schleimzellen ändert sich während der Verdauung. Auf der Höhe der Verdauung zeigt sich der sonst wandständige Kern in die Mitte gerückt, der sonst helle homogene Inhalt getrübt und schwach färbbar / (Partsch 31, 1877).

/ Im Pylorus reicht ein flaches cylindrisches Epithel bis auf den Grund der Schläuche; in einigen finden sich spärlich polygonale Zellen, wie sie den gröfsten Teil der Drüsen im Anfangsteile des Magens auskleiden. Hier ragt nämlich das Cylinderepithel der Oberfläche nur 0,1—0,15 mm weit hinab, um der polygonalen Form der Zellen mit feinkörnigem Inhalt, grofsem saftigen Kern Platz zu machen / (Nussbaum 21, 1877).

/ Garel beschreibt die Pylorusdrüsenzellen des Frosches als Schleimzellen mit an der Basis liegendem Kern / (Garel 156, 1879).

/ Partsch vergleicht die Pylorusdrüsen mit der Mündung und dem Hals der Fundusdrüsen. Langley erscheint dieser Vergleich richtig. Er bespricht demzufolge für Rana temporaria zusammen die Halszellen der Fundusdrüsen und die Zellen der Pylorusdrüsen.

Langley beobachtet gleichartige Veränderungen während der Verdauung in den Halszellen der Fundusdrüsen und in den Pylorusdrüsenzellen. Während anfangs eine Schwellung des Mucigensaumes stattfindet, folgt später auf der Höhe der Verdauung eine Abnahme der Mucigenmenge in den Zellen. Die Zellen sind kleiner und der innere Teil derselben zeigt ein Netzwerk mit interfibrillärer Substanz, welche die Form von Körnchen annimmt.

Die geringste Menge von Mucigen enthalten diese Zellen 12—18 Stunden nach der Fütterung.

Langley findet in der Pylorusdrüsenregion eine äuserst geringe Pepsinmenge, so daſs ihm kein Grund vorzuliegen scheint, der Pylorusdrüsenregion des Frosches pepsinbildende Funktion zuzuschreiben. Jedenfalls, wenn hier Pepsin gebildet würde, so wäre es eine so geringe Menge, daſs dieselbe für die Verdauung nicht in Betracht käme / (Langley 116, 1881).

Von nun an wurden die Drüsen als Magenschleimdrüsen in den Lehrbüchern weitergeführt. So unterscheidet z. B. Wiedersheim (in Ecker und Wiedersheim 425, 1882) im Magen / Magensaftdrüsen (Labdrüsen) und Magenschleimdrüsen. Die Magenschleimdrüsen sind von einem einfachen Cylinderepithel, wie es im Magen vorkommt, ausgekleidet, in den Labdrüsen 1. Ausführgangepithel = Oberflächenepithel, 2. Schleimzellen, 3. Labzellen / (Ecker und Wiedersheim 425, 1882).

Die Pylorusdrüsenzellen des Frosches sind auffallend hell bei Eosinfärbung (enthalten wenig sich tingierendes Protoplasma), auch ist ihre Form wenig cylindrisch, oft haben sie stark ausgebauchte Wände; die Figur von Partsch giebt die Verhältnisse im ganzen richtig wieder. Die Pylorusdrüsen zeigen sich fast durchweg in der Gestalt, welche bei anderen von mir untersuchten Amphibien nur die ersten Pylorusdrüsen zeigen; doch sind auch beim Frosch die weiter nach hinten gelegenen Pylorusdrüsen etwas stärker mit Eosin färbbar, als die zuerst nach vorn gelegenen. Während bei den ersten Pylorusdrüsen ein Drüsenlumen oft fehlt, ist dies bei den mehr hinten gelegenen meist deutlich, und die Zellen zeigen sich gegen die Oberfläche scharf begrenzt. Es stehen somit auch die Verhältnisse beim Frosch nicht meinem Vorhaben im Wege, die Pylorusdrüsen bei den Amphibien als eigentümliche Drüsen zu deuten, deren Zellen nicht unter dem Namen Schleimzellen mit anderen zusammengefaſst werden dürfen, sondern als Zellen sui generis zu betrachten sind.

Intermediäre Zone, Rana temporaria. / In der intermediären Zone zwischen den Labdrüsen und den Pylorusdrüsen werden die Drüsen kürzer. Die ellipsoiden Zellen der Labdrüsen werden weniger und werden ersetzt durch Zellen von ähnlicher Gestalt, die aber wenig Körnchen enthalten. Unter diesen Drüsen finden sich einfache Pylorusdrüsen, welche gegen den Pylorus zu an Zahl wachsen. Gegen den Darm zu sind die Drüsen sehr unregelmäſsig in der Form und werden mehr und mehr einfache Oberflächeneinsenkungen / (Langley 116, 1881).

Membrana propria. / Alle Schläuche vom Ösophagus bis in den Pylorus hinein besitzen eine deutlich entwickelte Membrana propria, die durch Einwirkung von destilliertem Wasser oder schwachen Salzlösungen (bis zu 0,1 %) vom secernierenden Parenchym weit sich abhebt / (Nussbaum 21, 1877).

Physiologisches. Ich komme jetzt auf jene Episode in der Geschichte der Physiologie und Mikroskopie des Magens, welche heute, soweit sie den Magen betrifft, eben nur noch geschichtliche Bedeutung hat, und deren Entstehung sich von dem Einfall Heidenhains, man könnte die Fundusdrüsenzellen des Frosches mit den Belegzellen der Säuger vergleichen, herschreibt.

Zunächst das Positive. Es ist heute anzunehmen, daſs die Fundusdrüsenzellen des Froschmagens histologisch und physiologisch den

Fundusdrüsenzellen niederer Vertebraten gleichstehen. Wenn man einen Vergleich mit den Säugern ziehen wollte, so wäre die eine Zellart der Froschmagendrüsen den beiden bei Säugern vorkommenden Zellarten den Haupt- und Belegzellen zusammen gleichzustellen, nicht einer von ihnen. Die Bildung des Magensaftes ist beim Frosch wie bei anderen Vertebraten den Magendrüsen zuzuschreiben. Diese Sätze lassen sich durch Befunde am Froschösophagus nicht alterieren.

Swiecicki fand, / daſs die bei weitem gröſste Menge von Pepsin unter allen Umständen aus dem Ösophagus extrahiert werden konnte. Die Menge schwankte nach dem Verdauungszustande. Im Verdauungszustande schienen die Drüsenzellen meist groſs zu sein und enthielten viel, im Hunger dagegen klein und enthielten wenig Pepsin. Im Magen war die Menge des extrahierten Pepsins viel geringer, unter Umständen verschwindend gegenüber der aus dem Schlund extrahierten, und die geringsten Mengen waren stets in der Regio pylorica anzutreffen.

Die Pepsinmenge steigt in allen drei Abschnitten (Schlund, Fundus resp. Cardia und Pylorus) in den ersten 6—10 Verdauungsstunden an, sinkt dann bis gegen die 20. Stunde, woselbst sie ihr Minimum erreicht und dann wiederum in die Höhe steigt.

Swiecicki fand, auſser beim Frosch, daſs auch bei Pelobates fuscus, Hyla arborea, Bufo variabilis und einigen Tritonen die Pepsinmenge im Ösophagus stets bei weitem gröſser war, als im Magen.

Swiecicki schlieſst daraus, daſs bei den Fröschen die Pepsinbildung vorzugsweise, ja vielleicht nur allein in dem Ösophagus von statten geht, während der die Belegzellen (!) führende Magen die Säure bildet / (v. Swiecicki 64, 1876).

Daſs die Drüsenzellen des Magens Belegzellen gleich sind, wird von Swiecicki einfach angenommen; irgend einen Beweis zu führen, wird gar nicht versucht.

Bentkowsky / ist es zweifelhaft, ob den Magendrüsenzellen des Frosches die Bedeutung von Belegzellen zuzuschreiben sei; denn die Untersuchung der Magenschleimhaut der Säuger lehrte, daſs bis gegen das Ende der dritten Woche auch in derselben nur eine einfache Zellenform vorkommt, die wohl eher den Haupt- als den Belegzellen zugezählt werden dürfe; erst dann folgt die Differenzierung / (Bentkowsky 114, 1876, nach dem Ref. v. Hoyer im Jahresber. f. Anat., Bd. 5).

Nussbaum 21 / bestätigt die Entdeckung, daſs der Ösophagus von Rana pepsinbildende Drüsen enthalte / (Nussbaum 21, 1877).

/ Während Swiecicki angiebt, bei Pelobates fuscus, Hyla arborea, Bufo variabilis und einigen Tritonen im wesentlichen dasselbe wie bei Fröschen (d. h. im Ösophagus stets eine gröſsere Pepsinmenge als im Magen) gefunden zu haben, haben Partschs Untersuchungen ergeben, daſs die Pepsinmenge im Ösophagus stets so gering war, daſs man sie auf Pepsin, welches dem die Oberfläche überziehenden Schleim anhaftet, zurückführen konnte.

Partsch findet, daſs im Froschösophagus ein alkalisches, pepsinhaltiges Sekret gebildet wird. Ferner sagt er: „Wir wissen aber jetzt, daſs der Froschmagen nicht Pepsin, wohl aber ein saures Sekret produziert“ / (Partsch 31, 1877). Ich kann in seiner Arbeit nicht finden, daſs er irgendwo auch nur versuchte, zu beweisen, daſs der Froschmagen kein Pepsin liefere. / Er schlieſst folgendes: „So viel also steht fest — wenn eine Analogie zwischen den Drüsenzellen der Amphibien

und der Säuger zulässig ist, so ist in den Drüsenzellen des Ösophagus des Frosches das Analogon der Hauptzellen, in den Drüsenzellen des Magens das Analogon der Belegzellen zu suchen. Damit wäre der Einwurf gegen die Heidenhainsche Hypothese, welche seitens der Gegner von den Magendrüsenzellen des Frosches hergeholt wird, erledigt." Bei anderen Amphibien ist ein derartiger Nachweis nicht gelungen / (Partsch 31, 1877).

Bezüglich der funktionellen Bedeutung von Ösophagus und Magen beim Frosch schliefst sich Partsch im übrigen doch den allgemeinen Ansichten an, indem er sagt: / „Auch bei Fröschen, bei denen der Ösophagus von den das Verdauungssekret absondernden Drüsen eingenommen wird, erfolgt doch in Wirklichkeit die Verdauung im Magen, wo das alkalische Ösophagussekret durch die Säure des Magens seine Wirksamkeit erhält. Der Magen bildet die zweite Abteilung des Vorderdarms und stellt den eigentlichen Herd der chemischen Umsetzung der aufgenommenen Nahrung vor. In ihm verweilt sie auch am längsten. Der Pylorus endlich, der an Gröfse weit hinter den beiden anderen Abteilungen zurücksteht, hat auch eine weit geringere Bedeutung hinsichtlich der physiologischen Funktion / (Partsch 31, 1877),

/ Es ist richtig, dafs die Belegzellen den Drüsenzellen im Froschmagen ähnlich sind; doch gleichen darum keineswegs die Hauptzellen den nachgewiesenermafsen pepsinbildenden Drüsenzellen im Ösophagus des Frosches.

Eigene Versuche Nussbaums konnten die Frage, ob die Fundusdrüsen des Froschmagens Pepsin bilden, nicht zum Abschlufs bringen; doch schliefsen dieselben auch keineswegs die Möglichkeit der Pepsinbereitung im Magen der Frösche aus / (Nussbaum 4109, 1878).

So wurde die Annahme, dafs die Fundusdrüsenzellen des Froschmagens mit Belegzellen zu vergleichen seien, allmählich zur feststehenden, ohne jede Kritik angenommenen Behauptung, dafs diese beide Zellarten identisch seien. Um ein Beispiel zu citieren, sagt Edinger 1, 1879:

/ Nach Leydig, Heidenhain, Friedinger, Nussbaum, Swiecicki, Partsch u. A. enthält der Froschmagen nur Belegzellen.

Die Belegzellen des Froschmagens schwärzen sich in Osmiumsäure tief, danach und nach Extraktionsversuchen der gut abgewaschenen Schleimhaut ist es höchst wahrscheinlich, dafs sie sich an der Pepsinbildung beteiligen / (Edinger 1, 1879).

Die letzte Angabe Edingers bedeutet den Beginn der Zeit, in welcher der verkannte Froschmagen wieder zu seinem Rechte gelangte.

/ Durch die physiologischen Versuche an Rana temporaria Langleys erscheint es nachgewiesen, dafs der Froschmagen Pepsin bildet / (Langley 116, 1881).

Fränkel findet, / dafs wohl der Ösophagus des Frosches Pepsin liefere, widerlegt jedoch die Ansicht von Swiecicki, dafs der Magen an der Pepsinbildung nicht beteiligt ist, indem er sowohl im Ösophagus als auch im Magen des Frosches zunächst die in Wasser unlösliche, in Säuren und Salzen aber lösliche Modifikation des Pepsins, das sogenannte Propepsin oder Pepsinogen, mit Sicherheit nachwies. Durch weitere Versuche erweist er, dafs der Magen des Frosches Pepsin und Salzsäure secerniert, während bei demselben Tier Drüsen im Ösophagus vorkommen, welche nur Pepsin secernieren (letzteres mit Nussbaum). Fränkel sagt also für den Frosch: Der Ösophagus secerniert nur

Pepsin (mit Nussbaum), der Magen secerniert Pepsin und Salzsäure / (Fränkel 6312, 1891).

Contejean findet, / dafs die Schlunddrüsen des Frosches in der That Pepsin absondern, aber dafs auch, entgegen der bestehenden Ansicht, die Magendrüsen Verdauungsfermente bilden. Swiecicki hat sich also getäuscht.

Die Körnchen des Magens des Frosches und der Belegzellen sind unlösliches Propepsin, während die hellen Zellen der Froschschlunddrüsen mehr lösliches Propepsin enthalten / (Contejean 6122, 1892).

Ich werde auf die Deutungen, welche man an die Irrlehre von Swiecicki und Partsch und an den Heidenhainschen Vergleich der Froschmagendrüsenzellen mit den Belegzellen der Säuger knüpfte, bei den Säugern zurückkommen. Manche mir unbekannte Einzelheiten und Litteraturangaben mögen sich noch in physiologischen Zeitschriften finden.

Hier stelle ich noch einmal kurz die geschilderten Hypothesen mit den von den genannten Forschern daran geknüpften Schlüssen zusammen:

1. die Drüsen des Froschmagens sollten nur eine Zellart enthalten und nur Säure produzieren,
2. die Drüsen des Froschösophagus sollten Pepsin produzieren,
3. die Drüsenzellen des Froschmagens sollten den Belegzellen der Säugetiere entsprechen,
4. die Belegzellen der Säugetiere sollten daher Säure bilden,
5. da die Belegzellen der Säugetiere Säure bilden sollten, so überblieb den Hauptzellen der Säugetiere die Pepsinbildung,
6. da demnach Hauptzellen der Säugetiere und die Ösophagealdrüsen des Frosches Pepsin bilden sollten, so sollten sie auch einander analog sein.

Wenn nun auch nicht alle Forscher diese sämtlichen Punkte vertraten, sondern bei einem oder dem anderen Halt machten, so scheint es doch auch angezeigt, diesen Angaben kurz die Ergebnisse neuerer Forschung gegenüberzustellen:

1. die Drüsenzellen des Froschmagens produzieren nicht nur Säure, sondern auch Pepsin,
2. wird eingeräumt,
3. die Drüsenzellen des Froschmagens entsprechen nicht den Belegzellen, sondern den Beleg- und Hauptzellen der Säugetiere,
4. es ist daher einem Schlufs auf die Funktion der Belegzellen der Säugetiere in doppelter Hinsicht die Basis genommen,
5. ebenso unterbleibt die Möglichkeit eines weiteren Schlusses auf die Funktion der Hauptzellen,
6. und damit auch eine auf diese Beweisführung gegründete Annahme einer Analogie zwischen den Hauptzellen der Säuger und den Ösophagealdrüsen des Frosches.

Entwickelung der Drüsen im Froschmagen. / Die Drüsenbildung bei Froschlarven beginnt vom Pylorus und schreitet gegen den Ösophagus hin fort / (Ratner 4528, 1891).

Muscularis mucosae. / Die Muscularis mucosae des Frosches kennt schon Leydig 3456, 1853 / (Leydig 3456, 1853 und 563, 1857).

Für Rana temporaria giebt Grimm 6583, 1866 an: / Die Muscularis mucosae verschwindet gegen den Pylorus hin / (Grimm 6583, 1866).

Klein konstatiert / im unteren Teil des Magens des Frosches eine innere, schwächere Ringschicht und eine äufsere, stärkere Längsschicht, während im oberen Teil des Magens meistens die Bündel der Muscularis mucosae fast alle longitudinal oder einander durchkreuzend verlaufen.

Muskelbündel steigen von der Muscularis mucosae ausgehend zwischen den Schläuchen in die Mucosa auf / (Klein in Klein und Verson 3038, 1871).

Sacchi 273, 1886 findet / bei Rana esculenta (L.) die Muscularis mucosae deutlich / (Sacchi 273, 1886).

Auch Ranvier 4465, 1889 / zeichnet in einer Abbildung eines Schnittes vom Magen des Frosches die innere Ring- und die äufsere Längsschicht der Muscularis mucosae ein / (Ranvier 4465, 1889).

Submucosa. / Dieselbe ist beim Frosch circa 0,2 mm dick. Klein findet Lymphfollikel in derselben / (Klein in Klein und Verson 3038, 1871).

Muscularis. / Bei Rana temporaria nimmt die Ringmuskelschicht zum Pylorus hin zu, so dafs sie an dem letzteren die Hauptmasse bildet. Nach aufsen von ihr liegt die Längsmuskelschicht / (Grimm 6583, 1866).

Nerven. / In der Submucosa des Froschmagens, neben dem Brückeschen Muskel findet Trütschl ein dichtes, engmaschiges Netz aus feinen Fasern, in welchem stellenweise Zellen eingelagert sind. Mit derselben in unmittelbarer Verbindung stehen Nervenästchen und Nervenfasern. Trütschl hält das Ganze für ein Netz aus Nervenfasern und Nervenzellen und giebt an, dafs sie im Zusammenhang mit Nervenästchen stehen, welche die Serosa und Muscularis durchziehen. Die Schicht gehört zum Meifsnerschen Plexus. Auch in der Mucosa beschreibt er Nervenzellen, aus denen Nervenfasern entstehen, die, sich miteinander verbindend, ein zweites Nervennetz bilden.

Trütschl beschreibt ferner im Epithel ovale Endkolben, die er für Nervenendigungen hält / (Trütschl 495, 1870). Goniaew (Arnstein) 186, 1875 erklärt dieselben für Becherzellen. Trütschl färbt sie mit schwachen Lösungen von Goldchlorid.

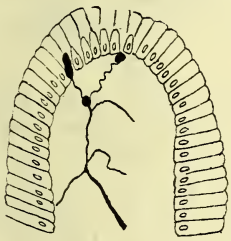

Fig. 125. **Nervöse Endigungen in der Magenschleimhaut des Frosches.** Nach Capparelli 119, 1891.

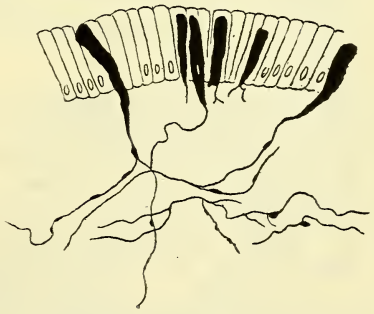

Fig. 126. **Epithelzellen der Magenschleimhaut des Frosches in Verbindung mit den nervösen Fasern.** Nach Capparelli 119, 1891.

Capparelli findet, / dafs man vermittelst der Golgischen Methode im Froschmagen in der Muscularis mucosae bis tief ins Epithel hinein Fäden verfolgen kann, welche durch ihre Färbung, ihre aufserordent-

liche Zartheit und hauptsächlich durch ihre Gegenwart in der Epithelschicht den Charakter nervöser Endigungen haben. Diese Terminalfäden endigen mit einer keulenförmigen oder sphärischen Anschwellung im Epithel, siehe Figur 125 und 126. Ferner glaubt Capparelli, dafs becherförmige Zellen in direkter Verbindung mit den Nervenfasern stehen / (Capparelli 119, 1891 und 123, 1889/90).

Stöhr 1226, 1892 / findet die Verbindung von Magenepithelien (welche Stöhr „Becherzellen“ nennt) mit Nerven, wie sie Capparelli beschreibt, sonderbar. Er weist darauf hin, dafs nicht alles, was sich schwärzt, Nerv ist / (Stöhr 1226, 1892).

Ich verhalte mich den Bildern Capparellis gegenüber ebenso reserviert, gebe jedoch zwei derselben wieder als Anhaltspunkt für Nachuntersuchung.

Die Untersuchungen von E. Müller 6305, 1892 / beziehen sich nicht nur auf die Nervenendigungen im Magen, sondern auf die im Darm; er trennt nicht scharf zwischen den Befunden im Magen und im Darm, vielmehr identifiziert er vielfach die Befunde in beiden Organen. Es sollen

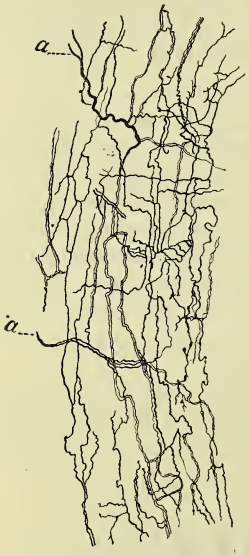

Fig. 127.

Fig. 128.

Fig. 127. **Nervenplexus in der Ringfaserschicht des Froschmagens.**

a Nervenstämme, aus dem Plexus Auerbachs herkommend. Nach E. Müller 6305, 1892.

Fig. 128. **Endgeweihe der Nervenfasern in der Muscularis des Froschmagens.**

a Endvarikosität der Nervenfaser. Nach E. Müller 6305, 1892.

daher die Ergebnisse Müllers in ausgedehnterer Weise beim Kapitel Darm berücksichtigt werden. (Dies gilt auch für eine Reihe anderer, die Nerven des Darmtractus behandelnder Arbeiten, welche zum Teil von E. Müller citiert werden.) Da jedoch Müller Nerven aus dem Froschmagen beschreibt und abbildet, gebe ich als erklärenden Text zu seinen Abbildungen, welche ich kopiere, siehe Fig. 127 und 128, folgendes aus der Zusammenfassung.

Nervenendigungen in der Mucosa. In der Mucosa des Magens befinden sich reichliche Netzwerke, die Drüsen umgebend, und die Nervenausbreitung erstreckt sich zwischen diesen ganz bis zum Cylinderepithelium hinauf. Die Nerven endigen (wie auch Arnstein und Goniaew fanden) mit freien, oft angeschwellten Endfäden unter dem Cylinderepithel oder zwischen den basal zugespitzten Enden der Zellen. Bilder, wie sie Capparelli erhielt, und woraus er den Schlufs

zieht, daſs die Nerven in die Epithelzellen übergehen, hat E. Müller auch erhalten, erkennt jedoch die Deutung Capparellis als Täuschung. Er findet, daſs Nerven zwischen den mit der Golgischen Methode schwarz gefärbten Epithelzellen endigen und sich nicht in dieselben fortsetzen.

Nervenendigungen in der Muscularis. Die reichlich vorkommenden Bündel von Nervenfäden, die im Muskellager des Darms befindlich sind, teilen sich in feinere Zweige, die sich auf eine sehr charakteristische Weise miteinander verflechten, ohne jemals wirkliche Anastomosen einzugehen. Schlieſslich gehen aus diesem Netzwerk mit seinen gröſseren und kleineren Maschen und gröberen und feineren Balken feine Nervenfädchen hervor, die gewöhnlich parallel mit den Muskelzellen verlaufen. Diese verzweigen sich auf eine sehr typische Weise, und die Zweige in dieser Endarborisation endigen als freie Fäden, sich mit dem Protoplasma der Muskelzellen in Verbindung setzend. E. Müller hat auſser dem Frosch, von dem seine Abbildungen sind, auch den Hund und das Kaninchen untersucht / (E. Müller 6305, 1892).

Alytes obstetricans.

Ich gebe für Alytes obstetricans zwei Querschnittbilder durch den ganzen Magen, den ersten aus der Fundusdrüsenregion, den zweiten aus der Pylorusdrüsenregion. Der Magen zeigt eine wohl charakteri-

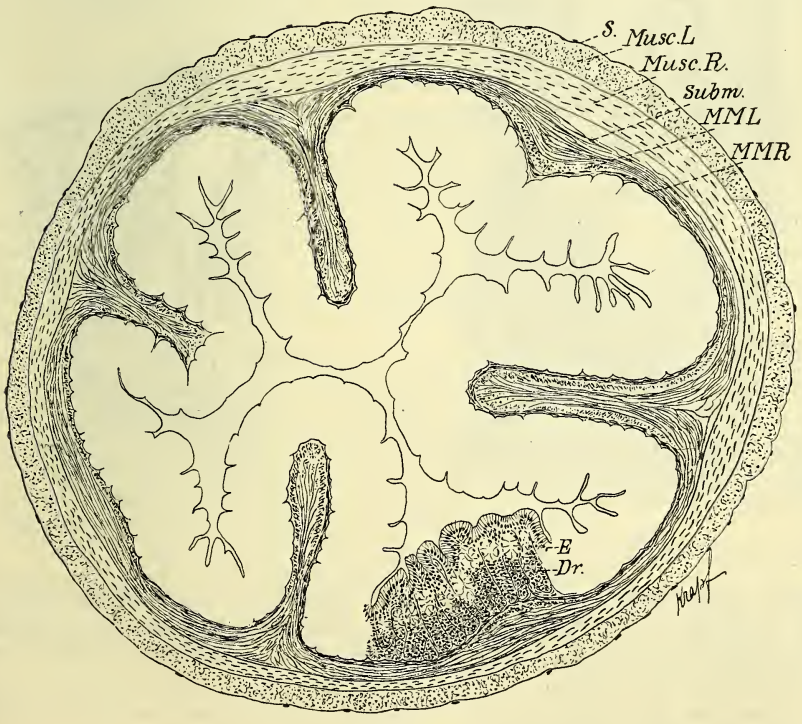

Fig. 129.

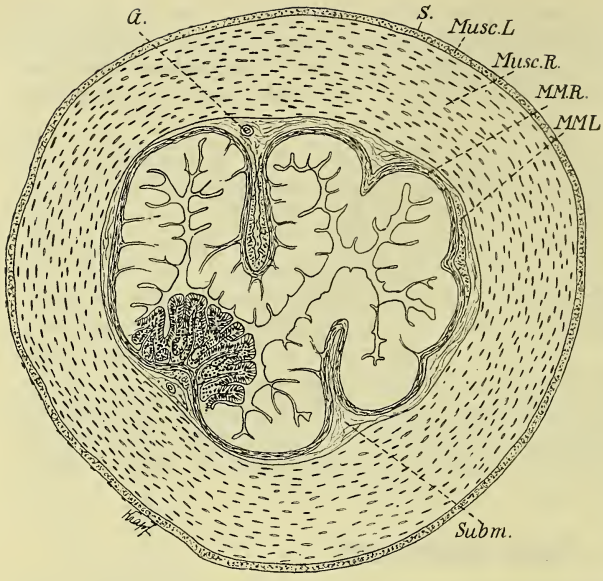

Fig. 131.

Fig. 129, 130, 131, 132 gehören zusammen (sind von demselben Tier); sie stellen dar: **Magenquerschnitte von Alytes obstetricans.** Fig. 129 Fundusdrüsenregion, Fig. 131 Pylorusdrüsenregion, bei schwacher Vergrößerung, 33fach (für beide Schnitte dieselbe Vergrößerung). Die beiden anderen Schnitte zeigen Stücke aus den ausgeführten Stellen aus der Mucosa der beiden ersten Schnitte bei stärkerer Vergrößerung, 180fach (für beide Schnitte dieselbe Vergrößerung), und zwar Fig. 130 aus der Fundusdrüsenregion, Fig. 132 aus der Pylorusdrüsenregion.

Bezeichnung für alle vier Figuren: *E* Oberflächenepithel; *Dr* Drüsen; *DrH* Drüsenhals-, *Drgr* Drüsengrundzellen; *Lum* Drüsenlumen; *MMR* Ringschicht der Muscularis mucosae; *MML* Längsschicht der Muscularis mucosae; *Subm* Submucosa; *MuscR* Ring-, *MuscL* Längsmuskelschicht der Muscularis; *S* Serosa; *G* Blutgefäße.

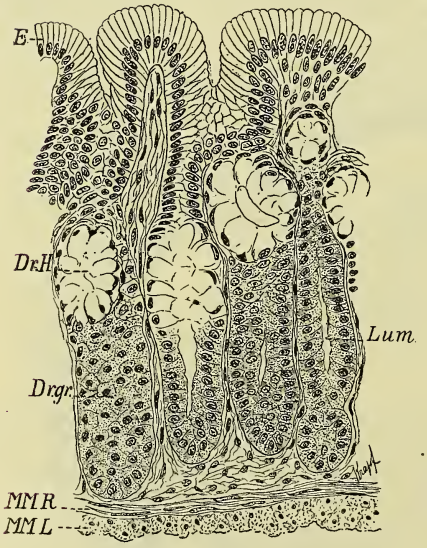

Fig. 130.

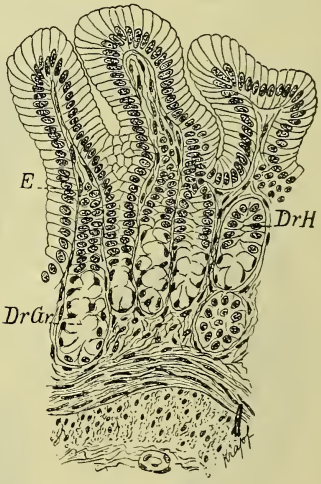

Fig. 132.

sierte Fundusdrüsenregion und eine ebensolche Pylorusdrüsenregion. Das Verhältnis der Länge der beiden Regionen zu einander fand ich bei einem Tier wie 2 : 1 (12 mm zu 6 mm), bei einem zweiten wie 4 : 3 (12 mm zu 9 mm).

Fundusdrüsenregion: Halszellen groß, hell, siehe Fig. 130. Grundzellen groß, gekörnt.

Pylorusdrüsenregion. Die Pylorusdrüsen enthalten eine eigentümliche Zellart, welche sich von allen anderen im Magen dieser Tiere vorkommenden Zellarten durch Form und Tinctionsvermögen unterscheidet. Der Inhalt der Zellen tingiert sich ziemlich stark mit

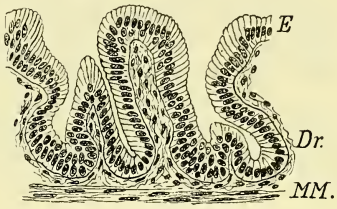

Fig. 133. **Magen von Alytes obstetricans.** Pylorusdrüsenregion. Drüsen näher dem Pylorus als die in Fig. 132 gezeichneten.

E Epithel; *Dr* Drüsen; *MM* Muscularis mucosae. Die Drüsen zeigen hier eine sehr geringe Entwicklung, ihr Epithel unterscheidet sich jedoch vom Oberflächenepithel. Vergrößerung 180fach.

Eosin, wie dies für alle Amphibien gilt, so daß jede Verwechselung mit sogenannten Schleimzellen ausgeschlossen erscheint. Dies wird deutlicher in den hinteren Abschnitten der Pylorusdrüsenregion; im Anfang derselben finden sich hellere Zellen, wie sie in Figur 132 abgebildet sind. Figur 133 zeigt die eigentlichen Pylorusdrüsenzellen.

Bufonidae.

Valatour / findet die Drüsen in der mittleren Partie des Magens der Kröte ungefähr 0,55 mm lang und 0,03—0,04 mm breit / (Valatour 7501, 1861).

Partsch untersuchte: Bufo cinereus und variabilis: / Der Drüsenausgang erscheint gegenüber dem verlängerten Drüsenkörper verkürzt, sonst sind die Drüsen denen des Frosches ähnlich. Am Übergang von Drüsenhals und Drüsenkörper finden sich Schleimzellen. Die Drüsenzellen haben feinkörniges Protoplasma und der Kern ein Kernkörperchen, das Hämatoxylin und Karmin mit großer Vorliebe aufnimmt. Die Drüsenzellen decken sich dachziegelförmig.

Im Grunde der Pylorusdrüsen finden sich Schleimzellen, zwischen die hier und da einige Zellen, wie sie in den Fundusdrüsen vorkommen, eingesprengt sind / (Partsch 31, 1877).

Langley 81, 1881 / findet bei der Kröte in den hinteren Pepsindrüsen eine innere, nicht granulierte Zone deutlich, während in den vorderen Drüsen eine solche Bildung nicht deutlich ist / (Langley 81, 1881).

Langley 116, 1881 beschreibt den Magen von Bufo variabilis. / Die letzten Ösophagealdrüsen und die ersten Magendrüsen enthalten deutliche Körnchen (weniger deutlich als in den Ösophagusdrüsen des Frosches, aber deutlicher als in den Fundusdrüsen des Frosches). Gegen die Pylorusregion werden die Drüsen weniger gekörnt und heller und gleichen den Fundusdrüsen des Frosches. Die Pylorusdrüsen gleichen ebenfalls denen des Frosches / (Langley 116, 1881).

/ Die Veränderungen, welche die Drüsen des Ösophagus und Magens während der Verdauung zeigen, sind folgende:

In den Ösophagusdrüsen wird der äußere Teil der Zellen sparsamer gekörnt, doch zeigt sich selten eine äußere helle Zone. In den vorderen Fundusdrüsen zeigen die Zellen keine Änderung in der Verteilung der Körnchen. In den hinteren Fundusdrüsen verschwinden die Körnchen ziemlich mehr aus dem inneren denn aus dem äußeren Teil der Zellen, doch wird ein nicht gekörnter Rand selten so deutlich

wie beim Frosch. Die Veränderungen sind überall weniger deutlich, wie beim Frosch, und es findet eine allmähliche Änderung durch die ganze pepsinbildende Region statt, während sich beim Frosch Zwischenformen nur an der Verbindungstelle von Ösophagus und Magen finden.

Der letzte Teil des Ösophagus und der Anfang des Magens enthalten am meisten Pepsin, in den folgenden Abschnitten des Magens nimmt die Pepsinmenge allmählich ab. Die Pylorusdrüsenregion enthält eine sehr unbedeutende Quantität / (Langley 116, 1881).

/ Die Drüsenschläuche von Bufo variabilis sind lang und der Drüsengrund vielfach gebogen. Die Abbildung von Sacchi Figur 12 Tafel 10 läfst jedoch keine Drüsen erkennen, sondern zeigt blofs die auch im Text beschriebenen „Cryptae mucosae“ / (Sacchi 273, 1886).

Hyla arborea.

/ Die Magendrüsen sind etwas kleiner als die des Frosches. Am Übergang vom Drüsenhals in den Drüsenkörper finden sich auch hier Schleimzellen, und auch die Drüsen des Pylorus sind ganz so gebaut, wie die Pylorusdrüsen des Frosches / (Partsch 31, 1877).

/ Die Drüsen sind tubulös und bestehen aus der Grube, welche etwa die Hälfte der Drüsen bildet, dem Drüsenhals, der aus einigen rundlichen Zellen besteht, und dem Drüsenkörper oder Drüsengrunde, gebildet von rundlichen, gekörnten Zellen.

Sacchi berechnet, dafs der Magen von Hyla nicht weniger als 180 000 Drüsenschläuche besitzt / (Sacchi 273, 1886).

Pipa.

/ Der Magen ist in zwei Hälften geteilt; die erste, gröfsere ist über einen Zoll lang und geht nach einer engen Striktur in den zweiten, kleineren über, welcher rundlich und vom Umfange einer grofsen Erbse ist / (Carus 1394, 1834).

Otto giebt (in Carus und Otto 211, 1835) / eine Abbildung des Magens von Pipa Surinamensis. Derselbe ist klein, zeigt rundliche Gestalt. Der Dünndarm zeigt dicht am Magen eine beständige und bedeutende Erweiterung, welche sich schon durch makroskopische Zeichen (Falten, Dünnheit der Wandung etc.) als Teil des Darmes und nicht als ein zweiter Magen, wie Fermin und Breyer glauben, darstellt / (Carus und Otto 211, 1835).

/ Auch nach Leydig dürfte der sogenannte zweite, kleinere Magen von Pipa dorsigera wohl besser als erweiterter Anfang des Duodenums angesehen werden / (Leydig 563, 1857).

/ Das Epithel von Pipa americana ist ein Cylinderepithel, in welchem zahlreiche Becherzellen zu sehen sind. Es sind Fundusdrüsen und Pylorusdrüsen zu unterscheiden. Jene sind schon an der Cardia spärlich vorhanden, werden aber im mittleren Teile des Magens sehr zahlreich und bilden hier eine zusammenhängende Schicht. Beide Drüsenformen gleichen den bei Rana vorkommenden. Die Muscularis mucosae besteht aus einer inneren Ring- und einer äufseren Längsschicht, die Muscularis ebenfalls. Die Serosa ist von dem die Muscularis bekleidenden Peritoneum gebildet. Auch Grönberg rechnet (vgl. auch seine Abbildungen) den erweiterten Anfangsteil des Darmes nicht zum Magen, sondern zum Darm / (Grönberg 7160, 1894).

Reptilien.

Der Magen der Reptilien zeigt eine sehr verschiedene äufsere Form; bei den einen, namentlich solchen mit langgestrecktem Körperbau (vor allem Schlangen), ein geradverlaufendes Rohr, zeigt er bei anderen eine stärkere oder weniger starke Knickung (Schildkröten), um endlich bei Krokodilen Anfänge einer Teilung in einen Drüsenmagen (Fundusdrüsenregion) und einen Pylorusmagen zu zeigen.

Solche Unterschiede sind z. B. bekannt: Meckel 3827, 1817, der sich über Reptilien folgendermafsen äufsert: / „Magen und Speiseröhre unterscheiden sich im allgemeinen weder durch ihren Durchmesser noch durch ihre Struktur, ein Gesetz, wovon indessen die Seeschildkröten und die Krokodile Ausnahmen machen.“ Meckel beschreibt die äufsere Form des Magens genauer bei verschiedenen Arten / (Meckel 3827, 1817).

Und noch 60 Jahre später sagt Gegenbaur: / „Unter den Reptilien zeigt der Vorderdarm bei Schlangen und Eidechsen durch gröfsere Weite des Ösophagus und geraden Verlauf des Magens niedere Zustände an“ / (Gegenbaur 397, 1878).

Es ist dem zu entgegnen, dafs bei allen Reptilien, auch bei denen, bei welchen der Vorderdarm in der Längsachse des Körpers verläuft, der Magen hoch entwickelt, und zwar höher entwickelt ist, als bei Fischen und Amphibien, auch als bei solchen Fischen und Amphibien, deren Magen gekrümmt ist resp. einen Blindsack besitzt.

Einige Reptilien (nämlich Schildkröten und Krokodile) zeigen viel höher entwickelte Verhältnisse, welche in hohem Mafse auf die Verhältnisse bei den Vögeln hinweisen. Der Magen der Krokodile zeigt dies durch Herausbildung eines Pylorusmagens mit stark entwickelter Muskulatur, der viele Ähnlichkeit mit dem Muskelmagen der Vögel hat. Noch deutlicher sprechen die Verhältnisse im Magen der Schildkröte, da hier der mikroskopische Bau der Drüsen direkt zum Drüsenmagen der Vögel überleitet. Schon Emys europaea und Testudo graeca zeigen reich verzweigte Fundusdrüsen; bei Thalassochelys caretta nehmen dieselben eine Gestalt an, welche sich von den zusammengesetzten Drüsen des Vogeldrüsenmagens nur mehr wenig unterscheidet.

Ich habe in dem Kapitel über die Magendrüsen der Vertebraten darauf hingewiesen, dafs die Verhältnisse bei manchen Schildkröten auch einer Hypothese über die Entstehung der Magendrüsen der Säuger zur Grundlage dienen können. Wie ich dort ausgesprochen

habe, sehe ich für diese nur sehr wenig sichere Stützen, jedenfalls weniger als für die Verbindung mit den Vögeln. Für den Fall, dafs auch andere diese Hypothesen aufnehmen wollten, bemerke ich noch, dafs auf die Vögel die Seeschildkröte (Thalassochelys caretta), auf die Säuger dagegen Emys europaea bezüglich ihres Magenbaues hinzuweisen scheinen. Es würden also diese interessanten Formen zwei verschiedenen Chelonierfamilien, den Cheloniadae und den Emydae, angehören. Auch hier betone ich, dafs selbst, wenn die beiden Hypothesen weitere Stützen finden würden, deshalb nicht etwa die Cheloniadae als Stammformen der Vögel, die Emydae hingegen als Stammformen der Säuger angesehen werden müfsten, dafs vielmehr auch diese Umänderungen im Magenbau in den verschiedenen Gruppen in selbständiger analoger Weise vor sich gegangen sein können.

Einfachere Magendrüsen besitzen die Saurier und Ophidier. Ihre Magendrüsen zeigen Ähnlichkeit mit den Drüsenformen bei manchen Teleostiern und Amphibien, weniger mit denen der Selachier. Es sind lange Drüsen, aus einer gekörnten Zellart zusammengesetzt, von denen sich die grofsen hellen Halszellen, die in reichlicher Anzahl vorhanden sind, scharf abheben.

Charakteristisch ist für die Reptilien, wie für die Amphibien, das stete Vorhandensein einer ausgebildeten Pylorusdrüsenregion. Die Pylorusdrüsenzellen zeigen nur geringe Unterschiede von den Halszellen der Fundusdrüsen. Eine besondere räumliche Ausdehnung gewinnt die Pylorusdrüsenregion bei den Schildkröten und, wie es scheint, auch bei Krokodilen.

Entsprechend einer so hoch entwickelten Differenzierung im mikroskopischen Bau zeigen Fundusdrüsenzone und Pylorusdrüsenzone verschiedene Funktion.

So findet Partsch 31, 1877 bei Reptilien: / Im Magen ist sehr kräftig verdauendes Sekret, im Pylorus nur geringe Menge, im Ösophagus gar kein Pepsin vorhanden / (Partsch 31, 1877).

Vergleiche darüber auch die im folgenden besprochenen Untersuchungen von Langley 116, 1881 an Coluber natrix.

Saurier.

Phyllodactylus europaeus.

/ Eine ungleichmäfsig spindelförmige Auftreibung stellt den Magen dar; derselbe erstreckt sich über zwei Drittteile des ganzen Rumpfes / (Wiedersheim 7544, 1876).

Stellio vulgaris (Latr.).

/ Die Drüsen sind schlauchförmig, sehr lang und dicht gestellt. Die Muscularis mucosae, am Drüsengrunde befindlich, ist sehr entwickelt / (Sacchi 273, 1886).

Anguis fragilis, Blindschleiche.

/ Nussbaum findet zwei Arten von Labdrüsen im Magen wie bei Lacerta agilis. Die vorderen Labdrüsen zeigen grofse Granula in den Zellen der niedrigen, buchtigen Drüsen, die hinteren vorwiegend fein

gestrichelte Zellen, zwischen denen auch einige Schleimzellen sich finden. Die Strichelung der Zellen führt Nussbaum auf die radiäre, reihenweise Anordnung feiner Körnchen und Stäbchen zurück / (Nufsbaum 4113, 1882).

Der Magen besitzt eine Fundusdrüsenzone, eine intermediäre Zone und eine Pylorusdrüsenzone.

Fundusdrüsenregion: Die Drüsen besitzen helle Halszellen, im Drüsengrunde gekörnte Zellen.

Pylorusdrüsenzone: Es finden sich helle, rundliche Drüsenschläuche, deren Zellen sich mit Hämatoxylin-Eosin nur wenig tingieren. Die Zellen besitzen viel Ähnlichkeit mit den Halszellen der Fundusdrüsenregion.

Intermediäre Zone: Die Drüsenschläuche werden kürzer, und zwar vermindern sich die Labzellen, so dafs nur die hellen Halszellen bleiben mit vereinzelten gekörnten Zellen im Drüsengrunde; schliefslich hören auch letztere auf.

Pseudopus apus.

Ich erhielt bei einem Tier, dessen Magenlänge ich auf 14,3 cm Länge berechnete, folgende Mafse:

Fundusdrüsenregion	Länge:	110 mm.
Intermediäre Zone	„	8 „
Pylorusdrüsenregion	„	25 „
	Summe:	143 mm.

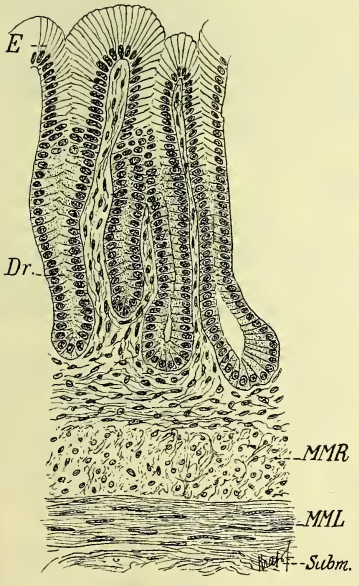

Fig. 134.

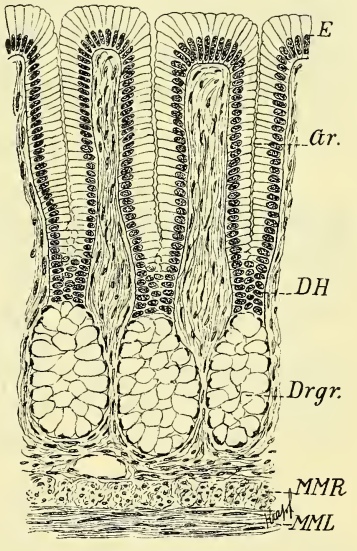

Fig. 135.

Fig. 134. **Magen von Pseudopus apus.** Fundusdrüsenregion. *E* Epithel; *Dr* Drüsenzellen; *MMR* Ringschicht und *MML* Längsschicht der Muscularis mucosae; *Subm* Submucosa. Vergröfserung 180fach.

Fig. 135. **Magen von Pseudopus apus.** Pylorusdrüsenregion. Längsschnitt. *E* Oberflächenepithel; *G* Gruben; *DH* Drüsenhalszellen; *Drgr* Drüsengrundzellen; *MMR* Ring- und *MML* Längsschicht der Muscularis mucosae. Vergröfserung 180fach.

Rechnet man die intermediäre Zone noch zur Fundusdrüsenregion, so erhält man die Verhältniszahlen:

Fundusdrüsenregion : Pylorusdrüsenregion 143 : 25 (circa) 6 : 1.

Die Fundusdrüsen von Pseudopus zeigten bei dem von mir untersuchten Tier nicht in der ganzen Länge des Fundus denselben Bau. Wohl waren die Zellen des Drüsengrundes überall gekörnt, die Halszellen waren jedoch im Anfangsteil des Fundus grofs, hell und besafsen einen an der Basis der Zelle liegenden platten Kern, so dafs Bilder entstanden ähnlich dem für Coluber natrix gegebenen. Im mittleren Teil der Fundusdrüsenzone waren dagegen die Halszellen kleiner und dunkler, so dafs sie sich von den benachbarten Zellen sehr wenig abhoben, so wie dies Fig. 134 zeigt. Ob diese Unterschiede vielleicht Beziehungen zum Funktionszustande der Drüsen hatten, vermochte ich nicht zu entscheiden. Die Pylorusdrüsen besitzen sehr helle Zellen mit wandständigem Kern. Die Drüsen der intermediären Zone sind ihrem Bau nach meist reine Pylorusdrüsen, an deren Grunde sich jedoch noch vereinzelte gekörnte Fundusdrüsenzellen finden. Die Muscularis mucosae zeigt eine deutliche innere Ring- und äufsere Längsschicht.

Lacerta.

/ Die Drüsen sind ebenso verteilt und gebaut, wie bei Hyla. „Der Pylorus trägt auch bei Lacerta die für ihn charakteristische Drüsenform“ / (Partsch 31, 1877).

Sacchi 273, 1886 findet / in dem Teile des Magens von Lacerta viridis, wo sich der Übergang von den Schleimkrypten zu den Pepsindrüsen vollzieht, weite, kurze Krypten, welche zum grofsen Teil von Cylinderepithel bedeckt sind und nur am Grunde eine kleine Anzahl von Drüsenzellen zeigen. In dieser Region findet sich auch ein Anfang einer Muscularis mucosae / (Sacchi 273, 1886).

Lacerta muralis.

/ Die Magendrüsen liegen dicht. Sie sollen durch die ganze Magenschleimhaut einen ungefähr gleichförmigen Bau zeigen. Hoffmann vermochte nur den Unterschied an ihnen zu bemerken, dafs sowohl die Drüsenschläuche als die Ausführungsgänge nach dem Schlunde hin kürzer, nach dem Pylorus zu dagegen länger werden.

Zur Zeit des Winterschlafes liegt die Magenschleimhaut so dicht zusammengefaltet, dafs dadurch die Lichtung des Magenrohres fast vollkommen verschwindet / (Hoffmann in Bronn 6617, unvoll.).

Lacerta agilis.

Leydig 563, 1857 erkennt die Magendrüsen.

Nussbaum beschreibt / zwei Arten von Labdrüsen, eine vordere, deren Zellen mit grofsen Granulis gefüllt sind, welche sich mit Osmiumsäure bräunen. Bei Hungertieren schwinden diese Körnchen, um während der ersten Stunden der Verdauung wieder zu entstehen. Die zweite Art von Magendrüsen besitzt zwei Arten von Zellen, Halszellen und Drüsengrundzellen. Letztere ist namentlich während der Verdauung mit feinen, senkrecht zum Lumen der Drüse in Reihen geordneten Körnchen und Stäbchen gefüllt / (Nufsbaum 4113, 1882).

Hatteria.

/ Der weite Schlunddarm geht ohne deutliche Scheidung in den verlängerten spindelförmigen Magen über, die Muskelfaserschicht des letzteren ist nirgends beträchtlich dick und die Schleimhaut zeigt nur einige wenige Längsfalten. Es läfst sich keine grofse Kurvatur unterscheiden / (Günther 7540, 1868).

Ophidier (Schlangen).

Charras beschreibt / den Magen der Viper und dessen Falten makroskopisch / (Charras 449, 1666—1699).

Duvernoy 1708, 1833 / findet bei den Schlangen, deren Darmkanal sehr kurz ist im Verhältnis zur Körperlänge: Bei den Schlangen ist Ösophagus und Magen vereinigt, jedoch zeigen seine Abbildungen sogar makroskopische Unterschiede in Form, Weite der beiden Organe. Auch beschreibt er: Die Wand des Ösophagus ist dünner als die des Magens, und die Falten sind im Magen dicker und zahlreicher. „Bisweilen ist die Cardia durch eine Art Blindsack markiert“ / (Duvernoy 1708, 1833).

Schlegel geht einen Schritt zurück, indem er sagt: / Ösophagus und Magen bilden nur einen zusammenhängenden Kanal, es ist unmöglich, jedem dieser Teile genaue Grenzen zuzuweisen / (Schlegel H., 448, 1837).

/ Man kann zwei Abteilungen unterscheiden, den „Magensack“ und den „Pylorusteil“. Ein Blindsack an der Cardia fand sich bei Coluber plumboeus Pr. Max. und Python bivittatus. Kuhl. Duvernoy denkt jedoch daran, dafs es sich um pathologische Bildungen handeln könnte. Im Pylorusteil des Magens ist die Schleimhaut glatt. Es findet sich immer eine Valvula oder eine Ringfalte, welche den Magen vom Darm trennt / (Duvernoy 1708, 1833).

Auch Siebold und Stannius fassen dies ähnlich: / Die Grenze zwischen Pylorus und Darm ist durch eine Klappe bezeichnet, die gewöhnlich ein kreisrundes, durchbohrtes Diaphragma darstellt / (Stannius in Siebold und Stannius 411, 1856).

/ Die Pförtnerklappe fehlt unter den Ophidiern bei Tortrix, Typhlops, Vipera berus, lemniscatus / (Meckel 3827, 1817).

Langley 81, 1881 / findet bei der Schlange: In den hinteren Pepsindrüsen ist eine innere nicht granulierte Zone deutlich, während in dem gröfseren Teile der Drüsen eine solche Bildung nicht deutlich ist / (Langley 81, 1881).

Python bivittatus.

Schon Hopkins und Poncoast 7502, 1837 beschreiben am Magenende bei Python einen Blindsack.

Pölman findet / bei Python bivittatus an der Übergangsstelle des Ösophagus in den Magen eine Einschnürung. Am Pylorusende des Magens findet sich ein kleiner Blindsack bei dem von Pölman untersuchten Exemplar, die Wand des Sackes ist dick / (Pölman 7513, 1848).

Boa constrictor.

/ Der Schlund ist sehr dünnwandig und die weiteste Partie des Verdauungskanals, er geht unmerklich in den Magen über, dessen Häute dicker sind und nach abwärts einen deutlichen Pylorus bilden / (Hering 7504, 1860).

Coronella laevis (Schlingnatter).

/ In den Endschläuchen der Magendrüsen finden sich nur „Belegzellen", im Drüsenhalse grofse blasenförmige Zellen, ähnlich denen, welche Heidenhain in den Pepsindrüsen des Frosches beschreibt und für Schleimzellen erklärt / (Friedinger 60, 1871).

/ Der vordere Magenabschnitt hat zusammengesetzte, der folgende Teil lange einfache Schläuche; beide jedoch mit derselben Zellenart belegt, in denen gleichartige grofse Granula angehäuft sind. Halszellen sind vorhanden. Der Pylorusdrüsenzone schreibt Nussbaum Schleimzellen zu / (Nufsbaum 4113, 1882).

Tropidonotus natrix (Ringelnatter).

Einteilung des Magens in Regionen. Bei einer kleinen Ringelnatter von nur 34 cm Länge betrug die Länge

der Fundusdrüsenregion 72 mm,
der Pylorusdrüsenregion 9 mm,
also das Verhältnis 8 : 1,

dabei ist zu beachten, dafs eine Strecke von mehreren mm, die ich zur Fundusdrüsenregion gerechnet habe, auch als intermediäre Zone gedeutet werden kann, da in derselben Fundusdrüsen und Pylorusdrüsen nebeneinander vorkommen. Auch Langley 116, 1881 findet die intermediäre Zone verhältnismäfsig grofs.

Epithel. / Die Epithelzellen zeigen schleimige Metamorphose, im Pylorusteil kommen recht häufig auch Becherzellen vor. In der Cardia und in der Fundusschleimhaut fehlen die letzteren vollständig. Flimmerzellen fehlen / (Trinkler 40, 1884). — Der Behauptung Trinklers vom Vorkommen von Becherzellen im Pylorusteil mufs ich entgegentreten. Im Magen der Ringelnatter finden sich keine Becherzellen, dieselben beginnen aber sofort, nachdem das Magenepithel aufgehört hat, mit dem Auftreten der ersten Darmepithelien.

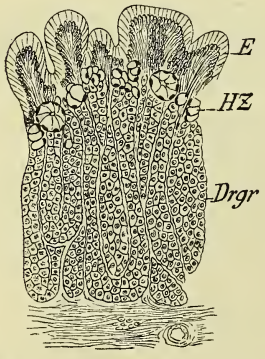

Fig. 136. **Querschnitt durch die Magenschleimhaut von Coluber natrix** (Hungerzustand).
E Oberflächenepithel; *HZ* Drüsenhalszellen; *Drgr* Drüsengrundzellen. Nach Partsch 31, 1877.

Fundusdrüsen: Die hellen Halszellen sind in der Minderzahl gegenüber den gekörnten Zellen des Drüsengrundes.

Dies beschreibt schon Partsch 31, 1877 folgendermafsen: / Lange Drüsenkörper, denen gegenüber die Drüsenhälse sehr kurz erscheinen. Die Schleimzellen fehlen auch hier nicht. Die Drüsenzellen sind klein, fein granuliert und tragen einen kleinen runden Kern.

Während der ersten 24 Verdauungsstunden ist eine auffällige Vermehrung der

Schleimzellen bemerkbar. Die Drüsenzellen nehmen ein mattes Aussehen an, ihre im Hungerzustande deutlich sichtbaren Grenzen verschwimmen / (Partsch 31, 1877).

/ Die ersten Drüsen bei Coluber natrix sind durch mehr Bindegewebe voneinander getrennt, als die im Rest des Magens. Sie sind in Gruppen angeordnet und mehrere Schläuche mit jedem Hals verbunden; überdies teilen sich die Drüsenschläuche gewöhnlich in ihrem Verlauf. Gegen den Pylorus zu bestehen die Drüsen aus einer kleinen Anzahl von Schläuchen, aber sie behalten die zusammengesetzte Anordnung. Im frischen Zustande sind die Zellen der Fundusdrüsen dicht granuliert.

Die ersten Veränderungen bei der Verdauung treten in den hinteren Fundusdrüsen ein und schreiten von da gegen die weiter nach vorne liegende Region fort. Zonen bilden sich zu keiner Zeit deutlich, aber die in den Zellen enthaltenen Körnchen werden weniger an Zahl und weniger deutlich, so daſs die hinteren Fundusdrüsen im frischen Zustande fast so körnchenfrei erscheinen, wie die Pylorusdrüsen. Doch lassen sich beide Drüsenarten wohl unterscheiden. Die Fundusdrüsen haben einen mehr gelben Ton und ein fettähnliches Aussehen.

Die gröfste Veränderung fand Langley sechzig Stunden nach der Fütterung. Die Drüsen im letzten Drittel der Fundusdrüsenregion zeigten nur spärliche Körnchen, im mittleren Drittel enthielten die Drüsen ziemlich weniger Körnchen als normal, während in der vorderen Fundusdrüsenregion die Zellen dicht mit Körnchen erfüllt waren.

In der hinteren Fundusdrüsenregion schwinden die Zellen während der Verdauung etwas mehr im inneren als im äuſseren Teil der Zelle.

Die Pepsinmenge der Schleimhaut steht im Verhältnis zur Menge der in den Zellen enthaltenen Körnchen. Der Pepsingehalt der Schleimhaut nimmt mit der Abnahme der in den Drüsenzellen befindlichen Körnchen während der Verdauung ab.

Nach Langley soll die Verbindungslinie zwischen Ösophagus und Magen nicht ein Kreis, sondern ein Oval sein, die Drüsen kommen zuerst an der ventralen Seite des Verdauungskanals vor / (Langley 116, 1881).

/ In der Fundusdrüsenregion, welche Sacchi Cardiateil nennt, nehmen die Drüsenschläuche $^2/_3$ der Dicke der Wand ein und verlaufen gewunden. Die Drüsen zeigen drei Teile: die Grube, den Hals und Körper / (Sacchi 273, 1886).

Pylorusdrüsenregion. Die Pylorusdrüsen bestehen aus hellen Zellen (mit wenig sich mit Hämatoxylin-Eosin tingierendem Protoplasma). Sie sind sehr kurz und gleichen in hohem Maſse dem von den Halszellen gebildeten Stück der Fundusdrüsen.

Schon Partsch 31, 1877 konnte / die Pylorusdrüsen von den Fundusdrüsen unterscheiden. Er sagt: Im Pylorus fanden sich bei Coluber natrix einfache Epitheleinsenkungen ohne Schleimzellen im Grunde / (Partsch 31, 1877).

Edinger findet / im Pylorusteil des Magens von Coluber natrix die von Partsch vermiſsten Schleimdrüsen auf einer Strecke von etwa $^3/_4$ cm Breite. Die glasigen Zellen, die zwischen Magenepithel und Drüsenschlauch im Fundusteil liegen, nehmen nach dem Pylorus hin an Menge zu, die Drüsen werden kürzer und die Labzellen schwinden und lassen so die genannte schmale Zone von nur helle Zellen führen-

den Drüsen zurück. Das Magenepithel zieht über die Pylorusklappe hinaus bis zum Anfang der Darmfalten.

Das Magenextrakt der Ringelnatter ist sauer, enthält aber keine freie Mineralsäure (giebt die Tropäolinreaktion nicht) / (Edinger 2, 1879).

/ Die Pylorusdrüsenzellen von Coluber natrix sind hell und nicht gekörnt. Die Pylorusdrüsen sind einfache Schleimdrüsen. Die Zellen, welche den einzigen Bestandteil der Pylorusdrüsen beim Triton bilden und einen Teil der Pylorusdrüsen des Frosches, fehlen bei Coluber natrix (opp. Partsch). Die Pepsinmenge in der Pylorusdrüsenschleimhaut ist eine aufserordentlich geringe / (Langley 116, 1881).

/ Muscularis mucosae. Dieselbe ist dünn / (Sacchi 273, 1886).

Sie besteht aus einer deutlichen inneren Ring- und äufseren Längsschicht.

Coluber viridiflavus.

/ Die Falten der Schleimhaut sind so entwickelt, dafs sie als Hohlraum nur eine Linie von Mäanderform lassen. Die Falten werden von Drüsenschläuchen gebildet, deren Körper je nach der Gegend $^3/_4$ oder $^4/_5$ der Schleimhautdicke einnimmt. Die Epithelzellen sind sehr dünn, fadenförmig mit dichtem Protoplasma an der Basis. Im Drüsenhals werden sie kurz und durchscheinend, im Drüsenkörper ein wenig kleiner, dicht granuliert / (Sacchi 273, 1886).

Vipera aspis.

/ Die Drüsen bestehen aus den Gruben, dem Hals und dem Drüsengrunde. Die Zellen des letzteren sind dicht granuliert / (Sacchi 273, 1886).

Vipera berus.

/ Die schlauchförmigen Drüsen erkennt schon Grimm 6583, 1866 / (Grimm 6583, 1866).

/ Es sind lange Drüsenkörper, denen gegenüber die Drüsenhälse sehr kurz erscheinen. Schleimzellen sind vorhanden. Die Drüsenzellen sind klein, fein granuliert und tragen einen kleinen runden Kern / (Partsch 31, 1877).

Chelonier.

Der Magen der Schildkröten zeigt bei den verschiedenen untersuchten Vertretern viel Übereinstimmendes, aber auch viele Differenzen. Die Differenzen können kurz so gefafst werden, dafs Emys europaea und Testudo graeca sich im Bau der Magendrüsen mehr den bisher beschriebenen Reptilien, Thalassochelys caretta dagegen mehr den Vögeln anschliefst. Das Gemeinschaftliche besteht vor allem darin, dafs bei allen untersuchten Schildkröten die Pylorusdrüsenregion einen viel gröfseren Raum einnimmt, als bei den bisher beschriebenen Reptilien.

Die Magenschleimhaut zeigt zwei schon makroskopisch unterscheidbare Abteilungen, die erste ist stärker gefaltet. Dem entspricht der mikroskopische Befund, insofern sich nach dem Bau der Schleimhaut, vor allem der Drüsen, die beiden Regionen scharf unterscheiden lassen.

1. Magenabteilung benannt Fundusdrüsenregion,
2. Magenabteilung benannt Pylorusdrüsenregion.

Der Gegensatz zwischen den beiden Magenabteilungen reiht den Schildkröten eine Zwischenstellung zwischen dem Magen der niederen Vertebraten, vor allem der Amphibien, ein und dem der Vögel und Säugetiere andererseits, doch weist der Schildkrötenmagen mehr auf die bei den Vögeln, als auf die bei Säugern, sich findenden Verhältnisse hin.

Ausdehnung der Regionen. Die zweite Magenabteilung zeigt gröfsere Ausdehnung als dies bei Säugern durchschnittlich der Fall ist, ähnlich wie bei Vögeln.

Die Drüsen der zweiten Magenabteilung sind im Bau ähnlicher den Drüsen des Vogelmuskelmagens als den Pylorusdrüsen der Säugetiere.

Die Drüsen der ersten Magenabteilung können als erste Vorstufen für die zusammengesetzten Drüsen des Vogeldrüsenmagens aufgefafst werden (vergl. darüber namentlich die Befunde bei Thalassochelys caretta).

Unterschiede in der Dicke der Muskulatur sind weniger schwerwiegende Momente. Auch bei Vögeln bestehen bedeutende Dickenunterschiede der Muskulatur im zweiten Magen und manche Säuger, z. B. Edentaten, zeigen eine aufserordentlich verdickte Muskulatur des Pylorusmagens.

/ Schon Home 115, 1807 beschreibt den Magen der Schildkröte makroskopisch. Der Magen beginnt nach ihm da, wo die vorspringenden Papillen des Ösophagus enden. Die Cardiaportion ist oval und kommuniziert mit der Pylorusportion durch eine kleine Öffnung. Die Wände der Pylorusportion sind sehr dick und ihre Substanz enthält kleine Drüsen mit Ausführgängen, welche in ihre Höhle führen / (Home 115, 1807).

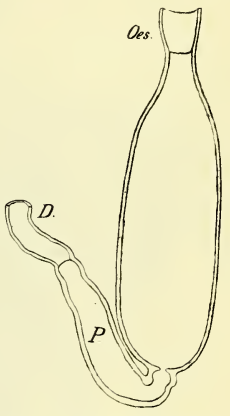

Fig. 137. **Magen der Schildkröte.** Längsschnitt. Nach Home 115, 1807 (nur die Umrisse dem Original entnommen). *Oes* Ösophagus; *P* Pylorusrohr; *D* Darm.

Home untersuchte wohl keine der drei von mir untersuchten Schildkröten. Seine Abbildung (siehe Figur 137) und die Erwähnung von vorspringenden Papillen des Ösophagus würde am meisten mit Thalassochelys caretta übereinstimmen. Doch ist bei letzterer zwischen Fundus- und Pylorusdrüsenregion kein so vorspringender Wulst vorhanden.

/ Sprott Boyd 43, 1836 findet bei der Schildkröte (turtle) die Muscularis der zweiten Magenabteilung dicker als die der ersten, jedoch nicht so bedeutend, dafs man mit Home den Namen „gizzard“ (Muskelmagen der Vögel) auf dieselbe anwenden dürfte / (Sprott Boyd 43, 1836).

/ Todd 7492, 1840 erkennt die Magendrüsen bei der Schildkröte / (Todd 7492, 1840).

/ Stannius kennt auch Magendrüsen bei Cheloniern / (Stannius 1223, 1846).

/ Anderson 198, 1878 giebt eine makroskopische Beschreibung der Mägen verschiedener Chelonier. Ich entnehme daraus, dafs der Magen

bei Cheloniern häufig eine langgestreckte darmähnliche Form zeigt / (Anderson 198, 1878).

Aus all diesen Angaben ergiebt sich, dafs bei verschiedenen Schildkröten der Magen schon in der äufseren Form grofse Unterschiede zeigen dürfte. Noch gröfser sind die Differenzen im mikroskopischen Bau.

Thalassochelys caretta.

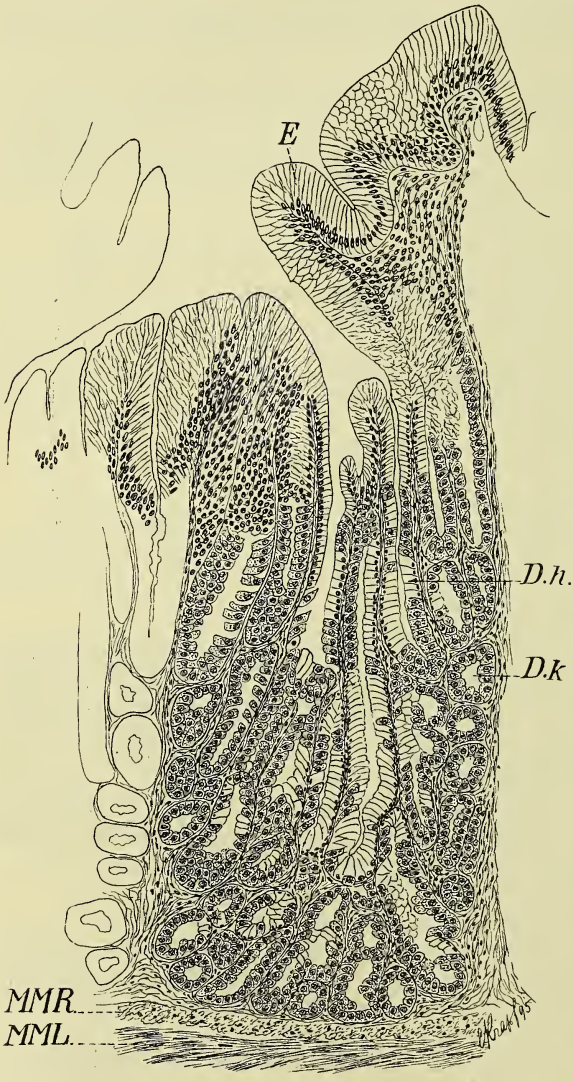

Fig. 138. **Magen der Seeschildkröte** (Thalassochelys caretta). Fundusdrüsenregion. Längsschnitt. Eine durch Bindegewebe und Muskelfaserbündel abgegrenzte Drüsengruppe ist in der Zeichnung ausgeführt. *E* Oberflächenepithel; *Dh* helle Drüsenzellen; *Dk* gekörnte Drüsenzellen; *MMR* Ring-, *MML* Längsschicht der Muscularis mucosae. Vergröfserung 102fach.

Den Bau der Magenwand der Seeschildkröte Thalassochelys caretta in den beiden Regionen, Fundusdrüsenregion und Pylorusdrüsenregion zeigen die beiden Figuren 138 und 139. Erstere von der Fundusdrüsenregion stellt einen Längsschnitt, letztere von der Pylorusdrüsen-

region einen Querschnitt dar, was aus der Richtung, in der die beiden Schichten der Muscularis mucosae getroffen sind, ersichtlich ist.

Der Schnitt aus der Fundusdrüsenregion, Figur 138, zeigt, dafs die Drüsen zu Bündeln durch Bindegewebe und von der Muscularis mucosae aufsteigende Muskelbündel zusammengefafst werden. Die Drüsenschläuche einer solchen Drüsengruppe sind in der Zeichnung ausgeführt, während die angrenzende Drüsengruppe nur durch einige in Umrissen gezeichnete Drüsenschläuche angedeutet ist. Die Drüsenschläuche einer solchen Drüsengruppe zeigen zweierlei Aussehen. Die einen bestehen aus hellen Zellen, die anderen aus stark gekörnten Zellen, wie dies in

Fig. 139. **Magen der Seeschildkröte** (Thalassochelys caretta). Pylorusdrüsenregion. Querschnitt.

E Oberflächenepithel; *PD* Pylorusdrüsen; *G* Gefäfse; *MMR* Ring-, *MML* Längsschicht der Muscularis mucosae. Vergröfserung 102fach.

dem mit Hämatoxylin-Eosin gefärbten Schnitt, welchem die Abbildung entnommen ist, schon bei schwacher Vergröfserung deutlich hervortritt. Die hellen Drüsenschläuche liegen in der Mitte der Drüsengruppe, während die gekörnten Drüsenzellen die Peripherie einnehmen. Vielfach läfst sich beobachten, wie die gekörnten Drüsenschläuche in die hellen einmünden. Wir haben es hier zu thun mit „zusammengesetzten Drüsen", wie dieselben in höherer Ausbildung bei den Vögeln vorkommen. Diese zusammengesetzten Drüsen besitzen schon bei Thalassochelys gemeinschaftliche, von hellen Zellen ausgekleidete Ausführgänge, wenn es auch noch nicht zur Bildung eines so distinkten cen-

tralen Hohlraumes kommt, wie bei den Vögeln. Auch ist noch keine so scharfe Trennung der beiden Zellarten wie bei den Vögeln vorhanden, in dem Sinne, daſs die hellen Zellen ausschlieſslich dem ausführenden System und die gekörnten Zellen nur den Blindschläuchen zukommen. — Einzelne gekörnte Drüsenschläuche münden auch direkt zur Oberfläche. Ob es sich auch hier um Analoga der kleinen schlauchförmigen Drüsen handelt, welche im Drüsenmagen der Vögel neben den zusammengesetzten vorkommen, wage ich noch nicht zu entscheiden.

Die drei hier vorkommenden Zellarten sind Oberflächenepithelien, die hellen Zellen, welche ich auch hier als Halszellen bezeichnen will, und endlich die Drüsenzellen. Alle drei unterscheiden sich von einander. Die Oberflächenepithelien zeigen die Eigentümlichkeiten des Magencylinderepithels mit wohldifferenziertem Oberende. Die Halszellen zeigen einen groſsen hellen Zellleib, und einen an der Basis liegenden kleinen Kern. In den tieferen Teilen der Drüse sind die Zellen sehr hoch cylindrisch, so daſs sie in ihrer äuſseren Form fast den Oberflächenepithelien ähnlich werden. Doch unterscheiden sie sich von diesen dadurch, daſs ihr Kern an der Basis liegt, ein Oberende wie bei den Oberflächenepithelien des Magens nicht differenziert, dagegen der ganze Zellleib von einer hellen Substanz erfüllt ist, die wohl viel Schleim enthalten mag.

Die Drüsenzellen sind niedriger und mit gekörntem Protoplasma erfüllt, das sich mit Eosin intensiv färbt.

Der Schnitt durch die Pylorusdrüsenregion Figur 139 zeigt tiefe Magengruben und an dieselben sich anreihende Querschnitte starkgewundener Drüsenschläuche. Letztere zeigen groſse Zellen, welche nur wenig gekörnt sind, aber doch dunkler als die hellen Halszellen in der Fundusdrüsenregion. Ebenso unterscheiden sie sich von den Oberflächenepithelien durch ihr Tinctionsvermögen und dadurch, daſs ihnen die diesen zukommende Differenzierung des Oberendes fehlt. Auch die Drüsenschläuche der Pylorusdrüsenregion stehen in Gruppen, welche jedoch nicht einen gemeinschaftlichen Ausführgang besitzen, sondern getrennt münden. Auch eine dieser Gruppierung ähnliche zeigt sich im Muskelmagen mancher Vögel.

Trionyx chinensis.

/ Die Pylorusdrüsen sind ungefähr 0,6 mm lang, die Fundusdrüsen dagegen nur 0,2 mm, so daſs hier also gerade das umgekehrte Verhältnis auftritt, als bei Emys europaea und Testudo graeca / (Hoffmann in Bronn 6617, unvoll.).

Chelemys victoria.

/ Die Fundusdrüsen sind echte Magensaftdrüsen, sie sind 0,70 bis 0,75 mm, der Drüsenhals ist 0,16—0,18 mm lang. Im Drüsenhals ist das Oberflächenepithel modifiziert, dann folgen Halszellen, dann Drüsengrundzellen. Die Drüsenschläuche stehen sehr dicht.

Die Pylorusdrüsen sind 0,65—0,68 mm, ihr Ausführgang 0,33 bis 0,35 mm lang. Die Zellen besitzen klares, durchscheinendes Protoplasma, Hoffmann bezeichnet sie als Schleimzellen / (Hoffmann in Bronn 6617, unvoll.).

Emys europaea.

Ich bespreche hier meine Befunde bei Emys europaea unter Heranziehung der Angaben von Motta Maia et Renaut über Cistudo d'Europe und Machates über Emys europaea, annehmend, dafs wir dieselbe Spezies untersucht haben dürften.

/ Der Übergang des Ösophagus in den Magen erfolgt ganz allmählich. Eine scharfe Grenze kann nicht gezogen werden / (Machate 3672, 1879).

Das Flimmerepithel hat schon aufgehört eine Strecke weit, ehe die Magendrüsen beginnen. Die ersten Magendrüsen, 3 oder 4, besitzen hohes, helles Epithel (vielleicht Schleimdrüsen, ob Cardiadrüsen? oder Reste von weiter oben rückgebildeten Ösophagusdrüsen oder Jugendformen von Magendrüsen), dann folgen die typischen Magenfundusdrüsen.

/ Einteilung der Regionen des Magens. Die Mucosa zeigt Längsfalten, welche sich ins Duodenum und bis zum Ende des Dünndarmes fortsetzen / (Motta Maia et Renaut J. 144, 1878).

/ Es lassen sich zwei Abteilungen nach dem Bau der Schleimhaut (der Drüsen) unterscheiden / (Machate 3672, 1879).

Eine scharfe Grenze zwischen Fundus- und Pylorusdrüsen kann ich nicht erkennen, vielmehr scheinen beide allmählich ineinander überzugehen. Die Länge der Fundusdrüsenregion zu der der Pylorusdrüsenregion verhält sich annähernd wie 3 : 2.

/ Oberflächenepithel. Das Oberflächenepithel besteht aus einer Schicht von Becherzellen / (Motta Maia et Renaut J. 144, 1878).

/ Es findet sich einschichtiges Cylinderepithel. Die Länge der Magenepithelien beträgt im Mittel 0,068 mm, die Breite oben 0,012 mm, unten 0,004 mm. Das Oberende nimmt etwa ein Drittel der ganzen Zelllänge ein. Eine Streifung desselben war nicht wahrzunehmen. Der untere Protoplasmateil der Zelle ist dunkelkörnig; der Kern oval / (Machate 3672, 1879).

/ Hoffmann gelang es (nach Osmiumsäurebehandlung) das Oberende der Magenepithelien zu konservieren, er beschreibt dasselbe als feinkörnig. Mit Ausnahme der oberen Begrenzung findet er die Zellen von eigenen Wänden begrenzt. Länge der Zellen 0,066—0,070 mm, Breite 0,011—0,012 mm, Diameter 0,011—0,012 mm / (Hoffmann in Bronn 6617, unvoll.).

/ Fundusdrüsenregion. Friedinger findet in den Drüsen von Emys europaea ausschliefslich Zellen, welche sich analog den Belegzellen der Säuger verhalten; siehe dagegen Friedingers Pylorusdrüsen / (Friedinger 60, 1871).

/ Die Drüsenmündungen werden von Becherzellen ausgekleidet, welche ein wenig gröfser sind als die, welche das Epithel der nicht den Drüsen zugehörenden Teile der Oberfläche überkleiden.

Die Drüsen bilden Läppchen, welche durch Bindegewebe von den benachbarten getrennt werden. Ein solches Läppchen wird gebildet von einem mit Becherzellen ausgekleideten Drüsenschlauch, umgeben von 6—8 mit gekörntem Epithel ausgekleideten Drüsenschläuchen. In den kleinsten Läppchen nimmt der mucipare Drüsenschlauch gewöhnlich eine excentrische Lage ein.

Der mucipare Drüsenschlauch reicht bis in die unteren Teile der Mucosa. Er ist oft gerade, oft auch gewunden. Das ihn auskleidende Epithel ist die Fortsetzung des Epithels der Magenoberfläche.

Die ihn umgebenden, granulierte Zellen enthaltenden Drüsenschläuche sind kürzer und münden in den muciparen Schlauch ein. Jedes Drüsenläppchen entspricht einer Drüsenmündung.

Die Verfasser betonen die Schwierigkeit, welche dafür besteht, festzustellen, in welchem Verhältnis die Becherzellenschläuche zu den Schläuchen mit dem gekörnten Epithel stehen. Doch konnten sie beobachten, daſs Schläuche mit granulierten Zellen in solche mit Becherzellen münden, und daſs an solchen Mündungsstellen das granulierte Epithel sich in die Becherzellen fortsetzt. Bindegewebe scheidet die Drüsenläppchen voneinander / (Motta Maia et Renaut J. 144, 1878).

/ Es finden sich zahlreiche Drüsen, welche dicht gedrängt stehen, während das Schleimhautgewebe nur spärlich entwickelt ist. Die Schläuche beginnen am unteren Ende des Ösophagus sofort in ziemlicher Gröſse und erreichen schon etwa 2 mm abwärts ihre maximale Länge, von da an nehmen sie an Länge gegen den Pylorus stetig ab. Die Drüsen sind meist einfache, cylindrische Schläuche, welche an ihren unteren Enden etwas angeschwollen, dabei hakenförmig umgebogen, gekrümmt sind. In seltenen Fällen sind die Schläuche an ihren unteren Enden gabelig geteilt. Die Drüsen münden meistens allein, nur selten zu zweien gemeinschaftlich auf der Oberfläche der Schleimhaut, in Vertiefungen, Vorräume, die nur sehr schmal sind, nicht trichterartig. In den zwei oberen Dritteln des Magens bestehen die Drüsen aus zahlreichen Labdrüsen mit vereinzelt dazwischen gestreuten Schleimdrüsen. Die Labdrüsen bestehen aus unregelmäſsigen, polyedrischen Zellen, die ein trübes, körniges Protoplasma besitzen; einen rundlichen Kern und ein sehr deutlich sichtbares Kernkörperchen.

Die Schleimzellen sind meist leicht vieleckig oder kubisch, nur wenig gröſser als die Labzellen und haben ein ganz klares, durchsichtiges Protoplasma. Die Annahme, daſs die als Schleimzellen beschriebenen Gebilde den Labzellen vollkommen gleichartige Elemente sind, daſs ihr verschiedenes Aussehen nur eben auf einem anderen Funktionszustand beruht, hat auſserordentlich viel für sich. Diese Annahme unterstützt noch die Angabe von Partsch, daſs sich bei Coluber natrix die Schleimzellen während der ersten Verdauungstunde auffällig vermehren sollen; doch stellt Machate diese Behauptung nicht bestimmt auf, da vor allem die Übergänge zwischen beiden Formen fehlen / (Machate 3672, 1879).

/ Im Magen von Cistudo lutaria Gesn. lassen sich Drüsen von zweierlei Art unterscheiden: einesteils Drüsen gefüllt mit polygonalen, körnigen, andererseits Drüsen gefüllt mit sogenannten Schleimzellen. Beide Drüsenarten sind über den ganzen Magen verbreitet, jedoch so, daſs in der Gegend der Cardia die ersteren, in der Gegend des Pylorus die letzteren prävalieren / (Glinsky 221, 1883).

/ Die Drüsenschläuche nehmen bei Cistudo europaea $^1/_3$ der Dicke der Wand ein. Die Cylinderzellen sind fadenförmig auf dem Gipfel der kleinen Falten oder Bindegewebsbälkchen, welche Schläuche von Schläuchen trennen. Sie sind kürzer in der Grube, sehr klein gekörnt, im Hals und im Drüsengrund sehr groſs gekörnt, unregelmäſsig, polyedrisch. Der secernierende Teil macht $^2/_3$ der ganzen Drüsenlänge aus / (Sacchi 273, 1886).

Da alle diese Untersucher offenbar dasselbe Tier, meistens ohne Kenntnis voneinander, bearbeiteten, so läſst der Umstand, daſs sie so verschiedene Resultate erhielten, schlieſsen, daſs es sich um ein schwie-

riges Objekt handeln dürfte. Auch der Gedanke an Altersdifferenzen bei den untersuchten Tieren muſs auftauchen.

Zu Motta Maias und Renauts (144, 1878) Angaben, welche mir von den vorausgesandten die eingehendsten scheinen, füge ich bei: Es findet sich nicht stets in jedem Läppchen nur ein Schlauch mit hellen Zellen, in den die anderen mit granulierten Zellen einmünden, vielmehr ist das Verhalten ein wechselndes. Es kann in demselben Schlauch das Epithel wechseln, ja sogar, es können Schläuche, von denen ein

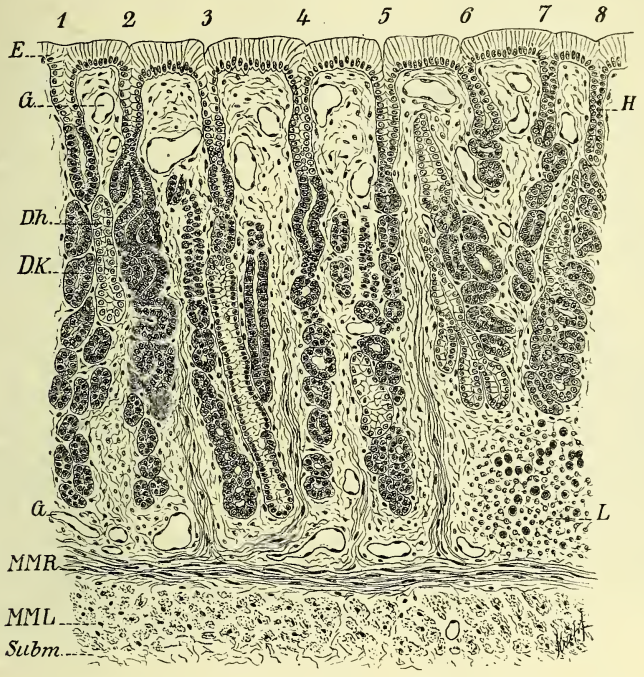

Fig. 140. **Magen von Emys europaea.** Fundusmitte (erste Magenabteilung). In dieser Figur sind verschiedene Bilder, welche die Drüsen in den Schnitten besonders häufig zeigen, vereinigt; die Figur ist aus 5 Teilstücken zusammengesetzt, welche einigermaſsen durch die aus der Muscularis mucosae in die Mucosa aufsteigenden Muskelbündel angedeutet werden. Die Zahlen 1—8 zeigen die einzelnen darunter gelegenen Drüsengruppen an, von denen im Text die Rede ist. Vergröſserung 120fach. Querschnitt.

E Oberflächenepithel; *H* Drüsenhals; *Dh* helle Drüsenschläuche; *DK* gekörnte Drüsenschläuche; *L* Lymphfollikel; *MM* Muscularis mucosae (mit ihrer inneren längsgeschnittenen Ring- *MMR* und ihrer äuſseren quergeschnittenen Längsschicht *MML*); *G* Gefäſse; *Subm* Submucosa

langes Stück vom senkrechten Schnitt getroffen ist, an der einen Wand helle Zellen zeigen, an der benachbarten dagegen gekörntes Epithel.

Wenn Motta Maias und Renauts Deutungen richtig wären, so wäre damit ein noch näherer Anschluſs an die Verhältnisse bei Vögeln gegeben, als dies hier der Fall zu sein scheint. Die hellen Schläuche würden dem Centralraum entsprechen. Immerhin wäre denkbar, daſs auch hier solche Verhältnisse angebahnt sind. Auf einen solchen Vergleich scheinen die Befunde ebenso sehr hinzuweisen, als auf einen

Vergleich mit den Säugetieren, welch letzteren die genannten Verfasser zu ziehen geneigt sind.

Es sind die Befunde Motta Maias und Renauts von hohem Interesse, insofern sie gezeigt haben, daſs bei den untersuchten Tieren ein Ausführsystem der Magendrüsen in Form von Sammelröhren ausgebildet ist, welche so eine erste Andeutung jener bei Thalassochelys sich findenden zusammengesetzten Drüsen darstellen, die ihrerseits wieder einen direkten Vergleich mit den Vögeln ermöglichen.

An den Fundusdrüsen von Emys europaea lassen sich folgende Abschnitte unterscheiden: eine Einsenkung des Oberflächenepithels, welche bisweilen ein trichterförmiges Lumen erkennen läſst. Am Drüsenhals finden sich eigenartige Zellen, welche, niedriger als das Oberflächenepithel, entweder nur einen ganz kleinen Pfropf oder gar keinen solchen enthalten, so daſs der Drüsenschlauch hier enger wird. Motta Maia und Renaut erwähnen diese zwar nicht, haben sie jedoch in den Abbildungen angedeutet. Darauf folgen die eigentlichen Drüsenschläuche, es sind deren mehr als Halsstücke resp. Trichter. Die Drüsenschläuche lassen zweierlei Zellen erkennen: a) starkgranulierte. Die Granula färben sich an Sublimatpräparaten mit Eosin intensiv; b) helle Zellen, deren Kern näher der Wand steht, als bei den zuerst beschriebenen Zellen.

Über die Verteilung der beiden Zellarten in den Drüsen scheinen mir meine Präparate die mit Rückhalt geäuſserte Ansicht von Motta Maia und Renaut nicht ganz zu bestätigen. Ich fand vielfach, siehe Figur 140, die gekörnten Zellen in gerade verlaufenden Abschnitten der Schläuche, Figur 140 unter 3, und helle Zellen in solchen Abschnitten, welche als Seitenzweige im Sinne Motta Maias und Renauts gedeutet werden könnten, Figur 140 unter 6. Vielleicht könnte die Golgi-Methode, nach Erik Müller angewandt, die Art der Verzweigung der Drüsenschläuche verständlich machen. Auch Isolationspräparate, wie sie Sappey anfertigt, könnten von Nutzen sein. Doch kann ich Sappey nicht entnehmen, auf welche Schildkröte sich seine Abbildungen, die ich kopiere, beziehen.



Fig. 141. Fig. 142. Fig. 143.

Fig. 141—143. **Magendrüsen von der Schildkröte** (isoliert).
Fig. 141 Schleimdrüse, ebenso Fig. 142 Schleimdrüse; Fig. 143 Pepsindrüse. Nach Sappey 7203, 1894.

Jedenfalls münden nicht nur Seitenkanäle in einen Hauptgang, sondern es vereinigen sich auch noch Hauptgänge (ziemlich gerade verlaufend, bald mit hellen, bald mit gekörnten Zellen) nahe der Oberfläche, z. B. in der Höhe des Halsstückes. In das Bindegewebe, welches die Lobuli umgrenzt, steigen von der Muscularis mucosae Muskelfasern auf. Auf ein Läppchen kommt mehr als eine Drüsenmündung.

Pylorusdrüsenregion. / Die Pylorusdrüsen unterscheiden sich von denen der übrigen Magenschleimhaut, sie führen bis zum Grunde cylindrische Zellen / (Friedinger 60, 1871).

/ Im letzten Drittel des Magens (Pylorus) findet sich eine überwiegende Zahl, ja zuletzt ganz ausschlieſslich Magenschleimdrüsen, dementsprechend treten die Labdrüsen zurück. Eigentümlich ist den Pylorusdrüsen, daſs sie sehr kurz, ausgebuchtet oder mehrfach geteilt

sind und in Vertiefungen der Magenschleimhaut münden, die sehr lang und mit einem Epithel ausgekleidet sind, das die direkte Fortsetzung des Epithels der Magenoberfläche ist. Die Drüsen rücken in der Pylorushälfte mehr auseinander. Die Breite der Lücken ist am häufigsten gleich der Breite der Drüsenschläuche; an der Pylorusgrenze werden die Lücken noch breiter und sind dann nicht selten Sitz von Anhäufungen lymphoider Zellen (Hunters Magendrüsen sind offenbar follikuläre Anhäufungen). Die Drüsen des letzten (Pylorus) Teiles stellen nur kurze Schläuche dar, deren Länge kaum den dritten Teil

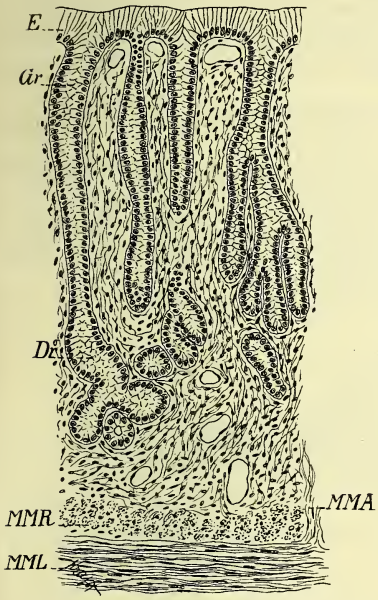

Fig. 144.

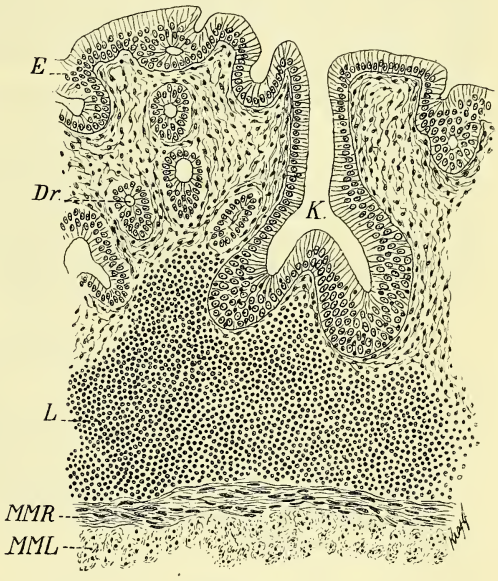

Fig. 145.

Fig. 144. **Magen von Emys europaea.** Pylorusdrüsenregion. Querschnitt. *E* Oberflächenepithel; *G* Gruben; *Dr* Drüsen; *MMR* Ring-, *MML* Längsschicht der Muscularis mucosae; *MMA* von letzterer in die Mucosa aufsteigendes Muskelbündel. Vergrößerung 105fach.

Fig. 145. **Magen von Emys europaea.** Querschnitt. Pylorusregion nahe dem Sphinkter. *E* Oberflächenepithel, zeigt eine Einsenkung *K* über einer starken Leucocytenansammlung *L*; *MM* Muscularis mucosae mit innerer Ring- *MMR* und äußerer Längsschicht *MML*; *Dr* Drüsen. Vergrößerung 105fach.

der Länge der Cardiadrüsen erreicht. Die Pylorusdrüsen teilen sich oft unten in zwei, vier oder noch mehr cylindrische Äste. Die Schläuche sind häufig ausgebuchtet. Die Vorräume nehmen nicht selten mehrere Drüsenschläuche gemeinschaftlich auf / (Machate 3672, 1879).

Die Magengruben sind tief mit eng aneinanderschließender Wand (fast ohne Lumen), siehe Figur 144. Ihre Länge beträgt im Anfang des Pylorus die Hälfte der Dicke der Schleimhaut, in der Mitte sogar $^3/_4$ derselben. Auch hier münden mehrere Drüsenschläuche in eine Grube. Auch die Ausführgänge (Gruben) verzweigen sich, wenn auch selten. Die Drüsenzellen sind ziemlich hell. Ihr Protoplasma wird wenig von Eosin tingiert und ist sehr fein gekörnt.

/Tunica propria der Mucosa. In der Cardiahälfte besteht die Mucosa vorwiegend aus fibrillärem Gewebe (mit spärlichen follikulären Einlagerungen), während sie in der Pylorushälfte mehr den Charakter adenoiden Gewebes trägt/ (Machate 3672, 1879).

Eine Abbildung einer solchen Anhäufung lymphoiden Gewebes gebe ich in Figur 145. Ich fand über derselben eine Einsenkung der Mucosa.

/Submucosa. Die Submucosa besteht vorzugsweise aus welligem Bindegewebe mit Anhäufungen von Lymphkörperchen.

Muscularis mucosae. Sie besteht aus zwei Schichten glatter Muskeln, einer äufseren Längs- und einer inneren Ringmuskellage, von welch letzterer sich in einzelnen Fällen Muskelfasern abzweigen und sich mit den bindegewebigen Septen zwischen die Schläuche erstrecken/ (Machate 3672, 1879).

Auch Sacchi 273, 1886 /kennt die Muscularis mucosae/ (Sacchi 273, 1886).

Dieselbe ist dick und besteht aus zwei Schichten, einer inneren Ring- und einer äufseren Längsschicht (also wie die Muscularis).

/Muscularis. Die Muscularis besteht aus einer inneren Ring- und einer äufseren Längslage. Die Ringschicht überwiegt an Dicke um das Zwanzigfache/ (Machate 3672, 1879).

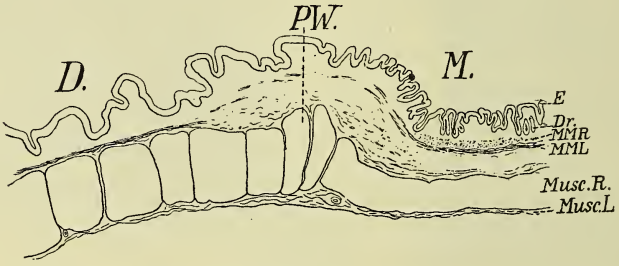

Fig. 146. **Magen von Emys europaea.** Pyloruswulst.
PW Längsschnitt; *M* Magen; *D* Darm; *E* Oberflächenepithel (im Magen mit Drüsen *Dr*); *MM* Muscularis mucosae (im Magen eine innere Ring- *MMR* und eine äufsere Längsschicht *MML*); *MuscR* Ringmuskelschicht; *MuscL* Längsmuskelschicht der Muscularis. Vergröfserung 14fach.

In der Pylorusdrüsenzone besonders ist die innere Ringschicht hochentwickelt, die äufsere Längsschicht tritt fast ganz zurück, siehe Figur 146.

/Blutgefäfse. Es findet sich ein arterielles Netz in der Submucosa, von da aufsteigende Zweige durchsetzen die Muscularis mucosae, steigen in den Septen zwischen den Drüsenschläuchen empor und bilden ein, die Drüsenschläuche allseitig umstrickendes Netzwerk. Den Drüsenmündungen nahe gekommen, gehen diese arteriellen Capillaren in weitere venöse über, welche, die Drüsenmündungen umkreisend, in Venenstämmchen übergehen, die, in gerader Linie abwärts verlaufend, in ein Netz am Grunde der Drüsen über der Muscularis mucosae münden. Der Abflufs aus diesem engmaschigen Netz erfolgt durch stärkere Venen, welche die Muscularis mucosae durchsetzen und sich im Verlaufe den Arterien anschliefsen.

In der Pylorusgegend sind die Gefäfse viel spärlicher/ (Machate 3672, 1879).

Clemmys caspica.

/ Fundusdrüsenregion. Die Drüsen sind bis zu 1 mm lang, es sind nur Magensaftdrüsen. Die Länge des Ausführganges beträgt 0,054—0,056 mm. Die Drüsenschläuche sind mit grofsen unregelmäfsigen, mehr oder weniger polyedrischen, grobkörnigen Zellen bekleidet, mit rundlichem Kern und deutlichen Kernkörperchen. Dort, wo der Ausführgang in den Drüsenschlauch übergeht, befindet sich auf einer kleinen Strecke ein Epithel, welches aus cylindrischen Zellen besteht, mit sehr klarem, durchsichtigem Protoplasma, deutlich doppelt kontouriertem, rundlichem Kern und scharf kontourierten Kernkörperchen / (Hoffmann in Bronn 6617, unvoll.).

Aus der Beschreibung Hoffmanns ist ersichtlich, dafs es sich hier um Halszellen handelt.

/ In der Pylorusdrüsenregion sind die Drüsen kürzer (0,32—0,35 mm lang). Der Ausführgang mifst 0,22—0,25 mm, er ist eine Fortsetzung des Magenepithels in modifizierter Form. Die Drüsengrundzellen sind vollkommen den Halszellen der Fundusdrüsen ähnlich. Die Zellen entsprechen nicht vollkommen den von Heidenhain bei Rana esculenta als Schleimzellen bezeichneten Zellen.

Der Magenbau von Clemmys caspica kommt fast vollständig überein mit dem von Emys europaea / (Hoffmann in Bronn 6617, unvoll.).

Testudo graeca.

Übergang vom Ösophagus in den Magen. Im unteren Ende des Ösophagus findet sich geschichtetes Epithel und Drüsenformen, die sich von den in der Mitte des Ösophagus befindlichen wesentlich unterscheiden. Es sind kurze, aus dichtgedrängt stehenden polygonalen Zellen bestehende, oft des erkennbaren Lumens entbehrende Schläuche. An dieselben schliefsen die ersten Magendrüsen an, anfangs kurze Schläuche mit grofsem Lumen, welche dann länger werden und das typische Aussehen der Fundusdrüsen zeigen. Mit den Magendrüsen beginnt auch das Cylinderepithel. Undeutlicher Übergang.

Einteilung des Magens in Regionen. Man kann wie bei Emys europaea eine Fundusdrüsenregion und eine Pylorusdrüsenregion unterscheiden.

Fundusdrüsenregion. Schon Leydig 3456, 1853 / findet im Magen der Landschildkröte exquisite Drüsen / (Leydig 3456, 1853 und 563, 1857).

Nach Sacchi 273, 1886 / nehmen bei Testudo graeca die Drüsenschläuche ungefähr die Hälfte der Wanddicke ein. Die cylindrischen Epithelzellen verkürzen sich in den Gruben, im Hals und im Drüsengrund sind sie rundlich, gekörnt und sehr klein / (Sacchi 273, 1886).

/ Die Tunica propria der Mucosa besteht aus einer Mischung von fibrillärem und adenoidem Gewebe, vorwiegend aus fibrillärem Gewebe. Dieselbe sendet Septa zwischen die Drüsenschläuche in die Höhe, ähnlich, aber nicht so mächtig, wie bei Emys europaea.

Die Fundusdrüsen sind 0,7 — 0,8 mm lang, die Pylorusdrüsen 0,45 — 0,6 mm. Der Unterschied zwischen der Länge der beiden Drüsenarten ist also bedeutend geringer, als bei Clemmys und Emys europaea / (Hoffmann in Bronn 6617, unvoll.).

Während die Magenepithelien an der Oberfläche dicht aneinander schliefsen, zeigen die Gruben dicht unter der Oberfläche eine oft im Schnitt kreisförmige Erweiterung (ob auch im Leben?) mit niedrigem Epithel ausgekleidet.

Die Drüsen zeigen überwiegend gleichartige gekörnte Zellen, die Drüsenzellen, welche direkt an die Gruben anschliefsen, sind am dichtesten gekörnt (Schleimzellen im Halsstück, wie sie sich bei manchen anderen Reptilien finden, sind hier sicher auszuschliefsen). (Ob sich bei anderem Funktionszustand auch Schleimzellen oder wenigstens helle Zellen in manchen Röhrenabschnitten, wie bei Emys europaea, finden, bleibt offene Frage.)

Es scheinen demnach die Verhältnisse bei Testudo graeca ganz eigentümliche zu sein und sich von denen anderer Schildkröten sehr zu unterscheiden.

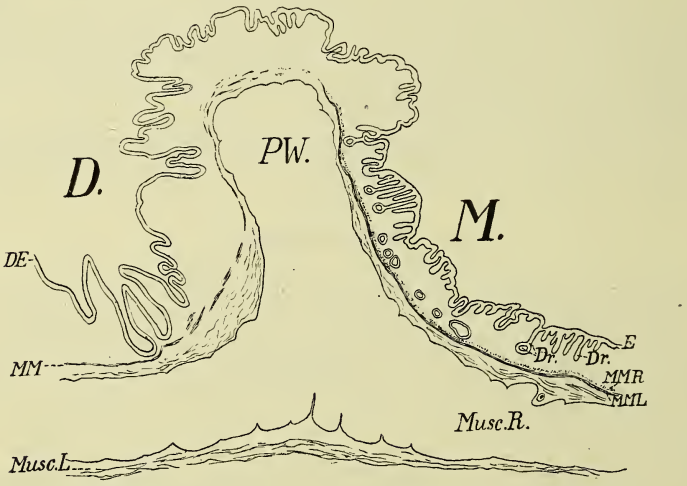

Fig. 147. **Magen von Testudo graeca.** Pyloruswulst.

PW Längsschnitt; *M* Magen; *D* Darm; *E* Oberflächenepithel (im Magen mit Drüsen *Dr*, an vier Stellen sieht man die Verbindung der kugeligen Enderweiterungen der Drüsen durch die Ausführgänge mit der Oberfläche); *DE* Darmepithel; *MM* Muscularis mucosae (im Magen eine Ring- *MMR* und äufsere Längsschicht *MML*); *MuscR* Ringmuskelschicht; *MuscL* Längsmuskelschicht. Vergröfserung 14fach.

Pylorusdrüsenregion. Die Muscularis ist sehr dick. Die Drüsen sind selten gegabelt, meist einfache Schläuche, die zum gröfsten Teil dem Oberflächenepithel ähnliches Epithel tragen und erst im Drüsengrunde eigentliche Drüsenzellen zeigen. Letztere sind nicht durchweg gleich. Unterschiede: 1. Lage der Kerne, zum Teil plattgedrückt, wandständig, wie in den sogenannten „Schleimzellen", dann ist auch das Protoplasma der Zelle sehr hell (enthält wenig sich mit Eosin färbende Substanz); 2. die Kerne sind noch mehr rundlich, die Zellsubstanz tingiert sich ein wenig mit Eosin.

Muscularis mucosae. Dieselbe ist deutlich zweischichtig, eine innere Ringmuskelschicht und eine äufsere Längsmuskelschicht (parallel den Schichten der Muscularis).

/ Muscularis. Die Dicke der Muskelschichten beträgt:

Fundusdrüsenregion,	Längsschicht	0,120	mm,
„	Ringschicht	0,55 —0,60	„
Pylorusdrüsenregion,	Längsschicht	0,060—0,072	„
„	Ringschicht	2,4 —2,7	„

Die Ringfasern verlaufen nicht mehr rein cirkulär, sondern kreuzen einander mehr oder weniger in verschiedenen Richtungen, und werden von einzelnen, senkrecht verlaufenden Fasern durchsetzt / (Hoffmann in Bronn 6617, unvoll.).

Übergang vom Magen in den Darm. Eine starke Falte springt ins Lumen vor, es hören die Drüsen auf und das Epithel ändert sich plötzlich und geht ins Darmepithel über. Die letzten Pylorusdrüsen sind im Grunde kugelig ausgebaucht und haben sehr niedriges Epithel.

Diese Ausbauchung findet sich bei dem von mir untersuchten Tier eben nur an den letzten Pylorusdrüsen (siehe Figur 147), während die höher oben liegenden Pylorusdrüsen derselben ermangeln. Es entsteht so ein eigentümliches Bild, welches jedoch kaum direkt für die Entstehungsgeschichte Brunner'scher Drüsen verwertet werden kann, schon da die Drüsen die Muscularis mucosae niemals überschreiten.

Krokodile.

Die älteren Autoren geben nur makroskopische Angaben, von denen ich einige hier folgen lasse.

/ Der Magen des Krokodils unterscheidet sich durch schnelle Erweiterung und rundliche Form weit mehr von der Speiseröhre, als es bei den übrigen Reptilien der Fall ist.

Das Krokodil hat unter den Reptilien die dickste Muskelhaut (Blumenbach, Cuvier, Home). Nur der letztere hat auf die Anwesenheit zweier mittlerer Sehnen, einer vorderen und einer hinteren, aufmerksam gemacht, unstreitig eine höchst merkwürdige Vogelähnlichkeit / (Meckel 3827, 1817).

/ Die Muskelhaut ist dick, und es findet sich in seiner Bauch- und Rückenfläche eine Sehne. Die innere Haut ist ganz weich, feucht und enthält eine Menge ansehnlicher einfacher Schleimdrüsen. Außerdem bildet der Magen einen Blindsack nach der linken Seite / (Meckel 455, 1829).

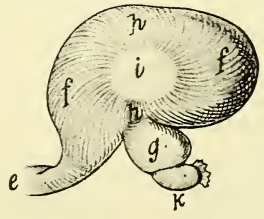

Fig. 148. **Magen des Yacare** (Crocodilus sclerops). *e* Schlund; *f f h h i g* der Magen; die Muscularis ist besonders dick in der Mitte des oberen und unteren Randes bei *h h*, die Muskelfasern gehen von einer hellen, sehnenartigen Scheibe *(i)* aus; *g* der zweite oder kleinere Magen zeigt beim Übergang in den Darm *(k)* eine ringförmige, starke Pförtnerklappe. Nach Carus und Otto 211, 1835.

Eine Abbildung des Magens von Crocodilus sclerops (Fig. 148) entnehme ich Carus und Otto 211, 1835.

/ Rathke giebt Abbildungen vom Magen verschiedener Krokodile (Gavialis gangeticus, Alligator cynocephalus, Alligator lucius, Crocodilus rhombifer, Alligator palpebrosus) / (Rathke 5802, 1866). Dort und bei Bronn (Hoffmann) 6617, unvoll. sind genauere Angaben über den äuiseren Bau des Magens verschiedener Krokodile zu finden.

/ Die gröfsere Abteilung des Magens hat in ihrem ausgebildeten Zustande eine im Vergleich zu ihrem Umfange ungefähr so dicke Wandung, wie der Muskelmagen eines Adlers oder Falken. Die zwei aponeurotischen Scheiben, die sich an der oberen und unteren Seite desselben befinden, bilden sich schon während des Eilebens vollständig aus. Aufserdem findet sich ein kleinerer rechtsgelegener Nebenmagen (Pförtnerteil).

Rathke 5802, 1866 giebt auch schon Angaben über den feineren Bau des Krokodilmagens. In der Mucosa, des Hauptteiles des Magens, stehen die Drüsen in Gruppen bis 50 und darüber zusammen, solche Gruppen werden durch schwach linienförmige und netzartig vereinigte Zwischenräume voneinander geschieden. Die Drüsen durchsetzen die Schleimhant meistens geradlinig, im Grunde mitunter geschlängelt. Im Nebenmagen ist die Mucosa dünner als im Hauptmagen, auch sie enthält in Gruppen bei einander liegende Drüsen. Diese Gruppen bestehen aus 3—8 Drüsenschläuchen. Die Drüsenschläuche sind kürzer als im Hauptmagen. Rathke untersuchte verschiedene Krokodile, z. B. Alligator cynocephalus und Crocodilus vulgaris / (Rathke 5802, 1866).

/ Der Magen hat eine plattrundliche Gestalt, eine dem Muskelmagen der carnivoren Vögel ähnliche Muskulatur mit Sehnenscheibe, auch einen Pförtnermagen, ist aber ohne Drüsenmagen und Reibplatte, die auskleidende Schleimhaut ist vielmehr weich und die Trägerin von Labdrüsen / (Nuhn 70, 1870).

/ Die starken Muskelwände des kugeligen Magens, die eine sehnige Centralscheibe zeigen, erinnern sehr an den Muskelmagen der körnerfressenden Vögel. Der Magen ist scharf von dem Pförtnerteile getrennt, der eine Seitentasche bildet, welche durch eine kreisförmige Klappe gegen den Darm abgegrenzt wird / (Vogt und Yung 6746, 1894).

Erst bei Leydig 563, 1857 finde ich genauere histologische Angaben über den Magen von Crocodilus niloticus.

Crocodilus vulgaris (niloticus).

Drüsen. / Im ersten dickwandigen Magen sind es dichtstehende lange enge Schläuche; im zweiten dünnwandigen Magen sind es kurze weite Säcke / (Leydig 563, 1857).

/ Sacchi beschreibt die Magendrüsen. Dieselben bestehen aus nicht sehr grofsen Zellen und sind an verschiedenen Stellen von wechselnder Länge / (Sacchi 273, 1886).

/ Die zahlreichen schlauchförmigen Magendrüsen der Krokodile sind ziemlich gleichmäfsig über die ganze Schleimhaut verteilt, doch stehen sie in der Cardiahälfte dichter aufeinander, als in der Pylorushälfte. Die Länge der Schläuche nimmt von der Cardia bis zum Pylorus allmählich ab. Die Schläuche münden meistens allein, selten zu zweien. Hoffmann unterscheidet gekörnte Magensaftdrüsen und Magenschleimdrüsen, welche er von einer directen Fortsetzung des Oberflächenepithels ausgekleidet sein läfst.

Es sind nun besonders die kurzen Magendrüsen, welche die Magensaftdrüsen bilden. An der ringförmigen Klappe zwischen Pylorusteil des Magens und Mitteldarm nehmen die Drüsen wieder eine andere Gestalt an, indem die kurzen Magensaftdrüsen dann wieder langen, ebenfalls einfach cylindrischen Schläuchen Platz machen, die wie die Magenschleimdrüsen wieder mit einem Cylinderepithelium ausgekleidet sind / (C. K. Hoffmann in Bronn 6617, unvoll.).

Alligator.

Eine eingehende Untersuchung des Magens vom Alligator verdanken wir Eisler 34, 1889. Das folgende entnehme ich ausschliefslich seiner Arbeit, da mir ein gut konservierter Krokodilmagen nicht zu Gebote stand.

/ Bauplan des Magens. Der Magen des Alligators hat die Gestalt eines flachen Beutels. Es läfst sich unterscheiden Cardia, Fundus und Pylorus, grofse und kleine Curvatur. Die Schleimhaut der hintern Magenwand zeigt makroskopisch eine relativ glatte Oberfläche, die Vorderwand ist durch starke Längs- und Querwülste erhoben; an der kleinen Curvatur stehen die Wülste durchgängig quer zur Längsaxe des Magens. Von dem Ösophagus her laufen scharfe Falten bis auf etwa 5 mm über die Kardialschleimhaut hin.

Dicke der Mucosa. Beim Alligator von zwei Fufs Länge ist die Dicke der Mucosa im Ende des Ösophagus 1 mm, vor der Cardiaregion 0,6, in derselben etwa 0,75, im Fundus 0,8—0,9, im Pylorus 0,6—0,7 mm. Dem entspricht auch die Länge der Drüsen in den einzelnen Regionen. Nach dem Übergang auf das Duodenum sinkt die Dicke der Mucosa auf 0,5 mm.

Epithel. Beim Alligator (von zwei Fufs Länge) setzt sich das Oberflächenepithel zusammen aus 23—25 μ hohen, schmalen Cylinderzellen, polyedrischen Pyramiden, deren nach dem Mageninneren gekehrte, 5—8 eckige Basis teils geschlossen, teils offen ist. Der breite innere Teil erscheint in offenen Zellen hell, das schmale Ende mit dem ellipsoiden Kern feinkörnig dunkler. An geschlossenen Zellen färbt sich der schleimige Inhalt leicht mit Hämatoxylin.

Mucosa. Beim Alligator finden sich trichterförmige Magengrübchen, welche (bei einem zwei Fufs langen Tier) an dem Übergange vom Ösophagus in die Cardia bis zu 0,3 mm tief und bis 0,1 mm breit sind. Weiterhin beträgt ihre Tiefe durchschnittlich 60 μ, die Breite 30—40 μ. Das die Oberfläche überkleidende Epithel steigt auch in die Grübchen herab, die Zellen knicken sich dabei etwas ein und zwar so, dafs der Kern parallel der Längsaxe der Drüse stehen bleibt und der helle Teil der Zelle sich verschieden stark gegen diese Axe neigt. In das Ende des Magengrübchens münden ein oder mehrere Drüsenschläuche, das letztere ist besonders an der Cardia die Regel. Je ein Drüsenpaket von 20—30 Schläuchen wird von einer stärkeren Bindegewebsmasche umgeben.

Drüsen. Beim Alligator lassen die Magendrüsen **(siehe Tafel I Fig. 1)** einen Hals und den Fundus erkennen, ersterer zerfällt wieder in eine innere und äufsere Partie („inneres und äufseres Schaltstück"). Beim zwei Fufs langen Tier beträgt die Länge des inneren Schaltstückes 30—40 μ durch den ganzen Magen, die Länge des äufseren wechselt von 0,2 mm

bis zu wenigen Zellen. Das innere Schaltstück besitzt kurzes cylindrisches Epithel mit dachziegelig sich deckenden Zellen, das äufsere ist mit platten, langgestreckten Zellen ausgelegt. An das äufsere Schaltstück schliefsen sich 2 oder 3 gegen das Ende hin kolbig verdickte und häufig umgeschlagene Drüsentubuli. Die Gabelung erfolgt entweder am Ende des äufseren Schaltstückes, oder aber das letztere setzt sich in die Gabelung auf verschieden lange Strecken fort. Dementsprechend ist auch die Länge der eigentlichen Drüsenfundi eine sehr wechselnde. Die Drüsenzellen sind polyedrisch in den verschiedensten Stellungen ineinander gefügt.

Es lassen sich zwei Zellarten der Form nach unterscheiden, die platten des Schaltstücks und die grofsen polyedrischen des Fundus. Beide färben sich jedoch gleich und beide zeigen eine engmaschige Filarmasse.

Der Kern der Drüsenzellen ist oft longitudinal oder quer eingekerbt. Verfasser findet prall mit Sekret gefüllte Zellen, deren Kern nach der Basalmembran zugedrängt und flach ist (durch Kompression). Bisweilen sind in den Drüsenzellen mehrere Kernkörperchen vorhanden. Verfasser fand eine mitotische Kernteilungsfigur im inneren Schaltstück einer Cardialdrüse.

Beim Alligator sind die Magendrüsen in der Cardia anfangs kurz, bald aber durch die ganze Dicke der Mucosa durchgehend. Zwischen Pylorus und Duodenum vermengen sich auf eine kurze Strecke Pylorus- und Duodenaldrüsen, wobei die ersteren wesentlich an Länge und Breite einbüfsen.

Tunica propria der Drüsen. Beim Alligator läfst sich die Tunica propria der Drüsenschläuche als eine zarte, glashelle Membran bis in die Höhe des Magengrübchens verfolgen und von der Umgebung isolieren. Die eingelagerten flachovalen Kerne lassen hin und wieder eine geringe Menge Protoplasma an ihren Polen erkennen, stern- oder korbförmige Zellen waren nicht zu sehen. Die Membran ist von einer Unzahl feiner, sehr schwer erkennbarer Poren durchsetzt.

Submucosa. Beim Alligator besteht die Submucosa des Magens aus einem lockeren fibrillären Bindegewebe, welches von Zügen glatter Muskelfasern in allen Richtungen durchsetzt wird.

Muscularis mucosae. Beim Alligator ist eine Muscularis mucosae vorhanden. Sie beginnt (beim zwei Fufs langen Tier) ungefähr 2 mm hinter der Cardia, zieht sich als eine Längs- und Ringmuskelplatte durch den ganzen Magen in einer Stärke von 25—35 μ, schwillt am Pylorus auf eine Dicke von 0,5—0,6 mm an, wobei sich die Ringmuskelfasern allmählich auch längs stellen. Von dieser Muskelplatte treten reichliche Züge in die Magenleisten hinauf bis unter das Magenepithel, zugleich mit den dünnwandigen Gefäfsschlingen.

Lymphfollikel und Wanderzellen. Beim Alligator ist das Bindegewebe der stärkeren Magenleisten in der Mitte zu einem adenoiden Gewebe gelockert, in welchem sich Lymphkörper angesammelt haben. Zellige Anhäufungen in Gestalt von Lymphfollikeln finden sich zerstreut sowohl bis dicht unter das Oberflächenepithel, als von der Submucosa heraufreichend und in letzterer selbst. — Es finden sich drei Arten von Wanderzellen, grofse Zellen, deren grofse Granula sich nach Fixierung in Müllerscher Flüssigkeit mit Hämatoxylin intensiv bläuen,

dann solche mit stark lichtbrechenden, mit Eosin sich färbenden Körnern und endlich kleinere mit kleinem Kern und schmalem, anscheinend homogenem Zellleib.

Die erste Art findet sich im mucösen und submucösen Bindegewebe, die zweite und dritte Art aufserdem auch unter und zwischen dem Epithel der Magenoberfläche und der Drüsen, frei im Drüsenlumen und gelegentlich im Becher einer Epithelzelle / (Eisler 34, 1889).

Vögel.

Der Magen der Vögel, der seiner Entstehung nach als ein einheitlicher aufzufassen und als solcher mit dem Magen der niederen und höheren Vertebraten zu vergleichen ist, besteht aus dem Drüsenmagen und dem Muskelmagen. Zwischen diesen beiden befindet sich eine intermediäre Zone und bei manchen Vögeln ist an der Stelle des Übergangs vom Muskelmagen zum Darm noch ein Pförtnermagen nachgewiesen.

Für den Drüsenmagen und Muskelmagen, welche beide schon lange bekannt sind, wurden viele verschiedene Namen gebraucht, welche aber dasselbe begreifen. Ich lasse eine Anzahl solcher Namen, welche ich in den Arbeiten von Brugnone 1331, 1809; Home 236, 1812; Treviranus 5606, 1814; Gurlt 464, 1849; Hasse 122, 1866; Gadow 2183, 1879; Cattaneo 221, 1884; Cazin 153, 1888 und vielen anderen finde, hier folgen:

1. Erster Magen, Vormagen, Drüsenmagen.
   Synonyme: Bulbus glandulosus, Bulbus (bulbe) glanduleux, Cavitas cardiaca, Cardialer Raum, Cardiac cavity, Cavité cardiaque, Estomac glanduleux, Echinus., Jabot, Infundibulum, Pars cardiaca, Pepsinmagen (ventricule pepsique), Proventriculus, Ventricule succenturié, Ventriculus, Ventriculus bulbosus, bulbe ventriculaire.
2. Zweiter Magen, Muskelmagen.
   Synonyme: Estomac proprement dit, Gésier, Gigerio, Gizzard, ventricule charnu, le pré, Knorpelmagen, Pars pylorica, Pylorusraum, Ventriculus.

Über die makroskopischen Verhältnisse des Vogelmagens bestehen zahlreiche Arbeiten. Unter den älteren nenne ich die Arbeit von Home 236, 1812, während neuerdings der Vogelmagen eine eingehende zusammenfassende Bearbeitung unter Heranziehung einer grofsen Litteratur in Bronn 6617, unvoll. gefunden hat. Einige wenige mikroskopische Notizen konnte ich auch aus diesem Werke entnehmen.

Schon die makroskopische vergleichende Anatomie erkannte die funktionelle Bedeutung der Trennung des einheitlichen Vertebratenmagens in zwei Teile beim Vogel.

Nach Curschmann 109, 1866 / sieht man mit Recht ziemlich allgemein den Vormagen mit seinen Drüsen als Bereitungsstätte des vollständigen Magensaftes an, der hier den Speisen zugemengt und in den

Muskelmagen übergeführt wird, wo er dann, von den rein mechanischen Leistungen desselben sehr wesentlich unterstützt, jene für ihre weitere Bestimmung im Darmkanal gehörig vorbereitet / (Curschmann 109, 1866).

Hasse / findet im Vormagen, Schaltstück und Muskelmagen im Bau übereinstimmende Verhältnisse, durchgehend schlauchförmige Drüsen und mit Cylinderepithel bekleidete Hervorragungen; diese Drüsen nehmen gegen den Muskelmagen an Länge zu, die Leisten ab. Er glaubt deshalb den Vormagen nicht etwa als Enderweiterung des Ösophagus auffassen zu dürfen, sondern bestimmt die Zugehörigkeit des Vormagens der Vögel zum Magen / (Hasse 122, 1866).

/ Dem Muskelmagen kommen mehr mechanische Aufgaben zu, wenn auch bei verschiedenen Vögeln in verschiedenem Maße. Chemische Wirkung ist hier selten / (Gadow 2183, 1879).

Gegenbaur 397, 1878 sagt über den Vogelmagen: / Der Einfluß der Anpassung an die Lebensweise, hier speziell an die Nahrung, tritt in der Mannigfaltigkeit der einzelnen Einrichtungen aufs deutlichste hervor / (Gegenbaur 397, 1878).

Wenn nun auch die Möglichkeit einer sich forterbenden Umänderung der Organe durch verschiedene Nahrung nicht nachgewiesen ist, so kann man doch sagen, daß die aus unbekannten Gründen eingetretenen Veränderungen des Magens den verschiedenen Vögeln heute ermöglichen, sich in verschiedener Weise zu ernähren und insofern von einem Zusammenhang zwischen Ernährung und Magenbau reden.

/ Der Magen der Vögel besteht allgemein aus einem Drüsenmagen und einem Muskelmagen. Dieselben stellen das Differenzierungsprodukt eines einzigen Magensackes dar, welcher eine mäßig entwickelte Muskulatur und einfache Drüsenschläuche besaß. Die Differenzierung erfolgt durch eine Arbeitsteilung und eine Lokalisation der Funktion infolge der Gewohnheit des Fliegens, welches das Kauen unmöglich macht und eine reichliche Ernährung und rasche Verdauung notwendig. Für diese phylogenetische Hypothese findet Cattaneo den Beweis in der vergleichenden Anatomie, Embryologie und Palaeontologie. Bei den Raubvögeln, welche am wenigsten differenziert sind, zeigt der Magen in seinem untersten und seinem obersten Teil keinen großen Unterschied. Die Drüsen der Pylorusregion, obgleich reduziert, sezernieren doch Pepsin. Bei den Insektivoren findet Cattaneo eine Einschnürung zwischen der Cardia- und Pylorusregion. Die Drüsenschläuche verlieren ihre peptische Thätigkeit und sezernieren nur die Cuticula, welche zum Zermahlen dient. Die Muskeln wachsen und nehmen Sehnencentren an. Diese Differenzierung erreicht ihren Höhepunkt in der Bildung eines wohlgeschiedenen Drüsenmagens und Muskelmagens bei den granivoren Vögeln. Embryologisch entsteht der Muskelmagen der granivoren Vögel aus einem Sack, ähnlich dem der Raubvögel durch allmähliche Differenzierung, dabei passiert er Zwischenstadien, ähnlich denen der Insektivoren. Die Drüsenschläuche und zusammengesetzten Drüsen entstehen auf dieselbe Weise durch eine Epitheleinstülpung / (Cattaneo 221, 1884).

Schon Rapp-Duttenhofer 29, 1832 ist bekannt, / daß in frühen Lebensperioden der Magen bei allen Vögeln häutig ist / (Rapp-Duttenhofer 29, 1832).

/ Paläontologisch nimmt Cattaneo die Enstehung der Vögel aus Saurierformen an / (Cattaneo 221, 1884).

Ich habe früher auf die Ähnlichkeiten hingewiesen, welche zwischen dem Krokodilmagen und in höherem Maſse zwischen dem Magen der Schildkröten und dem Vogelmagen bestehen. Damit ist ein direkter genetischer Zusammenhang selbstverständlich in keiner Weise nachgewiesen und es mögen die Verhältnisse sich bei allen dreien (Krokodile, Schildkröten, Vögel) sehr wohl auf die einfacheren bei Sauriern zurückführen lassen.

/ Von dem Magenapparat der Vögel ist der Muskelmagen nicht mehr homolog dem Magen der anderen Vertebraten als der Drüsenmagen. Der ganze Magenapparat der Vögel ist homolog dem ganzen Magen der Vertebraten, aber jener ist differenziert in einen chemisch wirkenden Teil (pars cardiaca) und einen mechanisch wirkenden Teil (pars pylorica), während der Magen beinahe aller anderen Vertebraten Drüsen und Muskelelemente hat, welche in beinahe gleicher Entwickelung in den verschiedenen Regionen fortbestehen / (Cattaneo 221, 1884).

/ Auch bei allen von Cazin untersuchten Vögeln zeigt die Mucosa in der ganzen Ausdehnung des Magens denselben Bau, abgesehen von Detailmodificationen und Variationen, welche auf der relativen Veränderung der Elemente beruhen. Zwischen der einfachsten Mucosa und der, welche mit der ausgebildetsten Hornschicht versehen ist, kann man alle Zwischenstufen finden, wenn man vergleichend die Schleimhaut in den verschiedenen Abschnitten des Magens der Vögel studiert. Bei fleischfressenden Vögeln findet sich dieselbe fundamentale Struktur der Magenschleimhaut, wie bei solchen mit einem Muskelmagen versehenen. Bei Ossifraga gigantea z. B. zeigt die Magenschleimhaut und ihre Bekleidung gewissermaſsen einen Übergang zwischen dem Bau der intermediären Zone und der des Muskelmagens beim Huhn, bei Spheniscus demersus und besser noch bei Nycticorax griseus, Accipiter nisus zeigt die Mucosa der Partie des Magens, welche dem Muskelmagen entspricht, eine einfachere Struktur als die der Drüsenpartie des Hühnermagens, hinsichtlich der Entwickelung der tubulösen Drüsen und der Natur des überkleidenden Secrets. Die Drüsen des Muskelmagens entsprechen nach Cazin den rudimentären Drüsen der Drüsenpartie und die Hornschicht des Muskelmagens entspricht der Schleimhautauskleidung der Drüsenpartie.

Einen gut entwickelten Muskelmagen haben die Granivoren, Herbivoren, Insektivoren und manche mit wechselnder Nahrung, aber nicht ausschlieſslicher Fleischnahrung / (Cazin 166, 1886).

1888 faſst Cazin 153, 1888 seine Befunde folgendermaſsen: / Der Vogelmagen ist äuſserlich gesehen einfach oder doppelt. Bei einigen Vögeln existiert auſserdem noch eine Tasche zwischen dem Dünndarm und dem eigentlichen Magen.

Wie auch die äuſsere Form sei, zeigt doch der Vogelmagen in seinem Baue meist drei Abteilungen. Eine Drüsenpartie, charakterisiert durch die zusammengesetzten Drüsen, welche konstant gegen das Cardiaende des Magens liegen. — Eine intermediäre Zone ohne zusammengesetzte Drüsen und einen Muskelmagen, welcher den Pylorusteil des Magens darstellt.

Die Schleimhaut zeigt stets denselben fundamentalen Bau und bildet ein anastomosierendes Faltensystem. Die Falten sind frei auf der Seite der Magenhöhle in einem kleineren oder gröſseren Teil ihrer Ausdehnung. Sie bilden so Vorsprünge, welche die Räume umgeben,

die unten durch die Blindsäcke begrenzt werden. — Das Magenepithel wird im Innern der Blindsäcke wie auf den Oberflächenfalten durch eine Lage prismatischer Zellen (Schleimzellen) gebildet, deren Höhe allmählich abnimmt in den tiefer gelegenen Blindsäcken. — Bei den ausschliefslich fleischfressenden Vögeln unterscheidet sich Schleimhaut des Muskelmagens, der intermediären Zone und des Drüsenmagens nicht besonders. Die ganze Magenoberfläche wird von einer Schleimschicht überzogen, in der die Produkte der Sekretion der Blindsäcke nicht in Form von Säulchen isoliert sind und welche der des Drüsenmagens der granivoren Vögel ganz ähnlich ist / (Cazin 153, 1888).

Noch sind Angaben von Pilliet zu erwähnen, der findet, / dafs ein enger Zusammenhang zwischen Nahrung und Magenbau besteht. Es soll dies soweit gehen, dafs nicht, wie im allgemeinen angenommen wird, der Muskelmagen der Granivoren stärker entwickelt ist, wie der der Insektivoren. Vielmehr findet Pilliet diese Unterschiede oft gering oder gar nicht. Dies soll damit im Zusammenhang stehen, dafs die Mehrzahl der granivoren Vögel insektivor wird, wenn die Körner fehlen, wie sich umgekehrt Insektivoren in Granivoren umbilden können, wenn dies notwendig wird. Er belegt dies durch die Beispiele von Carbo carunculatus (Carnivor) und Bernacha antarctica (Omnivor) / (Pilliet 7220, 1894).

Ich kann mich nicht als Anhänger der Lehre von der Einheit im Bau des Vogelmagens, wie ich die Ansichten der Mehrzahl der im Vorhergehenden citierten Autoren bezeichnen möchte, in dem Sinne dieser Autoren, namentlich von Cazin, bekennen. Ich glaube nicht, dafs die schlauchförmigen Drüsen des Drüsenmagens in der Weise den Drüsen des Muskelmagens gleichgestellt werden können, wie diese Autoren wollen. Ich glaube, dafs die Trennung in Drüsenmagen und Muskelmagen nicht erst bei den Vögeln erfolgt, dafs dieselbe hier vielmehr nur ihre höchste Ausbildung erfährt. Den Drüsenmagen halte ich für entsprechend der Fundusdrüsenregion und den Muskelmagen für entsprechend der Pylorusdrüsenregion niederer Vertebraten, speciell der Reptilien.

Die beiden Drüsenarten (schlauchförmige und zusammengesetzte) des Drüsenmagens der Vögel entsprechen der einen Fundusdrüsenart der Reptilien. Ob die Entstehung der beiden Drüsenarten des Drüsenmagens der Vögel in analogen Verhältnissen zu suchen ist, wie sie sich bei manchen Schildkröten (Thalassochelys caretta) finden, verbleibt künftiger Forschung aufzuklären. Die eine Drüsenart des Muskelmagens der Vögel entspricht der einen Pylorusdrüsenart der Reptilien. Es sind diese aber nicht direkt homolog den schlauchförmigen Drüsen des Drüsenmagens der Vögel, wenn sie diesen auch etwas ähnlich sehen mögen.

Nachdem ich mich zu diesen bestehenden Ansichten in ausgesprochenen Gegensatz gestellt habe, komme ich zu einem Gedanken, der eine Homologie anderer Art möglich erscheinen läfst. Geht man zurück auf die erste Entstehung der Magendrüsen der Vertebraten, so kann man zweierlei annehmen. Entweder es bildete sich eine Art von Magendrüsen, die sich später in Fundus- und Pylorusdrüsen differenzierten, oder beide Drüsenarten zeigten schon beim ersten Auftreten Differenzen im Bau. War ersteres der Fall, was wir noch nicht wissen, so liefse sich in diesem Sinne auch von einer ursprünglichen Gleichwertigkeit der Drüsen des Muskelmagens der Vögel mit denen

des Drüsenmagens der Vögel (sowohl mit den Einzelschläuchen der zusammengesetzten als mit den schlauchförmigen Drüsen) reden.

Drüsenmagen.

Der Drüsenmagen läfst seltener eine glatte Oberfläche erkennen (Cattaneo 221, 1884), in der Regel zeigt sie sich gefaltet, und zwar umziehen die Falten ringförmig die Öffnungen der für das bloſse Auge deutlich hervortretenden „zusammengesetzten Magendrüsen“ (Cazin 166, 1886 und 153, 1888).

/ Auf der Oberfläche der Schleimhaut im Vormagen des Huhns und dem Schaltstück der übrigen von Hasse untersuchten Vögel findet sich auf der Schleimhaut eine Sekretschicht, dieselbe ist hell durchsichtig, quillt in Essigsäure und Kali stark auf / (Hasse 122, 1866). / Cazin findet darin abgeschuppte Schleimzellen / (Cazin 153, 1888).

Die ersten genaueren Untersuchungen über die Schichtung der Wand des Drüsenmagens wurden, soweit mir bekannt wurde, von Molin 145, 1850 angestellt. / Er beschrieb 1) das Epithel, 2) eine Zellschicht (sul quale vegeta l'epitelio), 3) eine weitere Zellschicht, welche Drüsen und Blutgefäfse enthält, 4) eine Muskelschicht, 5) eine tunica externa, und giebt an, dafs die zweite und dritte Schicht zusammenhängen / (Molin 145, 1850 und Molin 38, 1852). Molin hat entsprechend dem damaligen Stand der Technik gute Resultate erzielt.

Ich möchte die Schichten heute folgendermafsen einteilen:

1) Mucosa.
   a) Epithel.
   b) Tunica propria (hohe Schicht) mit schlauchförmigen Drüsen.
   c) Muscularis mucosae (hohe Schicht).
   d) Tunica propria (tiefe Schicht) mit zusammengesetzten Drüsen.
   e) Muscularis mucosae (tiefe, starke, längsverlaufende Schicht).
2) Submucosa.
3) Muscularis.
   a) Ringmuskelschicht.
   b) Längsmuskelschicht.
4) Adventitia.

Die Einteilung der Schichten nach diesem Schema wurde neuerdings von mir (Oppel 7537, 1895) vorgeschlagen. Bisher wurden die zusammengesetzten Drüsen in die Submucosa verlegt und die tiefe starke Schicht der Muscularis mucosae zur Muscularis gerechnet. Ich werde in den folgenden Einzelbesprechungen auch den Anschauungen anderer Autoren Raum geben, obwohl ich dieselben nicht für richtig halte.

Epithel. / Schon Molin erkennt das Epithel an frischen Präparaten / (Molin 145, 1850).

/ Beim Übergange des Ösophagus in den Drüsenmagen hört das geschichtete Pflasterepithel des ersteren mit einem gezackten Rande auf und an seine Stelle tritt eine einfache Lage cylindrischer Zellen / (Klein in Klein und Verson 3038, 1871).

Auch Cazin 153, 1888 beschreibt das Epithel.

Das Epithel ist ein Cylinderepithel, bestehend aus sehr langen Zellen mit leicht tingiblem Oberende.

Schlauchförmige Magendrüsen. Dieselben wurden von Molin 145, 1850 beim Pelikan entdeckt. / Bergmann 208, 1862 findet sie auch bei anderen Vögeln und beschreibt sie folgendermafsen: Zwischen den grofsen Drüsen findet man kleine Drüschen, welche in Reihen stehen, die den Talböden des Schleimhautreliefs entsprechen (Falco buteo, Strix flammea, Anas boschas) / (Bergmann 208, 1862).

/ Die Schleimhaut besitzt hohes Cylinderepithel und zeigt eine Menge kleiner schlauchförmiger Drüsen, welche von einem Cylinderepithel ausgekleidet sind. Letzteres ist bis auf eine gewisse Tiefe dem der Magenschleimhaut identisch, auf dem Grunde aber findet man immer Cylinderzellen, welche kleiner, schärfer begrenzt und trüber sind, als die an der Mündung / (Wilczewski 239, 1870).

Auch Cazin 166, 1886 / beschreibt die schlauchförmigen Drüsen und betont deren Kleinheit / (Cazin 166, 1886).

Die Drüsenzelle der schlauchförmigen Drüsenmagendrüse unterscheidet sich sowohl vom Oberflächenepithel als von den Zellen der zusammengesetzten Drüsen, als von denen der Drüsen des Muskelmagens. Die gröfste Ähnlichkeit zeigt sie unter den zuletzt genannten dreien vielleicht mit der Zelle der zusammengesetzten Drüse, da sie auch einen gekörnten, leicht tingiblen Zellleib besitzt, doch ist die Körnelung keine so deutliche. Es bestehen hierin Unterschiede bei verschiedenen Vögeln. Ich fand deutlichere Körnelung beim Falken als beim Kanarienvogel und bei diesem wieder deutlichere als bei Taube und Huhn.

Zusammengesetzte Magendrüsen. / Schon Réaumur (Mémoires de l'Académie des sciences) 1752 sagt, dafs die Wände des Drüsenmagens schlauchförmige, mit blofsem Auge sichtbare Drüsen enthalten, und dafs diese Drüsen schon von Perrault und in den alten Mémoires de l'Académie des sciences abgebildet wurden / (Valatour 7501, 1861).

/ Im Drüsenmagen der Vögel erkennt Brugnone Papillen, welche „Schleimkrypten" entsprechen / (Brugnone 1331, 1809).

Auch Tiedemann 1810 kennt / die Drüsen im Vormagen der Vögel. Er sagt unter anderem: „Die längsten Drüschen liegen in der Mitte des Vormagens, die kürzesten Drüsen hingegen an den beiden Mündungen." Die in denselben abgesonderte Flüssigkeit, der eigentliche Magensaft der Vögel, wird durch eine rundliche Mündung, welche die dünne Schleimhaut durchbohrt, in die Höhle des Vormagens ergossen. Jedes Drüschen hat nur eine Mündung, welche sich in einer kleinen Warze, dem Vorsprung des cylindrischen Drüschens, befindet. Die Zahl dieser Drüschen ist sehr grofs. Tiedemann fand in dem Vormagen eines gemeinen Reihers gegen vierzehnhundert / (Tiedemann 453, 1810).

/ Home 266, 1814 bildet die Drüsen ab (aufgenommen von M. Owen in seine Cyclopaedia of Anat. t. II p. 319 fig. 160). Er hält sie jedoch für blind endende kleine einfache Taschen / (Milne Edwards 386, 1860).

Meckel beschreibt / die Drüsen als zackig gespaltene Säcke / (Meckel 455, 1829).

/ Die Drüsen erwähnen ferner Rudolf Wagner (Icones physiologicae), J. Müller 531, 1830 / (Molin 145, 1850).

Macgillivray 3670, 1837 / beschreibt und bildet die Drüsen im Vormagen von Aquila chrysaëtus und von Buteo vulgaris ab. Er sagt: Die Drüsen sind länger in der Mitte und kürzer gegen die beiden

Enden des Organs. Sie sind von cylindrischer Form und haben eine Centralhöhle mit dicken Wänden und einer schwammichten inneren Oberfläche / (Macgillivray 3670, 1837).

/ Bischoff 56, 1838 beschreibt die Drüsensäckchen des Vormagens als entweder ganz einfache Cylinder, oder etwas traubig. Die Wände dieser grofsen Säckchen sind selbst wieder mit äufserst zahlreichen kleinen Zellen besetzt. Bischoff ist nach Hasse 184, 1865 der erste, der des zusammengesetzten Baues der Vormagendrüsen gedenkt / (Hasse 184, 1865).

Todd erkennt, / dafs die zusammengesetzten Drüsen des Vogelmagens (Taube) aus dichtgedrängten Schläuchen bestehen, welche in einen centralen Hohlraum münden. Es sind ihm auch die komplizierteren Verhältnisse beim Strauſs bekannt. Hier setzt sich eine Drüse wieder aus mehreren zusammen, deren jede gebaut ist wie eine solche Drüse bei der Taube / (Todd 7492, 1840).

Molin beschreibt / die radiäre Anordnung der Drüsenschläuche und deren Einmündung in den Centralraum, von welchem ein Ausführgang ausgeht, und giebt im ganzen richtige Abbildungen / (Molin 145, 1850).

/ Bei einigen Vögeln (Finken und Taube) findet Glaettli die zusammengesetzten Magendrüsen des Drüsenmagens aus einer sehr grofsen Menge kleiner cylindrischer Blindsäckchen zusammengesetzt, die sich gegen einen in der Mitte der Drüse übrig bleibenden Kanal frei öffnen / (Glaettli 237, 1852).

Kahlbaum 2933, 1854 unterscheidet / im Vogelmagen 1) einfache Drüsen, 2) zusammengesetzte Drüsen. An letzteren erkennt er die Drüsentubuli, welche sie zusammensetzen. Er findet, dafs diese Drüsen bei Hühnern viel gröfser sind (3—4 Linien breit) als bei anderen Vögeln, z. B. den Tauben / (Kahlbaum 2933, 1854).

Leydig sieht in den zusammengesetzten Drüsen des Drüsenmagens der Vögel den schärfsten Ausdruck einer sich schon bei Batrachiern und Reptilien findenden gruppenweisen Anordnung der Magendrüsen / (Leydig 563, 1857).

/ Die eigentlichen Magensaftdrüsen (zusammengesetzten Drüsen) teilt Bergmann in drei Typen ein:

1) Ein grofser Centralraum nimmt die Mündungen der kleinen Schläuche auf.

2) Die Drüsenschläuche münden durch Vermittelung von untergeordneten Ausführgängen in den Hauptausführgang, welch letzterer sehr kurz sein kann. So ist es beim Star, Emberizza, Sperling, Krähe, Strix flammea, Colymbus.

3) Eine Anzahl kleinerer Ausführgänge nebeneinander bewirken die Ausleerung des Sekretes in die Magenhöhle. Die Epithelien der zusammengesetzten Drüsen sind feinkörnig. In den Ausführgängen sind es helle Zellen, welche in den gröfseren Gängen resp. den Centralräumen in Cylinderepithel übergehen / (Bergmann 208, 1862).

/ Es finden sich Drüsenpakete mit grofsen grofskernigen, stark granulierten pflasterförmigen Epithelzellen bekleidet und in deren Interstitien zottenartige, mit Cylinderzellen bedeckte Hervorragungen. Aus den Paketen führt ein Ausführgang mit Cylinderepithel zur Oberfläche (Psittacus zeigt einige Ausnahmen) / (Hasse 122, 1866).

Wilczewski, der / die zusammengesetzten Magendrüsen bei der Taube und Elster untersuchte, beschreibt in denselben einen Haupt-

gang, in welchen ziemlich senkrecht eine Menge Nebengänge münden. Die grofsen Cylinderzellen der Schleimhautoberfläche bekleiden den Hauptgang bis ungefähr zur halben Höhe der Schleimhaut. Hier beginnt das ihm eigene Cylinderepithel, welches wenig trübe ist und dessen Kerne stets an der Basis sitzen.

Die Nebengänge sind mit einem Epithel polygonaler Zellen bekleidet. Das Cylinderepithel des Hauptganges dringt öfters in die Nebengänge ein.

Dafs der Hauptgang keine einfache Ausbuchtung der Schleimhaut ist, zeigen die Reaktionen der Epithelzellen, welche nicht mit den Reaktionen der Epithelzellen der Magenoberfläche übereinstimmen.

Mit Karmin färben sich die Cylinderzellen des Hauptganges nur leicht rosa, die Zellen der Nebengänge nur sehr schwach. Der Kern der ersteren färbt sich dunkler, als der der letzteren. Mit Jod färben sich die Zellen des Hauptganges mehr hell oder bleiben ungefärbt, die der schlauchförmigen Drüsen dagegen färben sich, ebenso die Zellen der Nebengänge / (Wilczewski 239, 1870).

/ Der Drüsenmagen ist sehr verschieden gebaut. Die Drüsen können dicht gedrängt stehen oder nur spärlich verteilt; letzteres in den wenigen Fällen, wo, wie bei Casuarius, Struthio, den Procellaridae und Aptenodytes der Drüsenmagen den Muskelmagen bedeutend an Volumen übertrifft. Häufig treten die Drüsen zu besonderen Komplexen (Jugabildung) zusammen (viele Raubvögel, einige Störche etc.), oder sie bilden einen scharf abgegrenzten Drüsenring.

Die Drüsen sind einfach bei den Fleisch- und Fischfressern, jedoch auch bei der Taube und dem Schwan, zusammengesetzter und gröfser bei den Vegetabilien fressenden Gänsen und Hühnern; am entwickeltsten, mit je 5—6 Follikeln und gemeinsamem Ausführungsgang bei Leptoptilus Argala, dem Marabu und besonders bei den Ratitae.

Das Sekret dieser Drüsen vermag bei einigen Raubvögeln und den fischfressenden Reihern, Cormoranen und bei einigen Störchen Knochen und sogar Fischgräten völlig aufzulösen.

Der Schlufs, dafs der Vormagen selbständiger entwickelt und stärker drüsig sei bei den Vegetabilienfressern, dafs er aber weniger drüsig, wenn auch grofs, bei den mehr von animalischen Substanzen lebenden Vögeln sei, hat keine allgemeine Giltigkeit.

Relative Gröfse und innere Struktur des Drüsenmagens sind ebenso schlecht zur Charakterisierung gröfserer Abteilungen zu verwenden, wie sie oft sehr treffende Merkmale zur Unterscheidung nahe verwandter Familien, Genera, ja sogar häufig Species an die Hand geben / (Gadow 2183, 1879).

Remouchamps stellt zu den drei von Bergmann 208, 1862 / aufgestellten Typen (siehe pg. 156) für Rhea americana einen neuen vierten Typus auf mit

a) Vielfachheit der Hauptausführgänge, welche sehr selten einfach sind.

b) Anwesenheit einer sehr grofsen Zahl von Drüsenschlauchbündeln, alle um die Ausführgänge.

c) Anwesenheit oder Fehlen eines Kanals in jedem der Bündel.

d) Vereinigung verschiedener Drüsentypen in demselben Organ / (Remouchamps 138, 1880).

Postma schliefst, / dafs

Nucifraga caryocatactes zu dem zweiten,
Larus argentatus . . „ „ ersten,
Cypselus apus . . . „ „ dritten

von Bergmann angenommenen Typus gehört / (Postma 4379, 1887).

/ Während Home, Bergmann und Remouchamps in den Magendrüsen nur eine Zellart annahmen, welche Ferment secerniert, fand Garel Schleimzellen in der Centralhöhle der Magendrüsen bei verschiedenen Vögeln.

Cazin findet, dafs nicht nur die Centralhöhle, sondern auch die Wand der kleinen Sammelröhren, welche in die Centralhöhle münden, von Schleimzellen ausgekleidet werden, z. B. bei der Haustaube.

Eine analoge Struktur findet er bei

Picus martius,	Munia rubra, nigra,
„ major,	Ardea cinerea,
Pyrrhocorax alpinus,	Spheniscus demersus,
Sitta coesia,	Fratercula arctica,
Accentor alpinus,	Hausente,
Regulus cristatus,	Larus canus,
Cinclus aquaticus,	Buteo vulgaris,
Passer montanus,	Accipiter nisus.

Die Menge der Schleimzellen wechselt sehr bei den verschiedenen Arten, je nach der Entwicklung der Centralhöhle der Drüse, welche bisweilen sehr reduziert ist und je nachdem, dafs die Fermentröhren hier direkt einmünden, oder durch Vermittelung von mit Schleimzellen ausgekleideten Sammelröhren; der letzte Fall ist unter den aufgezählten Arten der häufige.

Unter allen diesen hat Spheniscus demersus allein multilobuläre Magendrüsen, ähnlich denen, welche für verschiedene pflanzenfressende Vögel beschrieben wurden. Jedes der Läppchen besitzt eine eigene Centralhöhle und Sammelröhren, und stellt so eine monolobuläre Drüse dar / (Cazin 168, 1887).

/ Die zusammengesetzten Magendrüsen sind stets nur in einer Lage angeordnet. Der Drüsenmagen ist bald mehr, bald weniger entwickelt als der Muskelmagen, aber die Zahl der zusammengesetzten Drüsen, welche er enthält, vermehrt sich nicht in absolut proportionalem Verhältnis der Dimension des Drüsenmagens im Vergleich zum Muskelmagen, vielmehr scheint die Verteilung dieser Drüsen nach den relativen Dimensionen des Drüsenmagens zu wechseln. Es soll dies heifsen, in einem Drüsenmagen, welcher viel mehr entwickelt ist als der Muskelmagen, sind die zusammengesetzten Drüsen nicht dicht gedrängt in der ganzen Ausdehnung der Magenwände, vielmehr in einer bestimmten Region lokalisiert, oder sie liegen ziemlich zerstreut.

Die zusammengesetzten Drüsen sind meist unilobuläre, z. B. bei Taube, Ente, Flamingo, Sperber u. a. Sie sind multilobulär, d. h. zusammengesetzt aus mehreren Lappen, welche voneinander durch dichtes Bindegewebe getrennt werden, bei einer Anzahl granivorer und herbivorer Vögel einerseits (Huhn, Gans, Truthahn, Strauſs, Rhea americana), und andererseits bei einigen karnivoren Vögeln, z. B. bei Spheniscus demersus. Es giebt keine Beziehungen, wie man annehmen wollte, zwischen der Nahrung (animalisch oder vegetabilisch) der Vögel und der Kompliziertheit ihrer zusammengesetzten Drüsen. Jede uni-

lobuläre Drüse und jedes Drüsenläppchen der multilobulären Drüsen wird durch eine Anhäufung von blindsackförmigen Schläuchen (Molin) gebildet, die von granulierten Zellen ausgekleidet sind und die ihre Produkte in eine Centralhöhle ergiefsen, welche als gemeinschaftlicher Ausführungsgang dient.

In den multilobulären Drüsen münden die Centralhöhlen der Läppchen in eine gemeinschaftliche Höhle, die sich selbst in den Magen öffnet.

Die Oberfläche der Centralhöhle, die meistens mit unregelmäfsigen, verästelten und anastomisierenden Falten versehen ist, wird bis zur Mündung der Drüsen bald von einem gewöhnlichen cylindrischen Epithel, Huhn, Schwalbe, bald von einem Schleimzellenepithel überkleidet, z. B. Taube, Ente, Spheniscus demersus.

Bei den Drüsen, welche auch Schleimzellen enthalten, münden die Drüsenschläuche, anstatt sich direkt in die Höhle des Läppchens oder der Drüsen zu öffnen, im allgemeinen durch Vermittelung von weiten und kurzen Sammelröhren, die regelmäfsig von Schleimzellen ausgekleidet sind. Die zusammengesetzten Drüsen schliefsen nicht, wie man gewöhnlich annimmt, eine einzige Zellart ein, sondern zwei. Dieselben sind niemals im selben Schlauch gemischt, sondern sie sind lokalisiert: die einen in den Drüsenschläuchen, welche an der Peripherie der Drüsen liegen, die andern in ihrem centralen Teil, d. h. in der gemeinschaftlichen Höhle und in den Sammelröhren / (Cazin 153, 1888).

Klug 6242, 1893 untersuchte körnerfressende Vögel. / Die Zellen der Schläuche der zusammengesetzten Drüsen sind stark granuliert, sie haben keine selbständige Membran, auch der Kern ist, wie bei den Belegzellen, mehr — weniger central, nicht wandständig.

Nach Klug (siehe dessen Untersuchungen bei „Gans") unterliegt es keinem Zweifel, dafs die Zellen der zusammengesetzten Drüsen des Vormagens körnerfressender Vögel nicht nur die Salzsäure, sondern auch das Pepsin bereiten.

Die Zellen der zusammengesetzten Drüsen des Vormagens der körnerfressenden Vögel entsprechen den Belegzellen der Fundusdrüsen der Säuger / (Klug 6242, 1893).

Die letzte Behauptung scheint mir nicht bewiesen, vergleiche darüber meine Angaben über Amphibien auf Seite 116 und 118.

In dem vorausgehenden Überblick über das Entstehen unseres heutigen Wissens über die zusammengesetzten Magendrüsen habe ich fast nur solche Angaben eingereiht, welche von den Autoren als für die Vögel im allgemeinen gültig aufgestellt wurden. Viele Angaben, welche nur für einzelne Vögel gemacht wurden, und trotzdem allgemeine Bedeutung haben dürften, können aus der Einzelbesprechung der Vögel entnommen werden.

Muskelschichten des Drüsenmagens. Über die Anordnung der Schichten des Drüsenmagens waren bisher unrichtige Vorstellungen verbreitet. Ich konnte dieselben bis auf Tiedemann 453, 1810 zurückführen, der sagte:

/ „Die Zirkelfasern liegen wie an der Speiseröhre nach aufsen und die Längsfasern nach innen" / (Tiedemann 453, 1810).

Ebenso geben eine äufsere Ring- und eine innere Längsfaserschicht an: Leydig 183, 1854 für den Drüsenmagen der Gans und Hasse 122,

1866 im Drüsenmagen des Huhnes, Rathke 5802, 1866 für die Vögel im allgemeinen.

Es erschien damit die Anordnung der beiden Muskelschichten, welche man als Muscularis deutete, gerade umgekehrt, als dies bei anderen Vertebraten der Fall ist. Dazu kam noch, dafs man über den zusammengesetzten Drüsen eine Muscularis mucosae auffand. Als Muscularis mucosae wurde diese Schicht, welche erkannt zu haben Cattaneo 221, 1884 das Verdienst zukommt, von Cazin 166, 1886 bezeichnet. Cazin 153, 1888 äufserte sich über dieselbe folgendermafsen:

/ Die Muscularis mucosae wird im Drüsenteil des Magens durch Muskelbündel gebildet, welche bald zerstreut sind, bald eine dicke Schicht bilden und welche nicht zwischen den zusammengesetzten Magendrüsen und der Muskelschicht liegen, sondern nach innen von den Drüsen (in Beziehung zur Magenhöhle). Also liegen die zusammengesetzten Drüsen in der Submucosa. Bisweilen findet man zwischen den zusammengesetzten Drüsen Muskelbündel, welche um dieselben eine ziemlich lockere kontraktile Hülle bilden / (Cazin 153, 1888).

Es stellte sich nun aber heraus, dafs die ursprüngliche Annahme, dafs im Drüsenmagen der Vögel nur eine äufsere Ring- und eine innere Längsschicht bestehe, auf unvollständiger Beobachtung beruhte. Vielmehr fand sich nach aufsen von der Ringschicht noch eine weitere längsverlaufende Muskelschicht. Dieselbe zeigt bei verschiedenen Vögeln eine sehr wechselnde Stärke. Oft ist sie sehr stark, wie z. B. beim Huhn, bei anderen weniger stark, aber doch noch als deutliche Schicht zu erkennen. Bei einigen endlich scheint sie auf den ersten Blick zu fehlen, doch lassen sich bei genauer Untersuchung Spuren derselben nachweisen. Es liegt demnach die Annahme nahe, dafs die äufsere Längsfaserschicht ursprünglich allen Vögeln zukommt, dafs sie aber bei einem Teil derselben in Rückbildung begriffen ist.

Bisher liegen folgende Angaben über die äufsere Längsmuskelschicht vor:

Grimm 6583, 1866 fand dieselbe im Drüsenmagen von Phasianus gallus. Die Muskelhaut zeigt drei Schichten. Die äufserste sehr dünne besteht aus Längsfasern. Am Anfang des Schaltstückes (Hasse) schwindet die äufserste Schicht.

Postma 4379, 1887 beschreibt die drei Muskelschichten unter Dickenangaben bei folgenden Vögeln:

	äufsere Längs-	Ring-	innere Längsschicht
Larus argentatus	0,079 mm	0,537 mm	0,125 mm
Taube	0,046 „	0,154 „	0,091 „
Cypselus apus	0,025 „	0,22 „	0,108 „

Aufser diesen konstatiert er sie bei Alcedo hispida und bei Nucifraga caryocatactes. Er läfst jedoch nach innen von den drei Schichten erst die Submucosa und Mucosa folgen.

Cazin 153, 1888 beschreibt im Magen des Huhns eine äufserste dünne Längsmuskelschicht, eine äufsere dicke Ringmuskelschicht und eine innere Längsmuskelschicht. Eine aus längs- und querverlaufenden Muskelbündeln bestehende Muscularis mucosae liegt nach ihm einwärts von den zusammengesetzten Drüsen.

Barthels 7525, 1895 findet im Ösophagus verschiedener Vögel gleichfalls nach aufsen von der Ringmuskelschicht eine (übrigens schon Kahlbaum 2933, 1854 u. a. bekannte) dritte äufsere längsverlaufende

Muskelschicht (bei Gallus domesticus, Phasianus colchicus, Tetrao tetrix, Dromaeus Novae Hollandiae, Phalacrocorax carbo und Sula bassana). Darauf untersuchte er den ganzen Darmtractus verschiedener Hühner und fand überall die dreifache Muskulatur.

Ich selbst fand die äußere Längsschicht im Drüsenmagen gut entwickelt beim Huhn, etwas weniger stark bei der Taube und beim Kanarienvogel, in deutlichen Spuren beim Falken.

Man hat demnach (Oppel 7537, 1895) im Drüsenmagen der Vögel von außen nach innen folgende Muskelschichten zu unterscheiden:

1. eine äußere Längsschicht,
2. eine innere Ringschicht.

Diese beiden Schichten stellen die eigentliche **Muscularis** des Magens dar und entsprechen der Muscularis des Magens anderer Vertebraten. Die Ringschicht ist stark entwickelt, die Längsschicht schwächer, oft rudimentär.

Es liegt nun sehr nahe, die nach innen von den beiden Muskelschichten liegende Längsmuskelschicht als Muscularis mucosae zu deuten. Davon ließen sich die früheren Autoren dadurch abhalten, daß eine Submucosa bei den Vögeln nur sehr geringgradig entwickelt ist.

So sagt z. B. Klein 3038, 1871 über den Ösophagus der Vögel: / Die nach außen von der Mucosa liegende Muscularis mucosae, die beim Übergange aus dem Ösophagus in den Drüsenmagen an Stärke abnimmt, tritt wegen des Schwundes des lockeren submukösen Gewebes als innere, längslaufende Muskelschicht an die Muscularis externa hart heran, so daß sie zu dieser gerechnet werden kann / (Klein, in Klein und Verson 3038, 1871).

Die Verhältnisse lassen sich aber nur in der von mir angegebenen Weise richtig verstehen, wenn man der geringen Entwickelung der Submucosa Rechnung trägt.

Da ich nun auch die von Cattaneo und Cazin als Muscularis mucosae bezeichnete Schicht als solche anerkenne, so haben wir bei den Vögeln eine doppelte **Muscularis mucosae** zu unterscheiden:

1. eine dünne, unter den Schlauchdrüsen und über den zusammengesetzten Drüsen liegende hohe Schicht der Muscularis mucosae,
2. eine stärkere, längsverlaufende, unter den zusammengesetzten Drüsen liegende, tiefe Schicht der Muscularis mucosae.

Die Spaltung der Muscularis mucosae in zwei getrennt verlaufende Schichten findet nur statt im Bereich der zusammengesetzten Drüsen. Die Spaltung läßt sich direkt beobachten am Beginn der zusammengesetzten Drüsen; vergl. die Abbildungen bei Falke und Chelidon urbica.

Die hohe Schicht der Muscularis mucosae fasse ich als neu aus der tiefen Schicht entstandenes jüngeres Element auf. Zwischen die Magendrüsen sahen wir schon bei niederen Vertebraten (vergl. z. B. Amphibien und Reptilien) von der Muscularis mucosae aus Muskelbündel aufsteigen. Bei den Vögeln erreicht dieses Verhalten eine höhere Stufe, indem es zur Abspaltung der hohen Schicht und zur Bildung der von Cazin 153, 1888 beschriebenen kontraktilen Hülle um die zusammengesetzten Drüsen kommt.

Diese Muskelverhältnisse begründen meine für die Schichten des Vogelmagens aufgestellte Einteilung, nach der die zusammen-

gesetzten Drüsen nicht in der Submucosa, sondern in der tiefen Schicht der Mucosa liegen. In der Submucosa liegen auch im Drüsenmagen des Vogels keine Drüsen, so wenig wie bei anderen Vertebraten.

Blutgefäfse. Bergmann beschreibt die Blutgefäfse im Drüsenmagen der Vögel wie folgt: / Die Arterien treten zwischen den Schläuchen ein, verzweigen sich an ihrer Aufsenseite und geben ihre letzten Spitzen in die Schleimhaut. Kapillaren dringen zwischen den Drüsenbläschen bis gegen die Axe des Schlauches und bilden hier verhältnismäfsig ansehnliche Venen, welche gegen die Mündung des Schlauches ihren Weg nehmen, so die Schleimhaut erreichen und sich hier mit einem groben Venennetze verbinden. Aus letzterem treten dann Venen in geradem Verlaufe zwischen den Schläuchen herab und gehen in die hinter diesen verlaufenden Venen über. Durch die Äste, welche die Venen in der Axe der Schläuche zusammensetzen, kann auf Querschnitten das Bild eines mehr oder minder vollkommenen Venenringes entstehen. Glaettli schliefst mit Unrecht daraus auf einen spiraligen Verlauf der Venenstämmchen. Auch enthält ein Schlauch nicht immer nur eine Hauptvene, sondern oft zwei gleich starke, durch deren Anastomosen ebenfalls Ringe auf Querschnitten entstehen können / (Bergmann 208, 1862).

Muskelmagen.

Der Muskelmagen ist als ein der Pylorusdrüsenzone niederer und höherer Vertebraten zu vergleichender Magenabschnitt aufzufassen, der in hohem Mafse für mechanische Arbeitsleistung differenziert ist. Die Diffenzierung zeigt sich besonders in zwei Richtungen:

1. Hohe Ausbildung der Muskelschichten;
2. die Drüsen bilden anstatt eines der Verdauung dienenden Sekrets eine zu den sogenannten Hornplatten oder Reibeplatten erstarrende Schicht.

Betreffend die Muskelschichten gebe ich nach Gadow 2183, 1879 einige Angaben Cuviers wieder.

/ Cuvier unterscheidet 1. Gésier simple: einfacher Muskelmagen. Die abgeplatteten Seiten zeigen jederseits ein Centrum tendineum, von welchem nach allen Seiten hin sich mit denen der anderen Hälfte begegnende Muskelfasern ausstrahlen. Jedes dieser Bündel ist als ein kleiner, die beiden Centren verbindender Muskel aufzufassen.

Einen solchen Magen besitzen Vögel, deren Nahrung aus Insekten, Fleisch und weichen Früchten besteht. Der Magen der echten Fischfresser, wie Ardea, Halieus etc. ist ein lang-ovaler, fast bis zum After reichender, den ganzen vorderen und linken Teil der Bauchhöhle einnehmender, weichhäutiger Sack, während bei den Tubinares der Magen rudimentär geworden ist und durch den ungeheuer entwickelten Vormagen vertreten wird, ähnlich bei Casuarius.

2. Gésier compliqué. Zusammengesetzter Muskelmagen. Die Struktur der vorigen Form ist auch bei dem „zusammengesetzten Magen“, besonders am Fundus, zu erkennen; es haben sich aber der rechte und der linke, nicht der Cardia oder dem Fundus zugekehrte Seitenteil zu je einem sehr starken Musculus lateralis entwickelt.

Diese bilden auf der vorderen und der hinteren Fläche je eine bläulich glänzende Sehnenscheibe.

Das ganze Lumen ist fast immer von einer lederartig harten, gerunzelten, oft sehr dicken Hülle bedeckt; das längs und quer gerunzelte hornige Epithel bringt zwei mit ihren Konkavitäten und Konvexitäten wechselweise aufeinander passende Reibeplatten hervor.

Ein solcher Magen findet sich bei sämtlichen Vegetabilienfressern; so im höchsten Grade bei den Lamellirostren, einigen Ratiten, den Tauben, Hühnern und den körnerfressenden Singvögeln.

Zwischen den beiden extremen Magenformen finden sich entsprechend der Beschaffenheit der Nahrung zahlreiche Übergangsformen / (Gadow 2183, 1879).

Die Schilderung des genaueren Baues der Muskelschichten ist der mikroskopischen Untersuchung weniger als der makroskopischen zugänglich, ich gehe daher, indem ich noch auf die Arbeiten Tiedemanns 453, 1810 und Auerbachs 7632, 1863 verweise, hier nicht näher auf diese Verhältnisse ein. Auerbach beschreibt auch den Nerven- und Ganglienapparat im Muskelmagen der Vögel (s. unten S. 169).

/ Schon Retzius sucht im Muskelmagen der Vögel ein kunstvoll ausgebildetes Antrum pylori. Er vergleicht den Muskelmagen der Vögel mit dem Pylorusteil des Magens anderer Vertebraten und weist darauf hin, daſs sich Sehnenbildungen aufser am Magen der Vögel auch bei Säugern (Mensch, Bär, Hund, Seehund, Hase), ferner beim Krokodil und unter den Fischen bei Silurus glanis finden / (Retzius 72, 1857).

Flower nimmt an, / daſs die Funktion des Muskelmagens beim Verdauungsprozeſs eine rein mechanische ist. Die Funktion der verdauenden Schläuche scheint nur die Sekretion der Hornschicht zu sein, welche über ihnen liegt / (Flower 500, 1860).

Jobert / betrachtet den Muskelmagen nicht als ein ausschlieſslich mechanisch wirkendes Organ, sondern als einen gleichfalls chemischen Magen, der eine saure Flüssigkeit zu sezernieren vermag. Der Muskelmagen spielt eine aktive Rolle bei der Verdauung und hat nicht die Funktion, Schleim zu sezernieren / (Jobert 2906, 1873).

/ Der eröffnete Muskelmagen beim Huhn und bei der Ente enthält Säure, allein dieselbe gehört dem Mageninhalt an und nicht den Wänden des Muskelmagens; die Hornschicht ist undurchgängig für Säuren / (Cazin 124, 1886).

Hornschicht des Muskelmagens. (Sekretschicht.) Der Name Hornschicht erscheint für die den Muskelmagen der Vögel auskleidende, oft zu mächtigen Reibeplatten umgebildete, von den Drüsen erzeugte Schicht unrichtig. Er entstand zu einer Zeit, zu der man die Entstehung dieser Schicht nach Art einer epidermoidalen Bildung annahm. Als sich dann später ergab, daſs es sich bei Bildung dieser Schicht in erster Linie um ein erstarrendes Drüsensekret handelt, wurde der Name beibehalten.

Ich schildere die Kenntnisse, welche wir über dieses Organ besitzen, in der Reihenfolge, wie sie gewonnen wurden.

/ Die innerste Haut des Muskelmagens ist sehr dick und nur durch sehr weniges kurzes Zellgewebe an die Gefäſshaut befestigt, so daſs sie sich immer von dieser sehr leicht lostrennen läſst, wie schon Aristoteles (Hist. Anim. Lib. 2. Kap. 17 p. 231) angab / (Tiedemann 453, 1810).

/ Wenn auch Cuvier die Hornschicht als Epidermis bezeichnete, so erkannte er doch schon ihre eigentümliche Beschaffenheit, wie aus folgenden Worten hervorgeht: „Sa substance est toujours de nature cornée et sa structure évidemment inorganique. Elle est très remarquable dans l'autruche. L'épiderme n'y semble composé que de petites aiguilles cylindriques, pressées les unes contre les autres, ou perpendiculaires aux parois de l'estomac: elles se séparent très facilement l'une de l'autre et se détachent de ces parois avec la même facilité“ / (Gadow 2183, 1879).

/ Spätere Autoren glaubten dagegen die Reibeplatten als Hornschicht auffassen und mit Bildungen, wie Zungenstacheln, vergleichen zu müssen; zu diesen gehören z. B. noch Bergmann und Leuckart / (Bergmann und Leuckart 7403, 1852).

Während also Cuvier das Verdienst zukommt, die Zusammensetzung der Hornschicht erkannt zu haben, werden als Entdecker ihrer Entstehung aus den Drüsen gewöhnlich folgende zwei Autoren genannt:

/ Berlin erkennt schon und bildet ab die in die Drüsenschläuche eindringenden Fortsätze der Hornschicht. Er zeichnet dieselben homogen, nicht aus Zellen bestehend. Er beschreibt den Zusammenhang der Hornschicht mit der den Drüsenmagen auskleidenden Schleimhaut. Doch stellt er sich noch vor, daſs das Drüsensekret des Muskelmagens durch Kanäle in der Hornschicht zur freien Oberfläche dringe / (Berlin 499, 1852—53).

/ Molin erkennt, daſs die Drüsen des Muskelmagens es sind, welche die Reibplatten bilden. Er erkannte, daſs die Reibplatten aus Fäden bestehen, welche, anfangs parallel verlaufend, durch eine zellenenthaltende Substanz verbunden werden / (Molin 145, 1850) (seine Priorität wird auch von Leydig 563, 1857 und Curschmann 109, 1866 anerkannt).

/ Aus jedem der Schläuche des Muskelmagens geht ein Cylinder hervor, bei dem Huhn, der Taube, der Gans und dem Wasserhuhn, und ein Bündel von Fäden bei der Nachtigall, dem Sperlinge und dem Papagei.

Diese Cylinder und Fäden bilden die Epidermisschicht. Erstere bleiben einander parallel, wie die Stäbchen der Retina, während letztere, kaum aus den Schläuchen herausgetreten, sich in allen möglichen Richtungen verflechten / (Molin 38, 1852).

/ Sehr merkwürdig verhält sich der Muskelmagen der Vögel. Das Sekret nämlich, welches die Drüsen des Magens absetzen, häuft sich über den Cylinderzellen an und erhärtet meist zu einer derben Kruste, welche fälschlich als „hornartiges Epithel“ des Muskelmagens in den Büchern figuriert. Es können zwar einzelne Zellen mit in das Sekret geraten sein, aber der Hauptmasse nach ist es durchaus nicht ein Epidermisgebilde, sondern eine homogene, geschichtete Substanz, unterhalb welcher erst die Epithel- oder Sekretionszellen der Magendrüsen kommen. Bei manchen Vögeln, wie Leydig es z. B. an einem frischen Reiher (Ardea cinerea) beobachtete, bleibt das Sekret eine helle, gallertige Substanz, zum Teil infolge der Schichtung von leichtstreifigem Aussehen. Auch einzelne Kerne, wohl von abgestoſsenen Zellen herrührend, werden in ihr unterschieden. Man darf vielleicht die Frage aufwerfen, ob die glashelle, homogene Schleimschicht, welche man im frischen Magen mancher Säuger über dem Epithel erblickt, und in der

mehr oder weniger abgestofsene Epithelzellen sich finden, nicht eine ganz analoge Bildung ist / (Leydig 563, 1857).

/ Flower stellt sich die Bildung der Stäbchen in dem Grunde der Drüsen und deren allmähliche Austreibung mehr in der Art vor, in welcher ein Haar sich entwickelt. Inzwischen gieſst der Oberteil des Schlauches oder die dazwischen liegenden Oberfläche die Substanz aus, welche den Raum zwischen den Stäbchen füllt und das ganze Gewebe befestigt. Wie beim gewöhnlichen Epithelgewebe mufs dieser Prozefs konstant weiter gehen, entsprechend der Abnützung der Oberfläche.

Allen untersuchten (Turdus, Sylvia, Passer, Pyrrhula, Emberriza, Gallus, Numida, Coturnix, Anas boschas, Columba livia, Caloenas nicobarica) granivoren Vögeln ist gemeinschaftlich: Die Hornschicht des Muskelmagens ist aus zahlreichen parallelen, stäbchenähnlichen, festen Körpern zusammengesetzt, welche dicht bei einander stehen und sich von der angehefteten Fläche bis zur freien Oberfläche erstrecken und in eine Zwischensubstanz oder Matrix eingebettet sind, welche von homogener Natur ist oder mehr oder weniger dunkle Massen enthält. Diese Stäbchen sind Verlängerungen der Cylinder, welche in den Schläuchen der Drüsenschicht enthalten sind. In der tieferen Schicht des Gewebes ist die Matrix weicher und die Körnchen sind deutlicher, dunkler und breiter, oft Zellkernen gleichend. Die ganze Struktur wird weniger deutlich und verwirrter, je mehr man sich der freien Oberfläche nähert. Die weitere Anordnung dieses Gewebes wechselt bei verschiedenen Vögeln. Die Veränderung ist von denen in der Drüsenschicht abhängig. Die Cylinder sind bisweilen unregelmäfsig zerstreut, bisweilen in Linien oder in linealen Gruppen angeordnet, in anderen Fällen in kleine dreieckige oder polygonale Gruppen gesammelt; bei letzteren sind die dunklen Körner der Matrix in distinkten Zwischenlinien angeordnet. Sie teilen so die durchscheinenden Räume, welche die Stäbchenbündel enthalten, ab, und sind so angeordnet, dafs sie bei Horizontalschnitten netzförmig erscheinen.

Flower stellt eine Anzahl Vögel nach der Art der Anordnung der Cylinder zusammen. Er findet: bei Drossel, Amsel, Nachtigall sind die Cylinder mehr oder weniger regelmäfsig in Linien angeordnet, aber die Zwischensubstanz ist gleichmäfsig gekörnt und zeigt keine dunklen Linien, welche die Stäbchen in Gruppen abteilen.

Beim Sperling, Dompfaff, Goldammer sind die Cylinder in Gruppen angeordnet, jede besteht aus einer langen einzelnen Reihe.

Bei Gallus, Numida, Coturnix sind die Follikel in ovale oder polygonale Gruppen abgeteilt / (Flower 500, 1860).

/ Auch 3473, 1864 betont Leydig, dafs die sogenannte Hornlage im Muskelmagen der Vögel das in Lagen erhärtete Sekret der darunter befindlichen Sekretionszellen ist / (Leydig 3473, 1864).

/ Bei Fleischfressern nur in dünner Lage ergossen, leicht zu schneiden, nicht besonders zäh, hell, ziemlich durchsichtig, quillt die Sekretschicht in Essigsäure und Kali stark auf.

Bei Körnerfressern ragt das Sekret mehr oder minder tief in Form konischer Zapfen in die einfachen Drüsen hinein. Die Zapfen lassen sich durch die Dicke der Sekretschicht durchverfolgen, indem sie sich entweder dicht aneinanderlegen, oder von einer helleren Zwischensubstanz, die von dem Epithel der bogenförmigen Verbindungstücke abgesondert wird, verbunden werden. Bei Psittacus verliefen die Zapfen

schräge. Die abgesonderten Massen zeigen Spuren schichtenweiser Ablagerung. Den Epithelarten, welche die Drüsen auskleiden, darf man Einfluſs auf die gröſsere oder geringere Zähigkeit der Masse zuschreiben. Hasse glaubt, es greifen hier Drüsensecretion und Cuticularbildung ineinander. Die Zellen innerhalb der Drüsen sondern ein Sekret ab, das die Zapfen bildet, die Zellen der bogenförmigen Verbindungsstücke, wo diese deutlich vorhanden und nicht mit hellem Cylinderepithel bekleidet sind, eine Cuticula / (Hasse 122, 1866).

/ Das Sekret der Drüsen wird aus denselben in Form eines Fadens herausgepreſst, die Fäden ordnen sich in einer für die einzelnen Arten charakteristischen Weise und erhärten dann. Die Fasern sind durch eine Klebsubstanz verbunden, welche nach Curschmann vom Oberflächenepithel geliefert wird.

In der Anordnung der Fäden unterscheidet Curschmann 3 Typen. Der erste zeigt die Fäden meist direkt und senkrecht in die Höhe steigend (Struthio camelus, Gans, Huhn, Taube), im zweiten sind sie unregelmäſsig gebogen und gewunden (Rhea americana), der dritte dagegen zeigt sie nach ganz bestimmten Regeln angeordnet (Fringilla domestica) (vergl. Abbildungen bei Rhea americana und Fringilla domestica). Die meisten Fleischfresser nähern sich dem zweiten Typus oder halten, wie z. B. Strix noctua, die Mitte zwischen dem ersten und zweiten.

Chemisches Verhalten der Fäden: Sie zeigen selbst beim halbstündigen Kochen in Kalilauge keine Veränderung; ebenso zeigten sie in verdünnten Mineralsäuren keine Veränderung; in konzentrierter Schwefel- und Salzsäure, namentlich bei Siedehitze, lösten sie sich. Curschmann scheinen diese Reaktionen auf Chitin oder die allernächste Verwandtschaft mit Chitin hinzuweisen / (Curschmann 109, 1866).

/ Die Sekretschicht steht nach Hasse im Zusammenhang mit Sekretzapfen, welche in die Drüsenschläuche hineinragen. Am Grund der Drüsen strahlen die Drüsenschläuche büschelförmig gegen die Epithelzellen aus, als ob von den Zellen Einzelströmchen sich ergössen, die sich aneinander legten, um dann allmählich zapfenartig aus der Mündung der schlauchförmigen Drüsen hinausgetrieben zu werden (bei den Scansores). Das Verhältnis des einzelnen Sekretströmchens zu der Sekretzelle schildert Wiedersheim 181 (1872) folgendermaſsen: Jeder Sekretfaden zeigt an seinem peripheren Ende eine kolbenartige Verdickung, welche sich bei starker Vergröserung als ein kleines Hohlgebilde darstellt. Dieses legt sich demjenigen Abschnitte der Zelle an, welcher dem Drüsenlumen zugekehrt ist, und erzeugt dadurch eine Kappe oder Schale, welche der Zelle aufsitzt. An Querschnitten läſst sich erkennen, daſs sich an den Seiten der Zellen zwischen denselben feine Einzelströmchen bis an die Basis des abgehenden Hackenfortsatzes hin erstrecken. Isolationspräparate der Sekretzapfen zeigen je nach dem Isolationsgrade auf der Fläche Maschen, welche den leeren Sekretschalen entsprechen oder bei stärkerer Isolation Sekretströmchen mit noch einzelnen anhängenden Sekretschalen / (Wiedersheim 176 und 181, 1872) (siehe die Abbildungen bei „Columba“).

Mit dem Aufbau der Hornschicht und den dieselbe zusammensetzenden Sekretströmchen, welche Cattaneo Prismen nennt, beschäftigen sich mehrere Arbeiten Cattaneos 121, 1883 und 245, 1883 und 221, 1884. Wie aus dem Schlusse seiner Arbeit 232, 1885 hervorgeht, scheint er schon zu erkennen, daſs die zwischen den

Sekretströmchen liegende Substanz aufser dem Sekret des Oberflächenepithels auch abgeschuppte Epithelien enthält.

/ Cazin betont, dafs die Hornschicht im Muskelmagen der Vögel nichts mit epidermoidalen Bildungen zu thun hat, dafs es sich vielmehr um ein Drüsensekret handelt, welches in morphologischer Hinsicht dem gleicht, das sich auf der Oberfläche anderer Schleimhäute, z. B. des Darmes und Uterus, findet / (Cazin 241, 1887).

/ Die Hornschicht besteht aus Säulchen, welche auf die blindsackförmigen Schläuche folgen und sich gegen die freie Oberfläche wenden, indem sie oft eine schiefe Richtung zur Schleimhautoberfläche einschlagen. Cazin betont besonders den Umstand, dafs sich jeder Faden direkt bis zur freien Oberfläche der Schicht fortsetzt. Die Hornschicht stellt nur eine Fortsetzung der schleimigen Auskleidung des Drüsenmagens dar. Man kann in derselben deutlich unterscheiden: die Produkte der Sekretion der Blindsäcke unter der Form von Säulchen und die Produkte der Sekretion der Oberfläche der Schleimhaut, welche die Säulchen untereinander verbinden. Die Unterschiede, welche die Struktur der Hornschicht zeigt, entstehen nur aus der Anordnung der Blindsäcke. Höcker, Polster und andere Vorsprünge der Hornschicht werden bald durch eine Faltung der Schleimhaut und eines Teils der Muskelschicht gebildet, bald zugleich durch eine Erhöhung der Schleimhaut und eine Verdickung der Hornschicht / (Cazin 153, 1888).

/ Die **Drüsen des Muskelmagens** finde ich zuerst erwähnt bei Mandl 3724, 1838—1847 (das betreffende Heft ist 1847 erschienen), welcher sagt: Man hat bisher Drüsen im Muskelmagen der Vögel geleugnet, aber wenn man die Hornschicht (l'épiderme) abzieht, sieht man sie durchbohrt von Löchern, welchen die Ausführgänge der Drüsen entsprechen, die eine dicke Lage zwischen Epithel und Muskeln bilden. Die Drüsen sind einfache Schläuche, welche von Bischoff für Zotten gehalten worden waren, bestimmt, das Epithel mit den Muskeln zu verbinden / (Mandl L. 3724, 1838).

/ Die Drüsenschläuche stehen dicht gedrängt bei der Taube, Huhn, Nachtigall, Sperling, Wasserhuhn, sind durch Bindegewebe getrennt beim Papagei und bilden unregelmäfsige Gruppen bei der Gans / (Molin 145, 1850).

Ebenso beschreibt Molin 38, 1852 die Drüsen. Auch Berlin 499, 1852—53 beschreibt die aus 16—20 Drüsen bestehenden Drüsengruppen im Muskelmagen der Gans.

/ Es finden sich Drüsen, welche sich an die einfachen Drüsenschläuche des Vormagens anschliefsen, jedoch gröfser sind. (Trotzdem, dafs er die Drüsen auffindet, beschreibt Kahlbaum die Hornschicht als Epithel, aus polyedrischen Zellen bestehend) / (Kahlbaum 2933, 1854).

/ Die Drüsen sind zur Innenfläche des Magens meist senkrecht gestellte Schläuche. An ihrem unteren Ende blind geschlossen, tragen sie als Auskleidung eine Zwischenform des Platten- und Cylinderepithels. Sie sind bei den meisten Arten in ziemlich gleichmäfsigen Intervallen nebeneinander gestellt, bei einer weit geringeren Zahl von Vögeln gruppenweise angeordnet (letzteres z. B. bei Gans und namentlich Ente). Bei den Rapaces und sonstigen fleischfressenden Vögeln sind die Drüsen häufig, und zwar schon ziemlich weit oben, gabelförmig geteilt oder sogar mehrfach verästelt, doch auch bei den übrigen Klassen gehören solche Bildungen keineswegs zu den Seltenheiten / (Curschmann 109, 1866).

Fig. 149. **Schleimdrüse aus dem Muskelmagen der Vögel.** Nach Sappey 7203, 1894.

An diese Angabe Curschmanns reihe ich eine Abbildung aus neuerer Zeit von einem Isolationspräparat von Sappey 7203, 1894 an.

/ Es finden sich

1. einfach schlauchförmige Drüsen:
   a) mit einfachem Pflasterepithel:
      α) in Gruppen (Huhn),
      β) diskret in Reihen;
   b) das Epithel nähert sich dem cylindrischen aber mit granulierten Zellen, Fleischfresser;
2. zusammengesetzte: mehrere Schläuche mit gemeinsamem Ausführgang; Schläuche mit kleinen, grofskernigen runden, stark granulierten Zellen, Ausführgang: Cylinderepithel / (Hasse 122, 1866).

/ Wiedersheim 181, 1872 bestätigt die Befunde Hasses 122, 1866. Bei Natatores und Gallinacei liegen die Drüsen gruppenweise zusammen, während bei Columba und den verschiedenen Fringillaarten Drüse an Drüse liegt, ohne dafs eine gewisse Regelmäfsigkeit in der Anordnung zu erkennen wäre / (Wiedersheim 181, 1872).

/ Die Drüsen sind einfache, dicht gedrängt stehende Schläuche, mit Bindegewebe verbunden. Die Cylinderzellen des Oberflächenepithels dringen in diese Drüsen ein und besetzen noch das obere Dritteil. Die Drüsenzellen sind stark gekörnt / (Wilczewski 239, 1870).

/ Der Versuch Nussbaums, in den Zellen der Drüsen des Muskelmagens der Vögel Analoga der Hauptzellen bei den Säugern zu sehen / (Nufsbaum 21, 1877), ist charakteristisch für die damalige Richtung der Forschung.

/ Pilliet unterscheidet im Muskelmagen der Vögel (Ente, Huhn, Taube) drei Zonen, eine mittlere mit längeren Drüsenschläuchen und je eine dem Pylorus und einer Cardia entsprechende mit kürzeren Drüsenschläuchen. Bei allen diesen Tieren und im ganzen Muskelmagen zeigen die Drüsenzellen Dunkelfärbung durch Osmiumsäure; sie färben sich mit Pikrokarmin dunkelrot, mit Hämatoxylin dunkelblau; mit Eosin-Methylgrün färben sich die Zellen grün, mit Quinoléine färben sich die Zellen grau. Die Blaufärbung der Zellen im Drüsengrund ist eine dunklere. Mit Methylenblau färben sich die Zellen blau. Bei allen diesen Färbungen zeigt der Inhalt der Drüsen im Lumen ein anderes Verhalten als die Zellen / (Pilliet 229, 1886).

/ Bei den granivoren, herbivoren, insektivoren und omnivoren Vögeln, deren Muskelmagen eine Hornschicht besitzt, zeigt die Schleimhautoberfläche niedrige Falten, und die Blindsäcke spielen eine bedeutende Rolle. — Die Blindsäcke sind bald gleichmäfsig in der Mucosa verbreitet, bald in parallelen Reihen gestellt, bald in Bündeln gruppiert.

Die blindsackförmigen Schläuche sind meist an ihrem geschlossenen Ende angeschwollen / (Cazin 153, 1888).

Muskulatur. Es handelt sich um glatte Muskulatur. / Leydig machte 1857 die Angabe: Doch giebt es Übergangsformen von der glatten zur genuin quergestreiften Faser. Dies ist z. B. der Fall am Fleischmagen der Vögel, insofern die kontraktile Substanz nicht rein

homogen ist, sondern in quere Stückchen zerfällt, womit auch Hand in Hand geht ein leicht gelblicher Anflug und für das freie Auge eine ziemlich lebhaft rote Färbung der ganzen Muskelhaut / (Leydig 563, 1857).

Schon Hasse führt diesen Befund auf schief verlaufende Fasern zurück, welche zu Täuschungen Veranlassung geben. Zahlreiche der folgenden Autoren citieren diese Leydigsche Angabe und nehmen gegen dieselbe Stellung, z. B. / Postma sshliefst mit Hasse gegen Leydig (welcher quergestreifte Muskeln fand), dafs Leydig Schiefschnitte hatte / (Postma 4379, 1887).

/ Cazin fand nur gewöhnliche glatte Muskelfasern / (Cazin 153, 1888).

Was die Anordnung der Schichten anlangt, so hat sich dieselbe der mikroskopischen Forschung bisher nicht sehr zugänglich erwiesen.

/ Auerbach beschreibt unter Heranziehung der älteren Litteratur die Anordnung der Muskelschichten im Magen der Vögel und berücksichtigt hierbei auch die omnivoren Vögel. Er erkennt nach innen von den ringförmig resp. quer verlaufenden Fasern auch eine dünnere, längsverlaufende Schicht. Wie ich seine Worte (p. 26) deuten zu müssen glaube, sieht er darin schon einen Rest der Muscularis mucosae, welche er in den übrigen Teilen dieses Organes für rückgebildet hält.

Die Nerven und überaus reich entwickelten Ganglien des Muskelmagens der Vögel beschreibt Auerbach und führt den Namen Plexus myogastricus ein, da er in dem Plexus des Muskelmagens ein Analogon des von ihm im Darm beschriebenen Plexus myentericus sieht.

Da auch im Drüsenmagen der Vögel ein Plexus myogastricus vorhanden ist, nennt Auerbach den des Muskelmagens Plexus myogastricus inferior. Die starke Entwickelung steht im Zusammenhang mit der bedeutenden Ausbildung der Muskulatur / (Auerbach 7632, 1863).

Dafs dieses Nervengeflecht, das auch im Drüsenmagen sehr reich entwickelt ist, der Aufsenfläche des Magens so nahe liegt, ist wohl daraus zu verstehen, dafs hier im Muskelmagen die äufsere Längsschicht der Muscularis eine noch bedeutendere Rückbildung erfahren hat, als im Drüsenmagen.

Intermediäre Zone.

Zwischen dem die zusammengesetzten Drüsen tragenden Abschnitt des Drüsenmagens und dem Muskelmagen findet sich eine Zone von bei verschiedenen Vögeln wechselnder Ausdehnung, welche als intermediäre Zone (Schaltstück) bezeichnet werden kann. Sie besitzt schlauchförmige Drüsen.

/ Stannius 1223, 1846 kennt schon einen bisweilen vorkommenden kleinen, drüsenlosen Abschnitt oder selbst kropfartige Erweiterung zwischen dem Vormagen und dem Muskelmagen / (Stannius 1223, 1846).

/ Hasse findet im „Schaltstück“ schlauchförmige Drüsen / (Hasse 122, 1866).

/ Cazin beschreibt zwischen Drüsenteil des Drüsenmagens und dem Muskelmagen eine „intermediäre Zone“, welche schlauchförmige Drüsen enthält.

Die intermediäre Zone stellt einen Übergang zwischen der Mucosa des Drüsenabschnittes dar und der des Muskelmagens / (Cazin 166, 1886).

/ 1888 sagt Cazin über die intermediäre Zone: Die Schleimhaut bildet zahlreichere Blindsäcke als in der Drüsenportion. Das schlei-

mige Exsudat ist im allgemeinen dicker, und die Produkte der Sekretion der Blindsäcke bilden in seiner Masse gewundene Streifen/ (Cazin 153, 1888).

Pförtnermagen.

Über den nicht bei allen Vögeln nachgewiesenen Pförtnermagen (Portio pylorica, Pylorusmagen, Pylorustasche) äufsert sich Stannius 1223, 1846 wie folgt:

/ Vor der Übergangsstelle des Muskelmagens in den Pförtner verdünnen sich dessen Wandungen häufig etwas und bilden so eine eigene kleine Portio pylorica. Bei einigen Raub-, Sumpf- und Schwimmvögeln bildet sich dieser Teil zu einer auch schon äufserlich erkennbaren Nebenhöhle, einem Magenanhang oder Nebenmagen aus. Schwach angedeutet ist diese Nebenhöhle schon bei einigen Falken, bei Gallinula und vielen anderen, deutlicher bei Ciconia alba, scharf abgesetzt durch enge Öffnung bei Colymbus, Halieus, Pelecanus, Vultur papa, am meisten Ardea, bei Ciconia argala und Marabu ebenfalls vorhanden. (Vergl. darüber die monographische Arbeit von Leuckart, Zoologische Bruchst. 2. Heft. Stuttg. 1841. 4. S. 64 mit Abbb.) / (Stannius 1223, 1846).

/ Bei manchen Vögeln (Reihern, Störchen u. a.) tritt zwischen Muskelmagen und Pförtner noch ein kleiner rundlicher Magen, sog. Pförtnermagen auf, dessen Bestimmung nicht klar ist, da er keine Labdrüsen hat, vielleicht der Aufsaugung dienen soll / (Nuhn 70, 1870).

/ Ein Pylorusmagen kommt nur vor (soweit Gadows Untersuchungen reichen) bei den Pygopodes, Steganopodes, Erodii, Mergus, Gallinula und Porphyrio, den Pelargi, besonders Ciconica alba und nigra, Leptoptilus Argala und Marabu. Die eigentümliche Winkelbildung des Duodenalanfanges anderer Grallae und mancher Rasores gehört vielleicht auch als Überbleibsel einer ähnlichen Pylorusbildung hierher. Die Mehrzahl der angeführten Vögel sind Fischfresser / (Gadow 2183, 1879).

/ Die Schleimhaut der Pylorustasche, welche bei gewissen Vögeln existiert, zeigt einen Bau, der dem der Schleimhaut des Muskelmagens ganz ähnlich ist / (Cazin 153, 1888).

Ratitae.

Die Mägen der untersuchten Vertreter (amerikanischer Nandu, afrikanischer Strauſs und Kasuar) lassen untereinander bedeutende Unterschiede erkennen. Eine besonders auffallende Stellung nimmt Rhea americana (Nandu) ein, da hier die zusammengesetzten Drüsen des Drüsenmagen alle beisammen an einer rundlichen Stelle des Drüsenmagens liegen; hier erreicht die Gruppierung der zusammengesetzten Drüsen des Vormagens ihre höchste Ausbildung (Remouchamps 138, 1880), während die Drüsen beim afrikanischen Strauſs eine etwas gröfsere Verbreitung an der linken Seite des Drüsenmagens zeigen. Beim Kasuar endlich ist der Drüsenmagen überall mit einzelstehenden Drüsen versehen.

Struthio Camelus (afrikanischer Strauſs).

/ Die Magendrüsen des Drüsenmagens sind hier ungewöhnlich zahlreich (in Homes Originalzeichnung noch zahlreicher als in meiner

Kopie, siehe Fig. 150 und 151). Sie liegen auf der linken Seite des grofsen Drüsenmagens. Der Muskelmagen ist ungewöhnlich klein / (Home 236, 1812).

Während Milne Edwards 386, 1860 die Angaben Homes nach dessen Lectures on comparative Anatomy t. II pl. 56 citiert, bringt Gadow 2183, 1879 Neues, indem er sagt:

/ Der starkwandige Schlund geht allmählich in den sehr grofsen Vormagen über. Der Vormagen hat cirka 300 Drüsen. Der folgende Zwischenteil bis zum Muskelmagen ist drüsenlos / (Gadow 2183, 1879).

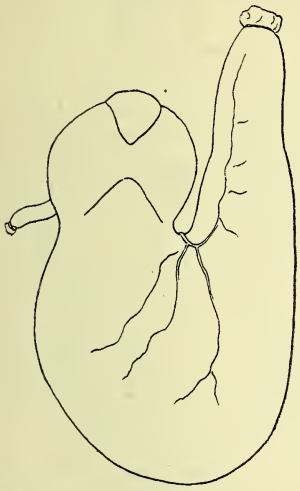

Fig. 150.

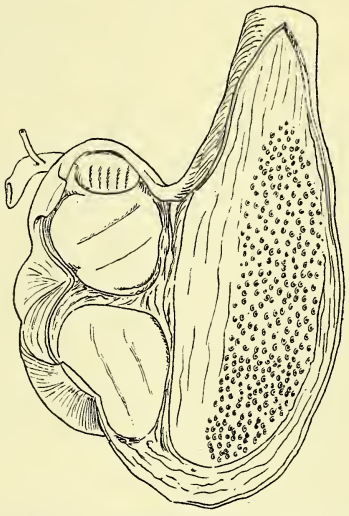

Fig. 151.

Fig. 150. **Aufsenansicht des Magens von Struthio Camelus** (afrikanischer Strauſs).
Nach Home 236, 1812.

Fig. 151. **Innenansicht des Magens von Struthio Camelus** (afrikanischer Strauſs).
Nach Home 236, 1812.

Fig. 152. **Querschnitt durch die Wandung des Muskelmagens von Struthio Camelus**, etwa 10mal vergröfsert.
a Cuticularschicht mit den einzelnen Fäden; *b* Drüsenlage; *c* Muskellage.
Nach Curschmann 109, 1866.

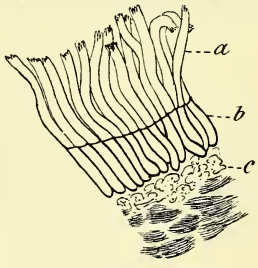

Fig. 152.

/ Im Muskelmagen findet Molin 145, 1850 die Drüsen in Gruppen stehend / (Molin 145, 1850). Curschmann 109, 1866 entnehme ich eine Abbildung, Fig. 152, die Drüsen des Muskelmagens mit den daraus hervortretenden Sekretströmen.

Rhea americana.

/ Die Magendrüsen sind weniger zahlreich als bei anderen Vögeln. Sie befinden sich alle an einer kleinen runden Stelle an der hinteren Seite des Drüsenmagens; der Ausführgang desselben teilt sich handschuhfingerförmig / (Home 236, 1812).

/ Auch Carus findet den Magen von Rhea americana mit einem eigenen Drüsenapparat versehen / (Carus 1394, 1834).

/ Carus (in Carus und Otto 211, 1835) erwähnt und bildet ab beim amerikanischen Straufs (Rhea grisea) eine drüsige Masse am Eingange des Magens, durch welche der Vormagen angedeutet wird / (Carus und Otto 211, 1835).

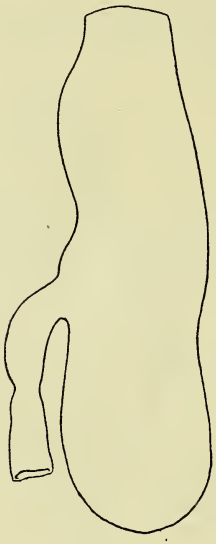

Fig. 153.

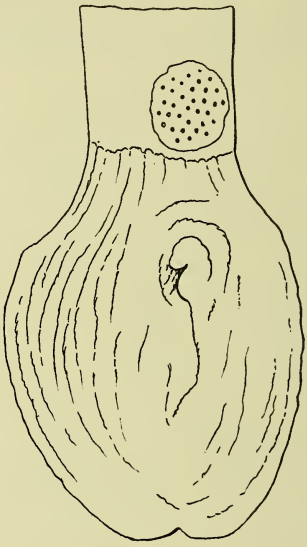

Fig. 154.

Fig. 153. **Aufsenansicht des Magens von Rhea americana.** Nach Home 236, 1812.

Fig. 154. **Innenansicht des Magens von Rhea americana.** Nach Home 236, 1812.

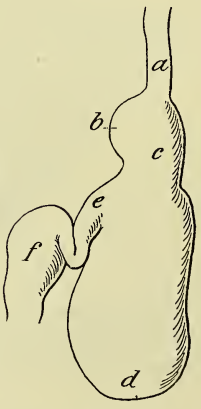

Fig. 155.

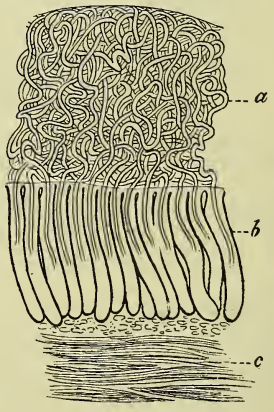

Fig. 156.

Fig. 155. **Magen eines jungen amerikanischen Straufses** (Rhea grisea). *a* Schlund; *b* Andeutung des Vormagens; *c d* Magen; *e* Anfang des Darmes; *f* Anschwellung des Zwölffingerdarmes. Nach Carus und Otto 211, 1835.

Fig. 156. **Muskelmagen von Rhea americana im Querschnitt,** 64fach vergröfsert. *a* Cuticularschicht mit den einzelnen Fäden; *b* Drüsenlage; *c* Muskellage. Nach Curschmann 109, 1866.

Milne Edwards 386, 1860 citiert die Angaben von Home 266, 1814. Histologische Daten über die Art, wie sich die Sekretströme (siehe Seite 116) im Muskelmagen zusammenfügen, giebt Curschmann 109, 1866, siehe Figur 156.

/ Die wenigen Drüsen des Drüsenmagens sind zu einem dicken scheibenförmigen Komplexe zusammengedrängt, im einzelnen aber sehr groſs und zusammengesetzt. Zwischen dieser Drüsenanhäufung und dem Muskelmagen findet sich ein ziemlich beträchtlicher drüsenloser Teil / (Gadow 2183, 1879).

/ Die Magendrüse des Nandu liegt auf der linken Wand des Vormagens, unmittelbar über dem Muskelmagen.

Länge 0,035 mm,
Breite 0,025 mm,
Dicke 0,020 mm.

Die Drüse hat zehn Mündungen. Sie zerfällt in eine Anzahl von konisch geformten Lappen, deren Basis nach auſsen sieht, und deren Gipfel der Mündung an der Oberfläche entspricht, „utricules tertiaires.“ Jede solche besitzt einen groſsen Ausführgang, der allgemein in zwei, drei oder vier accessorische Kanäle geteilt ist, welche bis zur Peripherie des Organs reichen und fast die Serosa berühren. In diesen Kanal münden zahlreiche kleine einfache Drüsenschläuche, welche sich in Bündel abteilen, „utricules secondaires“. Die einfachen Drüsenschläuche, welche die Bündel zusammensetzen, heiſsen „utricules primaires.“ Die secundären Schläuche zeigen verschiedenen Bau, je nachdem sie einen längeren oder kürzeren Sammelkanal enthalten. Die primären Schläuche sind von konischem Epithel ausgekleidet; alle Zellen sind gleich in ihrem Verhalten gegen Eosin. Die der Mündung näher liegenden Zellen sind rund und weniger deutlich; meist verschwinden ihre Konturen, der Kern ist dann kleiner, im allgemeinen ohne Kernkörperchen.

An der Peripherie findet sich Bindegewebe, welches Fortsätze zwischen die Bündel von Drüsenschläuchen und zwischen die einzelnen Drüsen schickt / (Remouchamps 138, 1880).

Casuarius indicus.

/ Der Drüsenmagen ist überall mit einzelstehenden, groſsen, zusammengesetzten Drüsen versehen, die nach dem Magen hin in ziemlich gerader Linie aufhören; hierauf folgt ein schwach muskulöser Übergangsteil. Der Muskelmagen besitzt auf der Innenfläche Längsfalten, Reibplatten sind nicht vorhanden / (Gadow 2183, 1879).

Dromaius Novae Hollandiae (Lath).

/ Cattaneo 221, 1884 unterscheidet folgende Schichten: 1. Epithel; 2. eine die Blutgefäſse und die Pepsindrüsen enthaltende Bindegewebsschicht; 3) Muscularis mucosae; 4) eine Bindegewebsschicht; 5) eine Muskelschicht; 6) eine äuſsere fibrilläre Hülle. — Die Pepsindrüsen sind von zusammengesetztem Typus. Die Drüsenzellen haben granuliertes Protoplasma / (Cattaneo 221, 1884).

Apteryx.

Gadow in Bronn 6617 unvoll. bezeichnet den Drüsenmagen als gleichmäſsig drüsig.

Natatores.

Lamellirostres.

/ Der Muskelmagen ist innen ausgekleidet von einem ziemlich scharf gegen den Drüsenmagen abgesetzten, längsrunzeligen, festen, braungelben Lederepithel, welches zwei sich gegenüberstehende, scheibenförmige, sehr harte Reibplatten bildet / (Gadow 2183, 1879).

Cygnus.

Drüsenmagen. Gadow 2183, 1879 findet sechs Reihen grofser runder Drüsen, dazwischen zerstreut viele kleinere.

Cattaneo, welcher Cygnus olor und Cygnus musicus untersuchte, / beschreibt kleine ovoide Drüsenpakete. Zwischen den Drüsen giebt es viele Lymphfollikel / (Cattaneo 221, 1884).

Muskelmagen. Hasse, der Cygnus musicus untersuchte, findet im Muskelmagen: / Die schlauchförmigen Drüsen sind in Gruppen geordnet, mit breiten Zwischenräumen, die durch lockeres Bindegewebe ausgefüllt sind. Die Drüsen tragen dasselbe Epithel wie beim Huhn. Nach oben vereinigen sich die einzelnen Drüsen zu einem weiten Rohr, welches von granuliertem Cylinderepithel ausgekleidet ist. Die Sekretschicht zeigt entsprechend den Abständen der Durchmesser eines Ausführganges die Dicke der Sekretschicht durchsetzende ziemlich parallele Streifen. Der Oberfläche parallele Linien führt Hasse auf schichtenweises Nachschieben von Sekret zurück / (Hasse 122, 1866).

/ Der Muskelmagen bei Cygnus olor und musicus hat eine rauhe Cuticula. Die Drüsenschläuche sind klein, und die äufsere Ringmuskelschicht ist besonders entwickelt. Die Hornschicht besteht aus Prismen / (Cattaneo 221, 1884).

Anser cinereus.

Drüsenmagen. Leydig 183, 1854 beschreibt im Drüsenmagen der Gans eine äufsere Ring- und eine innere Längsmuskelschicht und verweist auf Molin.

Klug / erhält verschiedene Resultate, je nachdem er untersuchte:

1. Im Hungerzustand befindliche oder mäfsig ernährte Gänse. Um die Drüsenmündungen finden sich Falten, Leisten, welche mehrere Reihen concentrischer Kreise bilden. In der Tiefe der Falten finden sich schlauchförmige Drüsen, deren erstarrendes Sekret die Zwischenräume der Leistchen und selbst die Oberfläche der Schleimhaut, letztere in 1,25 — 1,75 mm dicker Lage, bedeckt. Dieses Sekret ist nicht schleimig wie M. Cazin angiebt; es ist ähnlich dem Sekret des Muskelmagens, bleibt aber weich.

2. Mit Mais gemästete, geschopte Gans. Von Sekret ist keine Spur. Die Leisten der Schleimhaut schützt kein deckendes Epithel, dieselben und in geringerem oder gröfserem Mafse auch die das schützende Sekret absondernden Drüsen bilden vielmehr einen Detritus, in welchem man Zellen des im Zerfall begriffenen Cylinderepithels, glatte Muskelzellen, insbesondere aber auffallend viel Leukocyten sieht; hie und da mischen sich auch Reste von Nahrungsmitteln bei.

3. Gans, welche drei Tage hungerte, dann mit Pilokarpin vergiftet und nach drei Stunden getödtet wurde, bietet ein dem Hungerzustand entsprechendes Bild dar.

Die Veränderung faſst Klug als eine durch mechanische Insulte bewirkte auf, da sie auch bei Vögeln mit Kropf fehlt / (Klug 6327, 1892).

Mit geeigneten Fixierungsmethoden müſste sich gewiſs auch bei gemästeten Gänsen das Epithel erhalten lassen.

Durch Verdauungsversuche fand Klug, / daſs von den Drüsenzellen der die zusammengesetzten Magendrüsen bildenden Schläuche das Pepsin herrührt, indem er Magensaft aus der äuſseren und inneren Magenhälfte gesondert darstellte. Beide verdauten Fibrin und Leim vorzüglich, ja der aus der äuſseren Hälfte bereitete noch besser als der mit Hülfe der inneren Hälfte der Drüse gewonnene Magensaft. Daſs diese Zellen auch die Salzsäure absondern, bewies Klug, indem er einen reingewaschenen Vormagen der Länge nach öffnete und dann mit einem feinen Rasiermesser in eine äuſsere und innere Hälfte spaltete; die Schnittfläche reagierte entschieden sauer, wie auch in dem Brei, den er durch Zerreiben der äuſseren Vormagenhälfte erhielt, freie Salzsäure nachgewiesen werden konnte / (Klug 6242, 1893).

/ Eine bei der Ente und Gans von Glinsky beschriebene, an der Übergangszone aus der Speiseröhre in den Vormagen sich findende Leukocyteneinlagerung mit Follikeln, welche Glinsky Tonsilla oesophagea benennt, dürfte beim Kapitel Ösophagus zu besprechen sein / (Glinsky 7550, 1894).

Muskelmagen. / Bei der Gans sind die einzelnen Bündelchen der Cylinder, welche die Reibplatten bilden, vermittels einer Zellsubstanz verbunden / (Molin 38, 1852).

/ Zwischen der Muskulatur und der sogenannten verdickten Epidermis liegen bei Anser domesticus lange und dabei schmale, einfach schlauchförmige Drüsen, die immer truppweise beisammenstehen. Das Sekret der Drüsen erhärtet zu den Lagen, aus denen die verdickte Epidermis des Muskelmagens zusammengesetzt ist. Sie wird nach eintägigem Aufenthalt in Natronlauge weich und erscheint unter dem Mikroskop als helle, homogene, geschichtete Substanz / (Leydig 183, 1854).

/ Die blindsackförmigen Schläuche sind bei der Gans in Bündeln gruppiert; jedes Bündel enthält 20—30 oder noch mehr Schläuche; im oberen Teil verschmelzen die Schläuche / (Cazin 153, 1888).

/ Ein Pylorusmagen ist bei der Hausgans und nach einer Zeichnung von Home auch bei der „Soland goose“ in schwachem Maſse angedeutet / (Gadow 2183, 1879).

Ente.

Über den Magen der Ente sagt Cattaneo 221, 1884, der Querquedula crecca (L). untersuchte: / Die Cardiaregion wird charakterisiert durch dicke Drüsen mit weiter Höhle. Die Ringmuskelschicht ist sehr dünn. In der Pylorusportion finden sich lange schlauchförmige Drüsen. Die Cuticula löst sich leicht von den Drüsen / (Cattaneo 221, 1884).

Drüsenmagen der Ente. / Falten und Blindsäcke sind wenig entwickelt. Die zusammengesetzten Drüsen sind reich an Schleimzellen. Die Drüsenschläuche münden in die Zentralhöhle nur vermittels kleiner, weiter und kurzer Röhren, welche ganz mit Schleimzellen ausgekleidet sind / (Cazin 153, 1888).

Muskelmagen. Anas boschas. / Die Hornschicht zeigt in Querschnitten lange dunkle, beinahe parallele Linien, bisweilen mit kreuzweise verlaufenden Linien, welche die Cylinder in Gruppen teilen, aber nicht so regelmäfsig wie bei Sperlingsvögeln / (Flower 500, 1860).

Anas marila, Anas tadorna, Anas boschas liegen folgenden Angaben Hasses zu Grunde: / Einfache schlauchförmige Drüsen sind zu Gruppen vereinigt, aber jede einzelne Drüse mündet für sich; ein gemeinschaftlicher Ausführgang fehlt / (Hasse 122, 1866).

Bei Querquedula Circia (L.) findet Cattaneo / die Drüsenschläuche des Muskelmagens ziemlich breit / (Cattaneo 221, 1884).

/ Die häufig geteilten Drüsenschläuche der Ente sind zu Bündeln gruppiert. Ein solches Bündel enthält mehr Drüsenschläuche als beim Huhn / (Cazin 124, 1886).

/ Bei Anas crecca stehen die Drüsen in Gruppen von 8—14 / (Postma 4379, 1887).

/ Die Säulchen sind bei der Ente scharf getrennt von dem Produkt der Sekretion des Oberflächenepithels. Die blindsackförmigen Schläuche sind häufig gegabelt. Sie sind in Bündeln gruppiert, aber jedes Bündel enthält mehr Schläuche als beim Huhn / (Cazin 153, 1888).

Mergus.

/ Die schlauchförmigen Drüsen zeigen bei Mergus serratus gruppenförmige Anordnung, die Schläuche münden in einen gemeinsamen Ausführgang / (Hasse 122, 1866).

/ Bei Mergus merganser stehen die Drüsen des Drüsenmagens in zwei dicken und zwei dünnen Partieen zusammen, bei Mergus ist ein Pylorusmagen angedeutet / (Gadow 2183, 1879).

Laridae.

/ Im Drüsenmagen findet sich bei allen Möven eine grofse Anzahl feiner, kleiner, runder Drüsen, die meistens nach oben und nach unten scharf abgesetzt aufhören; bei Lestris und Larus bilden sie so einen ca. 2 cm breiten Drüsengürtel.

Der Muskelmagen ist fleischig-muskulös, jedoch nie ein wahrer starker Muskelmagen. Innen ist er mit einer lederartigen Haut ausgekleidet, die stets unregelmäfsige Längsfalten bildet; häufig mit zwei Reibeplatten, so z. B. L. canus. Ein Pylorusmagen fehlt gänzlich / (Gadow 2183, 1879).

Drüsenmagen. Cattaneo findet bei Larus ridibundus, canus et fuscus (L.) die zusammengesetzten Drüsen des Vormagens oval. Sie haben eine kleine innere Höhle; die Ringmuskelschicht ist ziemlich entwickelt / (Cattaneo 221, 1884).

Postma beschreibt bei Larus argentatus die zusammengesetzten Drüsen. / Sie sind 1,08 mm lang, 0,037 mm breit und bestehen aus röhrenförmigen Drüsenschläuchen, welche radiär um den Hauptdrüsenhohlraum angeordnet sind und in denselben münden. Er unterscheidet dreierlei Epithel:

a) der Ausführgang besitzt hohe Cylinderzellen, wie die Magenoberfläche;
b) der Zentralraum der Drüse ein Cylinderepithel mit kleinen Zellen, die einen central gelegenen Kern besitzen;
c) das Epithel der Drüsenschläuche ist stark granuliert; es sind polygonale Zellen mit zentral gelegenem Kern.

Neben den zusammengesetzten Drüsen beschreibt er auch noch kleine Drüsen, deren Epithel sich vom Oberflächenepithel unterscheidet.

Postma beschreibt drei Muskelschichten, nach aufsen eine dünne längsverlaufende Schicht (0,079 mm Dicke), dann folgt eine 0,537 mm dicke Ringmuskelschicht, darauf wieder eine Längsmuskelschicht von 0,125 mm Dicke.

Postma läfst dann erst die Submucosa und die Mucosa folgen / (Postma 4379, 1887).

Bei Larus canus findet Cazin / im Innern 7 oder 8 grofse längsgestellte Polster, welche durch Faltung der Schleimhaut, der Schicht der zusammengesetzten Drüsen und der inneren Muskelschicht gebildet werden. Die zusammengesetzten Drüsen enthalten Schleimzellen / (Cazin 153, 1888).

Muskelmagen. Cattaneo findet bei Larus ridibundus, canus und fuscus / kurze und dicke Drüsen mit einer dünnen Cuticula aus kurzen und breiten Prismen und zehn oder zwölf Ringmuskelschichten. Die Längsmuskelschicht ist fast atrophisch / (Cattaneo 221, 1884).

/ Bei Larus argentatus sind die Drüsenzellen stark granuliert / (Postma 4379, 1887).

/ Bei Larus canus finden sich wie im Drüsenmagen Längspolster, welche durch Faltung der Schleimhaut und eines Teiles der Muscularis des Magens gebildet werden. Die blindsackförmigen Drüsen sind in Bündeln gruppiert. Die Hornschicht besteht aus Säulchen und dazwischen liegenden Haufen von Körnchen und kleinen Kügelchen, welche aus den zu Grunde gehenden und abgeschuppten Zellen entstehen / (Cazin 153, 1888).

Tubinares.

Drüsenmagen. / Der Drüsenmagen zeigt enorme Gröfse. Die Drüsen sind bei Thalassidroma und Procellaria überall dicht vorhanden mit Ausnahme des letzten, zum Magen führenden Teiles; bei Puffinus sind sie spärlich und unregelmäfsig verteilt. Bei Puffinus und Diomedea finden sich unregelmäfsige Längsfalten. Stets ist Muskel und Drüsenmagen durch einen langen und engen Schlauch getrennt, der keine Drüsen enthält.

Der Muskelmagen ist bei den Tubinares, mit Ausnahme von Procellaria, fast ganz rudimentär, bei Thalassidroma, nur weiches dünnes Epithel enthaltend; die übrigen besitzen hartes, furchig höckriges Epithel, welches sogar einzelne Hornzähne bildet (Procellaria).

Ein Pylorusmagen ist bei Thalassidroma und Diomedea (nach Studers Mitteilung) vorhanden / (Gadow 2183, 1879).

Ossifraga gigantea.

Drüsenmagen. / Die zusammengesetzten Drüsen stehen in ziemlicher Entfernung von einander, was eine starke Ausdehnung des Magens erlaubt.

Die zusammengesetzten Drüsen haben (im Gegensatz zu der mehr ovalen Form bei anderen Vögeln) eine zur Oberfläche abgeplattete Form. Sie bestehen jede aus mehreren Lappen, welche zusammen durch eine gemeinschaftliche Öffnung zur Oberfläche der Schleimhaut münden.

Muskelmagen. Die Zellen der Drüsen werden heller vom Drüsengrund gegen die Oberfläche zu, der Kern rückt zugleich mehr an die Basis.

Die Hornschicht ist das Sekret der Drüsen, mit dazwischen gelagerten Zellresten, wie man sie oft im Vogelmagen beobachtet.

Die innere Auskleidung des Muskelmagens scheint mehr schleimiger Natur sein zu müssen, als bei der Mehrzahl der Vögel / (Cazin 233, 1885).

Die Auskleidung des Muskelmagens und die Schleimhaut, welche dieselbe bildet, zeigt eine Mittelform zwischen der Schleimhaut des Drüsenmagens und der Schleimhaut des Muskelmagens eines granivoren und herbivoren Vogels. Die Schleimhaut bildet ein System von blindsackförmigen Vertiefungen. Die Falten sind sehr ausgebildet. Das Epithel, welches die Schläuche überkleidet, wird von prismatischen Zellen gebildet, welche um so heller werden, je mehr man sich vom Grunde der Schläuche entfernt. Zugleich nähert sich ihr Kern mehr der Basis der Zellen und endlich wird auf der Oberfläche der Schleimhaut das Epithel von grofsen Schleimzellen gebildet, mit durchsichtigem Inhalt und vollständig an die Basis gedrängtem Kern. In der Auskleidung des Muskelmagens erkennt man auch eine Art von Streifen, welche fein längsgestreift sind, aus dem Innern der Blindsäcke entstehen und sich bis zur Oberfläche verlängern. Sie entsprechen unregelmäfsig schlecht abgegrenzten Säulchen; man kann sie als einen Beweis dafür ansehen, dass die blindsackförmigen Schläuche und die Oberflächenerhebungen einem und demselben System angehören / (Cazin 153, 1888).

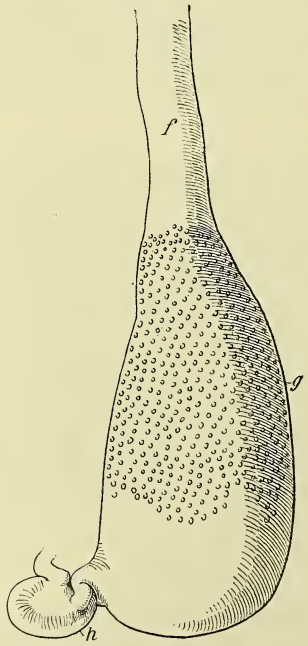

Fig. 157. **Magen des Eis-Sturmvogels** (Procellaria glacialis).

f Speiseröhre; *g* der sehr erweiterte Drüsenmagen; *h* Muskelmagen. Nach Carus und Otto 211, 1835.

Intermediäre Zone. / Auf den Drüsenmagen folgt ein engerer Gang, welcher sich von unten nach oben und von links nach rechts wendet und in das untere Ende des Muskelmagens mündet. In dieser intermediären Portion werden die Magendrüsen sehr selten, verschwinden sogar ganz / (Cazin 233, 1885).

Diomedea.

Drüsenmagen. / Die Drüsen sind sehr klein / (Gadow in Bronn 6617, unvoll.).

Procellaria glacialis (Eis-Sturmvogel).

/ Der Drüsenmagen ist hier sehr erweitert und dient zugleich als eine Art Kropf / (Carus und Otto 211, 1835).

Muskelmagen. / Carus kennt die homogen kegelförmigen Erhöhungen der Hornschicht / (Carus 1394, 1834 und Carus und Otto 211, 1835).

Steganopodes.

/ Der Drüsenmagen ist grofs im Verhältnis zum Muskelmagen.

Im Muskelmagen ist die Muskulatur schwach und weich, nur häutig muskulös.

Lederartige Auskleidung, Reibeplatten und ähnliche mechanische Vorrichtungen fehlen, entsprechend der Fischnahrung, gänzlich.

Pylorusmagen. Bei allen Steganopoden ist ein deutlicher Pylorusmagen vorhanden.

Bei Pelecanus ist die Mucosa längsfaltig mit feinen Zotten, die Muscularis dünn / (Gadow 2183, 1879).

Pelecanus.

/ Im Drüsenmagen finden sich neben zusammengesetzten Drüsen auch schlauchförmige / (Molin 145, 1850 und 38, 1852).

Gadow findet / grofse einfach längliche, dicht zusammengedrängte Drüsen / (Gadow 2183, 1879).

Muskelmagen. Molin 145, 1850 beschreibt folgende Schichten: / 1. Mucosa, 2. Bindegewebsschicht mit Blutgefäfsen und elastischen Fasern, 3. eine Muskelschicht, querverlaufend, 4. eine zweite Bindegewebsschicht, 5. hohe querlaufende Muskelschicht, 6. Längsmuskelschicht, 7. Adventitia / (Molin 145, 1850).

Halieus.

Drüsenmagen. / Bei Halieus sind die einfachen Drüsenbälge in zwei Längsreihen angeordnet, bilden demnach zwei breite deutliche Juga / (Gadow 2183, 1879).

Plotus Levaillanti.

/ Das Schlundepithel hört plötzlich auf am Beginn des Magens. Der Vormagen wird von zwei ringförmigen Drüsenflächen gebildet. Der Magen zeigt zwei Abteilungen, von denen die erste gröfser ist / (Garrod 2213, 1878).

Plotus anhinga.

/ Der Magen zeigt hier einen ganz eigentümlichen Bau. Der Vormagen bildet eine eigene Drüsenhöhle. Diese Höhle kommuniziert mit dem Verdauungstraktus durch eine kleine Öffnung, welche an der rechten Seite des Magens gelegen ist, genau unter dem Beginn der Hornschicht. Der Magen zeigt keinen eigentlichen Muskelmagen, die Wand ist nirgends besonders dick. Der Magen zeigt einen Cardia- und Pylorusteil, wie dies beim Pelikan der Fall ist. Der erstere entspricht dem Muskelmagen, der letztere dem bei manchen Vögeln vorkommenden Pylorusmagen. Garrod giebt eine klare Abbildung über diese merkwürdigen Verhältnisse.

In der Pylorustasche am Pylorus findet sich ein Besatz von ihrer Form nach haarähnlichen Fortsätzen, noch ähnlicher den Kokosnufsfasern. Diese Fortsätze gehen aus von einer kleinen Stelle rings um den Pylorus, mit diesem als Centrum. E. A. Schäfer wollte in diesen Gebilden auch einen Bau erkennen, der dem des Haares ähnlich sein sollte. Die ganze Einrichtung fafst Garrod auf, als geeignet, den Eintritt fester Teile, Fischgräten etc., in den Darm hintanzuhalten / (Garrod 230, 1876).

Auch Forbes beschreibt die Ansammlung der Drüsen in einem besonderen Divertikel des Magens und die Ausstattung der Pylorustasche mit haarartigen Gebilden an der Innenfläche / (Forbes 498, 1882).

Ein Verständnis für den Bau ergaben die Untersuchungen Cazins an Plotus melanogaster (siehe dort).

Plotus melanogaster.

/ Im Drüsenmagen finden sich die Drüsen an zwei Stellen in der Form von Taschenuhren, diese Stellen sind mit einander verbunden. Die Drüsenplatten werden, wie der übrige Magen, von gelbem gefaltetem Epithel überzogen / (Forbes 498, 1882).

Nach Cazin 243, 1884 / wird der Drüsenmagen durch zwei Scheiben zusammengesetzt, welche durch die Vereinigung der Magendrüsen gebildet und von einer sehr dicken Epithelbekleidung bedeckt werden. Diese Scheiben haben jede ungefähr 25 mm im Durchmesser und nehmen beinahe die ganze Magenhöhle ein / (Cazin 243, 1884).

1888 beschreibt Cazin / den Drüsenmagen folgendermafsen: Derselbe wird von zwei einander gegenüberstehenden Scheiben, von je 25 mm Durchmesser, gebildet. Diese Scheiben bestehen aus Drüsen. Die Höhle der Drüsen wird ganz mit Schleimzellen ausgekleidet und die Oberfläche der Höhle bildet niedrige Falten, welche an manchen Punkten sich derart erweitern, dafs sie kleine Kanäle bilden, in deren Grunde sich die Drüsenschläuche mit (granulierten Zellen) öffnen. Die Muscularis mucosae besteht aus Muskelbündeln, welche einwärts von den zusammengesetzten Drüsen liegen. Die eigentliche Schleimhaut bildet starke Falten, welche mit prismatischen, sehr grofsen Schleimzellen bedeckt sind. Die Enden dieser Zellen sind an der Basis hakenförmig umgebogen. An der Basis der Falten münden die Blindsäcke, welche von kleinen Schleimzellen ausgekleidet werden / (Cazin 153, 1888).

/ Der Muskelmagen ist wenig muskulös / (Cazin 243, 1884). / Die Hornschicht bildet dicke Falten von unregelmäfsiger Form. Dieselbe zeigt Streifen von wechselnder Breite, welche fein längsgestreift und miteinander durch eine Art von Bälkchen verbunden sind.

Pylorusmagen. Die folgende Beschreibung von Forbes 498, 1882 bezieht sich auf den Pylorusmagen, nicht auf den Muskelmagen. Forbes macht aus der Pylorustasche einen zweiten Magen und hat folglich den Muskelmagen nicht unterschieden, welcher nicht mit dem ersten Magen zusammengeworfen werden darf / (Cazin 153, 1888).

/ Die Pylorushälfte ist innen bedeckt mit den eigentümlichen haarähnlichen Bildungen. Dieselben bilden einen vollständigen Ring, am dicksten unten an der Fläche, welche der grofsen Kurvatur des Säugermagens entspricht. Nahe dem Pylorus findet sich ein mit haarähnlichen Bildungen versehener Fortsatz, welcher den Pylorus verschliefsen kann / (Forbes 498, 1882).

Nach Cazin 243, 1884 / stellt die Pylorustasche ein Sieb dar von eigentümlicher Natur, gebildet von langen Fäden, welche gegeneinander gedrängt stehen. Dieselben scheinen aus einer Differenzierung der Hornschicht des Muskelmagens zu entstehen (sind nicht Haaren analog, wie Schäfer für Plotus anhinga will) / (Cazin 243, 1884).

/ Die Fnäde erklären sich daraus, dafs die Säulen, welche durch die Gruppen der Blindsäcke gebildet werden, nur in ihrer Basis vereinigt sind. Weiterhin zeigen die Fäden Anschwellungen, welche sich nicht mit den Anschwellungen der benachbarten Fäden verbinden / (Cazin 153, 1888).

Pygopodes.

Colymbus.

/ Der Drüsenmagen besitzt überall dichtstehende grofse Drüsen, im Muskelmagen finden sich zwei Reibplatten. Ein Pylorusmagen ist vorhanden / (Gadow 2183, 1879 und Gadow in Bronn 6617, unvoll.).

Podiceps.

/ Die Verdauung wird fast nur auf chemischem Wege bewirkt. Der Muskelmagen besitzt keine Reibplatten. Ein Pylorusmagen ist vorhanden / (Gadow 2183, 1879 und Gadow in Bronn 6617, unvoll.).

Alcidae.

/ Im Drüsenmagen von Uria und Mormon sind die Drüsen gleichmäfsig verbreitet. Bei Uria sind die Drüsen fein / (Gadow in Bronn 6617, unvoll.). / Bei Uria grylle und troile bildet die innere Haut des Muskelmagens sechs dicke Wülste, aufsen mit Sehnenspiegel, ohne Reibplatten / (Gadow 2183, 1879).

Fratercula arctica.

/ Drüsenmagen. Falten und Blindsäcke der Schleimhaut sind gut entwickelt. Die Höhle der zusammengesetzten Drüsen ist mit Schleimzellen ausgekleidet, ebenso die kurzen Kanäle, in welche die Drüsenschläuche mit granulierten Zellen einmünden.

Muskelmagen. Die blindsackförmigen Schläuche sind breit und kurz in den Zwischenräumen der Längspolster und gut entwickelt, wie auch die Schleimhautbildungen auf der Höhe der Polster / (Cazin 153, 1888).

Spheniscus demersus.

Drüsenmagen. / Breite Falten. Die Bündel der Muscularis mucosae bilden eine ziemlich dicke Lage zwischen den zusammengesetzten Drüsen und der Schleimhaut. Man unterscheidet noch weitere Muskelbündel der Art, dafs die zusammengesetzten Drüsen eine Muskelhülle haben, welche bei ihrer Kontraktion offenbar die Sekretion erleichtert. Die zusammengesetzten Drüsen sind multilobuläre. Die Läppchen münden jedes isoliert in die Centralhöhle, welche eng ist und deren gefaltete Oberfläche mit Schleimzellen bedeckt ist. Die Höhle jedes Läppchens ist fast ganz mit Falten gefüllt, welche von Schleimzellen ausgekleidet werden. An ihrer Basis finden sich kleine cylindrische Kanäle, welche mit Schleimzellen ausgekleidet sind und die Produkte der Sekretion der Drüsenschläuche aufnehmen. Letztere nehmen die Peripherie der Drüsen ein und enthalten granulierte Zellen. Das Schleimepithel ersetzt sich im Niveau der Drüsenmündungen durch das granulierte Epithel. Die Schleimzellen reichen bis

zu dem Punkte, an welchem die Drüse in die Magenhöhle mündet. Eine solche Drüse gehört dem kompliziertesten Typus unter den Formen an, welche Bergmann beschrieben hat.

Muskelmagen. Die untere Abteilung ist innen von einer weichen Schicht ausgekleidet. Die Oberfläche der Schleimhaut zeigt wenig entwickelte Blindsäcke, dagegen Oberflächenerhebungen, welche lang sind und von Schleimzellen überkleidet werden / (Cazin 153, 1888).

/ Ein kleiner Pylorusmagen ist bei den Spheniscidae vorhanden / (Gadow in Bronn 6617, unvoll.).

Grallatores (Sumpfvögel, Stelzvögel).

/ Drüsenmagen. Die Drüsen bilden bei Numenius arcuatus und Charadrius zwei Juga. In Längsreihen stehend, dicht und grofs bei Tringa, Haematopus, Strepsilas, Otis; klein und sehr zahlreich mit dünner Wandung des Drüsenmagens bei den Schnepfen, z. B. Scolopax, Limosa und Recurvirostra.

Dicholophus besitzt einen circa 5 cm vom Magen entfernten Drüsenring.

Der Muskelmagen zeigt zwei verschiedene Bildungen:

I. mit jederseits einer starken Reibplatte alle Fulicariae: Aramides, Rallus, Parra, Crex, Ortygometra, Porphyrio, Gallinula, Fulica und bei den Alectorides / (Gadow 2183, 1879). — / Ferner bei Thinocorys, Attagis, Grus, Anthropoides, Rhinochetus, Podica / (Gadow in Bronn 6617, unvoll.).

/ II. ohne Reibplatten, Lederhaut mit Längsfalten: bei allen übrigen Grallae.

Pylorusmagen. Gallinula chloropus und Porphyrio hyacinthinus haben einen durch Weite der Mündung und Biegung schwach angedeuteten Pylorusmagen / (Gadow 2183, 1879).

Charadriidae (Läufer).

Charadrius (Aegialites) hiaticula (L.).

/ Drüsenmagen. Die Drüsenschläuche sind nicht radiär angeordnet, sondern unter scharfem Winkel derart, dafs die äufsere Oberfläche der Drüsen eine federförmige Figur darstellt. Die Muscularis mucosae ist sehr dick.

Muskelmagen. Die Hornschicht ist längsgestreift (verschmolzene Prismen). Das Sekret der Drüsen bildet die Hornschicht / (Cattaneo 221, 1884).

Vanellus cristatus (Mey.).

/ Der Drüsenmagen besitzt grofse zusammengesetzte Drüsen, welche in einer Schicht liegen. Die Schläuche sind ziemlich dick. Die Muscularis mucosae ist sehr dick, während die Muskelschicht des Magens relativ dünn ist. Die äufsere Serosa des Magens ist ziemlich entwickelt, sie enthält dicke Blutgefäfse / (Cattaneo 221, 1884).

Rallidae (Wasserhühner).

Rallus aquaticus (L.).

/ Im Drüsenmagen finden sich lange Drüsenpakete. Die Muscularis mucosae ist dick, dünn dagegen die Muskelschicht des Drüsenmagens. In der Hornschicht des Muskelmagens beobachtete Cattaneo, dafs die Fasern sich teilen in fadenförmige Fibrillen, ähnlich wie dies Wiedersheim von der Taube beschrieben hat / (Cattaneo 221, 1884).

Gallinula chloropus (L.).

/ Drüsenmagen. Charakteristisch ist die Form der Drüsenpakete. Sie sind nicht oval, sondern haben mehr die Form eines kurzen Schlauches mit blindem Grunde. Die Drüsenschläuche sind fadenförmig, die Muscularis mucosae ist dick, die Muscularis des Magens dünn / (Cattaneo 221, 1884).

/ Die Falten der Schleimhaut sind gut entwickelt. Die Blindsäcke sind klein / (Cazin 153, 1888).

/ Muskelmagen. Die Hornschicht ist dick und deutlich in parallele Prismen geteilt; die Drüsenschläuche sind zahlreich / (Cattaneo 221, 1884).

/ Die blindsackförmigen Schläuche der Schleimhaut sind in Bündel gruppiert. Die Mündungen der Schläuche einer und derselben Gruppe vereinigen sich in ihrem oberen Teil und bilden einen kurzen und gemeinschaftlichen Kanal.

Intermediäre Zone. Die mit Schleimzellen bedeckten Vorsprünge der Schleimhaut sind dünner und länger als im Drüsenmagen / (Cazin 153, 1888).

Allectoridae (Hühnerstelzen).

Psophia crepitans.

/ Die Muscularis mucosae des Drüsenmagens ist beträchtlich entwickelt. Im Muskelmagen stehen die blindsackförmigen Schläuche meist in kleinen Bündeln von 3, 4 oder 5 / (Cazin 153, 1888).

Palamedea.

/ Die zusammengesetzten Drüsen des Drüsenmagens sind flaschenförmig / (Gadow 2183, 1879).

Chauna derbiana.

/ Im Drüsenmagen liegen die Drüsen in einer Platte, welche nur einen kleinen Raum einnimmt. Chauna kommt darin Struthio und Rhea näher, als irgend welche andere Vögel. Der Muskelmagen ist nach dem gewöhnlichen Typus gebaut und weniger muskulös als bei den Granivoren / (Garrod 7627, 1876).

Scolopacidae (Schnepfen).

Numenius arquatus (L.).

/ Die Drüsen vom zusammengesetzten Typus sind aufserordentlich entwickelt. Sie haben eine deutliche Membrana propria, eine weite

zentrale Höhle und zahlreiche dünne Drüsenschläuche. Die Muscularis mucosae ist von mittlerer Dicke, sehr entwickelt ist die Muskelschicht des Drüsenmagens / (Cattaneo 221, 1884).

Herodii.

/ Drüsenmagen. Die feinen Drüsen sind zahlreich und gleichmäfsig verbreitet.

Der Muskelmagen ist ein reiner Hautmuskelsack, dünnwandig, ohne das geringste harte Epithel; bei Ardea mit tiefen Längsfalten und von stark secernierender Thätigkeit. Im oberen Teil des Muskelmagens bilden die Falten, vom Ösophagus herabkommend, eine netzartige Zeichnung.

Ein Pylorusmagen findet sich bei den meisten. Bulbus pyloricus (Leuckart) erbsengrofs. Ardea stellaris und minuta zeigen statt des Bulbus nur einen Wulst / (Gadow 2183, 1879).

Ardeidae.

Ardea Cinerea (L.).

/ Lange zusammengesetzte Drüsen von ovaler Form. Die Muscularis mucosae ist dünn, dick dagegen die Muskelschicht des Magens. Die Drüsenschläuche, welche die Drüsen bilden, sind klein und werden von sehr kleinen Zellen gebildet. Der Muskelmagen hat 10 oder 12 Muskelschichten, zum Teil ringförmig und zum Teil längs/ (Cattaneo 221, 1884).

/ Der Magen bildet eine weite Tasche, deren oberer Teil mit zusammengesetzten Drüsen versehen ist, und dem Drüsenmagen der granivoren Vögel entspricht, während der untere Teil, dem Muskelmagen entsprechend, kleiner ist und keine zusammengesetzten Drüsen zeigt, dagegen ein aponeurotisches Zentrum auf jeder Fläche. Auch hier besteht eine intermediäre Zone, in der die zusammengesetzten Drüsen fehlen. Eine Pylorustasche ist vorhanden. Die Magenschleimhaut zeigt, abgesehen von den zusammengesetzten Drüsen, einen ähnlichen Bau in ihrer ganzen Ausdehnung, Oberflächenerhebungen, welche auf dem Schnitt unter der Form von Zotten erscheinen, und Blindsäcke, welche sich an der Basis der Erhebungen öffnen. Doch sind die Blindsäcke an dem Teile, der den Muskeln entspricht, weniger entwickelt, als am inneren Teil des Magens.

Zusammengesetze Drüsen. Die Zentralhöhle wird von Schleimzellen ausgekleidet, in dieselbe münden die Schläuche mit granulierten Zellen ein.

Pylorustasche. Dieselbe zeigt ein unregelmäfsiges Faltensystem, welche anastomosierend kleine Höhlen begrenzen, in deren Grunde sich kurze blindsackförmige Schläuche öffnen. Diese Falten werden von Schleimzellen überkleidet, welche in den Blindsäcken niedriger sind. Die Zotten beginnen erst jenseits der engen Mündung der Pylorustasche, also ist die Pylorustasche nicht eine Erweiterung des Dünndarms, sondern sie gehört ganz dem Magen an / (Cazin 153, 1888).

Botaurus stellaris.

/ Die Muscularis mucosae ist dünn, die Muskelschicht des Magens dick und von acht bis zehn Schichten gebildet / (Cattaneo 221, 1884).

Nyctiardea nycticorax (L.).

/ Die Drüsenschläuche der Drüsen des Drüsenmagens bestehen aus sehr kleinen Zellen. Die Drüsenpakete haben eine deutliche Membrana propria und eine kaum sichtbare Muscularis mucosae. Die Muskelschicht des Magens ist gut entwickelt / (Cattaneo 221, 1884).

Nycticorax griseus.

/ Der Magen bildet eine grofse Tasche, in deren erster Abteilung sich zusammengesetzte Drüsen finden. Aufserdem finden sich Blindsäcke und Oberflächenerhebungen. Der Teil, der dem Muskelmagen entspricht, zeigt grofse anastomosierende Falten, welche ein unregelmäfsiges weitmaschiges Netz bilden. Eine Hornschicht fehlt. Es ist nur eine weiche Auskleidung vorhanden. Die Oberflächenerhebungen sind von Schleimzellen überkleidet, welche an Höhe abnehmend, sich in die Blindsäcke fortsetzen / (Cazin 153, 1888).

Pelargi.

/ Der Drüsenmagen besitzt grofse dicke Drüsen, nur bei Leptoptilus entbehrt der Vormagen gröfserer Drüsen, ist dafür aber mit harter horniger Haut ausgekleidet, auch bei Ciconia alba enthält das sehr drüsige Organ an seinem oberen vorderen Teile eine scheibenförmige, mit harter Haut bedeckte Stelle / (Gadow 2183, 1879).

Beim bengalischen Marabu sind im Drüsenmagen die Drüsen zu zwei Paketen vereinigt (Home 266, 1814) / (Milne Edwards 386, 1860).

/ Chalmers Mithell findet einen ähnlichen Bau des Drüsenmagens bei Leptotilus crumeniferus, L. argala, Carphibis spinicollis und Pseudotantalus ibis. Die Drüsen liegen bei diesen Vögeln nicht zerstreut, sondern in zwei rundlichen Platten. Bei Pseudotantalus ibis findet sich über diesen beiden Platten an der Seite gegen den Ösophagus eine Reihe von grofsen Krypten, etwa 20 an Zahl, welche von Oberflächenepithel ausgekleidet werden, das an manchen Stellen drüsig wird. Die tiefsten Ausläufer sind von lymphoidem Gewebe umgeben. Das Epithel wird durch das Lymphgewebe zerstört / (Chalmers Mitchell 7670, 1895).

/ Der Muskelmagen ist von einer gerunzelten Lederhaut (diese fehlt bei Platalea) ausgekleidet. Bei Leptoptilus bilden die Drüsen im Muskelmagen zwei Drüsenscheiben, und zwar besteht jede einzelne Drüse aus je 4—5 verästelten Schläuchen mit einem gemeinschaftlichen Ausführungsgange.

Ein Pylorusmagen ist bei Ciconia alba und nigra, Leptoptilus argala, und marabu vorhanden / (Gadow 2183, 1879).

Gallinacei, Rasores (Hühnervögel).

/ Der Drüsenmagen ist innen bei Penelope gleichmäfsig mit grofsen runden hervorragenden Drüsen besetzt; beim Haushuhn finden sich nur ungefähr 50 verstreut in Querreihen stehend; noch weniger zeigt Meleagris, woselbst die Drüsen zu einem nur aus vier Reihen bestehenden Ringe zusammentreten.

Der Muskelmagen besitzt starke Reibeplatten / (Gadow 2183, 1879).

/ An dem sehr nahe der Cardia liegenden Pylorus finden sich bei Penelope statt der Längsfalten des Magenepithels runde, dicht nebeneinanderliegende, sehr starke Erhöhungen. Am Beginn des eigentlichen Duodenum hören diese Unebenheiten plötzlich auf. Eine ganz ähnliche Bildung zeigt Meleagris. Da aufserdem bei allen Rasores die Portio pylorica des Duodenum vor seinem geraden Herabsteigen einen schräg nach oben und hinten gerichteten Bogen macht, so möchte Gadow die eben beschriebene Bildung als kleines Überbleibsel eines Pylorusmagen ansehen / (Bronn 6617, unvoll.).

Meleagris (Truthahn).

/ Home bildet die konzentrischen Ringe ab, welche sich um die Öffnungen der zusammengesetzten Drüsen im Drüsenmagen zeigen und welche später Cazin genauer beschreibt. Nach Home bilden diese Drüsenmündungen sechs Reihen / (Home 115, 1807).

Gallus domesticus.

/ Länge des Drüsenmagens, soweit die grofsen Drüsen reichen, 3 cm, der intermediären Zone 1,5 cm / (Nufsbaum 4113, 1882).

/ Der Magen ist äufserlich durch eine Einschnürung in zwei Teile geteilt, Drüsenmagen und Muskelmagen, innerlich läfst sich Drüsenmagen, intermediäre Zone und Muskelmagen unterscheiden. Eine Pylorustasche ist nicht vorhanden) gegen Gadow 2183, 1879). Cazin nimmt eine Pylorustasche nur an im Fall, dafs eine solche vollständig vom Muskelmagen durch eine Einziehung abgesetzt ist, welche die zwischen Muskelmagen und Pylorusanschwellung bestehende Verbindung zu einer engen Mündung gestaltet. Gadow fafst diesen Begriff weiter.

Die Mucosa zeigt denselben Bau in der ganzen Ausdehnung des Magens, d. h. in der Drüsenpartie, in der intermediären Zone und im Muskelmagen, sie bildet ein System von Falten, welche in einem kleineren oder gröfseren Teil ihrer Höhe frei bleiben und so oberflächliche Vorsprünge bilden und im Gegensatz zu diesen letzten an ihrer Basis derart verbunden sind, dafs sie blindsackförmige Räume abgrenzen.

In der Drüsenpartie werden die Vorsprünge durch gut entwickelte lamellöse Falten gebildet und die Blindsäcke sind kurz. In der intermediären Zone sind die Vorsprünge längere und zahlreichere Erhebungen, und die Zahl der Blindsäcke vermehrt sich im selben Verhältnis. Endlich sind im Muskelmagen die Vorsprünge rudimentär, die Blindsäcke entwickeln sich dagegen beträchtlich. Die Vergröfserung der epithelialen Oberfläche erreicht hier ihr Maximum.

Die innere Auskleidung wird wesentlich durch ein Exsudat der Schleimhaut gebildet, in den drei Teilen des Magens, und man geht unmerklich von der Auskleidung des Drüsenmagens zu der des Muskelmagens über. Der letztere entwickelt sich im besonderen Mafse und kann unter der Einwirkung von Reagentien gewisse Eigenschaften zeigen, welche dem Drüsenmagen fehlen, die man aber in vielen anderen mucösen oder colloiden Substanzen findet / (Cazin 153, 1888).

Drüsenmagen. / Hasse unterschied damals eine Adventitia, eine Ringfaser- und eine Längsmuskelschicht. Die Drüsen sind flaschenförmig und zusammengesetzt aus einer Menge einzelner schlauchförmiger

Drüsen, die vom Fundus bis zur Spitze des Paketes kontinuierlich an Gröfse abnehmen, sie werden von flaschenförmigem, körnig granuliertem Epithel ausgekleidet.

Zwischen den einzelnen Drüsen finden sich mit Cylinderepithel bekleidete leistenförmige Erhabenheiten. Der freie Hohlraum mündet mit einem längeren, mäfsig weiten Ausführgange, der mit demselben Epithel, wie die Vorsprünge, bekleidet durch die innerste Schicht der Schleimhaut läuft. Die Schleimhaut zeigt aufserdem einfache schlauchförmige Drüsen und in ihren Interstitien Hervorragungen, welche beide mit verschiedenem Epithel bekleidet sind. Während sich in der Tiefe der Gruben kleine rundliche, granulierte, grofskernige Zellen finden, trägt die Oberfläche Cylinderepithel / (Hasse 122, 1866).

/ Grimm sagt für Phasianus Gallus: Das Pflasterepithel des Schlundes setzt sich eine Strecke weit in den Drüsenmagen fort und geht allmählich in ein Cylinderepithel über. Er erkennt die zusammengesetzten und einfachen Drüsen / (Grimm 6583, 1866).

/ Die zusammengesetzten Drüsen meint Nussbaum mit den Ösophagealdrüsen der Frösche und die einfachen Drüsen des Drüsenmagens mit den sogenannten Labdrüsen der Frösche vergleichen zu müssen. Von seinem weiteren Gedanken, dafs die Zellen der zusammengesetzten Drüsen den Hauptzellen der Säuger entsprechen könnten (Nussbaum drückt sich darüber zurückhaltend aus), sehe ich als meinen Anschauungen zu fernliegend ab. Dagegen hebe ich hervor, dafs Nussbaum wohl erkannte, dafs die Drüsenzellen der einfachen Drüsen gekörnt sind. Er erkennt einwärts vom Kern eine in Überosmiumsäure sich bräunende, fein granulierte Zone, der Membrana propria zugewandt einen hellen protoplasmatischen Abschnitt / (Nussbaum 4113, 1882).

/ Cattaneo findet an den zusammengesetzten Drüsen bei Gallus domesticus, deren Bau er richtig schildert: eine Membrana propria ist vorhanden. Die Muscularis mucosae ist gut entwickelt, die Muskelschicht des Magens dagegen dünn. Das Epithel wird in der Regel von einer Zellschicht gebildet. Im interglandulären Bindegewebe finden sich dicke Lymphgefäfse und viele kleine Lymphfollikel / (Cattaneo 221, 1884).

/ Cazin 153, 1888 unterscheidet folgende Schichten im Drüsenmagen des Huhns:

1. Seröse Hülle;
2. Muscularis:
   a) eine äufserste dünne Längsmuskelschicht,
   b) eine äufsere Ringschicht, dick,
   c) eine innere Längsschicht;
3. eine Bindegewebsschicht, welche die zusammengesezten Magendrüsen enthält;
4. eine Muscularis mucosae;
5. die eigentliche Mucosa.

Cazins Muscularis mucosae findet sich in Form von Muskelbündeln (longitudinale und transversale), einwärts von den zusammengesetzten Drüsen und im tiefen Teil der Mucosa.

Bau der zusammengesetzten Magendrüsen. Es sind multilobuläre Drüsen. Jedes der durch bindegewebige Scheidewände untereinander getrennten Läppchen wird durch eine Anzahl tubulöser Drüsen gebildet, welche gegen die Höhle des Läppchens konvergieren, diese

selbst münden in die zentrale Höhle der Drüsen. Das Epithel der tubulösen Drüsen wird von kugeligen und gekörnten Zellen gebildet, welche mit einem grofsen, runden Kern versehen sind, und an ihrer Basis eine hakenförmige Verlängerung besitzen. Im Niveau der Drüsenmündungen macht dieses Epithel hohen cylindrischen Zellen Platz, die in ihrer unteren Hälfte einen grossen, ovalen Kern einschliefsen. Dieses cylindrische Epithel kleidet die ganze innere, mehr oder weniger gefaltete Oberfläche der Zentralhöhle der Drüsen aus.

Schleimhaut der Drüsenpartie. An der Grenze des Schlundes gegen den Magen geht das vorher geschichtete Epithel in ein einfaches über.

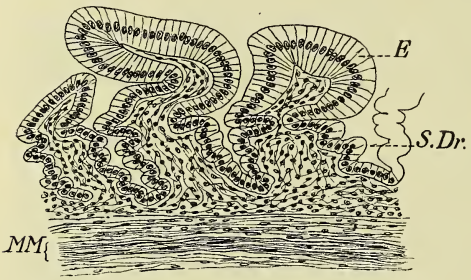

Fig. 158.

Fig. 158. **Drüsenmagen vom Huhn,** zeigt die oberflächlichen, kleinen schlauchförmigen Drüsen bei starker Vergröfserung.
E Erhebungen der Oberfläche, welche konzentrische Ringe um die Mündungen der zusammengesetzten Drüsen bilden; *SDr* schlauchförmige Drüsen; *MM* hohe Schicht der Muscularis mucosae. Vergröfserung 150fach.

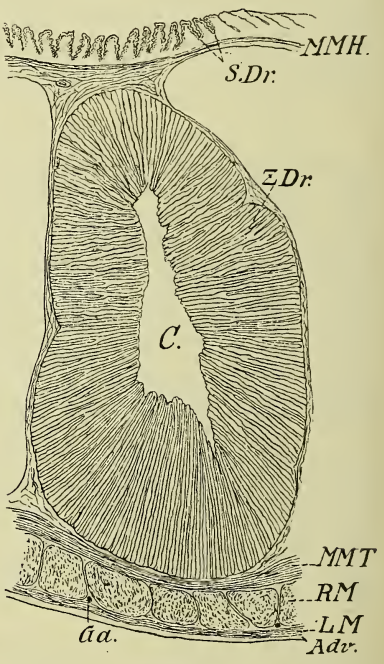

Fig. 159.

Fig. 159. **Drüsenmagen vom Huhn.** Längsschnitt.
SDr Schlauchförmige Drüsen; *ZDr* zusammengesetzte Drüse; *C* deren Zentralraum; *MMH* hohe Schicht der Muscularis mucosae; *MMT* tiefe Schicht der Muscularis mucosae; *RM* Ringmuskelschicht, *LM* Längsmuskelschicht der Muscularis; *Adv* Adventitia; *Ga* Ganglien. Vergröfserung 15fach.

Oberflächenepithel. Prismatische Schleimzellen enden kugelig, auf der Höhe der Falten sind die Zellen am höchsten, in den Blindsäcken sind sie beinahe kubisch / (Cazin 153, 1888). Die Falten bilden um jede Mündung der zusammengesetzten Drüsen mehrere Reihen konzentrischer Kreise. Schnitt durch diese Falten mit den an der Basis derselben ausmündenden Drüsen zeigt die Figur 158.

Muskelschichten des Drüsenmagens. Hierüber habe ich mich schon auf Seite 161 bei Besprechung der Muskelschichten des Drüsenmagens der Vögel geäufsert. Indem ich auf meine dort niedergelegte Ansicht über die Einheitlichkeit der Muskelschichten im Vertebratenmagen verweise und wie weit sich dieselbe auch im Drüsenmagen der Vögel erkennen läfst, gebe ich hier eine Abbildung (Fig. 159), welche die Anordnung der Schichten zeigt. In derselben springt vor allem ins Auge eine im Schnitt getroffene zusammengesetzte Drüse. Der

centrale Hohlraum, nicht aber der Ausführgang derselben ist im Schnitt getroffen. Die Oberfläche zeigt die kleinen Erhebungen, welche die Oberfläche des Drüsenmagens zeigt, mit den dazwischen gelegenen, an der Basis der Erhebungen mündenden kleinen schlauchförmigen Drüsen. Die beiden Blätter der Muscularis mucosae verlaufen das hohe über den zusammengesetzten Drüsen, das tiefe unter denselben. Die Submucosa ist aufserordentlich dünn, sodafs sie bei schwacher Vergröfserung nicht erkennbar ist. Dann folgen nach aufsen erst die Ringmuskelschicht und dann die Längsmuskelschicht, welche letztere eine recht beträchtliche Dicke zeigt. Zwischen den beiden Muskelschichten findet man Ganglienzellenhaufen und nach aufsen von der Längsmuskelschicht noch eine Adventitia.

Einige die Muskelschichten des Huhns betreffende Litteraturnachweise gebe ich im folgenden:

/ Die Muskelhaut zeigt drei Schichten. Die äufserste sehr dünne besteht aus Längsfasern, die mittlere, dickste nur aus Kreisfasern, die innerste aus Längsfasern.

Am Anfang des Schaltstückes (Hasse) schwindet die äufserste Schicht / (Grimm 6583, 1866).

Barthels 7525, 1895 / beschreibt im Ösophagus von Gallus domesticus erst die innere Längsmuskelschicht, dann die äufsere Ringmuskelschicht und fährt fort: „nach aufsen von derselben finde ich eine dritte, wiederum längsverlaufende Muskellage. Diese Lage ist noch überdeckt von dem äufseren, sehr lockeren Bindegewebe, in dem zahlreiche Blutgefäfse verlaufen.“ Seine Abbildung (seine Fig. 24) zeigt, dafs er die Verhältnisse klar erkannt hat. Er fährt weiter fort: „Wegen dieses auffallenden Befundes untersuchte ich den ganzen Darmtraktus verschiedener Hühner und fand überall die dreifache Muskulatur“ / (Barthels 7525, 1895).

/ Hasse findet im **Muskelmagen** des Haushuhns folgende Schichten, von aufsen nach innen aufgezählt:

1. eine Adventitia, dieselbe erhält den Charakter des Sehnengewebes;
2. eine ungemein starke, ringförmige Schicht unwillkürlicher Muskeln, die, unmittelbar von den sehnigen Teilen entspringend, strahlenförmig, nach Art eines Fächers verlaufen und die eigentümliche Gestalt des Muskelmagens bedingen;
3. eine Längsfaserschicht. Leydigs Übergangsstufen zu quergestreiften Muskeln führt Hasse auf Schrägschnitte zurück;
4. die Schleimhaut.

Die Mucosa enthält dicht gedrängt stehende, palissadenförmig aufgereihte einfache schlauchförmige Drüsen, mit leicht kolbig angeschwollenem Grunde. Die Drüsen sind in Gruppen angeordnet, welche durch Bindegewebe mit den darin befindlichen Gefäfsen getrennt werden.

Das Drüsensekret bildet eine zähe, lederartige Masse von beträchtlicher Dicke, welche mit Leichtigkeit, besonders nach Liegen in Alkohol, abgehoben werden kann und zapfenförmige Hervorragungen in die Drüsenlumina hineinsendet.

Die Zapfen, welche sich isolieren lassen, beweisen, dafs es sich um ein Drüsensekret handelt, welches allmählich erstarrt und, durch die nachrückenden Absonderungen vorwärts geschoben, ziemlich vollständig aufserhalb der Schläuche mit dem Sekret des Epithels der Übergangsstücke von einer Drüse auf die andere verschmilzt. Die Zapfen zeigen

dunkle Hervorragungen, bei stärkerer Vergrößerung bemerkt man, daſs ihnen Epithelzellen anzuhaften scheinen / (Hasse 122, 1866).

Grimm / faſst die Hornschicht auf als Sekret der in der Schleimhaut gelegenen Drüsen, welches, aus Fäden bestehend, die Eigenschaft besitzt, unmittelbar nach seiner Absonderung zu konsolidieren / (Grimm 6583, 1866).

/ Im Muskelmagen sind die Prismen länger und dünner als bei der Taube. Die Drüsenschläuche bestehen aus sehr kleinen Zellen. Es giebt eine doppelte Muskelschicht, eine Längs- und Ringmuskelschicht, welch letztere besonders ziemlich entwickelt ist / (Cattaneo 221, 1884).

/ Die Drüsen des Muskelmagens sind bisweilen gegabelt, sie stehen bisweilen in Gruppen von 4, 5 und selbst 12.

In der Hornschicht finden sich Zellreste, dieselben entsprechen der Lage nach den Intervallen, welche die Drüsengruppen trennen, während das Drüsensekret zu Bündeln gruppierte Säulchen bildet / (Cazin 124, 1886).

/ Die Drüsen sind in Gruppen von fünf, sechs oder mehr vereinigt, mit gemeinschaftlicher Mündung. Die Drüsenzellen stehen schief zur Achse der Drüsen, sie sind hakenförmig umgebogen an ihrer Basis und stark angeschwollen an der Seite des Drüsenlumens. Die Zellen sind heller nahe ihrer Mündung. An den Rändern der gemeinschaftlichen Mündungen einer Drüsengruppe wird das Epithel von Zellen gebildet, welche weniger hoch werden können mit denen verglichen, die die lamellösen Falten des Magens und die prismatischen Verlängerungen der intermediären Zone auskleiden. Bezüglich des Baues der Cuticula fand Cazin ähnliches wie Wiedersheim bei der Taube. Cazin unterscheidet deutlich die Produkte der Blindsäcke in Säulenform und die Produkte der Oberfläche der Mucosa, welche die Säulen untereinander verbinden / (Cazin 153, 1888).

Intermediäre Zone (Schaltstück). (Übergangsstück zwischen Vormagen und Muskelmagen.)

/ Dieselbe ist nur von geringer Ausdehnung, die Drüsenpakete des Vormagens fehlen, während das Sekret der in die Schleimhaut eingesenkten schlauchförmigen Drüsen, die etwas an Länge zugenommen haben, reichlicher ist / (Hasse 122, 1866).

/ Das Cylinderepithel wie im Drüsenmagen, und einfache cylindrische Drüsenschläuche sind vorhanden / (Grimm 6583, 1866).

/ Es finden sich gerade verlaufende, dicht aneinander gereihte schlauchförmige Drüsen / (Klein in Klein und Verson 3038, 1871).

Nach Cazin 153, 1888 / ist die intermediäre Zone nicht mit zusammengesetzten Drüsen versehen. Die Mucosa enthält blindsackförmige Drüsen. Die fundamentale Struktur der Schleimhaut ist ähnlich in der Drüsenpartie und in der intermediären Zone des Magens. In beiden bildet die Schleimhaut kleine blindsackförmige Röhren mit Hervorragungen, welche im ersten Falle lamellös sind, im zweiten Falle prismatisch und in beiden Fällen mit epithelialen Zellen derselben Art ausgekleidet sind / (Cazin 153, 1888).

Physiologisches. Brücke 547, 1881 / trägt die Magenhäute des Drüsenmagens von aufsen her ab und entnimmt so Teile der zusammengesetzten Drüsen, ohne den Magen zu öffnen. Er tritt (auf Grund seines Versuches) energisch dafür ein, daſs die Magensäure schon innerhalb der Drüsen abgesondert wird / (Brücke 547, 1881).

/ Die Hornschicht des Muskelmagens besteht nicht, wie seit den Untersuchungen Curschmanns wohl oft angenommen wurde, aus einer chitinähnlichen Substanz. Abgesehen davon, dafs das Chitin keinen Schwefel enthält, weicht auch die elementare Zusammensetzung desselben höchst wesentlich von derjenigen der hornähnlichen Substanz des Muskelmagens ab. Ein anderer wesentlicher Unterschied liegt ferner darin, dafs die letztgenannte Substanz beim Sieden mit verdünnten Säuren keine reducierende Substanz abgiebt.

Die Elementaranalyse ergab Hedenius für die Hornschicht des Muskelmagens des Huhns im Mittel

C 53·21 H 7·17 N 15·78 S 1·13 Asche 0·47 Procent.

Die Substanz stimmt besser (als mit der elastinhaltigen [Engel] Substanz der Schalen der Reptilieneier, wie Curschmann wollte) mit den Eiweifskörpern im eigentlichen Sinne und besonders den koagulierten, unlöslichen oder schwerlöslichen Eiweifsstoffen. Von diesen unterscheidet sie sich dagegen durch ihre grofse Widerstandsfähigkeit gegen Verdauungsflüssigkeiten, durch welche, wie auch durch ihre qualitativen Reaktionen überhaupt, sie den Hornsubstanzen nahe zu stehen scheint (auch Kühnes Neurokeratin hat einen verhältnismäfsig niedrigen Schwefelgehalt). Die lederartige Haut des Muskelmagens der Hühner besteht also aus einer Substanz, welche weder typisches Keratin noch koaguliertes Eiweifs ist, sondern gewissermafsen eine Zwischenstufe zwischen beiden darstellt, und welche dementsprechend, da sie dem Keratin am meisten verwandt ist, als eine keratinoide Substanz zu bezeichnen ist/ (Hedenius 154, 1892).

Entwickelung. Die ersten genauen Angaben über die Entwickelung des Hühnermagens verdanken wir Cattaneo 221, 1884. Er schildert / die Entwickelung der Drüsen im Drüsenmagen und die davon unabhängige Entwickelung der Drüsen des Muskelmagens / (Cattaneo 221, 1884).

Cazin 234, 1886—87 hebt die Differenzpunkte zwischen seinen und Cattaneos Ergebnissen scharf hervor, vergleiche darüber auch Cattaneo 7541, 1888.

/ Die Drüsen des Muskelmagens des Huhns sollen sich nach M. Cazin nicht, wie bisher angenommen wurde, aus einem einfachen Cylinderepithel, sondern aus einem geschichteten Epithel entwickeln. Vor der vollständigen Entwickelung der Drüsen findet sich die Innenfläche des Muskelmagens mit einer Absonderung bedeckt, welche sich zusammensetzt aus Sekretstäbchen (-strömchen), die von den Epithelzellen gebildet werden, cf. Wiedersheims Befunde bei der Taube, auf welche Cazin verweist („revêtement provisoire du gésier"). Dies erfolgt etwa mit dem achten Tage. Am zwölften Tage bildet sich die erste Anlage der Drüsen, welche später die definitive Deckschicht des Muskelmagens bilden (revêtement definitif). Die Absonderung ändert dann ihr Aussehen, um zum definitiven Verhalten der Hornschicht des Erwachsenen zu gelangen / (Cazin 167, 1885).

Die Bildung der Drüsen des Drüsenmagens schildert Cazin 234, 1886—87. / Am 3. Tage sieht man noch keinen Unterschied zwischen der Schleimhaut des Drüsenmagens und der des Muskelmagens, beide besitzen ein Epithel, das aus mehreren Reihen langer Zellen besteht und nicht ein einfaches Cylinderepithel. Am 5. Tage findet sich im Drüsenmagen die Anlage der zusammengesetzten Drüsen in Form von

Knospen der Epithelschicht; dieselben bilden gegen Ende des 6. Tages kugelige Divertikel und sind nicht schlauchförmig. Noch am 9. Tage zeigen sie Bläschenform. Die innere Oberfläche der Bläschen wird mit der fortschreitenden Entwickelung unregelmäfsig und teilt sich in mehrere sekundäre Höhlen, welche ihrerseits kleinere Blindsäcke begreifen.

Am 12. oder 13. Tage ist die zusammengesetzte Drüse vollständig angelegt.

Die Entwickelung dieser Drüsen gleicht in keinem Stadium der der schlauchförmigen Drüsen des Muskelmagens. Beide bilden sich aus der Epithelschicht, aber in verschiedener Weise. Die schlauchförmigen Drüsen entstehen nicht als Epithelknospen, sondern werden durch die Bindegewebsjoche aus der Epithelschicht ausgeschnitten. Einen Vergleichspunkt bietet das letzte Stadium der Entwickelung der zusammengesetzten Drüsen mit der Entwickelung der schlauchförmigen Drüsen.

Am 13. Tage bildet sich die Anlage der kleinen schlauchförmigen Drüsen und der lamellösen Falten des Drüsenmagens. Es vollzieht sich also unabhängig von der Entwickelung der zusammengesetzten Drüsen des Drüsenmagens in der ganzen Ausdehnung des Magens eine Differenzierung, welche im Drüsenmagen zur Bildung der lamellösen Falten und der kleineren Drüsenschläuche, und im Muskelmagen zur Bildung der schlauchförmigen Drüsen führt / (Cazin 234, 1886—87).

1888 faſst Cazin seine Befunde folgendermaſsen zusammen: / Die zusammengesetzten Magendrüsen des Drüsenmagens entstehen aus einer epithelialen Knospe, welche in ein einfaches Bläschen übergeht. Dasselbe teilt sich in sekundäre Höhlen, die sich ihrerseits wieder teilen und so den Drüsenschläuchen ihre Entstehung geben, welche durch ihre Anhäufung die zusammengesetzten Magendrüsen des Erwachsenen bilden. — Die Falten und die Blindsäcke der Magenschleimhaut nehmen denselben Ursprung, wie die zusammengesetzten Drüsen des Drüsenmagens, aber sie bilden sich auf andere Weise. Die Falten und die Blindsäcke werden nicht durch Knospung der epithelialen Schicht gebildet, sondern in der Dicke der Epithelschicht selbst durch Erhebung des darunterliegenden Bindegewebes. Die innere Auskleidung des Muskelmagens zeigt in keinem Augenblick der Entwickelung einen Bau, der sich mit dem der Hornschicht vergleichen läſst, welche man auf der Oberfläche der äuſseren Bedeckung findet. Sie wird im Anfang durch eine durchscheinende Substanz gebildet, der die zelligen Elemente vollständig fehlen. — Beim Embryo am Schlusse schlieſst die definitive Hornschicht, welche sich in demselben Verhältnis bildet, wie sich das Faltensystem und das Blindsacksystem der Schleimhaut entwickelt, zellige Elemente ein, die regelmäfsige Haufen bilden; aber diese Elemente sind nichts anderes, als zu Grunde gehende Schleimzellen, welche von der Epithelschicht abgestoſsen werden / (Cazin 153, 1888).

Von den beiden Autoren Cattaneo und Cazin wird auch die Frage nach der Homologie der verschiedenen Drüsen des Vogelmagens angeregt. Vergleiche darüber Cattaneo 221, 1884, Cazin 234, 1886—87 und Cattaneo 7541, 1888. Zum Teil auf den Schultern dieser Autoren stehend, habe ich mir meine Ansicht gebildet, die ich am Schluſs des ersten Kapitels über den Vogelmagen niedergelegt habe. Ich sehe die Drüsen des Muskelmagens der Vögel für entsprechend den Pylorusdrüsen anderer Vertebraten an, während ich eine direkte Homologie mit einer der beiden Drüsenarten des Drüsenmagens der Vögel zurückweise.

Nach Cazin soll es erst zur bläschenförmigen Bildung der zusammengesetzten Drüsen des Drüsenmagens kommen und dann sollen erst von diesen die Drüsenschläuche auswachsen. Sollten sich diese Angaben bestätigen lassen, so würde ich darin eine jener zeitlichen Verschiebungen sehen, welche in der Entwickelung der Vertebraten so häufig beobachtet werden und deren Entstehung durch die unvollständige Vererbung möglich wird.

Die Frage, wieweit Fundusdrüsen und Pylorusdrüsen einander entsprechen, läfst sich nach meinem Dafürhalten bei Vögeln weniger leicht in Angriff nehmen, als bei niederen Vertebraten, bei denen derartige Differenzierungen wie bei den Vögeln nicht stattgefunden haben.

Columbinae.

Columba (Taube).

Ich behandle die Angaben der Autoren über Columba livia, Columba nicobarica Linné, Caloenas nicobarica Gray und Bonaparte, Columba domestica, Haustaube, Taube zusammen, indem ich die betreffenden Bezeichnungen beifüge, soweit es sich nicht um die kurze Bezeichnung Taube handelt.

Drüsenmagen. / Die grofsen Drüsen sind scharf abgesetzte Pakete kleiner schlauchförmiger Drüsen / (Leydig 183, 1854).

/ Der Vormagen ist ein vorzugsweise aus Drüsen zusammengesetztes Organ. Die Drüsen besitzen die Form eines Kegels mit einer nur wenig abgestumpften Spitze, die in das gewöhnlich äufserst geringe Lumen des Organes hineinragt. Die Höhe der Drüsen beträgt im Anfange des Vormagens ungefähr 1,3 mm, in der Mitte 2,7 mm und nimmt von da bis zum Übergang in den Muskelmagen kontinuierlich bis zur vorigen Gröfse ab.

An der Innenfläche erhebt sich die Schleimhaut zu papillen- und leistenförmigen Hervorragungen.

Das Oberflächenepithel ist ein einfaches Cylinderepithel, dessen Zellen eine Höhe von 0,013 mm und einen Kern von 0,0039 mm Durchmesser besitzen.

Die Drüsen sind kegelförmig, dieselben besitzen in ihrer Mitte ein freies Lumen mit Ausführgang. Sie zeigen ein doppeltes Epithel, in der Tiefe pflasterförmig, nach oben cylindrisch wie das Oberflächenepithel. Die Drüsen bilden Pakete von schlauchförmiger Gestalt, umgeben von einer gemeinschaftlichen Membran. Die einzelnen Drüsenschläuche laufen wie Radien der Achse des ganzen Paketes zu. Zwischen der Basis der Drüsen und den Muskelschichten bleibt nur eine 0,0592 mm starke Schleimhautlage / (Hasse 184, 1865).

/ In den Interstitien der Drüsenpakete findet man schlauchförmige Drüsen von geringerer Länge / (Hasse 122, 1866).

/ Der Drüsenmagen besitzt einschichtiges hohes Cylinderepithel. Dieses steigt bis auf den Grund des central gelegenen gemeinschaftlichen Ausführungsganges der in grofser Zahl zu kürbisflaschenförmigen Komplexen vereinigten Drüsenschläuche hinab und deckt noch eine kurze Strecke die Mündungen derselben. In den Drüsenschläuchen selbst findet sich nur eine Art von Zellen, ein einfaches, eiförmiges Epithel mit fein granuliertem Protoplasma und grofsen Kernen.

Es schwärzen sich mit Osmiumsäure die eiförmigen Zellen des Labmagens, ungefärbt bleiben die Drüsen des Kropfes, des Ösophagus und des Muskelmagens / (Nufsbaum 21, 1877).

/ Die radiären Drüsenschläuche fliefsen in eine gemeinschaftliche Höhle zusammen, welche in der Mitte der zusammengesetzten Drüsen liegt. Die Drüsenpakete werden von einer dicken Tunica propria eingehüllt. Die Muskelschicht ist sehr dünn / (Cattaneo 221, 1884).

Postma / beschreibt die Zeichnung auf der Innenfläche und citiert Home (zottiges Aussehen, konzentrische Kreisfalten) / (Postma 4379, 1887).

/ Man kann unterscheiden an den Drüsen

1. Drüsenmündung,
2. Centralhöhle, deren Oberfläche von unregelmäfsigen Falten bedeckt ist, welche an ihrer Basis Gruben begrenzen. Von diesen bildet jede eine weite kurze
3. Sammelröhre, in diese münden je eine Anzahl von
4. Fermentdrüsenröhren.

Centralhöhle und Sammelröhre sind von Schleimzellen ausgekleidet, während die Fermentdrüsenröhren nur granulierte Zellen enthalten / (Cazin 168, 1887).

/ Die oberflächlichen Falten sind weniger entwickelt als beim Huhn, ebenso sind die Blindsäcke weniger entwickelt als beim Huhn, besitzen aber deutlich einschichtiges Epithel.

Die zusammengesetzten Drüsen sind unilobulär. Die Centralhöhle besitzt Falten, welche verästelt und untereinander verbunden sind. Sie begrenzen an ihrer Basis Grübchen von unregelmäfsigen Formen. Jedes der letzteren bildet einen weiten und kurzen Sammelkanal, in welchen eine gewisse Anzahl von Drüsenröhren einmünden. Falten und Sammelröhren sind mit Schleimzellen überkleidet, die Drüsenröhren enthalten granulierte Zellen / (Cazin 153, 1888).

/ Die Epithelzellen des Drüsenmagens haben ein gröber gekörntes Protoplasma (als die Zellen der Ösophagusdrüsen) und einen grofsen bläschenförmigen Kern mit deutlichen Kernkörperchen ungefähr in der Mitte der Zelle / (Teichmann 32, 1889).

Muskelschichten des Drüsenmagens. Über die Muskelschichten verweise ich auf das, was ich über die Vögel im allgemeinen gesagt habe. Die von älteren Autoren verkannte äufsere Längsmuskelschicht ist bei der Taube, wenn auch nicht sehr dick, so doch sehr deutlich.

Hasse 184, 1865 erkannte dieselbe nicht. Offenbar begreift das, was er als Adventitia bezeichnet, die äufsere Muskelschicht mit; ich gebe aus diesem Grunde seine Mafsangaben wieder. Er unterscheidet folgende Schichten:

/ 1. Adventitia . . . . . 0,018 mm,
2. Ringmuskelschicht . . . . 0,074 „
3. Längsmuskelschicht . . . . 0,0555 „
4. Propria,
5. Epithel / (Hasse 184, 1865).

/ Die Dicke der Schichten beträgt nach Postma, der die Verhältnisse richtig erkannt hat,

äufsere Längsschicht	0,046	mm,
Ringschicht	0,154	„
innere Längsschicht	0,091	„
die Mucosa und Submucosa zusammen . .	1,957	„ / (Postma 4379, 1887).

Blutgefäfse des Drüsenmagens. / Im submucösen Gewebe verlaufen die Gefäfse horizontal, von hier steigen Stämmchen zwischen den einzelnen Drüsen auf, spalten sich im Verlauf in kleinere Äste, die sich teilweise auf der Drüsenhaut noch verästeln und dann in der Oberfläche der Mucosa emporsteigen und hier ein Capillarnetz bilden. Die kleinen Blindsäckchen umspinnt ein aus länglichen Maschen bestehendes Capillarnetz, ein dicker Gefäfsring begrenzt genau das Lumen der Drüsen / (Glaettli 237, 1852).

Muskelmagen. / Das erhärtete Sekret der langen schleimförmigen Drüsen erzeugt eine geschichtete homogene Substanz, die verdickte Epidermis des Muskelmagens.

Die rote Muskulatur des Fleischmagens besteht aus glatten Muskelfasern, die jedoch schärfer betrachtet eine Übergangsstufe zu den quergestreiften darstellen / (Leydig 183, 1854).

Letztere Ansicht wurde von den späteren Beobachtern nicht angenommen, allgemein wurden nur glatte Muskelfasern konstatiert.

/ Der Muskelmagen von Caloenas nicobarica zeigt beiderseits eine harte Hornplatte. In dem Teil des Muskelmagens, in welchem die Hornplatte liegt, erscheinen die Drüsenschläuche gleichmäfsiger verteilt und nicht so in Gruppen gesammelt, wie in den anderen Teilen des Organs. Im dünnen Teil der Auskleidung des Muskelmagens sind die Cylinder in unregelmäfsige Gruppen geteilt. Die meisten haben ovale oder lineäre Form im Querschnitt / (Flower 500, 1860).

Hasse findet für die Haustaube: / Die schlauchförmigen Drüsen liegen hier nicht in Gruppen zusammen, jede Drüse ist von der benachbarten durch bindegewebige Zwischenräume getrennt. Die Sekretzapfen zeigen keine zackigen Hervorragungen / (Hasse 122, 1866).

Germain 248, 1865 beschreibt bei Columba nicobarica / die Hornschicht als von fast knorpelharter Konsistenz / (Germain 248, 1865).

/ Die Hornschicht bei der Taube sitzt den Cylinderzellen des Oberflächenepithels fest auf und bildet keine Einsenkungen in die Drüsenschläuche. Häufig zeigt sie eine der Magenoberfläche parallele Streifung, welche nach Essigsäurezusatz deutlicher wird. „Nach dieser Behandlungsweise ist die Streifung wellenförmig und es macht den Eindruck, als wenn in der Hornschicht senkrechte Gebilde vorhanden sind, die bei Essigsäurezusatz schrumpfen und dadurch die dazwischenliegende Substanz in Falten legen würden. Die Lage dieser Gebilde entspricht der Fortsetzung der Drüsenlumina. Läfst man die Hornschicht lange Zeit (2—8 Tage) im Wasser liegen und untersucht dann feine Schnitte, so sieht man ganz deutlich schmale Gänge mit einem körnigen Inhalt in ziemlich gerader Richtung von den einzelnen Drüsen aus zur Magenoberfläche ziehen. Mitunter vereinigen sich auch zwei solcher Gänge, trennen sich dann wieder oder münden gemeinschaftlich. Die Substanz zwischen den Gängen macht bei dieser Behandlungsweise häufig den Eindruck, als bestände sie aus grofsen polygonalen Zellen. Diese Gänge beobachtet man auch deutlich bei Zusatz von Jod und bei feinen getrockneten und dann in Canadabalsam eingekitteten Präparaten“ / (Wilczewski 239, 1870).

/ Die Drüsen sind Hohlcylinder im Mittel 403 μ lang (379—454 μ). Das der Mündung zugekehrte Ende erweitert sich allmählich, während der nach dem Fundus zu schauende Teil etwas schmäler wird, bis er endlich mit einer leichten Auftreibung blindsackartig abschliefst. Die

Verlaufsrichtung ist senkrecht oder in seltenen Fällen gegen die Gegend des Fundus hin leicht gekrümmt. Die Zellen werden an ihrer freien Fläche von einer Sekretschale umfafst und besitzen auf der entgegengesetzten, der Membrana propria zugekehrten Seite einen hakenförmigen Fortsatz. Die Zellen im Fundus der Drüse sind etwas kleiner, als die gegen die Drüsenmündung hin liegenden. Die Drüsenzellen sind granuliert uud besitzen einen grofsen Kern mit deutlichem Nucleolus / (Wiedersheim 176 und 181, 1872).

/ Die Basalmembran ist glashell und 3,0 μ dick / (Wiedersheim 181, 1872).

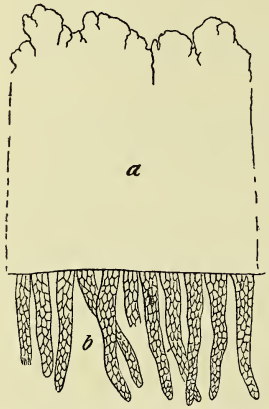

Fig. 160. **Cuticula des Vogelmagens** (Taube) in Verbindung mit den isolierten Sekretzapfen. Schwache Vergröfserung. Nach Wiedersheim 181, 1872.

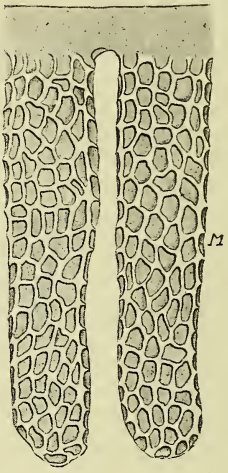

Fig. 161.

Fig. 161. **Sekretzapfen aus dem Muskelmagen des Vogels** (Taube). Ausgufs des Drüsenlumens.
M Maschen (Schalen) in Profilansicht. Frisches Präparat. Nach Wiedersheim 181, 1872.

Fig. 162.

Fig. 163.

Fig. 162. **Muskelmagen des Vogels** (Taube). Isolierte Sekretbüschel mit leeren Sekretkelchen.
Im Fundus erscheinen vier Zellen *z*, welche noch in Kontinuität mit ihren zugehörigen Sekretfäden stehen. Nach Wiedersheim 181, 1872.

Fig. 163. **Muskelmagen des Vogels** (Taube). Isolierte Sekretzellen aus den Drüsen.
s Sekretschale in verschiedenen Lagen. Nach Wiedersheim 181, 1872.

Auch Cazin findet bei Columba nicobarica / die Hornschicht stark entwickelt. Dieselbe zeigt die Zusammensetzung aus Säulchen deutlich. Die blindsackförmigen Schläuche sind ohne bestimmte Ordnung (nicht in parallelen Reihen und nicht in Bündeln).

Auch bei der Haustaube sind die blindsackförmigen Röhren nicht zu Bündeln vereinigt, wie beim Huhn. Sie stehen in parallelen Reihen und münden in die Zwischenräume der oberflächlichen Schleimhautfalten. Die Hornschicht besteht aus Säulchen, welche untereinander durch kleine Bogen verbunden sind, zwischen welchen sich Haufen abgestofsener Zellen finden / (Cazin 153, 1888).

Intermediäre Zone, Schaltstück (zwischen Drüsen- und Muskelmagen).

/ Ein Schaltstück ist vorhanden, dasselbe ist sehr kurz / (Hasse 122, 1866).

/ Die Oberflächenerhebungen tragen Schleimzellen, Blindsäcke gut entwickelt / (Cazin 153, 1888).

Carpophaga Goliath von Neucaledonien.

/ Muskelmagen. Jules Verreaux hat zuerst die Anwesenheit einer Art von Zähnen im Muskelmagen beschrieben. Das Tier nährt sich ausschliefslich von harten Früchten. Viallane beschrieb den Magen genauer. Die innere Oberfläche des Magens zeigt zwei Seiten, welche mit Zähnchen (siehe Fig. 164) versehen und gegen einander beweglich sind; dies sind die vordere und hintere Wand. Zwei weitere Seiten sind gleichfalls mit Zähnen versehen und unbeweglich (obere und untere Wand).

Die Zähne messen 0,003 m an ihrer Basis und sind 0,003 m hoch. Sie sind abgeplattet, leicht umgebogen.

Die Zähne werden von einer strukturlosen geschichteten Masse gebildet. Sie sind eine Verdickung der Hornschicht und werden von derselben Substanz gebildet wie diese / (Viallane 497, 1878).

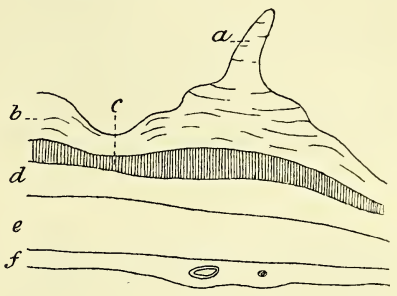

Fig. 164. **Schnitt durch den Muskelmagen von Carpophaga Goliath,** mit schwacher Vergrösserung.
a Schnitt durch einen Magenzahn; *b* Hornschicht; *c* Drüsenschicht; *d* Bindegewebsschicht; *e* Muskelschicht; *f* Peritonealhülle. Nach Viallane 497, 1878.

Carpophaga latrans.

/ Muskelmagen. Die Auskleidung zeigt kegelförmige Hornvorsprünge. Zwischen denselben ist das Epithel nachgiebig und nur halb verhornt / (Garrod 2212, 1878).

Scansores.

Cuculi (Kuckucke).

/ Nietzsch stellt durch mikroskopische Untersuchung fest, dafs die Haare, welche sich in dem Magen des Kuckucks finden, von Raupen und zwar von Bärenraupen herrühren und macht damit dem Streit über eine früher viel erörterte Frage ein Ende / Nietzsch 6580, 1823).

Pici (Spechte).

/ Drüsenmagen. Bei Picus major und medius findet Cattaneo: lange, dünne zusammengesetzte Drüsen / (Cattaneo 221, 1884).

/ Der Muskelmagen ist bei den Pici ohne Reibplatten, aber hart muskulär und besitzt eine braungelbe feste Lederhaut / (Gadow 2183, 1879).

/ Bei Picus major und medius sind die Drüsenschläuche, welche die Hornschicht absondern, sehr dick; es finden sich zwei Muskel-

schichten, eine innere Längs- und eine äufsere Ringschicht / (Cattaneo 221, 1884).

Picus major.

/ Der Drüsenmagen ist mit starken Drüsen gleichmäfsig besetzt / (Gadow 2183, 1879). / Es finden sich kleine Blindsäcke an der Basis der Falten, aber nicht häufig. Die Oberfläche der Schleimhaut ist mit einem schleimigen Exsudat bedeckt. Die zusammengesetzten Drüsen sind ziemlich verbreitet. Ihre Centralhöhle ist unregelmäfsig und mit Schleimzellen ausgekleidet. Der Muskelmagen folgt beinahe unmittelbar auf den Drüsenmagen / (Cazin 153, 1888).

/ Muskelmagen. Die Schleimhaut gleicht sehr der der Sperlinge; in der Hornschicht findet man, ähnlich wie bei Melopsittacus undulatus, in der Tiefe Zellen, welche sich vom Oberflächenepithel abgelöst haben / (Cazin 153, 1888).

Picus martius.

/ Drüsenmagen. Bei Picus martius dehnen sich die Drüsen mehr auf der hinteren Seite des Drüsenmagens aus / (Gadow 2183, 1879). / Die Höhle der zusammengesetzten Drüsen ist von Schleimzellen ausgekleidet / (Cazin 153, 1888).

/ Muskelmagen. Die Struktur der Hornschicht ist besonders deutlich; sie besteht aus Säulchen, welche durch Joche verbunden sind, zwischen welchen sich Haufen von Granulationen (kleine ovoide Körper) finden / (Cazin 153, 1888).

/ Intermediäre Zone. Die Falten des Drüsenmagens setzen sich fort, doch ohne zusammengesetzte Drüsen / (Cazin 153, 1888).

Picus viridis (L.).

/ Die in Paketen angeordneten Drüsen sind wenig entwickelt / (Cattaneo 221, 1884).

/ Bei Picus viridis und canus ist der Drüsenmagen nur an der Vorderseite drüsig / (Gadow 2183, 1879).

Fig. 165. Magen von Picus minor. Nach Home 236, 1812.

Picus minor.

/ Bei Picus minor liegen die Magendrüsen des Drüsenmagens in Dreieckform, der Drüsenmagen ist sehr grofs, der Muskelmagen klein und besitzt Hornplatten / (Home 236, 1812).

Psittaci.

/ Der Drüsenmagen besitzt viele Drüsen, besonders bei Psittacus leucocephalus, Pionus menstruus, Sittace viridissimus / (Gadow 2183, 1879).

/ Der Muskelmagen ist ziemlich muskulös bei Platycercus, Plyctolophus cristatus, Psittacus, Nymphicus, Sittace, schwächer bei Ara macao, Psittacus ochrocephalus, sinensis, ohne harte, feste Muskulatur bei Sittace solstitialis, Plyctolophus sulphureus / (Gadow 2183, 1879).

Melopsittacus undulatus.

/ Drüsenmagen. Hasse findet bei Psittacus undulatus: Die Drüsenpakete zeigen nur einerlei Epithel; es besteht das Drüsenpaket nur aus einzelnen nebeneinander gereihten, vom Fundus gegen die Mündung hin an Länge abnehmenden Schläuchen ohne trennende Leisten. Möglicherweise trägt der Ausführgang ein Cylinderepithel / (Hasse 122, 1866).

/ Cattaneo beschreibt die äufsere Form der zusammengesetzten Drüsen und vergleicht dieselbe mit der sich bei anderen Vögeln findenden / (Cattaneo 121, 1883 und 245, 1883).

Cazin beschreibt den Drüsenmagen von Melopsittacus undulatus. / Die Schleimhaut bildet dichte Falten (von Cattaneo 221, 1884 schon als fingerförmige Zotten beschrieben), an deren Basis sich kleine Blindsäcke öffnen, und die Oberfläche ist mit einer geringen Schicht von Schleim bedeckt, welcher viele Schleimfäden enthält. Zusammengesetzte Drüsen. Die Centralhöhle ist von einem cylindrischen Epithel ausgekleidet / (Cazin 153, 1888).

/ Muskelmagen. Bei Psittacus undulatus haben die die Drüsenauskleidenden Zellen grofse Kerne. Die Sekretzapfen strahlen im Grunde der Drüsen büschelförmig gegen die daselbst befindlichen Epithelzellen hin aus, als ob sich von den Zellen Einzelströmchen ergössen, welche sich aneinander legten, um dann allmählich zapfenartig aus der Mündung der schlauchförmigen Drüsen hinausgetrieben zu werden. Aufserhalb der Drüsen legen sich dann die Zapfen, die Sekretschicht bildend, schräge um / (Hasse 122, 1866).

/ Cattaneo erkennt die die Hornschicht zusammensetzenden Sekretströmchen, welche er Prismen nennt. Er erkennt auch die zwischen den Sekretströmchen liegende Substanz, und beschreibt in derselben sehr feine epitheliale Elemente. Letztere färben sich nach den von Cattaneo angewandten Methoden leichter als die Prismen. Cattaneo bespricht auch die ältere Litteratur / (Cattaneo 121, 1883 und 245, 1883).

/ Die Produkte des Sekretes der blindsackförmigen Drüsen unterscheiden sich aufserordentlich deutlich von den Produkten der Sekretion der oberflächlichen Schleimhaut. In der Tiefe der Räume, welche zwischen den Säulchen liegen (**siehe Taf. I, Fig. 2**), sind die Kerne der abgeschuppten Zellen sehr deutlich, und man findet bisweilen Zellen, welche noch mit der oberflächlichen Epithellage in Berührung stehen. Mehr nach oben werden die Kerne dieser Zellen weniger deutlich, und nahe der Oberfläche sieht man nur helle, ovale Massen / (Cazin 153, 1888).

/ Intermediäre Zone von Melopsittacus undulatus. Die Falten werden von Schleimzellen ausgekleidet. Die Blindsäcke, welche an der Basis der Falten liegen, sind weniger entwickelt, die innere Auskleidung ist noch ziemlich weich, aber dicker als im Drüsenmagen. Der Übergang in die innere Auskleidung des Muskelmagens ist ein allmählicher / (Cazin 153, 1888).

Ara Macao (L.).

/ Der Drüsenmagen zeigt stark entwickelte Zotten (Falten). Im Muskelmagen ist die Cuticula gut entwickelt / (Cattaneo 221, 1884).

Conurus canicollis (Wagl.).

/ Stark entwickelte Vorsprünge, welche im oberen Teil des Magens vom Epithel und im unteren Teil von einer Cuticula bekleidet werden. Die zusammengesetzten Pepsindrüsen sind ziemlich wenig entwickelt / (Cattaneo 221, 1884).

Fig. 166. Ösophagus, Kropf, Drüsenmagen, Muskelmagen und Anfangsteil des Darmes von Psittacus aestivus. Nach Home 236, 1812.

Psittacula Pullaria (L.).

/ Der Muskelmagen hat eine Hornschicht, darunter kleine Drüsen, ähnlich den Lieberkühnschen. Die Muskeln sind in zwei Schichten angeordnet, eine Ring- und eine Längschicht.

In der Drüsenabteilung des Magens sind die Oberflächenvorsprünge stark entwickelt / (Cattaneo 221, 1884).

Psittacula Taranta (Stanl.).

/ Die Prismen der Hornschicht des Muskelmagens sind ziemlich dicker und kürzer als bei Melopsittacus undulatus / (Cattaneo 221, 1884).

Psittacus aestivus.

/ Der Drüsenmagen (siehe Fig. 166) ist aufsergewöhnlich grofs und lang, und seine Drüsen sind über einen beträchtlichen Teil seiner Oberfläche verbreitet, der Muskelmagen ist sehr klein / (Home 236, 1812).

Chrysotis amazonica (L.) und festiva (L.).

/ Dicke und kurze Zotten charakterisieren die Schleimhaut des Drüsenmagens. Die Pepsindrüsen sind in einer Reihe angeordnet, die Hornschicht des Muskelmagens ist dünn / (Cattaneo 221, 1884).

Passeres.

/ Cazin untersuchte: Chelidon urbica, Pyrrhocorax alpinus, Sitta coesia, Accentor alpinus, Regulus cristatus, Cinclus aquaticus, Passer montanus et domesticus, Pyrrhula vulgaris, Loxia curvirostra, Munia rubra und nigra. Die kleinen Mägen dieser Tiere zeigen besonders deutlich den einheitlichen Bau der Magenschleimhaut, abgesehen von den zusammengesetzten Drüsen, welche den ersten Teil des Magens kennzeichnen. Bei Pyrrhocorax alpinus, Sitta coesia, Accentor alpinus, Regulus cristatus, Cinclus aquaticus, Passer montanus und domesticus, Munia rubra und nigra sind die zusammengesetzten Drüsen des Drüsenmagens unilobulär. Sie bestehen aus Drüsenschläuchen mit granuliertem Epithel, dieselben öffnen sich in eine Höhle, welche bald von Schleimzellen, bald von cylindrischen Zellen, ähnlich wie in den Magendrüsen des Huhnes, ausgekleidet werden. Die Höhle wird von Falten bedeckt. Bei Sitta

coesia, Accentor alpinus, Regulus cristatus, Cinclus aquaticus, Passer montanus, Munia rubra und nigra sind die Schleimzellen reichlicher im Inneren jeder Drüse. Die Centralhöhle ist bisweilen sehr klein / (Cazin 153, 1888).

/ Gadow findet den Drüsenmagen der Passerinae innen mit zahlreichen runden Drüsen versehen, welche gegen den Magen hin scharf abgesetzt aufhören.

Bei Motacilla und Euphone etc. stehen sie in ungefähr fünf Querreihen, dicht gedrängt, überall bei den Conirostres; bei Corvus cornix besteht der beiderseits scharf abstechende Drüsenring aus ungefär 20 Querreihen.

Der Muskelmagen ist mit längsfaltiger Lederhaut ausgekleidet, die bei Fringilla sogar kleine Reibplatten bildet.

Ausnahmsweise und sonderbar ist bei Euphone violacea der Muskelmagen fast ganz rudimentär geworden / (Gadow 2183, 1879).

Buceros plicatus.

/ Bei Buceros plicatus findet sich ein aus ungefähr 15 Querreihen bestehender, 1,5 cm breiter Ring sehr dicker Drüsen im Drüsenmagen / (Gadow 2183, 1879).

Alcedo ispida.

/ Drüsenmagen. Die Drüsen stehen bei Alcedo in Haufen, ohne den Drüsenmagen vollständig zu umgeben / (Bergonzini 231, 1885).

/ Bei Alcedo ispida bilden die Drüsen einen aus 2—3 Querreihen bestehenden, dicht am Muskelmagen gelegenen Ring / (Gadow 2183, 1879).

/ Auch hier konstatiert Postma die drei Muskelschichten / (Postma 4379, 1887).

/ Muskelmagen. Die Drüsenschicht ist bei Alcedo ispida sehr stark entwickelt, die Hornschicht dagegen sehr dünn. (Also im umgekehrten Verhältnis) / (Postma 4379, 1887).

/ Nach Bergonzini zeigt die Cuticula in der Pylorusanschwellung von Alcedo „Cumuli“, die sich auf den zwischen den Drüsen gelegenen Vorsprüngen befinden und die Drüsenmündungen mehr oder weniger freilassen / (Bergonzini 231, 1885).

Halcyon.

/ Halcyon besitzt einen schmalen, nach dem Muskelmagen hin zackig endenden Ring sehr feiner Drüsen / (Gadow 2183, 1879).

Upupa epops.

/ Der Vormagen ist stark drüsig / (Gadow 2183, 1879).

Chelidon urbica.

Schichten: / 1. Serosa. 2. Muscularis, eine innere Längsschicht und eine äufsere Ringschicht. 3. Submucosa enthält im Drüsenmagen die zusammengesetzten Drüsen. 4. Muscularis mucosae besteht aus aufgelösten Bündeln. 5. Mucosa besteht, von einem Ende des Magens bis zum anderen, aus einer zusammenhängen-

den Lage von Blindsäcken und Falten. Die intermediäre Zone ist klein, sie bildet eine Art Polster zwischen dem Drüsen- und Muskelmagen. Im Muskelmagen nehmen die Schläuche eine hervorragende Rolle ein (fast die ganze Dicke der Schleimhaut), während die Oberflächenerhebungen sehr kurz sind / (Cazin 153, 1888).

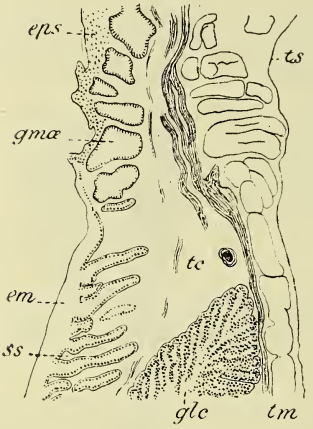

Fig. 167.

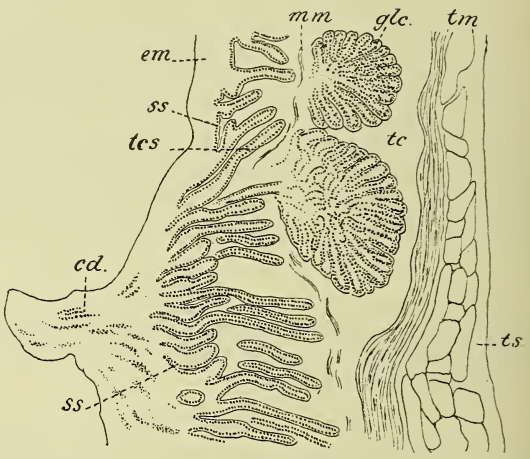

Fig. 168.

Fig. 167 und Fig. 168. **Chelidon urbica.** Enden eines Längsschnittes des Magens, einbegreifend den unteren Teil des Ösophagus, den Drüsenmagen und den Anfang des Muskelmagens.

eps geschichtetes Epithel des Ösophagus; *gmoe* Schleimdrüsen des Ösophagus; *em* Schleimschicht, welche die innere Oberfläche des Drüsenmagens bedeckt; *cd* Zellreste; *ss* Oberflächenvorsprünge; *tcs* Blindsäcke; *mm* Muscularis mucosae; *glc* zusammengesetzte Magendrüsen; *tc* submucöses Bindegewebe; *tm* Muscularis; *ts* Serosa. Obj. 2. Oc. 1. Verick. Nach Cazin 153, 1888. Aus Cazins Zeichnung sind nur die wichtigeren histologischen Details entnommen und in schematischer Weise wiedergegeben.

Cypselus apus.

/ Der Drüsenmagen ist bei Cypselus innen mit einem überall dickbesetzten geraden Ringe feiner Drüsen versehen / (Gadow 2183, 1879)..

/ Oft münden mehrere zusammengesetzte Drüsen in einen gemeinschaftlichen Ausführgang.

Die nicht zusammengesetzten Drüsen verlaufen gewunden und verzweigen sich. (In diesen beiden Punkten unterscheidet sich Cypselus von Larus argentatus.)

Dicke der Muskelschichten: Äußere Längsmuskelschicht 0,025, Ringmuskelschicht 0,22 mm, innere Längsmuskelschicht 0,108 mm / (Postma 4379, 1887).

/ Der Muskelmagen ist bei Cypselus ohne Reibplatten / (Gadow 2183, 1879).

/ Bei „Hirundo apus" findet Garel: Die Centralhöhle fehlt in den zusammengesetzten Drüsen, die Drüsenschläuche, ausgekleidet von gekörnten Zellen, öffnen sich alle an einem gemeinschaftlichen Punkt der Oberfläche / (Garel 156, 1879).

Caprimulgus.

/ Der Drüsenmagen ist bei Caprimulgus dickwandig infolge der zahlreichen grofsen Drüsen, die auch Steatornis besitzt / (Gadow 2183, 1879).

Krähe.

/ Teichmann erkennt im Drüsenmagen der Krähe Drüsen / (Teichmann 32, 1889).

Nucifraga caryocatactes.

/ Drüsenmagen. Die Drüsenschläuche, welche die zusammengesetzten Drüsen bilden, vereinigen sich in der Zahl von 2 bis 4 zu Ausführgängen, welche dann in das Centrallumen münden. Die zuletzt genannten Ausführgänge unterscheiden sich von den Drüsenschläuchen selbst durch ihr Epithel. Dasselbe ist cylindrisch mit sehr kleinem, rundem Kern.

Auch hier konstatiert Postma die drei Muskelschichten / (Postma 4379, 1887).

Pyrrhocorax alpinus.

Eine Abbildung nach Cazin 153, 1888 eines Stückes einer zusammengesetzten Drüse des Drüsenmagens zeigt die Gegensätze zwischen den hellen Zellen des Ausführgangsysstems und den gekörnten Drüsenzellen in prägnanter Weise.

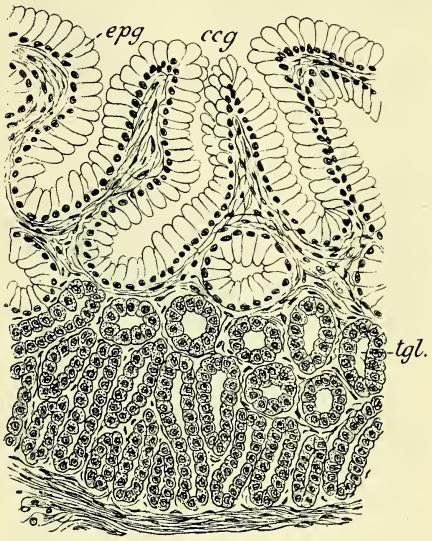

Fig. 169. **Drüsenmagen von Pyrrhocorax alpinus.** Perpendikulärschnitt zur Oberfläche. Zusammengesetzte Drüse. *ceg* Centralhöhle der Drüse; *epg* Epithel, welches die innere Oberfläche der Drüse begrenzt; *tgl* Schnitte der peripheren Drüsenschläuche. (Obj. F. Zeiss; Oc. 1. Verick.) Nach Cazin 153, 1888.

Motacilla rubetra und flava.

/ Die Centralhöhle der zusammengesetzten Drüsen wird von Schleimzellen ausgekleidet / (Garel 156, 1879).

Zaunkönig.

/ Eine intermediäre Zone fehlt / (Cazin 153, 1888).

Luscinia luscinia (L.).

/ Die Drüsenpakete der Cardiaportion sind ovoid und oben zugespitzt. Sie liegen in einer Schicht. Das Epithel ist geschichtet, die Muscularis mucosae dick und die Muscularis des Magens verhältnismäfsig dünn / (Cattaneo 221, 1884).

Turdus merula (L.).

/ Die Drüsenpakete sind abgerundet im Drüsenmagen, im Muskelmagen sind die Drüsenschläuche weit und kurz. Die Ringmuskelschicht ist dick / (Cattaneo 221, 1884).

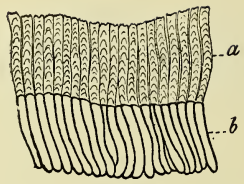

Fig. 170. **Muskelmagen von Fringilla domestica**, behandelt mit Kalium causticum. 64 mal vergrößert. *a* Cuticularschicht; *b* Drüsenlage. Nach Curschmann 109, 1866.

Fringilla domestica.

Ich gebe eine Abbildung nach Curschmann 109, 1866, darstellend Drüsenschläuche aus dem Muskelmagen mit den Sekretströmchen. (Fig. 170).

Fringilla canabina.

/ Drüsenmagen. Schlauchförmige Drüsen, zu Paketen vereinigt, münden in einen gemeinsamen Hohlraum. Während die Drüsen großkerniges, granuliertes Pflasterepithel zeigen, findet sich in dem Hohlraum ein mehr cylinderförmiges Epithel, dessen Zellen, wenn auch etwas granuliert, doch ein helleres Aussehen besitzen. Der Ausführgang trägt helles Cylinderepithel ohne körnige Granulation / (Hasse 122, 1866).

/ Muskelmagen. Die schlauchförmigen Drüsen stehen diskret. Das Sekret ragt mit konisch sich zuspitzenden Zapfen in die einzelnen Schläuche hinein. Es gelingt hier deutlich nachzuweisen, daß auch das Epithel des bogenförmigen Verbindungsstückes an der Sekretion teilnimmt. Man sieht nämlich zwischen den dunkleren Zapfen hellere Masse, die offenbar zum Teil von dem Epithel des Verbindungsstückes herrührt. Im Schaltstück schwinden die Leisten / (Hasse 122, 1866).

Cardinalis virginianus (L.).

/ Die Drüsenpakete sind von ovaler Form. Die Cuticula des Muskelmagens ist von mittlerer Dicke / (Cattaneo 221, 1884).

Pyrrhula canaria (L.).

/ Die zusammengesetzten Drüsen sind oval. Das Epithel ist geschichtet, die Muskeln wenig entwickelt. Der Muskelmagen zeigt eine Cuticula aus langen und dünnen Prismen, eine innere Längsmuskelschicht und eine äußere Ringmuskelschicht. Die Drüsenschläuche sind weit und kurz / (Cattaneo 221, 1884).

Eine Übersicht über den Bau des Magens des Kanarienvogels geben die Figuren 151 *A, B, C*. Dieselben stellen drei übereinanderliegende parallele Schnitte in der Reihenfolge *A, B, C* dar. Sie zeigen die Teilung des Magens in den Drüsenmagen (kenntlich an den zusammengesetzten Drüsen, welche in der Figur schematisch rundlich gezeichnet sind) und in den Muskelmagen (kenntlich an der stark entwickelten, in der Abbildung schwarz gezeichneten Muskulatur).

Durch die Lage der Teile ist es bedingt, daß die Einmündung des Magens in den Darm nicht in demselben Schnitte getroffen werden kann, in dem die größte Länge des Drüsenmagens mit der Einmündung des Ösophagus getroffen ist.

Fig. *A* zeigt die Muskelschicht des Muskelmagens in ihren beiden Hälften annähernd gleich stark. In Schnitt *B* ist die Eintrittsstelle des Ösophagus in den Drüsenmagen getroffen. Die Mucosa desselben ist durch Querschraffierung kenntlich gemacht. In Fig. *C* ist der Übergang in den Darm getroffen. Es zeigt sich, wie hier der Darm sehr nahe an den Drüsenmagen anschließt, so daß der Muskelmagen

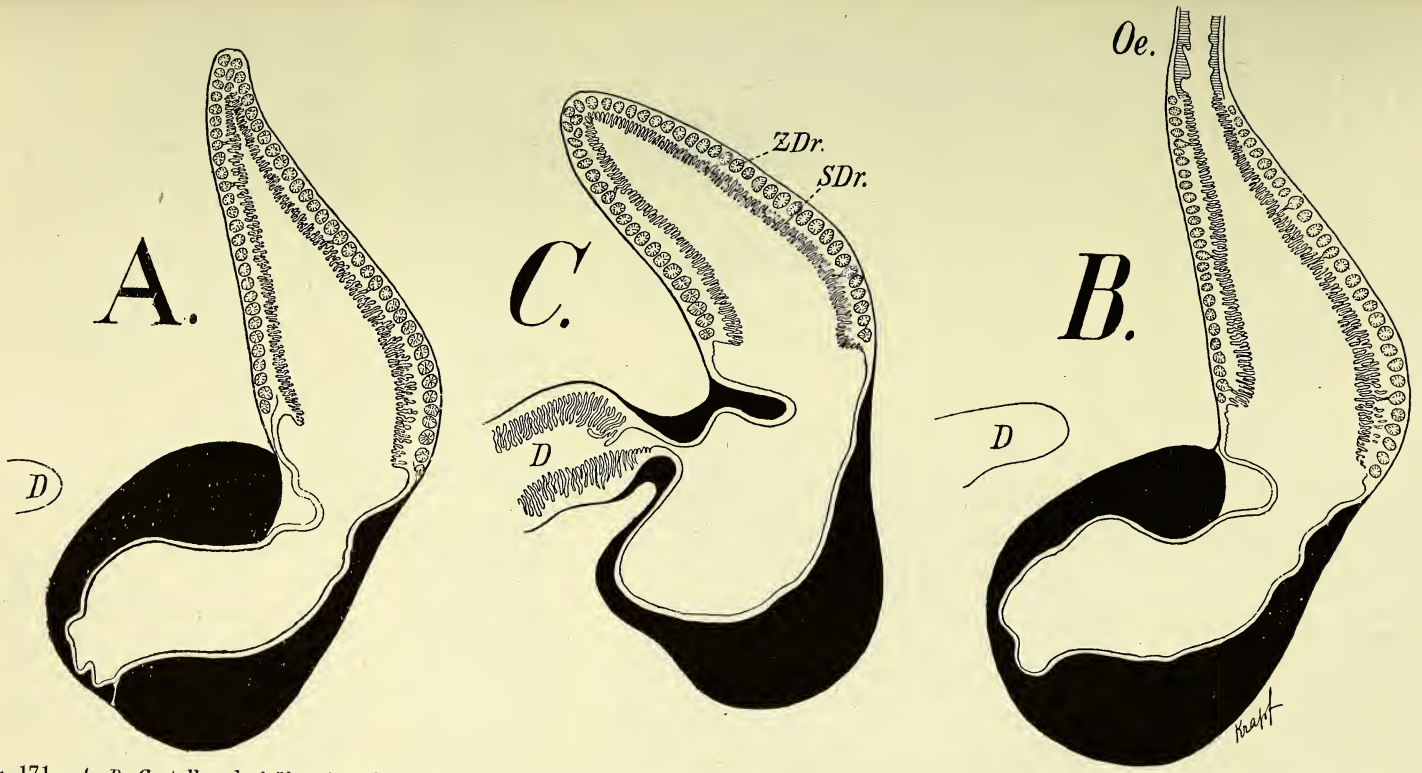

Fig. 171. *A*, *B*, *C* stellen drei übereinander liegende Längsschnitte durch den Kanarienvogelmagen dar. Der Drüsenmagen ist durch die schematisch rund gezeichneten zusammengesetzten Drüsen und der Muskelmagen durch die in schwarzem Ton gehaltene dicke Muscularis kenntlich gemacht. Zwischen beiden findet sich eine kurze intermediäre Zone. Fig. *B* zeigt die Verbindung mit dem Ösophagus *Oe*, und Fig. *C* die mit dem Darm *D*, welch letzterer in den beiden anderen Schnitten nur im Anschnitt erscheint. Vergrößerung ca. 5fach.

wie eine besondere Aussackung des Darmkanals (weniger als Rohr, welches die Speisen passieren) erscheint. Den Bau der zusammengesetzten Drüsen zeigt genauer die Fig. 172. In derselben sind zwei zusammengesetzte Drüsen gezeichnet. Das Oberflächenepithel, die kleinen schlauchförmigen Drüsen der Oberfläche und das ausführende Kanalsystem sind gestrichelt, die Drüsenschläuche sind durch schwarze Striche angegeben. Die Drüsenschläuche sind radiär angeordnet und an mehreren Stellen zeigt sich die Einmündung der Drüsenschläuche in das ausführende Kanalsystem.

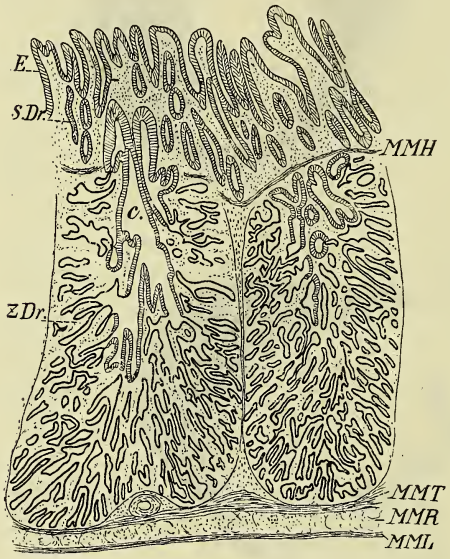

Fig. 172.

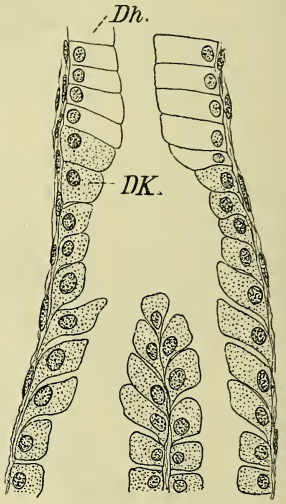

Fig. 173.

Fig. 172. **Drüsenmagen vom Kanarienvogel.** Längsschnitt. Zwei zusammengesetzte Drüsen. Das Oberflächenepithel, die schlauchförmigen Drüsen der Oberfläche und das den Centralraum mit seinen Verzweigungen auskleidende Epithel sind durch Schraffierung angedeutet, das die Drüsenschläuche bildende Epithel durch schwarze Striche. *E* Oberflächenepithel; *SDr* kleine schlauchförmige Drüsen; *C* Centralraum und *ZDr* Drüsenschläuche der zusammengesetzten Drüsen; *MMH* hohe, *MMT* tiefe Schicht der Muscularis mucosae; *MMR* Ringschicht, *MML* Längsschicht der Muscularis. Vergrößerung 55fach.

Fig. 173. **Stück aus einer zusammengesetzten Drüse des Drüsenmagens vom Kanarienvogel** (zeigt den Übergang von den hellen Zellen *Dh* des ausführenden Kanalsystems in die gekörnten Zellen *Dk* der Drüsenschläuche). Vergrößerung 454fach.

Die Drüsen zeigen einen centralen Hohlraum, welcher von einem hohen hellen Epithel ausgekleidet ist. Derselbe ist jedoch nicht einfach rundlich, sondern teilt sich in eine Anzahl größerer Ausführgänge, welche ebenfalls hohes Epithel tragen. Ich bezeichne dieselben als Sammelröhren. Erst in letztere münden dann die einzelnen Drüsenschläuche ein, die die Drüse zusammensetzen.

Der Schnitt zeigt ferner die Anordnung des Muskelsystems. Das hohe und tiefe Blatt der Muscularis mucosae faßt die zusammengesetzten Drüsen zwischen sich. Dann folgt nach außen die Ringmuskelschicht und dann die Längsmuskelschicht.

Fig. 173 zeigt ein kleines Stück einer zusammengesetzten Drüse des Drüsenmagens bei starker Vergrößerung, und zwar den Übergang von den hellen Zellen des ausführenden Kanalsystems in die gekörnten Zellen der Drüsenschläuche. Die Figur zeigt, daß die gekörnten Zellen der Drüsenschläuche sich mit ihren Wänden nicht berühren, sondern nur der Basis aufsitzend nebeneinander stehen. Ob dies auch im Leben der Fall oder durch die Konservierung entstanden ist, vermag ich nicht zu entscheiden. Sollte dies auch ein Artefact sein, so würden sich die Drüsenzellen doch auch darin von den hellen Zellen des Ausführgangsystems unterscheiden, da bei diesen bei derselben Behandlungsweise dieses Artefact nicht zur Beobachtung kommt.

Euphones.

/ Der Ernährungskanal ist, wie durch Lund 2139, 1829 bekannt geworden ist, höchst einfach: Der eigentliche Magen, welcher die Weite des Darmes, in den er sich gerade fortsetzt, nicht übertrifft, ist nur durch die glatte Schleimhaut von dem mit wellenförmigen Längenfalten ausgekleideten Darm unterschieden / (Carus 1394, 1834).

/ Lund 2139, 1829 fand schon bei Euphonia, daß sich hier eine intermediäre Zone zwischen Vormagen und Darm finde, welche der Drüsen und Muskeln ermangelt. Dies bestätigt Forbes, während er ein Diverticulum nicht finden kann. Es handelt sich hier nur um eine verkümmerte Andeutung des Muskelmagens. Ebensowenig ist der Muskelmagen bei Chlorophonia viridis entwickelt / (Forbes 79, 1880).

/ Einen ebensolchen abnormalen Magen fand Holzmann bei Pipridea melanonota. Bei den anderen Gattungen der Tanagridae war der Magen normal / (Gadow in Bronn 6617, unvoll.).

Ploceidae.

Amadina Oryzivora.

/ Die Schleimhaut des Drüsenmagens trägt hohe Erhebungen. Die Drüsenpakete sind birnförmig mit einer dünnen, aber kompakten Muscularis mucosae. Die Muskelschicht ist sehr dünn. Die Cuticula des Muskelmagens läßt deutliche Prismen erkennen / (Cattaneo 221, 1884).

Raptatores.

/ Der Drüsenmagen ist stets mit zahlreichen Drüsen gleichmäßig ausgestattet; sie sind groß bei den Eulen, bei Milvus und Aquila, sehr fein bei Astur und Falco. Sie schneiden bei Otus nach Schlund und Magen hin scharf ab; erstrecken sich dagegen weit in den Schlund hinauf bei Astur; einzeln, weit in den Magen reichend, bei Haliaëtos albicilla.

Bemerkenswert ist für viele Tagraubvögel die Juga-Bildung durch das Zusammentreten der Drüsen; so besitzen Astur, Vultur und Buteo vulgaris vier, Buteo borealis, Buteo lagopus, Haliaëtos und Vultur fulvus fünf solche längliche Drüsenkomplexe.

Der Muskelmagen ist weich, schwachmuskulös, nie mit einer härteren Haut ausgekleidet, nur chemisch wirkend.

Bei Vultur fulvus finden sich nach Nitsch drei sehr deutliche Pylorusklappen, eine kleine konische Klappe findet sich häufiger / (Gadow 2183, 1879).

/ Der Drüsenmagen ist bei den Raubvögeln weit weniger scharf vom Muskelmagen geschieden als bei den Körnerfressern, wo der Muskelmagen sehr ausgebildet und vom Drüsenmagen am schärfsten geschieden ist / (Vogt und Yung 6746, 1894).

Strigidae (Eulen).

Syrnium aluco (L.).

/ Die Drüsen sind vom zusammengesetzten Typus und wenig entwickelt. Die Muscularis mucosae ist sehr deutlich / (Cattaneo 221, 1884).

Strix flammea (Schleiereule).

/ Muskelmagen. Die Drüsen sind einfach, vereinzelt, schlauchförmig, zeigen auf dem Querschnitt ein deutliches Lumen. Im Grunde der Drüsen stehen Epithelzellen, die nicht die Höhe, wie bei Buteo, aber ein ähnlich granuliertes Aussehen mit deutlichem grofsem Kern zeigen. Gegen die Mündung werden sie heller. Die secernirte Masse ist nicht sehr mächtig, weich / (Hasse 122, 1866).

/ In der Pylorusregion sind die Drüsen ziemlich klein. Sie stellen sich als kleine tubulöse Blindsäcke, mit einem langen Ausführgang, dar / (Cattaneo 221, 1884).

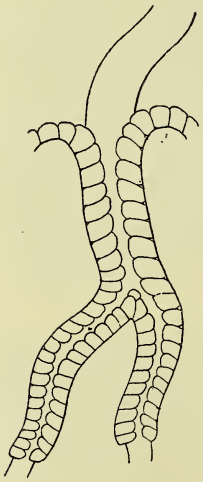

Fig. 174. **Gabelförmig geteilte Drüse von Strix noctua.** Isoliert. Die beiden Äste sind nicht bis ans Ende gezeichnet, jeder enthält seinen Faden, welche beide im obersten Teil zu dem Doppelfaden sich vereinigt haben. 640mal vergröfsert. Nach Curschmann 109, 1866.

Otus vulgaris (Flem.).

/ Cattaneo erkennt die Drüsen in der Pylorusregion. Eine Muscularis mucosae ist vorhanden; die Muskelschicht besteht aus vier verschiedenen Lagen. Die Pylorusdrüsen secernieren zweifellos Pepsin, Milchsäure und Salzsäure / (Cattaneo 221, 1884).

Athene noctua (Retz.), Strix noctua.

/ Die Cardiaregion und die mittlere Region des Magens haben Drüsen, welche sich von denen der Pylorusregion unterscheiden. Während es dort einfache tubulöse Drüsen sind, die nebeneinander liegen in senkrechter Richtung zur Schleimhaut des Magens, sind es hier zusammengesetzte Drüsen / (Cattaneo 221, 1884).

Eine Abbildung eines sich teilenden Drüsenschlauches aus dem Muskelmagen von Strix noctua gebe ich nach Curschmann 109, 1866.

Accipitridae, Falconidae.

Aquila regia.

/ Die zusammengesetzten Drüsen des Vormagens liegen in einem Ringband. Dieser Ring findet sich beim Sperber, aber hier ist er

durch vier Querfurchen in vier Drüsenmassen geteilt / (Remouchamps 138, 1880).

Haliaetos albicilla.

/ Mehrfach zusammengesetzte Drüsen sollen im Drüsenmagen fehlen, einfach zusammengesetzte Drüsen sind über den ganzen Magen gleichmäfsig verbreitet.

Der Magen zerfällt in den Drüsen- und den Muskelmagen. Das Schaltstück fehlt / (Grimm 6583, 1866).

Buteo vulgaris.

/ Der Muskelmagen ist dünnwandig, er zeigt einfach schlauchförmige, diskret stehende Drüsen. Sie besitzen ein deutliches, bis in den Fundus hinauf verfolgbares Lumen.

Die Drüsen tragen (nicht klein granuliertes, rundes, grofskerniges Epithel, wie bei anderen Vögeln, sondern ein Cylinderepithel mit grofsen granulierten Zellen. Drüsensekret findet sich nur in dünner, wenig zäher Lage auf der Oberfläche der Schleimhaut. Spuren einer schichtenweisen Ablagerung fehlen / (Hasse 122, 1866).

/ Die Drüsenportion nimmt eine grofse Ausdehnung ein, während die intermediäre Zone wenig entwickelt ist. Die Muskelschicht des Muskelmagens ist dicker als bei Accipiter nisus, während die Schleimhaut beider ähnlich ist / (Cazin 153, 1888).

Falke.

Home kennt schon die Magendrüsen im Drüsenmagen des Falken, faſst sie jedoch als Blindsäcke mit zottiger Innenfläche auf / (Home 236, 1812).

/ Molin erkennt im Muskelmagen von Falco nisus folgende Schichten:

1. Epithel (dieses wird als solches erkannt);
2. Stratum papillare;
3. ein wellenförmiges Stratum, dünn und durchscheinend („di cui non potei riconoscere la struttura“);
4. ein anderes wellenförmiges Stratum (strato a onde), dicker als das vorhergehende, durchsichtig und mit parallelen Längsstreifen;
5. eine Bindegewebsschicht, in der die Blutgefäfse verlaufen;
6. eine Längsmuskelschicht;
7. eine Ringmuskelschicht;
8. eine Adventitia / (Molin 145, 1850).

Nach der Abbildung Molins ist das dritte Stratum identisch mit dem von mir genauer beschriebenen Stratum compactum.

Cattaneo unterscheidet bei Tinnunculus alaudarius zwei Arten von Drüsen. Die cirkuläre Muskelschicht ist in zwei deutliche Lagen geteilt. Die Muscularis mucosae ist ziemlich dünn. Gänzlich rudimentär sind die Drüsen in der Pylorusportion: sie sind von einfach tubulösem Typus. Die Ringmuskeln sind in vier Lagen geschieden und nicht sehr entwickelt. Der Magen der Falken hat sehr entwickelte und zahlreiche Blutgefäfse / (Cattaneo 221, 1884).

Die zusammengesetzten Drüsen im Drüsenmagen des Falken zeigen einen wenig gegliederten Bau. Es ist ein centraler Hohlraum vorhanden, in den die Drüsenschläuche meist fast unmittelbar direkt ein-

münden, wie dies Figur 175 zeigt. Die Zellen des centralen Hohlraums unterscheiden sich sehr deutlich von den Zellen der Schläuche. Erstere sind (an Sublimat-Hämatoxylin-Eosin-Präparaten) heller als letztere; die Centralraumzellen haben mehr Ähnlichkeit mit dem Oberflächenepithel, als die Drüsenzellen; vor allem schliefsen sie an der Oberfläche dicht aneinander. Die Drüsenzellen dagegen sind mit der Basis, auf der sie aufsitzen, fester verbunden, als seitlich mit den benachbarten Zellen. An dünnen Schnitten macht es oft den Eindruck, als ob die Zellen deutliche Intercellularräume zwischen sich lassen würden; doch will ich nicht behaupten, dafs diese hochgradige Trennung der Zellen im Leben dasselbe Bild zeigen würde, vielleicht bedingt sie die Behandlungsweise. (Untersuchung mit der Golgischen Methode könnte hier, wie überhaupt für die Drüsen des Vogelmagens, interessante Resultate ergeben.)

Teilungen der Drüsenschläuche nahe dem Drüsengrunde sind häufig (siehe die Figur 175).

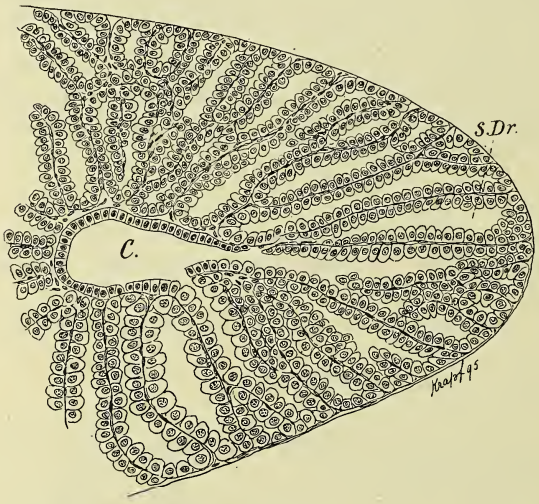

Fig. 175. **Drüsenmagen vom Falken**, Stück einer zusammengesetzten Drüse, zeigt, wie die Drüsenschläuche *SDr* sich verzweigen und in die Centralhöhle *C* einmünden. Vergröfserung 200fach.

Figur 176 giebt ein Bild von der Übergangsstelle des Drüsenmagens in die intermediäre Zone, welcher dann weiterhin unter Verdickung der Muskulatur, aber ohne principielle Änderung der Schichten der Muskelmagen folgt. Vielleicht gelingt es späterer Forschung auch, Unterschiede im Bau der schlauchförmigen Drüsen zu erkennen, welche eine bestimmte Entscheidung geben, ob die Drüsen der intermediären Zone genetisch auf die Fundusdrüsen oder auf die Pylorusdrüsen anderer Vertebraten zurückzuführen sind.

Die Figur zeigt, wie die kleinen schlauchförmigen Drüsen des Drüsenmagens I sich in die Drüsen der intermediären Zone II und weiterhin des Muskelmagens fortsetzen. Das Stratum compactum *Membr.c* soll besonders besprochen werden. Ferner ist die Spaltung der Muscularis mucosae in zwei Schichten an dieser Übergangsstelle aus der Figur ersichtlich. In der intermediären Zone zeigt die Muscularis mucosae auch eine deutliche innere Ringschicht. Nach aufsen von der Muscularis mucosae folgt die räumlich äufserst gering entwickelte Submucosa und dann die mächtig entwickelte Ringmuskelschicht. Nach

aufsen von dieser ist die Längsmuskelschicht nur sehr wenig entwickelt, oft nur einzelne Muskelfaserzüge, welche die zahlreichen Nerven und Ganglien, die hier liegen, begleiten, an anderen Stellen wieder deutlicher zu einer Schicht vereinigt. Die äufsere Längsmuskelschicht ist offenbar bei vielen Vögeln in Rückbildung begriffen, was jedoch nicht begründet, bei Vögeln andere Verhältnisse als bei anderen Vertebraten anzunehmen.

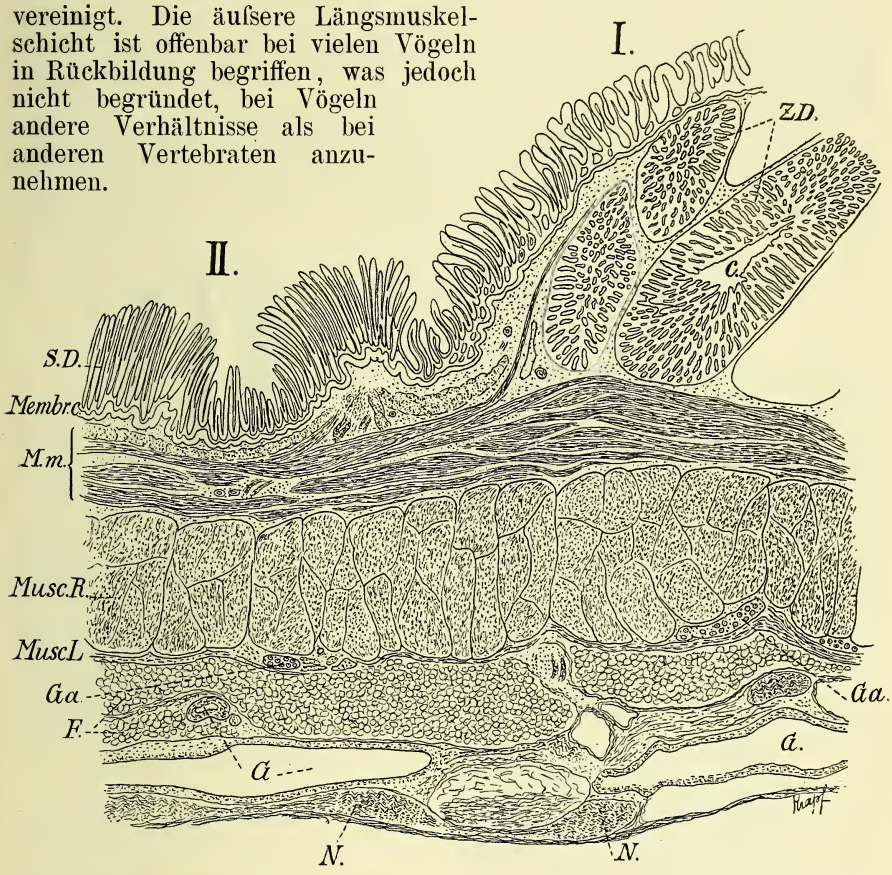

Fig. 176. **Längsschnitt vom Übergang des Drüsenmagens I in den Muskelmagen II beim Falken.** Vergröfserung 34fach.

ZD Zusammengesetzte Drüsen des Drüsenmagens, *C* deren Centralraum; *SD* Drüsen der intermediären Zone, übergehend in die des Muskelmagens; *Membr.c* Stratum compactum; *M.m* Muscularis mucosae; dieselbe ist im Muskelmagen und der intermediären Zone einheitlich und spaltet sich, wie in der Figur ersichtlich ist, in ein hohes und ein tiefes Blatt mit dem Auftreten der zusammengesetzten Drüsen. In der Gegend der intermediären Zone zeigt die Muscularis mucosae auch eine innere Ringschicht. *Musc.R* Ringschicht, *Musc.L* rudimentäre Längsschicht der Muscularis; *Ga* Ganglienzellen; *G* Gefäfse; *N* Nerven; *F* Fettgewebe der Adventitia.

Stratum compactum. Die Mucosa, welche schlauchförmige Drüsenschläuche besitzt, sitzt auf einer ziemlich breiten Schicht von regelmäfsigem Bau und gleichmäfsiger Dicke. Dieselbe scheint bindegewebiger Natur und besitzt spärliche Kerne, welche eine regelmäfsige Anordnung in der Schicht zeigen (siehe Figur 177).

Wie ich oben angegeben habe, erwähnt schon Molin diese Schicht. Ich bezeichne diese Schicht als Stratum compactum (Membrana com-

pacta). Unter Zugrundelegung meiner Deutung der Muskelverhältnisse im Vogelmagen gehört diese Membran der Mucosa an und teilt dieselbe in eine höhere und eine tiefere Schicht.

Es bleibt die Frage zu erörtern, ob diese Schicht mit der von anderen und mir bei Fischen beschriebenen Membran verglichen werden kann (ob vielleicht die Verhältnisse bei manchen Säugern, Katze, Zeisslsche Schicht, hier anknüpfen), oder ob es sich um eine neu auftretende Bildung handelt.

Auch wenn diese Bildungen bei verschiedenen Tieren für sich entstanden wären, dürfte es sich um einen einheitlichen Prozefs handeln in folgendem Sinn: Es besteht in den tieferen Schichten der

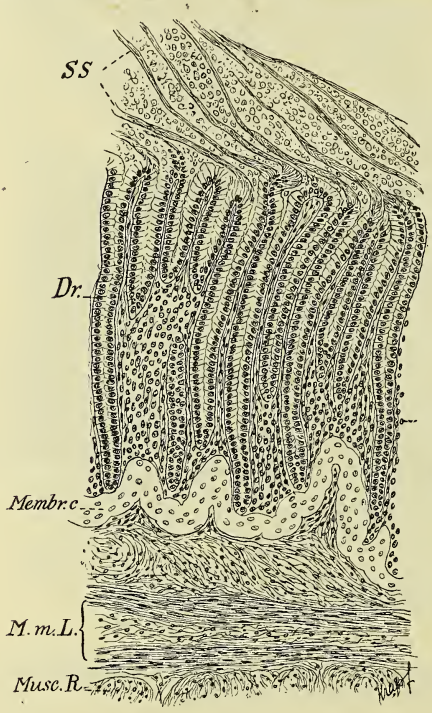

Fig. 177.

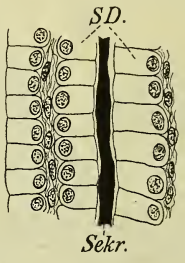

Fig. 178.

Fig. 177. **Muskelmagen des Falken.** Längsschnitt.

SS Sekretströme; *Dr* Drüsenschläuche; *Membr.c* Stratum compactum; *MmL* Muscularis mucosae; *MuscR* Muskelschicht. Vergröfserung 150fach.

Fig. 178. **Muskelmagen des Falken.** Stück einer Drüse mit dem darin enthaltenen Sekretstrom. Vergröfserung 600fach.

SD Drüsenzellen; *Sekr* Sekretstrom.

Mucosa des Magens die Möglichkeit und Neigung zur Consolidierung des sonst lockeren Gewebes, welche zur Bildung kompakter Membranen führt, die durch die Wirbeltierreihe in verschiedener Weise auftreten. Selbstverständlich besitzen diese Membranen Durchtrittsstellen für Gefäfse etc. Vielleicht zeigt die Entstehung solcher Membranen einen Zusammenhang mit der Muscularis mucosae.

Ihre Bedeutung mag vielleicht darin liegen, dafs sie (vielleicht elastischer Natur) die Wirkung der Muscularis mucosae zu ergänzen oder zu ersetzen vermögen. Um irrtümlichen Deutungen vorzubeugen, bemerke ich sofort, dafs ich elastische Fasern in der Membrana compacta nicht nachgewiesen habe. Überhaupt halte ich jede Deutung der Membran noch für verfrüht; durch meine Bemerkungen soll nur

darauf hingewiesen werden, daſs hier ein geeignetes Thema für Specialarbeiten vorliegt.

Drüsen des Muskelmagens. Figur 178 zeigt einen Abschnitt aus der Mitte der schlauchförmigen Drüsen; das Sekretströmchen ist schwarz gehalten.

Die Zellen zeigen sich geschlossen und in keiner Verbindung mit dem Sekretströmchen, ich bin daher nicht imstande, den interessanten Angaben der Autoren über die Verbindung einzelner Sekretströmchen mit einzelnen Zellen bei anderen Vögeln etwas beizufügen.

Ein Ubersichtsbild giebt die für das Stratum compactum gegebene Figur 177. Es ist dort ersichtlich, wie die aus den Drüsenschläuchen austretenden Sekretströme sich mit den von den dazwischen liegenden Epithelfirsten gelieferten Bestandteilen mischen.

In den Drüsenschläuchen (schlauchförmige Drüsen) fanden sich im Drüsengrunde nahe dem blinden Ende zahlreiche Mitosen.

Accipiter nisus.

/ Der Magen bildet eine Tasche. Es findet sich eine intermediäre Zone, welche keine zusammengesetzten Drüsen besitzt. Dieselbe ist hier sehr entwickelt. Die Falten des Muskelmagens sind lang und bilden kein Netz. Das Epithel des ganzen Magens besteht aus prismatischen Schleimzellen, die am höchsten auf dem Gipfel der Falten sind und im Grunde der Blindsäcke einem beinahe kubischen Epithel Platz machen. Die zusammengesetzten Drüsen zeigen eine Zentralhöhle, welche sich auf ihre ganze Länge ausdehnt und von prismatischen Zellen ausgekleidet wird, ähnlich denen der Oberflächenbekleidung der Schleimhaut / (Cazin 153, 1888).

Säuger.

Einteilung des Säugermagens.

Der Magen der Säuger schliefst sich in seinem Schichtenbau an das früher gegebene Schema des Vertebratenmagens an.

Der Magen der Säuger zeigt als histologischen Hauptbestandteil einen Drüsenmagen, dessen gröfster Teil Drüsen eigener, für die Säuger charakteristischer Struktur besitzt. Diese Drüsen sind aus zwei Zellarten aufgebaut, für welche die Namen Hauptzellen und Belegzellen gebraucht werden. Der Teil des Säugermagens, der diese Drüsen trägt, führt den Namen Fundusdrüsenregion. Die Drüsen selbst werden mit dem Namen Fundusdrüsen bezeichnet oder, wenn man nur von Säugern allein reden will, denen allein Belegzellen und Hauptzellen zukommen, auch als Belegzelldrüsen. Letzterer Name stellt diese Drüsen gegenüber den Fundusdrüsen von Nichtsäugern und anderen Magendrüsen von Säugern.

Neben der Fundusdrüsenregion unterscheidet man (Ellenberger 253, 1887 und anderen Orts hat das Verdienst, dies besonders für die Haussäugetiere hervorgehoben zu haben) eine Cardiadrüsenregion und eine Pylorusdrüsenregion.

Die Cardiadrüsenregion nimmt bei einzelnen Säugern eine gröfsere räumliche Ausdehnung ein; meist ist sie wenig entwickelt, einigen fehlt sie ganz.

/ Cardia- und Pylorusdrüsenregion sind meist durch einen mit Cardia- und Pylorusdrüsen versehenen Schleimhautstreifen an der kleinen Kurvatur miteinander verbunden / (Ellenberger 253, 1887).

/ Nach Ellenbergers Ansicht sind die in der Cardiagegend vorkommenden den gegen den Pylorus hin auftretenden Drüsen nicht gleich. Erstere gleichen bei manchen Tierarten mehr den Eiweifs-, letztere mehr den Schleimdrüsen, und Ellenberger möchte zwischen Cardia- und Pylorusdrüsen unterschieden wissen und demnach drei Drüsenarten, die Cardia-, Fundus- und Pylorusdrüsen, unterscheiden / (Ellenberger 1827, 1884).

In der Litteratur finden sich für die Fundusdrüsen und Pylorusdrüsen noch andere Benennungen, von denen ich einige hier anführe, ohne sie fernerhin zu gebrauchen:

1. Fundusdrüsen: Labdrüsen, Pepsindrüsen, zusammengesetzte Pepsindrüsen, Cardiadrüsen;
2. Pylorusdrüsen: Schleimdrüsen, einfache Pepsindrüsen.

Für die die Fundusdrüsen bildenden beiden Zellarten, für welche ich die Namen Haupt- und Belegzellen führe, finde ich hauptsächlich folgende Benennungen in der Litteratur:

1. Hauptzellen: Adelomorphe Zellen, polygonale Zellen, central cells, cellules principales, cellule principali, cellule delomorfe, Schleimzellen;
2. Belegzellen: Belagzellen, delomorphe Zellen, Pepsinzellen, kegelförmige Zellen, parietal cells, border cells, cellules pariétales, cellule ricoprenti, cellule adelomorfe.

Zu dem Drüsenmagen (oder, wie ich ihn benenne, „Hauptmagen"), der allen Säugern zukommt, kommen bei manchen Säugern noch weitere Magenabteilungen („Nebenmagen") hinzu, die in ihrem Bau mit dem Bau (der Schleimhaut) des Schlundes in hohem Maſse übereinstimmen. Man spricht dann von einer Schlundabteilung (kutanen Abteilung, Schlundregion, Ösophagealpartie) des Magens.

Ich lasse hier die Einteilung des ganzen Darmkanals nach der Schleimhaut, wie sie Ellenberger für die Haussäugetiere giebt, folgen:

/Nach der Beschaffenheit der Scheimhaut kann man zwei Partieen des Darmschlauches unterscheiden: Die eine Partie desselben und zwar der morphologisch als Vorderdarm zu betrachtende Teil besitzt eine derbe, dicht gewebte, mit geschichtetem, oberflächlich verhorntem Plattenepithel bedeckte, keine Propria-, wohl aber meist Submucosa- und Anhangsdrüsen enthaltende Schleimhaut, während dem anderen Teile (Mittel- und Enddarm, mit Ausnahme des Endabschnittes des Rectum) eine weiche, mit Cylinderepithel bedeckte, mit Propriadrüsen ausgestattete, z. Th. cytogene Schleimhaut zukommt.

Vorderdarm: Der Vorderdarm (besitzt kutanen Schleimhautcharakter) umfaſst: die Mundhöhle, den Schlundkopf, den Schlund, die drei Vormägen der Wiederkäuer und einen Teil des Pferde- und Schweinemagens/ (Ellenberger 1827, 1884).

Den Drüsenmagen bezeichnet Ellenberger 253, 1887 als Intestinalabschnitt.

Für die Unterschiede, welche der Magen verschiedener Säuger zeigt, hat die makroskopische vergleichende Anatomie versucht, ein Verständnis zu bekommen. Je mehr solche Vergleiche auf mikroskopische Untersuchungen sich gründeten, desto bessere Resultate wurden erzielt. Einige dieser Versuche will ich hier kurz skizzieren.

Rapp und Duttenhofer 29, 1832 unterscheiden:

/Einfacher Magen: Mensch, Fleischfresser, viele Nagetiere, Pachydermen, Pferd, Elefant; nach dieser Bildung kommen als schon zusammengesetzter die gröſseren Drüsen im Magen, z. B. beim Biber, Rhinoceros, Wombat.

Zusammengesetzte Mägen:

a. blofse Einschnürungen, viele Nager und Halmaturus giganteus;
b) wirklich getrennte Mägen:
   α) in zwei: Hamster;
   β) in drei: Hippopotamus und Dicotyles;
   γ) in vier: Cetaceen, Wiederkäuer, Faultiere.

Die zellichte Bildung im Magen des Kamels ist im Grunde nichts anderes, als eine in ihren Maschen vergröſserte Magendrüse, so wie die dicke, viel sezernierende Wandung des zweiten Magens der Cetaceen ebenfalls damit verglichen werden kann/ (Rapp, Duttenhofer 29, 1832).

Stannius 1223, 1846 sagt über den Magen: / Die beiden Extreme seiner Bildung sind sein Erscheinen als einfach längliche Erweiterung mit sehr schwacher Andeutung eines Blindsackes und sein Zerfallen in vier, durch Einschnürungen und Texturverhältnisse gesonderte Abteilungen bei den meisten eigentlichen Wiederkäuern. — Einen einfachen Magen besitzen die Monotremen, die meisten Beuteltiere, einige Nager, die meisten Edentaten, einige Pachydermen, die Einhufer, die Insektivoren, die eigentlichen Ferae, mit Einschluſs der Phoken, viele Chiropteren und die meisten Quadrumanen / (Stannius 1223, 1846).

Stannius stellt hier Mägen, welche sich nach ihrem mikroskopischen Bau geradezu als extreme Gegensätze erweisen, als gleichartig zusammen, z. B. den Magen der Monotremen und der eigentlichen Ferae.

/ Bei den Säugetieren ist der Magen immer deutlich abgegrenzt, sowohl von dem Schlunde als auch vom Darme, und meist bildet er eine einzige Tasche; nur bei einigen nicht wiederkäuenden Paarzehern, bei allen Wiederkäuern, mehreren Nagern, Herbivoren und echten Walen, bei vielen Edentaten und den meisten Beuteltieren ist er in mehrere Unterabteilungen geschieden.

Bei Karnivoren und Omnivoren findet sich der das Verdauungssekret liefernde Apparat auf der ganzen Schleimhaut mit Ausnahme der Pars pylorica, bei anderen nimmt er eine besondere Stelle ein, bei den Equidae an der groſsen Kurvatur, bei Halicore indica, Phascolomys fossor, Castor fiber an der Curvatura minor; bei den Säugern mit mehrfachem Magen ist die Schleimhaut der letzten Magenabteilung die Trägerin der sogenannten Glandulae digestivae.

Beim Pferd findet sich die Grenze zwischen Kopfdarm und Rumpfdarm fast in der Mitte des Magens, beim Schwein reicht der Kopfdarm nur eine ganz kurze Strecke in den Magen hinein. Nager und Pferd haben zwar ähnliche Magenform und bedeutend entwickeltes Coecum, aber bei Nagern beginnt die rötlichbraune Schleimhaut, welche einfach tubulöse Drüsen enthält, am Ostium oesophageum scharf / (Rabe 180, 1874).

/ Ellenberger und Hofmeister weisen darauf hin, daſs der Umstand, daſs beim Schwein ein Teil des Schlundes an der Bildung des Magens teilnimmt, einen Vergleich mit dem Pferdemagen ermöglicht, welcher eine zweite Stufe dieser Formation bildet. Wieder eine höhere Stufe des Magens wird durch den Cricetusmagen repräsentiert. Sie weisen ferner auf die komplizierte Mageneinrichtung vieler Nager, der Wiederkäuer, der Cetaceen und der herbivoren Edentaten hin.

Auſser diesen ösophagealen Säcken kann es auch zu intestinalen Säcken kommen, beides findet sich z. B. beim Manatus, beim Delphin, beim Bradypus. Dieser Magenform mit ösophagealen und intestinalen Säcken dient der Schweinemagen als direkte Vorstufe / (Ellenberger und Hofmeister 118, 1885).

/ Bikfalvi unterscheidet:

I. Gruppe: Tiere, in deren Magenschleimhaut überall Fundusdrüsen vorkommen (Hund, Mensch, vierter Magen der Wiederkäuer. Pferd, Kaninchen, Katze, Feldhase [Koelliker]).

II. Gruppe. Fundusdrüsen fehlen nicht nur in der Pylorusgegend, sondern auch in der Cardia und in der eigentlichen Fundusgegend (Schwein [Koelliker]) / (Bikfalvi 107, 1887).

/ An der Bildung des Magens beteiligt sich bei vielen Tieren nicht nur der Mittel-, sondern auch der Vorderdarm. Letzterer bildet am Magen Regionen mit Schlundschleimhaut (Vormägen, Portiones oesophageae), während die eigentliche Verdauungsschleimhaut resp. der eigentliche Magen dem Mitteldarm angehört. Beide Teile können Ausbuchtungen bilden, von denen die des Vorderdarms als ösophageale Säcke in der Regel nach links (dorsal) gelegen sind, während die des Mitteldarms als intestinale Erweiterungen sich auf der rechten Seite und ventral befinden. Die ösophagealen Säcke werden meist als Vormägen bezeichnet; die intestinalen zerfallen in die Fundus- und Pylorusdrüsenregion, zu denen sich bei manchen Tieren noch eine Cardiadrüsenregion gesellt. Sind die ösophagealen Ausbuchtungen sehr entwickelt, so spricht man von ösophagealen, meist zusammengesetzten Magenformen, im anderen Falle von intestinalen, einfachen Mägen. Nach der Ausbildung der einzelnen Magenabteilungen kann man die Säugetiermägen in Gruppen vereinigen.

Eine solche Einteilung ist von Nuhn 252, 1878 und Ellenberger 253, 1887 gemacht worden. Jedoch ist die des letzteren Forschers vorzuziehen, weil sie die histologischen Verhältnisse der Schleimhaut berücksichtigt. Diese Einteilung läfst sich auch mit Rücksicht auf das Vorhandensein einer Cardiadrüsenregion durchführen, und es lassen sich darnach die Mägen der untersuchten Tiere in nachstehende Zusammenstellung einreihen. Bei derselben ist jedoch zu bedenken, dafs das Verhältnis der einzelnen Mägen zu den aufgestellten Gruppen kein absolut feststehendes ist, sondern dafs man einige Mägen als Übergangsformen auch einer anderen Gruppe einreihen kann. So bilden z. B. die Mägen von Schwein, Manatus und Halmaturus den Ubergang von den einfachen zu den zusammengesetzten Magenformen.

I. Intestinale Magenform (einfache Mägen):
   1. Ohne Cardiadrüsenregion:
      a) einfacher, schlauchförmiger Magen: Phoca,
      b) Vergröfserung der Magensaftquellen resp. der Fundusdrüsenregion durch linksseitige Ausbuchtung: Karnivoren, Insektivoren, die meisten Rodentia, Chiropteren, Affen, Mensch.
   2. Mit Cardiadrüsenregion:
      c) Bildung eines Cardiasackes mit eventuell sekundärem Blindsack: Sus;
      d) Bildung mehrerer Blindsäcke: Manatus(?) Halmaturus.

II. Ösophageale Magenform (zusammengesetzte Mägen):
   1. Einfache Formen mit Cardiadrüsenregion,
      a) geringe Schlundaussackung und kleine Cardiadrüsenzone: Tapirus, Equus;
      b) tiefere Abschnürung des Schlundsackes, gröfsere Cardiadrüsenzone: Mus, Cricetus.
   2. Kompliziertere Formen mit grofsem Vormagen:
      c) ohne Cardiadrüsenregion: Cetacea, Ruminantia;
      d) mit Cardiadrüsenregion: Dicotyles / (Edelmann 77, 1889).

Alle derartigen Versuche, die Säuger nach ihrem Magenbau in Gruppen zu teilen, können zu einem vollkommenen Ziele nicht führen. Gerade die neuesten, auf mikroskopischer Untersuchung basierenden Einteilungen (z. B. die citierte Edelmanns) zeigen, dafs ebenso viele

Gruppen zu machen wären, als es Tiergruppen giebt. Und selbst wenn es gelänge, die Säugermägen in einer Anzahl Schemata mit Übergängen unterzubringen, wie es die alte vergleichende Anatomie wollte, so wäre es doch sehr fraglich, ob damit viel gewonnen wäre. Es macht nämlich durchaus den Eindruck (für viele Säuger ist dies sichergestellt), als ob die verschiedenen Mägen sich erst in der Phylogenie der einzelnen Familien selbst Species gebildet hätten, dafs es sich also gar nicht um gleichartige Vorgänge bei diesen verschiedenen Bildungen handeln würde.

In den verschiedenen Bildungen eine einheitliche Reihe sehen zu wollen, welche schliefslich als Ziel zum Wiederkäuermagen führen würde, läfst folgender Umstand nicht zu. In den verschiedensten Tiergruppen, z. B. bei den Marsupialiern, Edentaten, Nagern, sind die gröfsten Differenzen vertreten; neben Mägen, welche sich eng an das Vertebratenschema (Fundus- und Pylorusdrüsenregion) anschliefsen, finden sich in derselben Gruppe solche, die eine ausgedehnte Schlundepithelregion, bisweilen mit grofser Cardiadrüsenregion, besitzen. Eine einfache Betrachtung dürfte lehren, dafs in diesen drei Reihen diese Differenzierungen unabhängig von einander entstanden sein müssen. Selbstverständlich mögen sich deshalb doch Ähnlichkeiten, welche den kleineren Gruppen (etwa einer Familie, wohl auch einzelnen Ordnungen) gemeinschaftlich zukommen, auf einander zurückführen lassen. Eine einheitliche Reihe, in der die verschiedenen Magenformen, welche die heutigen Säuger aufweisen, untergebracht werden könnten, besteht dagegen nicht.

Als Ausgangsform nehme ich für alle Säuger, wie ich oben geschildert habe, einen aus Fundus und Pylorusdrüsenregion bestehenden einfachen Magen an. Wie weit eine Cardiadrüsenregion bei diesen Formen vorhanden gewesen sein mag, darüber vergleiche das Kapitel Cardiadrüsenregion. Schon die niedersten Säuger, die Monotremen, dienen als typisches Beispiel stärkster Veränderungen, indem bei ihnen der ganze Magen geschichtetes Epithel trägt, also nur eine Schlundabteilung besitzt und die Fundus- und Pylorusdrüsenregion verloren hat. Damit ist jeder Ableitung des Magens höherer Säuger von Verhältnissen, wie sie der Magen der heutigen Monotremen zeigt, von vornherein die Basis benommen.

Dies führt zu der Frage, wie denn die Bildung der Schlundabteilung des Magens zu denken ist. Die Litteratur enthält darüber mancherlei Angaben. Zwei Möglichkeiten sind die naheliegendsten. Ähnlichkeit in der Form besteht zwischen manchen Mägen mit Schlundabteilung (z. B. Pferd, Schwein, Echidna, manche Nager) und Säugermägen, welche den Typus (Fundus-Pylorusdrüsenzone) gewahrt haben. Dies läfst denken, dafs das Schlundepithel in den Magen hineinwachsend die frühere Magenschleimhaut verdrängt und sich an deren Stelle gesetzt habe. Die andere Möglichkeit wäre, an der Specifität der Gewebe festhaltend, daran zu denken, dafs ganze Teile des Ösophagus in den Magen einbezogen worden wären und die Schlundabteilung bilden würden. Auch diese Theorie würde eine Stütze finden in dem makroskopischen Verhalten, wie es z. B. manche Cetaceen zeigen.

Die Untersuchungen an den niedersten Säugern, den Monotremen, haben dargethan, dafs man hier mit der ersten der beiden Möglichkeiten zu rechnen hat. Bei den Monotremen überschreitet nämlich das geschichtete Epithel den Magen und greift noch in den Bereich

der Brunnerschen Drüsen, also auf unzweifelhaftes Duodenum, über. Auch die Verhältnisse, wie sie sich nach der Schilderung von Retzius und Toepfer bei der Feldmaus (siehe dort) finden, können hier als Beweis herangezogen werden.

Da aber, wie ich oben dargethan habe, bei verschiedenen Säugern die verschiedenen Magenbildungen gröfstenteils unabhängig von einander erfolgt sind, so möchte ich nicht zu früh verallgemeinern.

Neben der vergleichenden Anatomie wird auch die vergleichende Embryologie zur Lösung dieser Frage herangezogen werden müssen. Obwohl die Vererbung eine unvollständige ist, werden wir doch erwarten dürfen, dafs Vorgänge, welche sich erst innerhalb der Familien und Species vollzogen haben, auch in der Ontogenie manchmal noch einen Ausdruck finden. So hat es sich in der That gezeigt, dafs der Echidnamagen zu einer Zeit, zu der der Ösophagus schon hohes geschichtetes Epithel besitzt, noch einfaches Cylinderepithel zeigt. Erst später erfolgt hier die Bildung des geschichteten Epithels. Ähnlich scheint sich der Wiederkäuermagen zu verhalten (vgl. darüber Arbeiten von Martin 7681, 1889 und 7680, 1891, Stoss 7674, 1890, Bonnet 7682, 1891). Es ist damit schon für eine Anzahl von Tieren der Nachweis erbracht, dafs die Schlundabteilung des Magens ursprünglich Magen und nicht Ösophagus war.

Es erscheint also gerechtfertigt, den Magen der Säugetiere als ein einheitliches Organ dem Magen der niederen Vertebraten zu vergleichen, wobei jedoch im Auge zu behalten ist, dafs mit den Änderungen des Baues der Magenwand auch eine Änderung der Funktion des Magens einhergegangen sein mufs.

Epithel.

Epithel des Hauptmagens (Drüsenmagen).

Das Epithel ist ein einfaches Cylinderepithel, dessen Zellen zwei Teile besitzen, einen basalen protoplasmatischen und einen peripheren (der Oberfläche zu gelegenen), welchen ich als „Oberende“ bezeichne. Die Mehrzahl der Forscher nehmen an, dafs das Oberende mit der Sekretion besonders zu thun habe, dafs dasselbe selbst vielleicht schon Sekret sei. Manche sagen, das ganze Oberende bestehe aus Mucin; dies ist jedenfalls zu viel gesagt, wohl aber mag das Oberende auch Mucin enthalten. Früher bestand auch für das Magenepithel der Säugetiere die Ansicht, dafs das Oberende (der Pfropf Biedermanns) auf einmal entleert werde, und dafs die Zelle sich hernach regeneriere oder zu Grunde gehe. Neuerdings hat namentlich der Umstand, dafs man an guten Präparaten die Epithelzellen niemals offen findet, dazu geführt, dafs diese Auffassung fallen gelassen wurde (wenn auch einige noch daran festhalten), wie früher für niedere Vertebraten erörtert wurde. Der Ansicht dieser Autoren soll auch im folgenden Rechnung getragen werden. Sollte das Sekret nicht durch den Pfropf hindurch abgegeben werden (eine Anschauung, für die auch einiges spricht), sondern thatsächlich der Pfropf sich in Sekret umwandeln, so müfste es sich um eine allmähliche Abnützung an der Oberfläche handeln. Doch sind, wie gesagt, die Ansichten der Autoren über diese Sekretionsfrage noch keine ganz ausgeglichenen, viele beachten auch mehr die

Resorption, welche ja auch mit im Spiele ist. Meistens behandeln die Autoren diese Frage nicht für Säuger allein, sondern für alle Vertebraten zusammen, obwohl die Mehrzahl besser thäte, nicht zu verallgemeinern, da ja viele von denselben nicht geneigt, vielleicht einzelne, wie aus ihren Angaben hervorgeht, nicht einmal imstande sind, Magen- und Darmepithelien zu unterscheiden, und beide zusammen behandeln. Ich verweise daher auch hier auf den Abschnitt Epithel sowohl bei Vertebraten, wie dann andererseits bei einzelnen Säugern, z. B. Hund, Mensch u. a. Nur wer diese verschiedenen Kapitel ins Auge faſst, wird sich ein Bild von den verschiedenen Ansichten machen können.

Im folgenden lasse ich nur einige wenige Angaben folgen, welche sich auf Säuger ganz im allgemeinen beziehen.

Rollett / konnte sich bei Kaninchen, Hund, Katze, Meerschweinchen, Fledermaus auf das entschiedenste davon überzeugen, daſs die Zellen des die Magengruben auskleidenden („Kegelepithel") Epithels an ihrer freien Fläche scharf begrenzt erscheinen, wenn man sie in möglichst frischem Zustande untersucht. Becherzellen konnte er nie auffinden (keine vitale Bechermetamorphose), wohl aber postmortal.

Rollett berücksichtigt die Falten und Gruben, welche das Oberflächenepithel bildet, in einem besonderen Abschnitt und weist auf die Bedeutung dieser Bildungen hin / (Rollett 44, 1871).

Watney / stimmt Ebstein (siehe Hund) bei, soweit dieser die Epithelzellen des Pylorus für geschlossen erklärt / (Watney 278, 1877).

/ Abgesehen von den groben Faltungen der Schleimhaut kommen überall feinere, mit unbewaffnetem Auge nicht mehr deutlich sichtbare, netzartig angeordnete Fältchen zweiter Ordnung vor, zwischen denen die Schleimhaut Einsenkungen, Gruben oder Furchen bildet, welche an ihrem Grunde die schlauchförmigen Magendrüsen aufnehmen (stomach cells Bowmann; Drüsenausgänge Heidenhain).

Heidenhain 2587, 1880 bezeichnet das Epithel als einen „Absonderungsapparat", und zwar ist nach ihm das Oberflächenepithel mit der Funktion der Schleimabsonderung betraut.

Heidenhain weist auf die Unterschiede hin, welche zwischen den schleimbereitenden Zellen der Schleimdrüsen und den Magenepithelien bestehen. Besonders bei Behandlung mit konzentrierter Essigsäure (Mucinfällung) zeigt sich, daſs die Epithelzellen des Magens sehr viel reicher an Albuminaten sind, als die der Schleimdrüsen.

Heidenhain gelang es, im nüchternen Magen in der groſsen Mehrzahl die Zellen geschlossen aufzufinden. Er verwahrt sich dagegen, daſs er die Vorstellung habe, „geschlossene Zellen" heiſse: durch eine Membran verschlossen; vielmehr bilde die Zellsubstanz selbst die Grenze. Daſs er in der Minderzahl auch offene Zellen fand, bezog er damals auf verschiedene funktionelle Zustände, geschlossen: Ruhe; offen: vorgeschrittene Absonderungsthätigkeit.

Die Längsstreifen im Oberende (Biedermannscher Pfropf) scheinen Heidenhain teils Falten der Zellmembran zu sein, teils Quellungserscheinung.

Heidenhain 2587, 1880 huldigt (wie namentlich aus seinen Angaben S. 122—123 hervorgeht) der Anschauung, daſs bei der Schleimsekretion nicht ein allmähliches Abschmelzen an der freien Fläche unter Neubildung an der Grenze zwischen Protoplasma und Pfropf stattfinde, sondern daſs der Pfropf sich ganz in Schleim umwandle und dann ausgestoſsen werde. Seine Angaben über die leeren Zelldüten,

welche er dem Schleime beigemengt findet, und die Ersatzzellen lassen erkennen, dafs er dieser Anschauung zuneigt. Den „Pfropf“ sieht er nicht als besonderes organisiertes Gebilde an, wiewohl er früher die Unterschiede erörtert hat, die der Pfropf gegenüber dem Inhalt der Schleimzellen in Schleimdrüsen zeigt.

Heidenhain sagt selbst, dafs schon Todd-Bowman 542, 1856 und Donders 6624, 1856 die Schleimbildung in der von ihm geschilderten Weise beschreiben / (Heidenhain 2587, 1880).

Klein 3019, 1879 / dehnt seine Befunde beim Triton (s. dort Klein 3016, 1878) auch auf die Säugetiere aus. Er findet ein intracelluläres Netzwerk mit interfibrillärer hyaliner Substanz und ein intranukleäres Netzwerk / (Klein 3019, 1879).

Über die Geschichte der Ersatzzellen habe ich beim Vertebratenepithel berichtet; Angaben für Säuger reihe ich hier ein.

/ Zellen unter der Lage der Cylinderzellen wurden schon von Bowmann, später von F. E. Schulze und Ebstein beschrieben. Heidenhain findet gleichfalls Ersatzzellen (S. 98) / (Heidenhain 2587, 1880).

/ Die Zellen des Magenepithels der Säugetiere haben auf ihrer freien Oberfläche keine Membran; dessenungeachtet ist ihr Zelleninhalt sehr scharf abgegrenzt. — Das Magenepithel der Säugetiere regeneriert sich aus sog. Ersatzellen, deren Form entweder rund oder keilförmig ist; sie können auch knospenartig gestaltete Gruppen bilden („epithelial buds“ Watney).

In den Ersatzzellen hat Glinsky Teilungserscheinungen beobachtet, und dennoch läfst er die Frage über die Art der Entstehung dieser Zellen offen.

Zwischen den Epithelzellen kann man kein Reticulum finden (contra Watney) / (Glinsky 221, 1883).

Trinkler / unterscheidet an Zellen eine homogene Abteilung (der Oberfläche zunächst), einen Körper, welcher einen Kern von etwas verlängerter Form einschliefst und ein starkkörniges Protoplasma enthält, und drittens den etwas verlängerten Fufs. Der obere, helle Teil der Zelle ist in schleimiger Metamorphose begriffen. Ein Teil der Zelle ist offen, ein anderer geschlossen, letztere sind aber wahrscheinlich jünger als erstere. Die schleimige Metamorphose beginnt vom freien Ende der Zelle her / (Trinkler 40, 1884).

Saccozzi / fand Mitosen sowohl im Epithel der Magen- wie in dem der Darmdrüsen; während in den Darmdrüsen im Moment der gröfsten sekretorischen Thätigkeit die karyokinetischen Figuren bedeutend zahlreicher sind, als im Moment der Ruhe, sind sie in den Magendrüsen im ersteren nicht zahlreicher als im letzten / (Saccozzi 135, 1885 nach dem Ref. von Grassi in Jahresber. f. Anat.).

/ Mitosen sind im Grunde der Magengruben und im Halse der Magendrüsen nicht selten, während sie wiederum auf der Höhe der Magenfalten vergeblich gesucht werden / (Heidenhain 2588, 1888).

Sappey / betont eminente absorbierende Thätigkeit des Oberflächenepithels / (Sappey 594, 1889).

Klein sagt von den Epithelzellen des Magens, dafs / „die meisten mucinsecernierende Becherzellen sind“ / (Klein 6681, 1890).

Hier schliefsen nach der historischen Reihenfolge Angaben von Ogneff 6328, 1892 über Stachelzellen im Cylinderepithel bei Säugetieren an; Angaben, welche bisher keine mir bekannt gewordene Bestätigung gefunden haben.

Ogneff findet, daſs / die Epithelzellen des Magens bei der Katze mit kurzen, feinen Stächelchen an ihrer ganzen freien Oberfläche bedeckt sind (besonders an feinen Flächenschnitten deutlich). Die Stächelchen gehen, sich gewöhnlich etwas verzweigend, in die Stacheln der Nachbarzellen über, stellen also Intercellularbrücken dar. Zwischen den Zellen wird so ein System feiner intercellulärer Kanälchen gebildet, ähnlich dem, das zwischen den Zellen der Malpighischen Schicht der Haut beschrieben ist. Das System scheint an der Oberfläche der Haut geschlossen zu sein, dagegen offen an der Seite des unterliegenden Gewebes. Die Intercellulärkanälchen öffnen sich in die Gewebsspalten und perivaskulären Räume. Bei anderen Tieren, Hunden, Kaninchen, sind diese Gebilde äuſserst schwach angedeutet / (Ogneff 6328, 1892).

Kölliker 6605, 1857 findet, / daſs die Epithelzellen des Magens bei säugenden Hunden und Katzen Fett aufnehmen, doch kann Kölliker nicht behaupten, daſs im Magen solcher Tiere auch Fett in die Lymphgefäſse übergeht / (Kölliker 6605, 1857).

Ogneff bestätigt / das Vorkommen von Fetttröpfchen in den Epithelzellen des Magens bei jungen Katzen, Hunden und Mäusen. Die Körnchen finden sich nur so lange in den Becherzellen, bis dieselben zu funktionieren angefangen haben. Bei den Katzen fällt das Verschwinden der Fettkügelchen mit dem Erscheinen der Stacheln an den Zellen zusammen (die Stächelchen treten erst bei 10 bis 12 Tage alten Kätzchen auf). Dann erscheinen oft Körnchen zwischen den Zellen, also in den sich formierenden Kanälchen. Hier erscheint das Fett aber in Form viel feinerer Körnchen, als im Innern der Zellen. Solche Körner kann man zuweilen in der Tunica propria auffinden, was auf die Möglichkeit einer Fettresorption hinzuweisen scheint. Doch schlieſst Ogneff, daſs, wenn diese Resorption auch stattfindet, sie nur äuſserst gering sein muſs / (Ogneff 6328, 1892).

Aus den Angaben Bannwarths, für welche kein Tier angegeben ist, die sich daher vielleicht auf Säuger und Mensch beziehen mögen, entnehme ich:

/ Die Zellen vermögen alle Mucin zu sezernieren. Sie besitzen einen „protoplasmatischen“ und einen oberen „schleimigen“ Teil. Bannwarth stellt sich vor, daſs der ganze periphere Schleimpfropf ausgestoſsen werde, und daſs sich hernach die Zelle wieder regeneriere.

Nach Schiefferdecker besteht kein Grund, einen prinzipiellen Unterschied zwischen Epithelzellen und Becherzellen anzunehmen, „selbst wenn auch die Sekrete an verschiedenen Stellen (Darm, Magen, Respirationstrakt) verschieden wären, was aber nicht der Fall zu sein scheint“ / (Bannwarth 7368, 1894).

/ Die Form der Zellen ist beim Menschen, Kaninchen, Hund eine verschiedene auf der Höhe der Falten oder in den Gruben. Erstere sind nach der Basis zu mehr verjüngt.

Warburg sah in der Tiefe der Magengrübchen im Epithel Kernteilungsfiguren (wie dies auch Bizzozero beschreibt). Warburg nimmt mit Bizzozero hier Neuersatz der Zellen an, welche dann gegen die Oberfläche rücken, um dort unter schleimiger Metamorphose zu Grunde zu gehen.

Er nimmt mit Heidenhain eine direkte Umwandlung des Protoplasmas der Zelle in schleimige Substanz an.

Bei Färbung mit Triacid und auch Thionin fand Warburg die schleimige Substanz der Magenepithelien anders gefärbt, als in anderen

schleimbereitenden Organen. Solche Unterschiede beschreiben auch schon Biedermann, Pestalozzi, Heidenhain. Warburg denkt daher (mit Hoyer) daran, dafs das schleimartige Sekret der Magenepithelien dem Mucin sehr nahe stehen dürfte und möglicherweise sogar ein durch den sauren Magensaft verändertes Mucin darstelle / (Warburg 7224, 1894).

/ Kossel (Deutsche medic. Wochenschr. 1891, S. 1297) unterscheidet zunächst zwei Gruppen von schleimbildenden Substanzen, die Schleimbildung durch Mucine (phosporfreie Glykoproteide nach Hammarsten und diejenige durch Nukleine (Phosphorglykoproteide). Beide Gruppen rechnet man zu jener Körperklasse, welche als Proteide (Hoppe-Seyler) oder zusammengesetzte Eiweifskörper bezeichnet werden, und die dadurch charakterisiert sind, dafs sie als Spaltungsprodukte einerseits Eiweifsstoffe und deren Zersetzungsprodukte, andererseits irgend welche anderen nicht eiweifsartigen Stoffe, wie Farbstoffe, Kohlehydrate, Nukleinbasen etc., liefern. Man kennt heute eine Reihe von Mucinen genauer, so das Mucin der Submaxillardrüse vom Rind (Hammarsten), das Mucin der Sehnenscheiden und des Nabelstranges, sowie die Mucine der Weinbergschnecke. Es ist gelungen, diese Körper rein darzustellen, und man hat gefunden, dafs sie die wesentlichsten Eigenschaften gemein haben, wenn sie auch durch Löslichkeits- und Fällungsverhältnisse von einander abweichen.

In einer dritten Gruppe bringt Kossel schleimartige Körper unter, welche weder zu den Mucinen noch zu den Nukleinen gehören. Hierher gehört der Schleimstoff der Galle, sowie der von Salkowski dargestellte Schleimstoff der Synovia, das Synovin.

Cremer untersucht den Schleimkörper der Magenschleimhaut des Schweines. Er findet, dafs derselbe phosphorfrei ist, dafs er in seinen wesentlichsten Eigenschaften den Mucinen entspricht und daher zu diesen zu stellen ist. Das Präparat zeigte jedoch einige auffällige, von den Mucinen abweichende Eigenschaften (es gab niemals eine fadenziehende Lösung und war nicht mit der Salzsäuremethode Hammarstens darstellbar). Cremer sieht es jedoch nicht für bewiesen an, dafs der Schleimkörper der Magenschleimhaut des Schweins ein neuer, bisher noch nicht gekannter Mucinkörper ist, wünscht vielmehr weitere Untersuchung.

Auch will er seine Resultate nicht direkt auf den Menschen übertragen, denkt vielmehr daran, dafs hier Unterschiede bestehen könnten.

Wenn man frische Magenschleimhaut vom Schwein in derselben Weise unter Anwendung der Ehrlichschen Triacidlösung mikroskopisch untersucht, wie das für die menschliche Magenschleimhaut durch Warburg geschehen ist, so zeigt sich, dafs von den Oberflächenepithelien im Schweinemagen nur ein Teil und zwar nur die Epithelien der Pylorusschleimhaut dieselben Färbungsverhältnisse zeigen, wie alle Epithelien der menschlichen Magenschleimhaut, d. h. dafs ihr äufserer, schleimig umgewandelter Teil nicht den für das Mucin charakteristischen Farbenton annimmt. Im Gegensatz dazu zeigen die Epithelien der Fundusschleimhaut beim Schwein die charakteristische Mucinfärbung, und ein grofser Teil der Drüsenzellen im gesamten Magen verhält sich ähnlich. Cremer hält es für möglich, dafs geringe chemische Differenzen von Bedeutung sein können. Jedenfalls warnen diese Verschiedenheiten, die beim Schweinemagen erzielten Resultate ohne weiteres auf die Verhältnisse beim menschlichen Magen zu übertragen / (Cremer 7639, 1895).

Deboves Schicht.

Debove beschreibt / an Schleimhäuten eine besondere subepitheliale Lage, welche unmittelbar dem oberflächlichen Epithel anliegt, und welche aus grofsen, kernlosen Zellen bestehen soll; er wurde von Forster und Tourneux nicht bestätigt. Trinkler findet: eine subepitheliale Schicht in dem Sinne, wie sie Debove annimmt, existiert nicht. Unmittelbar unter dem Epithelium der Magenoberfläche jedoch findet sich eine Art von gefensterter Membran vor, welche aus sklerosierten Endothelialplättchen besteht, die mit der Membrana propria der Drüsen, sowie mit den feinen Bindesgewebsfasern des eigentlichen Stroma der Magenschleimhaut in Verbindung stehen (besonders Ratte) / (Trinkler 40, 1884).

Epithel des Schlundteils des Magens.

Schon zur Zeit des Leydigschen 563, 1857 Lehrbuches war bekannt, dafs bei manchen Säugern der Magen einen Schlundteil mit geschichtetem Epithel besitzt.

/ Bei den Wiederkäuern haben z. B. alle dem Labmagen vorhergehenden Höhlungen ein geschichtetes, ziemlich stark verhorntes Plattenepithel, und erst im Labmagen hebt das Cylinderepithel an. Ebenso hat die Cardiahälfte des Magens von manchen Nagern, vom Pferd und vielleicht überall, wo sich eine Teilung in eine Portio cardiaca und in eine Portio pylorica ausspricht, die erstere das Epithel des Schlundes und die letztere Cylinderepithel.

Im Magen der Echidna, Bradypus nnd Halmaturus findet sich eine Hornschicht. Beim Faultier besteht sie aus Lagen sehr abgeplatteter Epithelzellen, welche keinen Kern mehr haben. Dieses dicke, stark verhornte Epithel bildet nicht blofs bei Echidna in der Nähe des Pförtners hornige Papillen, sondern auch beim Faultier, nur ist zu ihrer Darstellung eine geringe Vergröfserung notwendig. Auch möchte Leydig vorbringen, dafs die Zellen dieser Hornpapillen ein so eigentümliches, fein punktiertes Aussehen haben, dafs man an das Vorhandensein von feinen Porenkanälen der Zellenmembran denken könnte / (Leydig 563, 1857).

Brümmer fand, Stachel und Riffzellen im verhornten Magenepithel verschiedener Säugetiere und schliefst daraus, dafs überall, wo das Magenepithel den Verhornungsprozefs eingeht, auch Stachel und Riffzellen nachzuweisen sein werden. „Die Ausbildung der Riffzellen ist proportional dem Verhornungsprozefs des Magens.“ Als Fundorte bezeichnet er: Die erste Magenabteilung und den Schlund des Delphins und aller untersuchten echten Cetaceen; Pansen, Haube, Psalter, vogelklauenartige Gebilde des Rind- und Schafmagens; linken Teil des Magens des Pferdes, des Schweins und des Rhinozeros und im ersten Magen der Wanderratte, Hausmaus, Wasserratte, Feldmaus; hier sind die Stachel und riffartigen Fortsätze bedeutend feiner / (Brümmer 25, 1875 und 78, 1876).

Die Magendrüsen.

/ Sprott-Boyd 43, 1836 zeigte zuerst, dafs die Schleimhautvertiefungen des Magens keine Drüsen seien, sondern blofs einer Anzahl blindsackförmiger Drüsen entsprechen. Er beschrieb besonders die

Drüsen beim Schweine und bildete dieselben ab. Er unterschied bereits glatte, einfache Cylinder im Cardiateil, Cylinder mit traubigem Ende im Pylorusteil. Es sollen sich nach ihm diese beiden Formen auch durch den Inhalt unterscheiden, indem er in ersteren eine Auskleidung durch Epithelialcylinder, in den letzteren einen aus rundlichen Zellen bestehenden Inhalt beschreibt / (Sprott-Boyd 43, 1836).

Purkinje fand, / dafs die Schleimhaut des Magens bei Wiederkäuern (im Labmagen), Fleischfressern und im Menschen aus einer Schicht dicht aneinandergedrängter einfacher Drüsen bestehe. Der Beschreibung nach zu schliefsen, erkannte Purkinje möglicherweise die Belegzellen; er spricht von durchscheinenden Körnchen mit zugerundeten Ecken und einem kleineren Kern; gegen die Achse des Drüsenschlauches lassen die Körnchen einen freien Raum für den flüssigen Teil des Inhalts / (Purkinje 191, 1838).

Purkinje und Pappenheim 71. 1838 beschreiben vor Bischoff 56. 1838, dafs / die Schleimhaut des Labmagens der Wiederkäuer oder des einfachen Magens anderer Tiere durchaus aus einer Unzahl sehr kleiner, länglicher, cylindrischer, einfacher Drüschen zusammengesetzt sei, die in der Schleimhaut in senkrechter Richtung stehen / (Purkinje und Pappenheim 71, 1838).

Bischoff / beschreibt die Magendrüsen richtig als cylindrische Schläuche; er findet, dafs die Drüsen des Pylorus weniger hoch sind, dafs sie dagegen gegen den Pylorus dichter stehen, oft in Fältchen und Häufchen gruppiert sind, meistens ein traubiges Ende haben und oft über eine Linie hoch sind. Ferner beschreibt er Lymphfollikel beim Schwein, Hund, die auch Home abgebildet haben soll, und vergleicht dieselben mit den sogenannten Peyerschen Drüsen, wie sie namentlich Böhm beschrieben hat / (Bischoff 56, 1838).

Wasmann / unterscheidet beim Schwein Cardia, Fundus und Pylorusdrüsen / (Wasmann 5797, 1839).

Todd 7492, 1840 erkennt / die Magendrüsen beim Menschen, Hund, Katze, Löwen, dem vierten Magen der Wiederkäuer, Schwein, Kaninchen, Pferd, Esel / (Todd 7492, 1840).

Henle 1841 / kennt Magendrüsen schon beim Schwein, Kaninchen, Menschen, Katze, Hund und vertritt die Priorität Sprott-Boyds für Entdeckung der blinddarmförmigen Drüsen des Magens / (Sömmering 583, 1841).

Frerichs / fand ein paarmal beim Hund dichotomische Teilung der Labdrüsen, sonst nie.

Die Länge der Labdrüsen beträgt beim erwachsenen Menschen im Mittel $^1/_2$‴, ihre Breite $^1/_{50}$—$^1/_{40}$‴. In der Jugend sind die Labdrüsen in allen Dimensionen kleiner; bei Kindern von neun Monaten bis zwei Jahren betrug ihre Länge $^1/_4$‴, ihre Breite $^1/_{100}$—$^1/_{70}$‴.

Ähnlich ist das Verhältnis bei Tieren. In jungen Kätzchen mafs ihre Länge $^1/_{10}$—$^1/_8$‴, in ausgewachsenen Katzen $^1/_4$—$^1/_3$‴. Ebenso waren bei Kaninchen und Meerschweinchen die Labdrüsen in der Jugend nur halb so grofs, als nach vollendetem Wachstum. Bei einem neugeborenen Schwein betrug die Länge nur $^1/_6$‴ / (Frerichs 150, 1846).

Heidenhain 2587, 1880 weist darauf hin, / dafs die Masse der Drüsensubstanz in der Fundusregion eine gröfsere ist, als in der Pylorusregion. Er würde auf die Gewichtseinheit der Pylorusschleimhaut höchstens ein Viertel, auf die der Fundusschleimhaut mindestens sieben Achtel Drüsensubstanz rechnen. Dies ist dadurch bedingt, dafs in der

Fundusregion die Drüsen dichter gedrängt stehen, während sie in der Pylorusregion mehr durch Bindegewebe von einander getrennt sind. Daſs trotzdem die Schleimhaut in der Pylorusregion dicker ist, ist nicht (wie Kölliker 1854 wollte) auf Rechnung der Drüsenlage zu setzen, sondern durch die Tiefe der Magengruben bedingt / (Heidenhain 2587, 1880).

/ Über die äuſsere Form der Drüsen gaben Untersuchungen Sappeys wertvolle Aufschlüsse, die dieser Forscher an Isolationspräparaten gewann / (Sappey 7203, 1894). An Flachschnittpräparaten konnte ich für einige der von Sappey untersuchten Tiere erkennen, daſs die Zahl der zu einem Drüsenausgang führenden Drüsenschläuche vielfach mit der in Sappeys Bildern gegebenen Zahl übereinstimmt. Ich habe daher Sappeys Abbildungen für Mensch, Hund, Pferd, Schwein, Kaninchen, Rind (siehe dort) aufgenommen.

Fundusdrüsen (Haupt- und Belegzellen).

Die Fundusdrüsen bauen sich bei Säugern aus Haupt- und Belegzellen auf. Über die Priorität der Entdeckung dieser Zellen äuſsert sich Heidenhain 2587, 1880 folgendermaſsen: / „Kölliker hat zuerst in den Magendrüsen des Hundes die oben geschilderten zwei Formen von Zellen nicht bloſs gesehen, sondern auch abgebildet, auffallenderweise aber seine Beobachtung nicht weiter verfolgt und für so unwesentlich gehalten, daſs er derselben in den später erschienenen Auflagen seiner Gewebelehre mit keinem Worte mehr gedenkt. Kein Wunder, daſs andere Histologen und Physiologen seine Entdeckung nicht beachtet haben, bis meine und Rolletts von den meinigen ganz unabhängige Beobachtungen in den Jahren 1869 und 1870 dieselbe der Vergessenheit entrissen und ihre allgemeine Bedeutung darlegten“ / (Heidenhain 2587, 1880).

Kölliker schreibt: / „Eine genauere Untersuchung lehrt jedoch, daſs diese Auftreibungen durch sehr groſse einkernige Zellen bedingt sind, die unmittelbar unter der Membrana propria sitzen, während um das sehr enge Lumen herum kleinere rundliche Zellen einen vollständigen Schlauch zu bilden scheinen.“ Dies gilt für den Ochsen. Auch beim Hunde gelang es Kölliker zwei Zellarten zu erkennen: 1. kleine rundlich-eckige, eine Röhre zusammensetzende Zellen; 2. groſse, zwischen diese und die Membrana propria eingeschobene / (Kölliker 314, 1850—54). Die Köllikerschen Abbildungen zeigen jedoch, daſs er die Verhältnisse noch nicht so auffaſste, wie sie uns hernach Rollett und Heidenhain lehrten. Den Köllikerschen ähnliche Abbildungen finden sich dann bei Brinton 58, 1859 (siehe Hund).

Auch Carpenter / enthält eine Abbildung ähnlich der Köllikers und Brintons / (Carpenter 7545, 1869), in der die Hauptzellen viel zu klein gezeichnet sind.

Heidenhain / entdeckte im Jahre 1870, daſs die Labdrüsen oder Fundusdrüsen in der Magenschleimhaut von zwei Arten von Zellen gebildet werden, welche sich nach Gestalt und Tinktionsvermögen unterscheiden, und welche er Haupt- und Belegzellen nannte. Die Hauptzellen, cylindrisch oder kubisch, sind nahe aneinander geordnet, begrenzen das Lumen der Drüse und haben helles Protoplasma.

Die Belegzellen, mit stark körnigem Protoplasma, sind von gerundeter oder ovaler Form und liegen im Drüsenkörper selbst zwischen den Hauptzellen und der Membrana propria der Drüse, in einem mehr oder minder vollständigen Lager.

Heidenhain nennt die Labzellen Belegzellen, da er glaubt, dafs nicht diese das Pepsin bereiten, und nennt die anderen, die bisher übersehen wurden, Hauptzellen. Heidenhain unterscheidet beim Hunde (siehe dort) an den Labdrüsen: 1. den Drüsenausgang; 2. den Drüsenhals; 3. den Drüsenkörper / (Heidenhain 53, 1870).

(Rollett, der im wesentlichen dasselbe konstatierte, untersuchte gleichzeitig mit und unabhängig von Heidenhain, publizierte jedoch später; er nannte die Belegzellen delomorphe und die Hauptzellen adelomorphe Zellen.)

Rollett / untersuchte Kaninchen, Hund, Katze, Schwein, Meerschweinchen, Rind, Schaf, eine Fledermausart und unterscheidet, abgesehen von den Magengruben (Donders), stomach cells (Sprott-Boyd), an den Labdrüsen drei Abschnitte:

1. das innere Schaltstück des Drüsenschlauches; es bildet den Übergang des Drüsenschlauches zu der mit Cylinderepithelium ausgekleideten Magengrube;
2. das äufsere Schaltstück des Drüsenschlauches. Dasselbe setzt sich ziemlich scharf von dem inneren Schaltstück ab, während es einen allmählichen Übergang in die folgende Abteilung nimmt;
3. das Endstück des Drüsenschlauches. In Bezug auf die relative Länge dieser Stücke herrscht bei den angeführten Tierspecies die gröfste Verschiedenheit.

Die Gruben fafst Rollett auf als eine den Drüsen entgegenkommende Einsenkung der Magenschleimhaut. Der Ansicht, dafs man darin ebensowohl eine Art Ausführungsgang sehen könne (Henle), hält Rollett entgegen, dafs die die Gruben trennenden Wälle bisweilen teilweise durchbrechen, und die Magengruben ineinanderfliefsend erscheinen.

Rollett unterscheidet (im Endstück des Drüsenschlauches) zweierlei Zellen, delomorphe und adelomorphe. Die adelomorphen Zellen sind heller. Die Gröfse der delomorphen Zellen kann bei ein und demselben Tiere wechseln.

Im äufseren Schaltstück hören die delomorphen Zellen auf.

Das Epithel des inneren Schaltstückes besteht aus kleineren, ziemlich ebenmäfsig entwickelten Zellen, welche allmählich durch Verlängerung des auf der Oberfläche senkrechten Durchmessers in das Cylinderepithel der Magengruben übergehen; von den letzteren unterscheiden sie sich dadurch, dafs sie durch Einflüsse, welche alle Cylinderzellen in charakteristische Becher verwandeln, nicht in derselben Weise verändert werden / (Rollett 24, 1870).

Die Heidenhainschen Namen Haupt- und Belegzellen sind denen Rolletts vorzuziehen, weil sie kürzer sind. Eine Bestätigung der Funde Heidenhains und Rolletts bringen viele Angaben der Autoren.

Jukes / steht auf dem Boden von Heidenhains und Rolletts Arbeit. Er findet Haupt- und Belegzellen beim Menschen, Hund, Kaninchen, Igel, Maulwurf, Maus.

Im Drüsenhals finden sich auch Hauptzellen. Rolletts eigentümliche Zellen des Drüsenhalses sind identisch mit den Hauptzellen.

Im Drüsenausgang finden sich unter den Cylinderzellen keine Belegzellen (gegen Heidenhain) / (Jukes 28, 1871).

Rollett 44, 1871 / konstatiert das Vorkommen von Haupt- und Belegzellen für folgende Tiere: Hund, Katze, Kaninchen, Meerschweinchen, Ratte, Maus, Igel, Vesperugo serotinus, Rind, Schaf / (Rollett 44, 1871).

Bei allen später untersuchten weiteren Säugern wurden gleichfalls Haupt- und Belegzellen konstatiert, soweit dies die betreffenden Autoren nicht infolge von ungeeigneter Beschaffenheit des Materials oder der angewandten Technik zweifelhaft lassen mufsten. Einer Angabe von Cordier 7262, 1893, der bei Dicotyles torquatus die Belegzellen vermifste, steht die positive Angabe Edelmanns 77, 1889, der solche fand, gegenüber.

Die einzige Ausnahme machen die Monotremen, für welche ich das Fehlen von Fundusdrüsen feststellte. Auch bei diesen betrachte ich diesen Befund als bedingt durch hochgradige sekundäre Veränderungen, welchen der Magen dieser Tiere anheimfiel.

Es besteht somit (da heute Vertreter aus allen gröfseren und kleineren Säugergruppen untersucht sind) kein Hindernis, das Vorkommen von Haupt- und Belegzellen als etwas für die Fundusdrüsen des Säugermagens Typisches zu betrachten.

/ Brümmer 78, 1876 bespricht die Ausstofsungstheorie (die Annahme, dafs die Belegzellen bei jedem Verdauungsakte aus den Drüsenschläuchen ausgestofsen und durch Neubildung ersetzt werden). Gegner: E. Schulze, Heidenhain. Ihr zuzuneigen scheint Frey durch einen Einwand gegen E. Schulze / (Brümmer 78, 1876).

Diese Theorie ist in neuerer Zeit ganz verlassen worden. / Heidenhain schildert dieselbe historisch und widerlegt dieselbe / (Heidenhain 2587, 1880). Da dieselbe heute kaum mehr Anhänger finden dürfte, gehe ich hier nicht auf dieselbe ein, sondern verweise auf Heidenhain 2587, 1880 pag. 139—141.

Die Litteratur der folgenden Jahre befafst sich in erster Linie mit Lösung bestimmter Fragen, von denen einige in folgenden Kapiteln besprochen werden sollen.

1. Vorkommen von Belegzellen im Drüsenausgang.
2. Vorkommen von Hauptzellen im Drüsenhals.
3. Excentrische Lage der Belegzellen.
4. Feinerer Bau der Beleg- und Hauptzellen.
5. Mehrkernige Belegzellen.
6. Länge der Fundusdrüsen bei verschiedenen Säugern.
7. Bildung der Haupt- und Belegzellen (Umwandlung der beiden Zellarten ineinander).
8. Ergebnisse der Untersuchung der Magendrüsen nach der Golgischen Silbermethode.

Vorkommen von Belegzellen im Drüsenausgang.

Heidenhain 53, 1870 konstatiert das Vorkommen vereinzelter Belegzellen noch im Drüsenausgang unter den sich dort findenden Cylinderepithelien beim Hund (siehe dort). Rollett 44, 1871, dessen Untersuchungen sich in erster Linie auf das Kaninchen beziehen, findet ein solches Vorkommen der Belegzellen nicht. Auch beim Hund bestreitet er ein solches Vorkommen.

Heidenhain / hält gegen Rollett 44, 1871 aufrecht, daſs sich Belegzellen vereinzelt noch unter den Cylinderepithelien der Drüsenausführgänge finden. Heidenhain vergleicht bisweilen seine Figuren vom Hund mit denen vom Kaninchen Rolletts / (Heidenhain 35, 1871).

Bentkowsky / nimmt in den Drüsenausgängen der Pepsindrüsen Belegzellen wahr. Letztere sind beim Hunde häufiger als bei der Katze, auch kommen sie nur in den dem Pylorus näheren Teilen der Schleimhaut vor / (Bentkowsky 114, 1876, nach den Ref. von Hoyer in Jahresb. f. Anat., Bd. 5).

An der Lösung der Frage beteiligt sich noch in hervorragendem Maſse Stöhr 41, 1882, und so entstehen folgende beide Lager:

/ Es sollen Belegzellen im Drüsenausgang vorkommen nach Heidenhain 53, 1870, Heidenhain 35, 1871, Friedinger 60, 1871, Henle, Eingeweidelehre II. Aufl. 1873, S. 170, Bentkowsky 114, 1876, Nussbaum 21, 1877, Stöhr 41, 1882, Glinsky 221, 1883; sie sollen fehlen nach Rollett 44, 1871, Jukes 28, 1871.

Die Angaben Stöhrs beziehen sich auf Hund, Katze, Dachs, Meerschweinchen, Kaninchen, Fledermaus, Mensch / (Stöhr 41, 1882).

Heidenhain 2587, 1880 giebt an, daſs er Rollett von der Richtigkeit überzeugt habe. Damit scheint die Frage entschieden. Ich selbst habe mich bei einer Reihe von Säugern vom Vorkommen der Belegzellen hoch oben im Cylinderepithel des Drüsenausganges überzeugt.

Vorkommen von Hauptzellen im Drüsenhals.

Eine zweite Frage, die zwischen Heidenhain und Rollett erörtert wurde, war das Vorkommen von Hauptzellen im Drüsenhals. Die Belegzellen stehen hier so dicht, daſs die Hauptzellen schwer zu erkennen sind. Rollett bestritt ihr Vorkommen gegen Heidenhain.

Heidenhain / hält gegen Rollett aufrecht, daſs sich die Hauptzellen durch den Drüsenhals (äuſseres Schaltstück Rolletts) bis an das innere Schaltstück fortsetzen (Kaninchen, Hund) / (Heidenhain 35, 1871).

Bentkowsky / stellt sich auf die Seite Heidenhains gegen Rollett. Er findet den Drüsenhals nicht nur mit Belegzellen ausgekleidet, sondern auch mit Hauptzellen / (Bentkowsky 114, 1876, nach dem Ref. von Hoyer, Jahresb. f. Anat., Bd. 5).

Stöhr / findet wie Heidenhain (gegen Rollett) im Drüsenhals der Säugetiere und des Menschen nicht nur Belegzellen, sondern auch Hauptzellen, wie auch Jukes. Wie bei Tieren, so sind auch beim Menschen die Belegzellen hier in besonderer Menge vorhanden; sie liegen in einer Reihe mit den Hauptzellen und nehmen an der Begrenzung des Lumens ausgedehnten Anteil; sie haben Pyramidenform / (Stöhr 41, 1882).

Heidenhain 2587, 1880 / wiederholt seine Angabe, daſs im Drüsenhalse Hauptzellen vorkommen / (Heidenhain 2587, 1880).

/ In den Fundusdrüsen der Säugetiere kommen am Drüsenhalse ebensowohl Haupt- als auch Belegzellen vor / (Glinsky 221, 1883).

Vielleicht dürfte diese Frage noch einmal in ein neues Stadium treten, wenn die von mir an anderer Stelle aufgeworfene Behauptung, daſs sich die Hauptzellen des Drüsenhalses wesentlicher, als man bisher annahm, von denen des Drüsengrundes unterscheiden, in Diskussion kommen würde.

Excentrische Lage der Belegzellen.

F. E. Schulze / macht darauf aufmerksam, dafs die Labzellen bei Säugern insofern verschieden situiert sind, als sie bald der Innenfläche einer glatten Membrana propria nur anliegen oder jede in einer besonderen, nischenförmigen Ausbauchung des Drüsenschlauches gelagert sind, und führt für letzteres als Beispiel den Delphin an / (F. E. Schulze 37, 1867).

/ Eine solche excentrische Lage der Belegzellen findet sich nach Brümmer: beim Schwein, beim Delphin, der Wasserratte und beim Schweifbiber (Myopotamus) (im linken Fundus). Für die beiden letzten fand dies Brümmer selbst / (Brümmer 78, 1876).

Aufser diesem sofort ins Auge fallenden Verhalten möchte ich in dieses Kapitel noch einreihen: Die Lagebeziehung der Belegzellen zu den Hauptzellen und ihr Verhalten zum Drüsenlumen. Die Einzelangaben der Autoren habe ich wieder verschiedenen Säugetieren eingereiht, unter Beifügung von Abbildungen. Hier gebe ich nur eine kurze zusammenfassende Übersicht, in den Hauptpunkten einer Zusammenstellung Müllers 27, 1892 folgend. Schon Heidenhain hatte erkannt, dafs feine Spalten vom Drüsenlumen sich zwischen benachbarte Belegzellen hineinschieben, doch sagt er: „stets ist das Prinzip festgehalten, dafs die Belegzellen aufser Berührung mit dem Drüsenlumen bleiben, weil sie von diesem durch die Hauptzellen getrennt werden."

/ Im Drüsenkörper ist der gröfste Teil der Belegzellen vom Lumen abgedrängt und liegt zwischen der Basis der letzteren und der Membrana propria. Gegen das Drüsenlumen spitzen sich die Belegzellen zu und laufen in einen schmalen, 1,7—5 μ messenden Fortsatz aus, der bis zum Drüsenlumen reicht. Der Fortsatz ist heller als die Zelle, nur selten granuliert und färbt sich fast nie mit den die Belegzelle selbst so auszeichnenden Anilinfarben. Wenn auch ähnliche Beobachtungen schon früher von anderen Beobachtern gemacht wurden (nach Stöhr von Heidenhain und Rollett), wurde dieses Verhalten doch erst von Stöhr zur eigentlichen Geltung gebracht. (Siehe beim Hund die Angaben von Stöhr 130, 1880.)

Die Belegzellen des Menschen, Hund, Katze, Dachs sind nicht vollständig vom Drüsenlumen abgedrängt, sondern nehmen vielmehr an der Begrenzung desselben stets gröfseren oder geringeren Anteil / (Stöhr 41, 1882).

Moschner / bestätigt dies für den Hund und verweist auf frühere Litteratur von Rollett und Edinger / (Moschner 179, 1885).

Ebenso schliefst sich Trinkler 40, 1884 dieser Auffassung Stöhrs an.

Auch Montané / beschreibt 1889 beim Hund und Pferd Belegzellen mit Ausläufern, welche sich zwischen den Hauptzellen bis zum Drüsenlumen erstrecken. (Bei beiden nimmt er amöboide Eigenschaften für die Belegzellen an) / (Montané 90, 1889).

Feinerer Bau der Beleg- und Hauptzelle.

/ Nussbaum 21, 1877, der den Magen vom Hund, Schwein, Pferd und Kaninchen mit Osmiumsäure behandelte, erhielt eine Schwärzung der Belegzellen, die bei Hund und Schwein (Karni- und Omnivore) intensiver ausfiel, als bei den Herbivoren, und bei den auf der Höhe

der Verdauung — in der vierten bis fünften Stunde nach Einführung der Nahrung — getöteten Tieren jedesmal am stärksten entwickelt war. (Nach Heidenhain sind um die fünfte Stunde die Belegzellen am gröfsten.)

Nicht geschwärzt werden die Hauptzellen, die Zellen der sog. Magenschleimdrüsen im Pylorusteil, die ähnlich gebauten Drüsen im Cardialteile des Schweinemagens, die Stachelzellen im Magenblindsack des Pferdes. Bei extrahierten Stücken und nach zehnstündigem Einlegen von Schwämmen in den Magen bleibt die Schwärzung aus (im letzteren Falle fast / (Nufsbaum 21, 1877).

/ Die Belegzellen charakterisiert der Umstand, dafs sie in ihrem feineren Bau durchaus mit anerkannt fermentbildenden Drüsenzellen übereinstimmen. Charakteristisch ist das Vorkommen von Körnchen in den Zellen, die sich nicht allein in Überosmiumsäure schwärzen, sondern auch nach dem jeweiligen Gehalt an Ferment vermehren oder verringern.

Nussbaum bildet die Körnchen in den Belegzellen des Hundemagens sehr deutlich ab / (Nufsbaum 4109, 1878).

/ Bei Hund, Katze und Ratte zeigt der Drüsenkörper zwei Zonen, eine Körnchenzone, welche eine centrale Masse bildet, während die Aufsenzone sehr fein granuliert ist. Die dunklen Körnchen finden sich in den Hauptzellen, während in der äufseren oder fein granulierten, hellen Zone die Belegzellen sind.

Der Drüsenhals ist fein granuliert mit eingestreuten Platten; letztere entsprechen den sich hier vereinzelt findenden Hauptzellen / (Langley and Sewall 82, 1879).

/ Die Hauptzellen zeigen ein feines Netzwerk mit geringer Menge einer hyalinen Substanz in seinen Maschen. Der Kern liegt im äufseren Drittel der Zelle; er enthält auch ein intranukleäres Netzwerk.

Die Hauptzellen des Drüsengrundes sind länger, mehr säulenförmig und durchscheinender als die Hauptzellen des Drüsenhalses.

Während der Verdauung besitzt das Netzwerk, welches Klein in den Hauptzellen beschreibt, weitere Maschen / (Klein and Noble Smith 312, 1880).

/ Aufser den Haupt- und Belegzellen kommen den Labdrüsen aller Säuger noch jene von Heidenhain (Arch. f. mikr. Anat. Bd. 6 p. 389) zuerst beschriebenen kleineren Zellen zu. Sie finden sich im Drüsenhalse und im oberen Ende des Drüsenkörpers am zahlreichsten, also dort, wo die ausgeprägten Hauptzellen seltener werden oder gänzlich verschwinden / (Nufsbaum 4113, 1882).

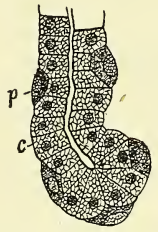

Fig. 179. **Magenfundus.** Drüsengrund ungefähr 400-fach vergröfsert. *c* Hauptzellen; ihre Substanz ist ein deutliches Netzwerk. *p* Belegzellen; die Zellsubstanz ist hier ein weniger dichtes Netzwerk. Der Kern der Belegzellen ist immer heller als der der Hauptzellen. Nach Klein und Noble-Smith 312, 1880.

/ Die Belegzellen sind im frischen Zustande homogen; nach Behandlung mit Osmiumsäure zeigen sie ein Netzwerk, welches den Zellen unter gewissen Umständen ein gekörntes Aussehen giebt. Die beiden Arten von Zellen färben sich auf verschiedene Weise mit Osmiumsäure: die Belegzellen färben sich braunschwarz, die Hauptzellen gelblichbraun. Die Färbung der Körnchen der Hauptzellen ist die, welche die

Körnchen in den Schlunddrüsen des Frosches zeigen und die vorderen Magendrüsen der Kröte, des Triton und der Schlange / (Langley 86, 1880—82).

Langley / beschreibt für die Mehrzahl der Drüsenzellen der Säuger folgende Eigentümlichkeiten. Die Zellsubstanz wird von einem Gerüst von lebender Substanz oder Protoplasma gebildet, welches an der Peripherie mit einem dünnen, kontinuierlichen Blatt von modifiziertem Protoplasma verbunden ist. Das Gerüst zeigt bisweilen die Form eines Netzwerkes (Klein). In den Maschen des Gerüstes liegen zweierlei chemische Substanzen, eine hyaline Substanz in Kontakt mit dem Gerüst und runde Körnchen, welche in die hyaline Substanz eingebettet sind. — Bei der Sekretion zeigen sich Veränderungen. Die Körnchen nehmen an Zahl ab und meist, wenn nicht immer, auch an Gröfse, die hyaline Substanz wächst an Menge, das Netzwerk nimmt zu, letzteres weniger als die hyaline Substanz. Die hyaline Substanz wächst hauptsächlich in den äufseren Teilen der Zelle, und die Körnchen schwinden hier; so entsteht eine äufsere, nicht gekörnte und eine innere, gekörnte Zone. Eine äufsere, nicht gekörnte Zone bildet sich nicht in den Fundusdrüsenzellen des Frosches, der Kröte und der Schlange. Bei der Schlange nehmen die Körnchen ab und die hyaline Substanz zu, aber fast gleichmäfsig in allen Teilen der Zelle. Auch die Hauptzelle des Katzenmagens zeigt nach Behandlung mit Osmiumsäure ein deutliches Netzwerk. In den Hauptzellen des Fledermausmagens werden nach Behandlung mit Osmiumsäure die Körnchen deutlich, und mit anderen Reagentien läfst sich die hyaline Substanz und das Netzwerk deutlich machen.

Die Pylorusdrüsenzellen, die Belegzellen der Säuger und eine besondere, helle Art der Hauptzellen (welche sich in dem letzten Teil der grofsen Kurvatur bei einigen Tieren finden) lassen die oben beschriebenen Veränderungen nicht beobachten. Langley denkt daran, dafs sie sehr kleine Körnchen enthalten, welche während des Lebens nicht deutlich sind, und welche sich durch kein Reagens erhalten lassen. Es ist daher sehr schwer, Veränderungen an ihnen zu beobachten. Das Gerüst läfst sich wohl erkennen, sehr schwer dagegen die in die hyaline Substanz eingebetteten Körnchen. In Salzlösung werden dieselben deutlich.

Langley nimmt nun an, dafs die Körnchen durch die Anwesenheit von Pepsinogen bedingt sind, da er findet, dafs in demjenigen Teile der Magenschleimhaut, in dem er viel Körnchen sieht, sich auch viel Pepsinogen konstatieren läfst. Die Vermehrung der sich färbenden Substanz der Hauptzellen, welche Heidenhain als Protoplasma bezeichnet, bei der Thätigkeit fafst Langley als einen Ausdruck des Wachstums des Netzwerks auf. Die sich nicht färbende Substanz betrachtet Heidenhain als für Sekretionszwecke aufgespeicherte Substanz und vergleichbar den Zymogenkörnchen des Pankreas. Nach Langley besteht diese aus hyaliner Substanz und den Körnchen, und nur letztere entsprechen den Zymogenkörnchen des Pankreas. Langley denkt daran, dafs protoplasmatisches Netzwerk die hyaline Substanz bilden und dafs dann aus dieser die Körnchen entstehen könnten, die sich dann in das Sekret umbilden würden. Es wäre dann die hyaline Substanz eine weitere Vorstufe des Pepsinogens / (Langley 3359, 1884).

Sachs / findet, wiewohl nur selten, Vakuolen in den Belegzellen auch bei gesunden Tieren. Dieselben liegen nahe dem Lumen (wie

auch Stöhrs Abbildung zeigt). Unter pathologischen Umständen finden sich gröfsere Vakuolen.

Es ist die Frage, ob (normal) das Sekret zunächst sich nahe dem Lumen in bestimmten Reservoiren anhäuft und alsdann ergossen wird / (Sachs 133, 1887).

Mehrkernige Belegzellen.

Trinkler / weist auf die Häufigkeit der doppelkernigen Belegzellen hin. Er glaubt, dafs es sich hier um Vermehrungserscheinungen handle, und läfst hernach die entstandenen jungen Zellformen gegen das Lumen der Drüse rücken, sich in Hauptzellen verwandeln und auf diese Weise zum Ersatz der zerstörten Hauptzellen dienen / (Trinkler 40, 1884).

Weitere Angaben über mehrkernige Belegzellen finden sich beim Menschen.

Bonnet / meint, dafs ein Teil der in den mehrkernigen Belegzellen auffallenden chromatinreichen Kerne zweifellos Leukocyten angehört, die auf allen Stadien der Einwanderung in die Belegzellen nachgewiesen und mit der Biondischen Lösung in specifischer Tinktion dargestellt werden konnten.

Hamburger sah ein Einwandern von Leukocyten in die Belegzellen beim Hund (und nur in diese) / (Bonnet 6090, 1893 und Bonnet 6091, 1893).

Länge der Fundusdrüsen.

Die Länge der Fundusdrüsen ist eine wechselnde, nicht nur für verschiedene Species, sondern sogar bei den einzelnen Individuen für verschiedene Gegenden des Magens. Im allgemeinen läfst sich sagen, dafs gröfsere Tiere auch gröfsere Fundusdrüsen haben. Doch kommen Ausnahmen von dieser Regel vor. Für einige Tiere scheinen diese Ausnahmen mit besonderen Verhältnissen im Magenbau zusammenzuhängen, z. B. Manis javanica. Ob aber dies so weit geht, dafs man etwa so verallgemeinern könnte; mit der Abnahme der Fundusdrüsen an Zahl geht ein Längenwachstum derselben Hand in Hand, dies läfst sich bei den wenigen Mafsangaben, die wir heute besitzen, noch nicht beantworten.

/ Lange Labdrüsen haben Hund, Schwein, Kaninchen, kurze Meerschweinchen, Maulwurf, Fledermaus / (Nufsbaum 4113, 1882).

Ich gebe einige Zahlenangaben für Tiere aus verschiedenen Ordnungen, denen ich, soweit sie sich nicht auf eigene Messungen gründen, die Autorennamen beigefügt habe.

Dasyurus hallucatus	0,6	mm
Perameles obesula	0,6	„
Phalangista (Trichosurus vulpecula)	0,2	„
Känguru (nach Brümmer 78, 1876)	0,8—0,1	„
Manis javanica	1,8	„
Bradypus tridactylus (nach v. Klinckowström 7599, 1895)	1,5—2	„
Pferd (nach Rabe 180, 1874)	2,5	„
„ (nach Ellenberger und Hofmeister 1836, 1883)	2—3	„
Kaninchen	1,0	„
Meerschweinchen	0,2—0,35	„
Mus musculus (nach Brümmer 78, 1876)	0,28	„
„ minutus (nach Brümmer 78, 1876)	0,2	„
„ sylvaticus (nach Brümmer 78, 1876)	0,25	„
„ decumanus (nach Brümmer 78 1876)	0,455	„

Arvicola arvalis (nach Brümmer 78, 1876)	0,28—0,306 mm
„ amphibius (nach Brümmer 78, 1876)	1—1,3 „
Ziesel	0,3—0,9 „
Dachs	0,9 „
Igel (nach Carlier 6108, 1893)	0,42—0,7 „
Fledermaus	0,2 „
Mensch (nach Sappey 594, 1889)	0,3—1,5 „

Auch Angaben anderer Autoren für den Menschen halten sich innerhalb dieser Grenzen.

Für die von mir selbst untersuchten Tiere konnte ich als Minimalgrenze 0,2 mm finden, während ich als Maximalgrenze 3 mm für das Pferd nach Ellenberger und Hofmeister notiere.

Bildung der Haupt- und Belegzellen, Umwandlung der beiden Zellarten ineinander.

/ Formelemente, welche als in der Entwickelung begriffene Belegzellen aufgefafst werden könnten, fand Heidenhain hie und da sparsam; es handelt sich um kleine Zellen, deren Kern ganz dem der Belegzellen gleicht, doch giebt er keine Entscheidung / (Heidenhain 53, 1870).

Herrendörfer / nimmt an, dafs die Hauptzellen nur eine Metamorphose der Belegzellen sind, und dafs die Belegzellen allein die pepsinbildenden und pepsinabsondernden Elemente sind / (Herrendörfer 59, 1875).

Edinger / findet Übergangsformen zwischen Haupt- und Belegzellen des Menschen. Edinger sagt: „Die Osmiumsäure färbt das reine Drüsensekret des Magens schwarz.“ Gleich schwarz wie das Sekret werden nur die Belegzellen gefärbt, während die Hauptzellen verschiedene Töne von Dunkelung annehmen. Es sprechen diese Gründe dafür, dafs aus den Hauptzellen durch Zunahme des Volumens und Füllung mit Ferment Belegzellen werden, dafs also der Magen nur eine Zellart besitzt. (Edinger untersuchte besonders Präparate vom Menschen.)

Wenn auch nicht ganz sicher, so scheint dies doch nach Edinger wahrscheinlich durch:

1. Übergangsformen;
2. Analogie des Vorgangs mit dem anderer Drüsen bei der Sekretion;
3. viele Pepsin absondernde Tiere besitzen nur Belegzellen;
4. bei hungernden Individuen finden sich nur Hauptzellen;
5. viele Forscher halten die Hauptzellen, andere die Belegzellen für Pepsinbildner / (Edinger 1, 1879).

Heidenhain 2587, 1880 / wendet sich gegen Edinger. Heidenhain hält die Gründe, welche Edinger für seine Theorie des Überganges von Hauptzellen in Belegzellen vorbrachte, nicht für beweisend. 1. Die Farbenreaktionen beweisen zu wenig; das verschiedene Tinktionsvermögen der Hauptzellen beruht auf verschiedenen Funktionszuständen. 2. Die excentrische Lage der Belegzellen beim Delphin spricht gegen die Annahme Edingers. 3. Das Fehlen der Belegzellen bei einer 10 Tage hungernden Patientin bedarf weiterer Bestätigung. 4. Bei winterschlafenden Fledermäusen kommen Belegzellen reichlich vor / (Heidenhain 2587, 1880).

Von einer neuen Seite nahm Toldt 172, 1880 die Frage in Angriff, indem er die Entwickelung des Magens studierte. Er findet: Entwickelung der Belegzellen aus Hauptzellen beim Embryo.

/ Wie Toldt eingehend beschreibt, gehen die Belegzellen beim Fötus aus denen der primitiven Drüsenanlagen und später aus den adelomorphen Zellen hervor und machen ihre Ausbildungsstufen innerhalb der Reihe der letzteren durch, um sich dann unter Gestaltsänderung allmählich aus der Reihe derselben an die Peripherie zurückzuziehen; auch beim Schwein liegen sie anfangs in der Reihe der Hauptzellen.

Gerade beim Schwein (aber auch seltener bei Hund und Katze) ist die Entstehung delomorpher Zellen aus den adelomorphen in der Nähe des Drüsengrundes mit voller Sicherheit nachgewiesen. Läfst sich dies im Magen wachsender Tiere nachweisen, so wird man kaum fehlgehen, wenn man für die Drüsen des ausgewachsenen Individuums eine fortdauernde Erneuerung der delomorphen Zellen aus den adelomorphen annimmt. Es handelt sich jedoch hierbei nicht um Funktionszustände (wie Edinger will), sondern um einen physiologischen Regenerationsvorgang der Drüsenwand, welcher mit einer ganz langsamen, aber stetigen Erneuerung der delomorphen Zellen einhergeht, und dessen Wesenheit von den sekretorischen Veränderungen der Drüsenzellen völlig unabhängig ist. Toldt betrachtet die Übergangsformen nicht als unmittelbare Folge der Sekretionsthätigkeit, sondern als einen physiologischen Regenerationsprozefs der Drüsenwand / (Toldt 172, 1880).

Stöhr (siehe unten), der gleichfalls Übergangsformen von Haupt- zu Belegzellen fand, / schliefst sich der Ansicht Toldts an und macht gegen Edinger geltend:

1. Es müfsten in der intermediären Zone, wo die Drüsenschläuche in den verschiedensten Funktionszuständen angetroffen werden, am häufigsten solche Übergangsformen vorkommen. Das ist nicht der Fall;
2. bei Fledermäusen im Winterschlaf mit leerem Magen fanden sich dennoch Belegzellen;
3. den Fall Edingers, wo beim Menschen nach zehntägigem Fasten die Belegzellen geschwunden waren, verweist Stöhr als bei der Beschaffenheit des Magens für die histologische Untersuchung untauglich / (Stöhr 41, 1882).

/ In den Fundusdrüsen der Säugetiere finden sich Übergangsformen zwischen Haupt- und Belegzellen in Bezug auf Lage und Färbung. — Die Hauptzellen, welche das Pepsin produzieren, regenerieren sich aus den Belegzellen. In letzteren hat Glinsky einige Male Teilungsvorgänge beobachtet / (Glinsky 221, 1883).

Heitzmann glaubt, dafs / die Haupt- und Belegzellen nur verschiedene Funktionszustände ein- und derselben Zellart darstellen. Die grofsen (Beleg-) Zellen sind mit Sekret geladen / (Heitzmann 2606, 1883).

/ Stöhr 50, 1880 war anfangs dieser Annahme nicht abgeneigt (er fand Übergänge); später schliefst sich Stöhr 41, 1881 Toldt 172, 1880 an, der diese Formen als einen physiologischen, von den sekretorischen Veränderungen der Drüsenzellen ganz unabhängigen Regenerationsvorgang der Drüsenwand betrachtet. Er ist also jetzt mit Heidenhain gegen Edinger für die specifische Natur dieser Zellen / (Stöhr 5361, 1884).

Ellenberger / sah Zahl und Gröfse der Belegzellen während der Thätigkeit der Drüsen zunehmen. Vollständiges Fehlen derselben beobachtete er auch beim dreitägigen Hungern der Tiere nicht. Der An-

sicht, dafs die beiden Zellarten Entwickelungs- und Thätigkeitsstadien derselben Zellart seien (Edinger, Stöhr, Kupffer, Trinkler, Schieffer-decker, Toldt), hat sich Ellenberger früher angeschlossen, ist jedoch in neuerer Zeit wieder zweifelhaft geworden / (Ellenberger 1827, 1884).

Orth 4154, 1884 / hält den Schluſs für gerechtfertigt, dafs die Belegzellen sich aus Hauptzellen bilden, doch führt er auch den umgekehrten Schluſs an / (Orth 4154, 1884).

Trinkler nimmt an: / Die Beleg- und Hauptzellen der höheren Wirbeltiere sind nicht verschiedene Gebilde, sondern stellen nur verschiedene Stufen in der Differenzierung von Zellenelementen dar, wobei die Belegzellen einen deutlich ausgesprochenen protoplasmatischen Charakter aufweisen und sich weniger differenziert zeigen, als die Hauptzellen, in welche sie übergehen, nach vermehrtem Verbrauch oder Untergang der letzteren / (Trinkler 40, 1884).

/ Gründe Trinklers sind:

1. freie Kerne im Epithel, im Drüsenlumen im Speisebrei (untergegangene Hauptzellen);
2. Hauptzellen zeigen keine Erscheinungen der Vermehrung, dagegen zeigen die Belegzellen nicht selten doppelte Kerne;
3. man findet an Karmin- oder Anilinblaupräparaten Zellen, die in Gestalt den Hauptzellen gleichen, jedoch dunkel gefärbt sind, wie Belegzellen, und umgekehrt: Zellen, die im übrigen den Belegzellen entsprechen, haben das helle Aussehen der Hauptzellen.

Sachs wendet ein: 1. sind Kerne der durchgewanderten Leukocyten; 2. darf nicht in Trinklers Sinne verwertet werden: wir wissen nichts über die Beziehungen der Vielkernigkeit von Zellen zu ihrer Funktion; gegen 3.: es handelt sich um verschiedene Funktionszustände der Zellen (Trübung, Körnigwerden).

Sachs: Es liegt keine Ursache vor, eine Vermischung, einen Übergang der einen in die anderen (Haupt- und Belegzellen) anzunehmen / (Sachs 133, 1887).

/ Die Theorie Pilliets läfst die Belegzellen aus Hauptzellen entstehen.

Die Hauptzellen sind zuerst prismatisch, werden dann kubisch oder mehr oder weniger kugelig. Jetzt beginnt Koagulation und Übergang in den homogenen Zustand an einem anderen Punkt des Zellkörpers (corps cytoplasmique). So entsteht die Belegzelle. Die Hauptzelle kann aber auch zur Schleimzelle werden. Bei ein- und derselben Art, Hund oder Mensch, kann man die verschiedenen Erscheinungsarten dieser Zellen, die genau beschrieben werden, finden, und alle diese Bilder lassen sich auf die Einheit zurückführen. Endlich sucht Pilliet die Identität der Magendrüsen bei den Vertebraten zu erweisen, indem er von der Identität der Zellen ausgeht / (Pilliet 170. 1887). Siehe auch Pilliet et Talat 590, 1886 im Nachtrag.

/ Gegen die Annahme, dafs es sich in Haupt- und Belegzellen nur um funktionell verschiedene Zustände ein- und derselben Zellart handeln könnte, macht Cattaneo geltend, dafs man dann die beiden Zellarten nicht in so gleichmäfsiger Weise bei während des Hungers und während der Verdauung getöteten Tieren finden dürfte / (Cattaneo 1404, 1887).

Bikfalvi hat folgende Ansicht, die er auf Untersuchungen beim Hund und Schwein gründet: / Die Zellen der Fundusdrüsen stammen höchstwahrscheinlich aus Bindegewebszellen und regenerieren sich aus

solchen. Dies erklärt die fächerförmige Struktur der Membrana propria der Fundusdrüsen. Die Deck- und Hauptzellen sind Entwickelungsstadien ein- und derselben Zellenart. Aus den fixen oder Wanderzellen des Bindegewebes werden Deckzellen, welche, nachdem sie eine gewisse Gröfse erlangt haben, zu Hauptzellen werden, die während ihres Zerfalles die Fermente des Magensaftes erzeugen / (Bikfalvi 107, 1887).

Montané / hat die Magendrüsen beim Hund, Schwein, Pferd und Rind untersucht und kommt zu anderer Ansicht als Pilliet (dessen Arbeit ihm bekannt ist). Er kann keine Übergangsformen zwischen beiden Zellarten finden. Es sind die Belegzellen von den Hauptzellen in dreifacher Hinsicht unterschieden, anatomisch, chemisch und physiologisch. Sie müssen daher als zwei verschiedene Drüseneinheiten aufgefafst werden / (Montané 6484, 1888).

Ebenso tritt Montané 1889 / für die Dualität der beiden Zellarten ein, auf Grund der genannten Unterschiede in dreifacher Hinsicht. Dualität heifst: die beiden Zellarten sind anatomisch unabhängig voneinander / (Montané 90, 1889).

/ Eine Angabe Montanés, nach der die Belegzellen Wanderzellen sein sollen, glaube ich aus naheliegenden Gründen übergehen zu können / (Montané 95, 1889).

Stintzing / konnte niemals, weder in den Haupt- noch in den Belegzellen, Mitosen auffinden / (Stintzing 91, 1889).

/ Entgegen seinen früheren, auf Hungerversuche gestützten Vermutungen eines Überganges findet Stintzing auf Grund seiner neueren Beobachtungen, dafs sich bei Betrachtung mit stärkeren Systemen ebensoviel Anhaltspunkte zu Ungunsten als für jene ergeben / (Stintzing 246, 1889).

Aufser diesen wären noch manche Angaben nachzutragen, die sich nur auf einzelne Tiere beziehen und an betreffender Stelle eingereiht sind.

Eine summarische Zusammenfassung der vertretenen Ansichten gebe ich noch. Selbstverständlich können diese Angaben keinen Anspruch darauf machen, die vielleicht heute geänderten Ansichten der Autoren darzustellen. Sie sollen mehr einen geschichtlichen Rückblick bieten.

Nur eine Zellart nehmen an (Haupt- und Belegzellen stellen entweder durch die physiologische Funktion bedingte verschiedene Bilder dieser einen Zellart dar, oder es findet Umbildung der einen Zellart in die andere statt):

Herrendörfer 59, 1875, Edinger 1, 1879, Toldt 172, 1880, Stöhr 41, 1882, Glinsky 221, 1883, Heitzmann 2606, 1883, Trinkler 40, 1884, Bikfalvi 107, 1887, Pilliet 170, 1887.

Die Belegzellen entstehen aus Hauptzellen nach: Toldt 172, 1880, Stöhr 41, 1882, Pilliet et Talat 590, 1886, Pilliet 170, 1887.

Die Hauptzellen entstehen aus Belegzellen nach: Glinsky 221, 1883 (auch Kupffer neigt dieser Ansicht zu), Trinkler 40, 1884, Bikfalvi 107, 1887.

Specifische Natur der beiden Zellarten nehmen an: Heidenhain 2587, 1880, Ellenberger (zweifelhaft), 1884, Stöhr 5361, 1884, Cattaneo 1404, 1887, Sachs 133, 1887, Montané 6484, 1888, Stintzing 246, 1889 (unbestimmt), E. Müller 27, 1892.

Besonders durch die Arbeit von Sachs 133, 1887, der für die specifische Natur der beiden Zellarten energisch eintritt, ist eine weitere früher so beliebte Ventilation dieser Frage in den Hintergrund getreten.

Ergebnisse der Untersuchung der Magendrüsen nach der Golgischen Silbermethode.

Eine neue Richtung, welche noch weiterer Verfolgung harrt, erhielt die Untersuchung der Magendrüsen nach der Golgischen Methode. Die ersten Mitteilungen über Resultate verdanken wir E. Müller 27, 1892. Es lassen sich nach dieser Methode deutlich machen das mit schwarzer Masse gefüllte Lumen der Drüsenschläuche, von diesem ausgehende Seitenzweige zu den Belegzellen und in diesen resp. um diese ein korbähnliches Endgeflecht. Die genaueren Angaben finden sich bei Hund (E. Müller) und Kaninchen (Golgi), Katze und Schwein angegeben (siehe dort auch die Abbildungen).

v. Brunn 7356, 1894 / ist der Ansicht, dafs die Radiärkanäle (nach der Golgischen Methode) eigene Wandungen besitzen, dafs sie präformierte Wege sind. Die Endästchen sind wahrscheinlich nicht präformiert, sondern zufällige Sekretströmchen / (v. Brunn 7356, 1894).

Langendorff und Laserstein / fassen die von verschiedenen Autoren bei verschiedenen Säugetieren nach der Golgischen Methode dargestellten Kanälchen als eine Art von Drainagesystem auf, das zur Ableitung des in den Zellen entstehenden Flüssigkeitsstromes dient, das jedoch nicht präformiert ist, sondern welches die sozusagen natürlichen Abflufswege darstellt, in denen der Flüssigkeitsüberschufs sich sammelt und abströmt, und die somit im Ruhezustand der Zelle gar nicht existieren.

Die Stöhrschen hohlen Fortsätze der Belegzellen deuten Langendorff und Laserstein als die Kanalwände, innerhalb deren die Sekretströme, deren Schwarzfärbung durch die Golgische Methode gelingt, fliefsen.

Funktionelle Verschiedenheit der Bilder haben Langendorff und Laserstein ähnlich wie Golgi (siehe Kaninchen) gefunden. Bei dem in voller Verdauungsthätigkeit befindlichen Magen (Säuger und Salamander) erschienen die Sekretwege reichlicher, breiter und mit dicken und zahlreichen Ästen ausgestattet / (Langendorff und Laserstein 6772. 1894).

Müller / untersuchte neuerdings den Magen von Hund, Katze, Kaninchen und Schwein, (siehe dort) nach der Golgischen Methode. Die drei ersten Tierarten zeigen übereinstimmende Strukturverhältnisse. Im Drüsenausführgang zeigen die Belegzellen wohlausgebildete Sekretkapillaren. Im Drüsenhalse fehlen im allgemeinen die Quergänge. Die Belegzellen liegen nämlich dem Hauptausführgange so nahe, dafs die Kapillaren sich direkt in diesen öffnen können. Im Drüsenkörper findet man deutliche Kapillarkörbe, welche durch wohlausgebildete Quergänge mit dem Hauptausführgange verbunden sind. Die Sekretkapillaren liegen zum Zellleib teils pericellulär, teils intracellulär. Müller glaubt jetzt, dafs es sich dabei nicht um unvollständig entwickelte Färbung handle, sondern um zwei verschiedene Typen.

Bei manchen Tieren (nicht beim Schwein) zeigen sich an den tiefen Enden der Drüsen feine, frei endigende Queräste, die sich zwischen die Hauptzellen erstrecken.

In den Pylorusdrüsen fehlen die Korbkapillaren ganz, und man erhält mit Golgis Methode einen centralen Strang, der in dem oberen 1/3 Teil eine unten konisch zugespitzte Form hat und von Seitenzweigen frei ist, in dem unteren, gleich dicken Teile dagegen reichlich

mit Querästen besetzt ist, welche sich als frei endigende, zwischen den Zellen oft bis zur Membrana propria sich hineinsenkende, Sekretkapillaren darstellen. Die Drüsentubuli sind oft verzweigt / (E. Müller 7612, 1895).

Cardiadrüsenregion.

/ Definition: eine Schleimhautpartie, welche sich entweder isoliert in der linken Magenhälfte oder an der Cardia oder dort, wo die ösophageale Schleimhaut aufhört, befindet und Drüsen ohne Belegzellen besitzt.

Die Cardiadrüsen wurden früher allgemein für Schleimdrüsen gehalten, und Ellenberger scheint bis jetzt mit seiner Ansicht, daſs die Cardiadrüsen eine besondere Drüsenart seien, allein zu stehen.

Edelmann betrachtet die Cardiadrüsenregion als eine besondere Schleimhautpartie, welche nicht allein histologische, sondern auch physiologische Verschiedenheiten gegenüber der Pylorusdrüsenregion aufweist.

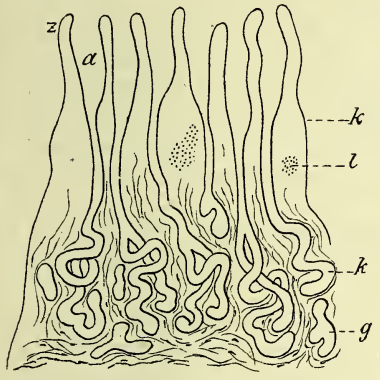

Fig. 180.

Fig. 180. **Schematische Darstellung des Verhaltens der Pylorusdrüsen.** *z* Zotten; *a* Drüsenausführgänge; *k* Drüsenhals; *k* Drüsenkörper; *g* Drüsengrund; *l* Lymphfollikel. Nach Edelmann 77, 1889.

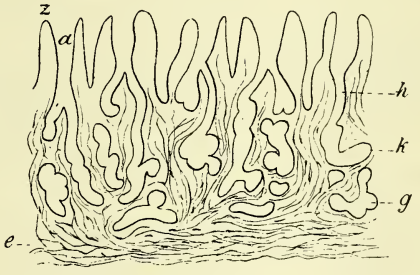

Fig. 181.

Fig. 181. **Schematische Darstellung des Verhaltens der Cardiadrüsen.** *z* Zotten; *a* Drüsenausführgang; *h* Drüsenhals; *k* Drüsenkörper; *g* Drüsengrund; *e* Bindegewebe. Nach Edelmann 77, 1889.

Die Drüsen derselben unterscheiden sich von denen der Pylorusdrüsenregion dadurch, daſs erstere sich gleich am Halse spalten und sich am Grunde zwar teilen und etwas aufwinden, jedoch hier niemals sich so aufknäueln, wie die Pylorusdrüsen, welche bis tief hinab einen geraden Verlauf beibehalten und erst am Grunde sich teilen und aufknäueln. In der Cardiadrüsenregion findet Vereinigung der Drüsen durch Bindegewebe zu Gruppen statt, in der Pylorusdrüsengegend nicht. Cardiadrüsen sind in der Regel kürzer als Pylorusdrüsen. Die Zellen der Cardiadrüsen sind scharf begrenzt, der Zellleib hell, durch Eosin nur ganz schwach tingierbar und aus feinen Körnchen bestehend. Die Pylorusdrüsenzellen erscheinen weniger scharf begrenzt, das Zellprotoplasma ist dunkel, fein und dicht granuliert und färbt sich mit Eosin etwas mehr als die vorigen.

Die Schleimfärbungen nach Calberla und List vermittelst Eosin-Methylgrün und nach Sussdorf vermittelst basischer Anilinfarben gelangen Edelmann bei Cardiadrüsen niemals / (Edelmann 77, 1889).

Bei der grofsen Verbreitung, welche diese verhältnismäfsig noch wenig untersuchte Region im Säugermagen besitzt, halte ich es für angezeigt, die Zusammenfassung der Resultate Edelmanns nach Edelmann hier anzuschliefsen:

1. Im Magen der Säuger giebt es eine besondere Schleimhautregion mit belegzellenfreien Drüsen, welche sich durch ihre Lage und durch histologische Eigentümlichkeiten von der Pylorusdrüsenregion unterscheidet.

2. Diese Region der Magenschleimhaut verdient mit dem von Ellenberger eingeführten Namen „Cardiadrüsenregion“ bezeichnet zu werden.

3. Die Cardiadrüsenregion liegt entweder dort, wo die Schlundschleimhaut mit der Verdauungsschleimhaut des Magens zusammenstöfst, oder sie kleidet besondere Säcke aus oder liegt auch zum Teil isoliert in Vormägen, ganz von kutaner Schleimhaut umgeben. In den ersteren Fällen steht sie nicht selten an der kleinen Kurvatur mit der Pylorusdrüsenregion in Verbindung und geht in diese über.

4. Die Drüsen der Cardiadrüsenregion unterscheiden sich von den Fundusdrüsen nicht nur durch das Fehlen der Belegzellen, sondern auch von diesen und den Pylorusdrüsen durch die Anordnung und den Verlauf der Tubuli und die Eigentümlichkeiten ihrer Drüsenepithelien. Aufserdem ist die Cardiadrüsenschleimhaut reich an Lymphfollikeln.

5. Eine Cardiadrüsenregion scheint bei den meisten Säugetieren vorzukommen. Sie fehlt sicher bei den fleischfressenden Cetaceen und den Wiederkäuern.

6. Die Gröfse der Cardiadrüsenregion ist abhängig von der Art der Nahrung und scheint im umgekehrten Verhältnis zur Entwickelung der Speichel- und Schlunddrüsen zu stehen.

7. Die Ausbildung und Gröfse der Cardiadrüsenregion ist bei den verschiedenen Tieren sehr verschieden. Während bei einigen Tierarten nur wenige, belegzellenfreie Tubuli an der Cardia vorkommen, besitzen andere vollständige Cardiasäcke.

8. Die gröfste Cardiadrüsenregion im Verhältnis zur ganzen Verdauungschleimhaut des Magens besitzt von den untersuchten Tieren das Schwein; es folgen dann das Pekari, Ratte, Maus, Hamster, Tapir, Pferd, Känguru, die Insektivoren, der Schimpanse, der Magen des Menschen, die übrigen Nager, die Karnivoren, die Chiropteren und die Affen.

9. Als schleimbildende Drüsen sind die Cardiadrüsen nicht aufzufassen.

10. Die physiologische Bedeutung der Cardiadrüsenregion beruht in der Bildung einer Art Vorraum im Magen, welcher keine Säure, dagegen Fermentquellen enthält, und in dem die Verdauung der Stärke vor sich gehen kann.

11. Der von der Cardiadrüsenregion gebildete Vorraum für die Stärkeverdauung kann zum Teil ersetzt werden durch ösophageale Vormägen, so dafs die Cardiadrüsenregion also auch mit diesen morphologisch in einem korrespondierenden Verhältnis steht. Diesen ösophagealen Vormägen fehlen natürlich die Fermentquellen.

12. Das diastatische Ferment der Cardiadrüsenregion scheint am reichsten und wirksamsten zu sein beim Hamster; ihm folgen in absteigender Richtung, Ratte, Schwein, Pferd.

13. Phylogenetisch kann die Cardiadrüseneegion entweder als ein in die Bildung des Magens hineingezogener Abschnitt der Vorderdarmdrüsen oder als ein modificierter Teil der Schleimhaut des Mitteldarms aufgefafst werden / (Edelmann 77, 1889).

Fleischmann / erhebt Einwände gegen die Ansicht Edelmanns, dafs die Cardiadrüsenzone als allgemein verbreitete Eigentümlichkeit des Säugermagens erscheine. Edelmanns eigene Befunde widersprechen seiner stark generalisierenden Behauptung.

Man mufs sowohl für den gröfseren Teil der bisher untersuchten Mammalia, wie für drei Stämme der Rodentia das Vorkommen dieser Zone leugnen. Da die Lagomorpha, Hystricomorpha und Sciuromorpha in der Bildung anderer Organe streng konservativ erscheinen, so vermutet man richtiger, dafs den Vorfahren der Nager wie auch den raubenden Beuteltieren eine eigentliche Cardiadrüsenzone überhaupt nicht zukam. Die mächtige Ausbildung dieser Zone bei Mus und Cricetus erscheint viel eher als sekundäre Bildung. Phylogenetisch lassen sich die Thatsachen nur so deuten: Bei vielen Säugern geht das Schlundepithel durch eine schmale Zone wenig differenzierter Drüsen in die Magenschleimhaut über, aber wenn die linke Magenhälfte ganz verhornt, dehnt sich die intermediäre Schleimhautpartie an der kleinen Kurvatur weiter aus und greift auch auf die kraniale und kaudale Magenwand / (Fleischmann 162, 1891).

/ Ich habe inzwischen bei zwei Raubbeutlern (Dasyurus und Perameles) die Cardiadrüsenzone nachgewiesen / (Oppel 7538, 1896).

Auch für eine Reihe weiterer Vertebraten haben die neuesten Befunde das Vorkommen einer Cardiadrüsenzone wahrscheinlich gemacht und zum Teil sichergestellt, so dafs sich bei der Mehrzahl der Ordnungen Vertreter finden, bei denen eine Cardiadrüsenregion bekannt ist.

Defshalb möchte ich aber doch mit Fleischmann annehmen, dafs eine starke räumliche Ausdehnung der Cardiadrüsenregion ein sekundärer Vorgang ist. Um so mehr, da uns die Monotremen für Beantwortung dieser Frage im Stich gelassen haben, dürfte heute die Frage, ob eine Cardiadrüsenregion von geringer räumlicher Ausdehnung (etwa so wie sie sich bei manchen Beuteltieren [speciell den Raubbeutlern], Karnivoren und beim Menschen, zeigt), allen Säugern ursprünglich zukomme, zwar der Beantwortung näher gebracht, aber doch noch nicht ganz bestimmt zu entscheiden sein.

Man könnte auch daran denken, es handle sich in der Cardiadrüsenregion um ursprüngliche Verhältnisse, derart, dafs die Cardiadrüsen einen Rest nicht in Belegzelldrüsen umgebildeter Fundusdrüsen niederer Vertebraten darstellen würden.

Ich habe dieser Möglichkeit auch anderwärts Rechnung getragen (vergl. Marsupialier). Doch scheint mir diese Annahme wenig wahrscheinlich, schon da sich Cardiadrüsen der Säuger und Fundusdrüsen niederer Vertebraten sehr wenig gleichen. Nach meiner Anschauung sind Fundusdrüsenregion und Pylorusdrüsenregion der Säuger direkt mit den ebenso benannten Drüsenregionen niederer Vertebraten zu vergleichen.

Auch wenn die Entscheidung in dem Sinne fallen würde, dafs die Cardiadrüsenregion sich aus einer (vielleicht schon von niederen Vertebraten übernommenen) allen Säugern gemeinschaftlichen Anlage gebildet hätte, kann es sich bei starker räumlicher Ausdehnung dieser

Region bei verschiedenen Säugergruppen um verschiedene Vorgänge handeln. Trotzdem halte ich es für angezeigt, vorläufig, bis wir Besseres wissen, für diese eigentümliche Drüsenregion, die wir heute bei manchen Marsupialiern, Edentaten, Perissodaktylen, Bunodontiern, Tylopoden, Rodentiern, Karnivoren, Insektivoren und Primaten kennen, den Namen Cardiadrüsenregion beizubehalten.

Pylorusdrüsen.

Die älteren Angaben sind in dem Abschnitt „Magendrüsen" eingereiht. Es wurde dort geschildert, wie allmählich sich die Überzeugung Bahn brach, daſs man in den Pylorusdrüsen mit Drüsen eigener Art zu thun habe, welche sich von den Fundusdrüsen unterscheiden. Sprott Boyd 43, 1836; Bischoff 56, 1838, Wasmann 5797, 1839 u. a.

Schon Leydig / kennt Unterschiede zwischen den Zellen der Labdrüsen und denen der Pylorusdrüsen. Letztere haben eine cylindrische Form und einen meist hellen Inhalt / (Leydig 563, 1857).

Cobelli / beschreibt acinöse Drüsen in der Pylorusportion des Magens beim Menschen, der Katze und bei Mustela putorius / (Cobelli 188, 1865).

Klein (1869 erschienene Lieferung) / findet beim Menschen und Hund in einzelnen Pylorusdrüsen Belegzellen. Er kommt zu dem Schluſs, daſs von einem Gegensatze zweier Arten von Drüsen, solchen, die mit Labzellen, und solchen, die mit Cylinderepithelien ausgekleidet sind, nicht in dem Sinne die Rede sein kann, wie es von Henle, Kölliker, Donders und Leydig dargestellt wurde / (Klein und Verson 3038, 1871).

/ Völlig verschieden von den Labdrüsen sind die Schleimdrüsen des Pylorusteiles des Magens (gegen Klein) / (Rollet 24, 1870).

Ebstein 36, 1870 / nimmt den Namen „Magenschleimdrüsen" auf und findet solche beim Hund, Katze, Kaninchen, Meerschweinchen u. s. f. in der Pylorusgegend.

Nach ihm sind beim Hund, Katze, Kaninchen, Schwein die Epithelzellen der Magenoberfläche und der Grübchen von den Zellen in den Pylorusdrüsen selbst ganz verschieden, und die letzteren sind mit den Hauptzellen der Labdrüsen verwandt / (Ebstein 36, 1870).

/ Hauptzellen und Pylorusdrüsenzellen stimmen morphologisch überein / (Bentkowsky 114, 1876 nach d. Ref. v. Hoyer in Jahresber. f. Anat. Bd. 5).

/ Beim Hund, der Katze und der Ratte sind die Pylorusdrüsen im frischen Zustande durchscheinend, fein granuliert bis homogen. Das Lumen ist gewöhnlich deutlich.

Langley and Sewall weisen darauf hin, daſs sich Fundusdrüsenzellen und Pylorusdrüsenzellen im frischen Zustande unterscheiden (Langley and Sewall 82, 1879).

/ Wenn diese Drüsenzellen auch mit den Epithelialgebilden der freien Magenoberfläche eine gewisse Aehnlichkeit der äuſseren Form zeigen, so kann diese doch nicht genügen, um daraus auf ihre morphologische Identität, noch weniger, um auf ihre funktionelle Gleichwertigkeit zu schlieſsen.

An der reichlichen Schleimbildung in der Pylorusregion sind die Pylorusdrüsen nur zum geringen Teil schuld, vielmehr erklärt sich dieselbe aus der reichlicheren Entwicklung des Oberflächenepithels,

welche durch die viel bedeutendere Tiefe der Magengruben bedingt ist / (Heidenhain 2587, 1880).

Heidenhain 2587, 1880 entnehme ich folgende Unterschiede zwischen Pylorusdrüsenepithel und Oberflächenepithel:

	Pylorusdrüsenepithel	Oberflächenepithel
Aussehen frisch	fein granuliert	mattglänzend, fast homogen
Pikrokarmin färbt	die Zelle ganz	nur den Kern und Umgebung
Aussehen an Karmin-Glycerin-Präparaten	durchwegs schwach granuliert	wenig Protoplasma in der Nähe des Kerns
doppeltchromsaures Kali, Ranvierscher Alkohol, 10 % Chloralhydrat	wohl konserviert	stofsen den Inhalt aus
	keine Ersatzzellen	Ersatzzellen
Sekret an karminisierten Alkoholpräparaten	körnig	homogen

Nachdem so der Unterschied zwischen Oberflächenepithel und den Pylorusdrüsenzellen festgestellt war, ergaben die folgenden Arbeiten den Unterschied zwischen Hauptzellen und Pylorusdrüsenzellen. Schon Heidenhain 2587, 1880 kannte folgenden Unterschied.

/ In frischem Zustand sind die Hauptzellen sehr grob dunkelkörnig granuliert, die Pylorusdrüsenzellen sehr viel feiner matter granuliert. Heidenhain hielt damals diesen Unterschied für kaum wesentlich. Sertoli und Negrini 1878 haben auch auf diesen Unterschied aufmerksam gemacht / (Heidenhain 2587, 1880).

/ Nach Nussbaum sind die Hauptzellen der Labdrüsen des Magens und die von Ebstein näher untersuchten Zellen in den Drüsenschläuchen des Pylorus echte Schleimzellen / (Nussbaum 5, 1879).

/ Hingegen erkennt Toldt die von Langley und Sewall, Sertoli und Negrini und Heidenhain aufgestellten Unterschiede (bei der Katze) und unterscheidet ferner noch:

1. die Form ist eine ganz verschiedene,
2. in den Pylorusdrüsen kommt ein gelbes, körniges Pigment vor und ist für diese eigentümlich.

Ein unanfechtbarer Beweis für die Specifität der beiden Drüsenarten, Labdrüsen und Pylorusdrüsen, und damit für eine scharfe Unterscheidung zwischen Hauptzellen und Pylorusdrüsenzellen ist gegeben durch die Resultate, welche die Untersuchung der Entwickelung beider ergab.

Die Pylorusdrüsen des Magens entwickeln sich und bilden sich aus nach demselben Modus, wie die Labdrüsen; beide entstehen von Anfang an in dem Epithelstratum ohne Beteiligung des Bindegewebes. Es ist jedoch schon von vorneherein ein durchgreifender Unterschied zwischen beiden damit gegeben, dafs die Zellen, aus denen sich ihre primitiven Anlagen aufbauen, ganz differenter Natur sind. Die die Pylorusdrüsen zusammensetzenden Zellen sind in ihrer Anlage sämtlich cylindrisch und besitzen langgestreckte, eiförmige Kerne. Die Spaltung der Drüsenkörper erfolgt auch hier anfangs durch leistenförmige Erhebungen der Drüsenzellen von den blinden Enden her, später auch ganz gewöhnlich von der Seitenwand der Drüsenkörper.

Toldt sah bei Katze, Kaninchen, Schwein zu keiner Zeit der Entwickelung inmitten der Pylorusregion delomorphe Zellen an den Pylorusdrüsen, wie dies Sewall von Schafsembryonen angiebt / (Toldt 172, 1880).

/ Die Pylorusdrüsenzellen besitzen ein feines Netzwerk, welches in Ruhe und Sekretion Veränderungen zeigt (siehe Fig. 182 und 183).

Fig. 182.

Fig. 183.

Fig. 182 und 183. **Zellen aus den Pylorusdrüsen** bei 400facher Vergrößerung. Fig. 182 nach langer Sekretion, Fig. 183 bei gewöhnlicher Sekretion; im ersteren Bild ist das intracelluläre Netzwerk dichter und die Zellen erscheinen daher mehr granuliert, der Kern ist rund, im letzteren Bild sind die Zellen länger, die Maschen des intracellulären Netzwerks weiter und der Kern platt. Nach Klein und Noble Smith 312, 1880.

Die Pylorusdrüsen sind nicht Schleimdrüsen / (Klein and Noble Smith 312, 1880).

Nussbaum 4113, 1882 / erkennt an, daſs Langley nachwies, daſs zwischen Haupt- und Pylorusdrüsenzellen keine Übereinstimmung bestehe / (Nussbaum 4113, 1882).

Stöhr 41, 1882 stellt für den Hund (siehe dort das Genauere) gegen Ebstein die Lehre auf, Pylorusdrüsenzellen und Hauptzellen unterscheiden sich.

/ Nach Glinsky 221, 1883 gehen die Pylorusdrüsen unmerkbar in die Brunnerschen Drüsen des Duodenums über. Als einzigen Unterschied zwischen denselben kann er nur konstatieren, daſs in den Brunnerschen Drüsen die Nussbaumschen Zellen (siehe diese) nicht vorkommen / (Glinsky 221, 1883).

/ Die Pylorusdrüsen sind von den Fundusdrüsen durchaus verschieden. Auch die Ähnlichkeit zwischen ihrem Epithel und den Hauptzellen ist nur eine oberflächliche, dagegen sind die Pylorusdrüsen identisch mit den Brunnerschen Drüsen des Duodenums, wenigstens bei Schwein, Hund, Katze, Mensch. Pylorusdrüsen und Brunnersche Drüsen in eine Gruppe zusammengefaſst, werden Drüsen der „Pyloruszone“ genannt. Beide stimmen im feineren Baue überein; wo Brunnersche Drüsen ausmünden, ist auch noch Magenepithel vorhanden, wo Lieberkühnsche Drüsen münden, ist das charakteristische Darmepithel vorhanden (Katze). Die Brunnerschen Drüsen unterscheiden sich von den Pylorusdrüsen nur dadurch, daſs sie bis in die Submucosa hinabragen, während jene in der Mucosa liegen.

Die Drüsenschläuche sind bis zum Ende ziemlich gleichmäſsig dick und zeigen eine specifische Farbenreaktion mit Dahlia.

Die Schläuche erweitern sich nach unten zu und werden kolbig; vielleicht ist dieser Typus den Karnivoren überhaupt eigen. Die Zellen dieser Drüsen zeigen niemals jene durch Dahlia färbbaren Sekretionsmetamorphosen, wie die von Schwein und Mensch.

Das verschiedene Verhalten der Drüsen der Pyloruszone bei verschiedenen Tieren (Schwein, Hund, Katze, Mensch, Kaninchen), weist darauf hin, daſs diese Drüsengruppe bei verschiedenen Tieren sehr verschiedene Sekrete liefert. Wenn man die Pylorusdrüsen und die Brunnerschen zu einer Gruppe vereinigt („Pyloruszone“), so verliert auch die Thatsache ihre Sonderbarkeit, daſs man die Ausdehnung des Gebietes der Pylorusdrüsen im Magen so sehr verschieden groſs findet.

Wahrscheinlich verschiebt sich in solchem Falle die Drüsengruppe, und was im Magen nicht mehr Platz findet, das liegt eben im Duodenum / (Schiefferdecker 134, 1884).

Schiefferdecker führt hiermit den Begriff Pyloruszone neu ein. Ergäbe sich die von Schiefferdecker vertretene Ansicht bei der Nachprüfung als richtig, so wäre scharf zu trennen zwischen den beiden Begriffen Pyloruszone (im Sinne Schiefferdeckers) und Pylorusdrüsenzone (in dem von Ellenberger aufgestellten und von mir aufgenommenen Sinne).

/ Die Pylorusdrüsenzellen sind den Hauptzellen ähnlich, aber nicht gleich. Sie sind auch vom Oberflächenepithel sehr verschieden. Sie sind feiner granuliert, kleiner und bilden niemals Tüten oder Becher, haben eine breite Basis und einen abgeplatteten Kern; während unter dem Epithel oft Ersatzzellen sitzen, kommen solche unter den Drüsenzellen niemals vor. Sie färben sich mit Karmin total, während sich die Oberflächenepithelzellen nur in den Kernpartien färben, sind niedriger als diese und haben einen rundlichen, ziemlich grofsen, der membrana propria nahe liegenden Kern. Sie sind sehr empfindlich gegen Reagentien.

Von den Hauptzellen unterscheiden sie sich durch dichtere und feinere Granulierung, deutlichere Begrenzung und stärkere Resistenz. Sie enthalten etwas Mucin und trüben sich leicht bei Behandlung mit Essigsäure / (Ellenberger 1827, 1884).

/ Die Zellen sind seröse und nicht Mucinzellen / (Klein 6681, 1890).

/ Die Pylorusdrüsenzellen unterscheiden sich bei Mensch, Hund, Katze, Pferd, Schwein (durch Tinktion) von den Hauptzellen der Fundusdrüsen und von dem Oberflächenepithel (Methylviolett, Kongorot, Säurefuchsin etc.) / (Bonnet 6090, 1893 und Bonnet 6091, 1893).

/ Dagegen vermag Sappey das Epithel der Pylorusdrüsen (welche er Schleim sezernieren läfst) nicht vom Epithel der Mucosa zu unterscheiden / (Sappey 7203, 1894).

/ Die Pylorusdrüsen sind „nach Flemmings durchaus richtiger Terminologie“ verästelte tubulöse Einzeldrüsen, die Labdrüsen unverästelte tubulöse Einzeldrüsen.

Die Pylorusdrüsen sind beim Menschen in nur geringer Ausdehnung, bei Meerschweinchen, Kaninchen, Katze und Hund dagegen sehr reichlich in der Pylorusgegend vorhanden / (Rawitz 7369, 1894).

Intermediäre Zone.

Zwischen Fundusdrüsenregion und Pylorusdrüsenregion wurde von Ebstein 36, 1870 zuerst beim Hund eine „intermediäre Zone“ beschrieben, wo zwischen einer Reihe Pylorusdrüsen häufig eine oder mehrere Labdrüsen eingestreut sind (siehe Hund).

/ Beim Hunde und Schweine findet sich eine etwa 1 cm breite Zone, in welcher Lab- und Pylorusdrüsen gemischt vorkommen, indessen bemerkt man, dafs die Belegzellen in den dem Pylorus näher liegenden Labdrüsen spärlicher werden, und das Endstück derselben der Belegzellen ganz entbehrt, so dafs dasselbe den Pylorusdrüsen sehr ähnlich wird. Bei der Katze und dem Kaninchen findet man an der Übergangsstelle abwechselnd Gruppen von Pepsin- und Pylorusdrüsen, wobei in ersteren die Belegzellen nach dem Pylorus zu immer spärlicher werden, so dafs sie sich schliefslich wie Pylorusdrüsen darstellen,

in welchen nur vereinzelte Belegzellen noch vorkommen. Bentkowsky hält Hauptzellen und Pylorusdrüsenzellen für identisch / (Bentkowsky 114, 1876 nach dem Ref. von Hoyer in Jahresber. f. Anat. Bd. 5).

/ Die Zona intermedia Ebsteins fand sich bei allen von Glinsky untersuchten Säugetieren (Mensch, Hund, Katze, Fuchs, Schwein, Kaninchen, Ratte, Maus) ausnahmslos vor, nur ist die Breite derselben bedeutenden individuellen Schwankungen unterworfen. Am stärksten ist dieselbe beim Menschen und Hunde, weniger schon bei der Katze, noch schwächer aber bei den übrigen Säugetieren entwickelt / (Glinsky 221, 1883).

/ Diese Zone ist beim Menschen und beim Hunde am breitesten; dann folgt die Katze und dann die übrigen Tiere / (Ellenberger 1827, 1884).

Nussbaumsche und Stöhrsche Zellen.

Der Eifer physiologischer Untersuchung an den neu entdeckten Elementen (Haupt- und Belegzellen), auf welche Untersuchung ich in einem besonderen Abschnitte eingehen werde, hat dazu geführt, dafs es manchen Forschern wünschenswert erschien, auch in der Pylorusregion Belegzellen aufzufinden. Die Resultate waren nur negativer Natur. Zwei Erscheinungsarten der Pylorusdrüsen sind es, die, wenn auch nicht identisch mit Belegzellen, doch heute noch das Interesse der Forscher besitzen. Sie werden die einen als Nussbaumsche, die anderen als Stöhrsche Zellen bezeichnet.

Ich lasse die Angaben der Autoren in historischer Ordnung folgen:

/ Nussbaumsche Zellen. In den Pylorusdrüsen des Hundes (in der Gegend des Drüsenhalses) findet Nussbaum Zellen, welche er für Belegzellen erklärt / (Nussbaum 5, 1879).

Gerlach und Mayer sollen nach Nussbaum auch solche konstatiert haben. Man mufs aber den damaligen Stand histologischer Kenntnisse und Technik berücksichtigen. Auch bei Jukes 28, 1871 finde ich eine derartige Angabe:

/ Ebstein gegenüber und in Übereinstimmung mit einer Reihe früherer Forscher fand Jukes in den Drüsen der regio pylorica und nicht nur in seiner intermediären Zone Belegzellen oder wenigstens Gebilde, welche jenen sehr ähnlich waren / (Jukes 28, 1871).

Gegen die Angaben Nussbaums traten eine Reihe von Forschern ins Feld; ich werde die Einzelangaben beim Abschnitt „Hund“ berücksichtigen und hier nur kurz skizzieren.

/ Edinger hält es nicht für unmöglich, dafs die wiederholt im Pylorus gefundenen Belegzellen Plasmazellen aus der Umgebung der Blutgefäfse sind / (Edinger 1, 1879).

Grützner 2430, 1879 / weist nach, dafs die Nussbaumschen Zellen zwar vorkommen, aber keine Belegzellen sind, da sie sich nicht (wie die Belegzellen) mit Anilinblau und Anilinschwarz färben und sich auch durch ihre Gestalt von den Belegzellen unterscheiden / (Grützner 2430, 1878).

Heidenhain / schliefst sich der Ansicht Grützners an, dafs die Nussbaumschen Zellen zwar vorkommen, aber keine Belegzellen sind / (Heidenhain 2587, 1880).

/ Sich mit Osmiumsäure dunkler färbende Zellen hat Toldt (wie Nussbaum) auch gefunden, er glaubt aber nicht, dafs das allein, bei dem negativen Resultate der anderen Methode, die Diagnose „Beleg-

zelle“ genügend befestigen kann. Gegen die älteren Untersucher, Mayer, Henle, macht Toldt Ungenügsamkeit der damaligen Technik geltend / (Toldt 172, 1880).

/ Beim Hund ist die Zahl der Nussbaumschen Zellen ziemlich gering; häufiger sind sie beim Menschen und der Katze. Sie färben sich mit Hämatoxylin (Heidenhain) hell, die Belegzellen dunkel, weshalb sie nimmermehr den Belegzellen entsprechen können (mit Grützner) / (Sachs 133, 1887).

/ Stöhrsche Zellen. Ebenfalls beim Hunde beschreibt Stöhr eine neue Zellart, welche er zuerst für Modifikationen von Belegzellen hielt, und welche er anfangs auch mit den Nussbaumschen Zellen identifizieren wollte / (Stöhr 41, 1882). Sie werden im Abschnitt „Hund“ genauer geschildert und abgebildet.

Die Mehrzahl der Autoren erkannte das Bestehen der Stöhrschen Zellen an, nicht aber ihre Identität mit Belegzellen (siehe Hund), z. B. Moschner 179, 1885, Sachs 133, 1887.

/ Stöhr bezeichnet als Nussbaumsche Zellen Gebilde, die in Wirklichkeit nichts mit ihnen gemein haben, die echte Pyloruszellen sind, nur dafs sie sich in einem anderen Stadium der Thätigkeit befinden, als die Mehrzahl derselben, dafs sie dunkle Färbung und runden Kern aufweisen, während jene sich bereits aufgehellt haben. Stöhrsche und Nussbaumsche Zellen unterscheiden sich nach der Form / (Sachs 133, 1887).

Hamburger 33, 1889 / hat Nussbaumsche und Stöhrsche Zellen nebeneinander beobachtet; er glaubt, dafs beide sich von einander unterscheiden, und dafs beide keine Belegzellen seien / (Hamburger 33, 1889).

Entgegen diesen Einwänden der Kritik behauptet Stöhr in der 6. Auflage seines für Studierende bestimmten Lehrbuches das Vorkommen von Belegzellen in der Pylorusregion beim Menschen, indem er sagt:

/ Beim Menschen finden sich auch hier vereinzelte Belegzellen, bei Tieren, z. B. beim Hunde, einzelne, dunklere, kegelförmige Zellen, welche durch Nachbarzellen bewirkte Kompressionserscheinungen sind / (Stöhr 6745, 1894).

Magendrüsen der Säugetiere.

Physiologischer Teil.

Ich beabsichtige in diesem Abschnitt zu schildern, welche Funktionen den Haupt-Beleg- und Pylorusdrüsenzellen zugeschrieben werden.

Der Magensaft enthält nach Landois 560, 1893: Pepsin, Salzsäure, Schleim, Mineralstoffe (2 pro mille).

Es hat sich gezeigt, dafs nicht die gesamte Schleimhaut des Magens mit ihren Drüsen in gleicher Weise bei Sekretion des Magensaftes beteiligt ist. Vielmehr unterscheidet sich der Magensaft, welcher in der Fundusdrüsenregion gebildet wird, von dem der Pylorusdrüsenregion. Der Fundusmagensaft enthält Pepsin und Salzsäure, der Pylorusmagensaft zwar auch Pepsin, aber keine Säure. (Dies ist bis jetzt erst für wenige Säuger erwiesen; vergleichende Studien fehlen fast noch ganz). Der Schlundepithel tragende Teil des Magens tritt bei der Sekretion gegenüber den vorher erwähnten Regionen ganz zurück.

Neben diesen Thatsachen enthält die Litteratur noch eine grofse Menge von Angaben mehr spekulativer Natur, betreffend die Frage, ob

die beiden Zellarten der Fundusdrüsenregion die Haupt- und Belegzellen verschiedene Sekrete liefern oder nicht. Die am meisten vertretenen Ansichten sind folgende:

1. Hauptzellen liefern Pepsin, Belegzellen Salzsäure;
2. Belegzellen liefern in erster Linie Pepsin;
3. beide Zellarten liefern Pepsin, während für die Säure überhaupt noch kein Entstehungsort feststeht.

Keine dieser Ansichten ist erwiesen; manches spricht für jede der Ansichten, manches auch gegen jede.

Da diese Frage eine der interessantesten in jeder Hinsicht ist, so werde ich auf dieselbe näher eingehen. Wenn die Untersuchungen auch nur zu wenig positiven Resultaten geführt haben, so wurden doch die Magendrüsen dabei genau studiert und mancher interessante Fund gemacht.

Zunächst möchte ich die Fragestellung für die Zukunft noch etwas erweitern, indem ich noch einige, bisher zum Teil wenig, zum Teil gar nicht erörterte Möglichkeiten erwähne, wie sich die Sache auch verhalten könnte. Ich fahre fort:

4. Die eine Zellart (seien es Haupt- oder Belegzellen) bildet die beiden für die Verdauung wichtigen Stoffe (Pepsin, Salzsäure), die andere hat mehr nur mit Flüssigkeitssekretion zu thun (vgl. die Verhältnisse in der Niere). (Der Gedanke wurde schon von Heidenhain 2587, 1880 geäufsert.)

5. Jede der beiden Zellarten bildet je einen Stoff, welche verschiedener Natur sind und erst zusammen das bilden, was wir Pepsin nennen.

Wenn beide Zellarten, Haupt- und Belegzellen, bei der Bildung aller Magensaftbestandteile beteiligt wären, so könnten

6. beide Zellarten einen gleichartigen Magensaft liefern und dann
   a) die einen mehr zu Beginn der Verdauung wirksam sein, die anderen später;
   b) die einen mehr Magensaft bilden, als die anderen, so dafs die ersteren eine höhere, die anderen eine niedere Ausbildungsstufe der bei niederen Säugern vorkommenden Fundusdrüsenzellen darstellen würden.

7. Unsere Kenntnisse über den Magensaft und seine Bestandteile können noch vollständigere werden und dadurch neue Deutungen für die Thätigkeit der beiden Zellarten entstehen. Es scheint nicht bei allen Säugern das Pepsin dasselbe zu sein.

Wroblewski 7671, 1895 findet, dafs das Kinder-, Hunde- und Schweinepepsin in Gegenwart verschiedener Säuren sich verschieden verhalten, demnach von einander verschieden sind. Auf die Unterschiede zwischen dem Magensaft niederer und höherer Vertebraten (Wirkung innerhalb verschiedener Temperaturgrenzen) habe ich schon früher aufmerksam gemacht. Es handelt sich also vielleicht um sehr verschiedene Dinge, die bisher zusammengeworfen wurden.

Es werden hier sicher neue physiologische Funde auch für die histologische Forschung neue Gesichtspunkte bringen.

8. Die Hauptzellen scheinen mir nach den neuesten Befunden nicht alle gleichartig, sondern in höher gelegene und solche des Drüsengrundes zu teilen sein. Da diese beiden Arten von Hauptzellen (vorläufig nur für wenige Säuger festgestellt) sich in ihrem Bau unter-

scheiden, dürften sie auch verschieden funktionieren. Es würde damit die Frage noch komplizierter, da nun drei verschiedene Zellarten für die Pepsinbildung in Anspruch genommen werden könnten: Belegzellen, hohe Hauptzellen und tiefe Hauptzellen.

9. Mehrere der aufgezählten Möglichkeiten könnten auch nebeneinander bestehen.

Um den Leser nicht mit Gedanken, die ich nicht weiter durchgearbeitet habe, zu ermüden, begnüge ich mich mit Aufzählung dieser wenigen Möglichkeiten (für und gegen welche sich ja manches anführen liefse). Vielleicht kann ich dadurch anregen, dafs die Frage von einer neuen Seite angefafst wird.

Ich möchte hier kurz darauf eingehen, warum man von der Entstehung des Pepsins etwas mehr zu wissen glaubt, als von der der Säure. Nach den Funden, welche man in anderen Ferment bildenden Drüsen gemacht hat, glaubt man daran denken zu dürfen, dafs bestimmte Strukturverhältnisse, welche man in den Zellen erkennen kann, und deren Veränderungen bei der Verdauung als Ausdruck der Sekretionsvorgänge aufzufassen seien. Besonders waren es in den Hauptzellen vorhandene Körnchen, welche derartige wechselnde Bilder zeigten, während die Belegzellen der Untersuchung sich bisher weniger leicht zugänglich zeigten. Man glaubte diese wechselnden Bilder in erster Linie auf die Bildung des Pepsins beziehen zu müssen, da auch andere Drüsen (z. B. die Bauchspeicheldrüse), welche Fermente bilden, ähnliche, wenn auch nicht gleiche Strukturverhältnisse erkennen lassen. Über die Entstehung der Säure hat man sich bisher solche Vorstellungen noch nicht zu bilden vermocht, obwohl man, wie unten geschildert werden soll, versucht hat, auch mit allen Mitteln mikrochemischer Reaktionen die ersten Spuren von Säuren an ihrem Entstehungsort aufzufinden.

Die Untersuchung Heidenhains und Langleys sind es besonders (vgl. die unten folgenden Angaben und die dort geschilderten Veränderungen der Drüsenzellen während der Verdauung, die besonders beim Hund studiert sind, siehe Kap. Hund), welche auch für den ganz Unbefangenen (der sich den Hypothesen Heidenhains nicht anschliefst) eine besondere Thätigkeit der Hauptzellen bei der Bildung des Magensaftes wahrscheinlich machen. Sie dürften daher zweifellos bei der Bildung des Pepsins und vielleicht auch der Säure beteiligt sein. Für die Belegzellen sind so sichere Resultate für die Art ihrer Thätigkeit noch nicht erzielt, und die von Einzelnen ausgesprochenen Behauptungen, dafs sie Pepsin resp. Säure bilden, entbehren noch genügender Beweise, wenn auch ihre Beteiligung bei der Bildung des Magensaftes aufser Zweifel steht. Nussbaums Untersuchungen haben unsere Kenntnisse darüber wesentlich gefördert, um so mehr, da Nussbaum jetzt auch die pepsinbildende Thätigkeit der Hauptzellen anerkennt.

Was die Pylorusdrüsen anlangt, so bestehen folgende Möglichkeiten:

1. sie sind Zellen sui generis;
2. sie sind Oberflächenepithelien;
3. sie sind Hauptzellen;
4. sie sind Belegzellen (ist wohl von keinem Autor angenommen).

Ich habe diese Anschauungen und die Gründe, welche für einzelne derselben sprechen oder zu sprechen scheinen, schon erörtert.

Ich entscheide mich dahin:

Die Pylorusdrüsenzellen sind Zellen sui generis, welche sich sowohl vom Oberflächenepithel wie von den Hauptzellen unterscheiden. Sie sezernieren pepsinhaltigen Magensaft.

Es bleibt die Frage: sind die Pylorusdrüsen der Säuger mit den Pylorusdrüsen niederer Vertebraten zu vergleichen, oder entsprechen sie Fundusdrüsen niederer Vertebraten, bei denen sich die Differenzierung in Haupt- und Belegzellen nicht vollzogen hat, oder endlich sind sie Fundusdrüsen, welche erst wieder bei Säugern rudimentär geworden sind? Ich halte dafür, die erste dieser Anschauungen anzunehmen, solange nichts dagegen spricht.

Ich kann mich somit folgenden Schlufsworten Heidenhains anschliefsen: / „Ich halte es für sicher erwiesen, dafs die Pepsinbildung in den Zellen der Pylorusdrüsen und den Hauptzellen der Fundusdrüsen geschieht“ / (Heidenhain 2587, 1880). Nur möchte ich setzen „Pepsinbildung“ statt „die Pepsinbildung“, um der Forschung an den Belegzellen nicht die Hände zu binden.

Nachdem ich so geschildert habe, was mir erwiesen scheint, folge ich dem Gang der Forschung in folgenden drei Abschnitten:

1. Säure des Magensaftes;
2. Pepsin;
3. Neuere physiologisch-mikroskopische Untersuchungen über die Bildung des Magensaftes,
   a) Fundusdrüsenregion,
   b) Pylorusdrüsenregion.

Säure des Magensaftes.

Prout / hat die Säure des Magensaftes als Salzsäure bestimmt.

Untersuchte Tiere: Kaninchen, Hase, Pferd, Kalb, Hund, Mensch / (Prout 159, 1824).

Prévost und Le Royer / untersuchen das Kaninchen nach anderer Methode, finden Salzsäure und bestätigen Prout / (Prévost et le Royer 143, 1826).

Schwann spricht (S. 109) klar aus, / dafs bei der Verdauung ein als Ferment wirkendes Verdauungsprincip und aufserdem freie Säure mitwirkt, dagegen der Zutritt von Sauerstoff nicht notwendig ist / (Schwann 536, 1836).

Purkinje und Pappenheim 71, 1838 / zerlegten auf elektrolytischem Wege die in der Labschleimhaut enthaltenen Chloride, führten auf diese Weise dem Pepsin die nötige Salzsäure zu und erhielten dadurch verdauungskräftige Gemische. Sie glaubten, dafs auch während des Lebens möglicherweise durch Nerveneinwirkung ein ähnlicher Vorgang sich vollziehe. Doch ist dies nur Hypothese. Wäre dieselbe richtig, so wäre es nicht notwendig, ein besonderes Sekretionsorgan für die Säure anzunehmen / (Purkinje und Pappenheim 71, 1838).

/ Tiedemann und Meyer fanden nach Bischoff 56, 1838, dafs der Magensaft nach Durchschneidung der Nervi vagi nicht mehr sauer reagiert / (Bischoff 56, 1838).

/ Die Säure wurde von Prout 1824 für Chlorwasserstoffsäure, von Lehmann (Erdmann und Marchand, Journal XL, S. 47) für Milchsäure erklärt. Jener Ansicht schlossen sich Tiedemann und Gmelin (Die Ver-

dauung nach Versuchen, Heidelberg 1826), dieser Heintz (Jenaische Annalen für Physiologie und Medicin 1849, S. 222) an. — Bidder und Schmidt konstatieren durch 18 übereinstimmende Analysen, dass reiner Magensaft seit 18 bis 20 Stunden nüchterner Fleischfresser nur freie Chlorwasserstoffsäure und keine Spur von Milchsäure oder anderen organischen Säuren, der Magensaft von Pflanzenfressern neben freier Chlorwasserstoffsäure noch kleine Quantitäten Milchsäure enthält, die indes nur von den stärkemehlreichen Nahrungsmitteln abzuleiten waren. Durchschneidung des Vagus hebt nach Bidder und Schmidt die Sekretion des Magensaftes nicht vollständig auf, beeinflufst dieselbe jedoch quantitativ und qualitativ, zum Teil indirekt durch Ösophaguslähmung / (Bidder und Schmidt 7548, 1852).

/ Für die Quelle der Magensalzsäure kommt die Zerlegung der Chloride durch Milchsäure nicht in Betracht, und die Milchsäure scheint im Chemismus der normalen Säurebildung keine Rolle zu spielen. Die Quelle der freien Salzsäure im Magen ist in einem Dissociationsprozefs der Chloride, speciell des Kochsalzes, ohne Einwirkung einer Säure zu suchen / (Maly 7542, 1874).

Rihhet findet: / Die freie Säure des Magensaftes ist Salzsäure. Die Säure wird durch eine Art chemischer Abspaltung aus einer Materie, welche Chlor enthält, unter dem Einflufs des Sauerstoffs des Blutes gebildet / (Richet 45, 1878).

/ Nach Richet soll reiner, menschlicher Magensaft im frischen Zustande nur Salzsäure enthalten, bei längerem Stehen aufserhalb des Organismus aber eine organische Säure entwickeln, vermutlich Fleischmilchsäure. Heidenhain findet, dafs dies für das reine Fundussekret beim Hund nicht gilt. Es ist von einer Vergröfserung des Säuregehaltes keine Rede. Es ist Heidenhain wahrscheinlich, dafs dem von Richet untersuchten Magensafte Säure bildende Substanzen beigemischt gewesen sind, welche aus den in den Magen eingeführten Speisen stammten / (Heidenhain 226, 1879).

/ Es findet sich im Magensaft: freie Salzsäure: allgemeine Ansicht, Maly, Rabuteau u. a.; freie Milchsäure: Laborde, R. Smith.

Szabo findet bald die eine, bald die andere, bald beide.

Ellenberger und Hofmeister finden beim Pferd beide Säuren.

Landwehr nimmt an, dafs die im Magen sich vorfindende Chlorwasserstoffsäure ihr Dasein einer intermediären Säure verdanke. Letztere ist die von der Magenschleimhaut produzierte Fleischmilchsäure; sie wird aus dem tierischen Gummi des Schleims unter Mitwirkung eines von den Belegzellen gelieferten Ferments gebildet; die Chloride werden dann innerhalb des Drüsenlumens von der Milchsäure zerlegt, und so entsteht die Salzsäure / (Decker 1575, 1887).

/ „Im Magensaft vorhandene Milchsäure und flüchtige Säuren sind, wenn nicht etwa präformiert eingebracht, stets als Gärungsprodukte anzusehen; sie finden sich um so reichlicher, je länger die Speisen im Magen liegen bleiben“ / (Hoppe-Seyler 1718, 1893).

/ Über die Bildung der freien Säure scheint folgendes festzustehen. Die Belegzellen (Beweis fehlt, Oppel) scheiden die Salzsäure aus Chloriden ab, welche die Schleimhaut aus dem Blute aufnimmt. (Es hört daher nach deren Entziehung in der Nahrung die Säurebildung auf, v. Voit.) Das hierbei wirksame Agens ist die Milchsäure (welche Brücke bei der Digestion der Magenschleimhaut sich bilden sah); diese vermag Kochsalz unter Bildung freier Salzsäure zu zerlegen (Maly).

Die hierdurch freiwerdenden Basen werden durch den Harn, unter Auftreten geringerer saurer Reaktion, ausgeschieden (Jones, Maly). Im Hungerzustande hört die Salzsäurebildung schliefslich auf. Nach H. Schulz werden Chlorerdkalien und Chlorerdalkalien in wässeriger Lösung auch durch CO_2 schon bei niederer Temperatur zerlegt unter Bildung freier Salzsäure / (Landois 560, 1893).

Für die Bildung der Salzsäure sind ferner folgende Momente zu beachten. Der Versuch Malys: wenn er an den Boden eines Glasgefäfses eine Mischung von Chlornatriumlösung und verdünnter Milchsäure brachte und darüber reines Wasser schichtete, fand sich in den oberen Schichten des letzteren nach einiger Zeit freie Salzsäure.

Die Möglichkeit einer direkten Bildung der Salzsäure noch im Blute ist auch gegeben, und Maly erscheint 1877—78 die Annahme nicht zu gewagt, dafs die Magendrüsen einen Diffusionsapparat darstellen, aus welchem die freie Salzsäure des Blutes abdiffundiert. Dagegen fand v. d. Velden 1879 in der ersten Verdauungszeit beim Menschen, trotz stark saurer Reaktion des Mageninhaltes, in demselben keine freie Salzsäure. Dies spricht dafür, dafs die Salzsäure nicht die primäre freie Säure des Magensaftes ist.

Es liegt meiner Aufgabe zu ferne, auf die neueren diesbezüglichen physiologischen Forschungen einzugehen, ich begnüge mich daher mit diesen wenigen Citaten, welche ich zum Teil Heidenhain 2587, 1880, zum Teil den angegebenen Autoren selbst entnommen habe. Es war mir hauptsächlich daran gelegen, die Thatsachen zu schildern, welche zu der Zeit bekannt waren, als die bahnbrechenden histologischen Funde von Heidenhain und Langley gemacht wurden.

Ich habe noch einige Worte beizufügen über Versuche, durch mikrochemische Versuche Säure direkt in den Zellen der Magendrüsen nachzuweisen:

/ Claude Bernard 209, 1859 injizierte Versuchstieren in die Vena jugularis:

1. eine Lösung von milchsaurem Eisen;
2. später von Ferrocyankalium.

Resultat: Die Oberfläche der Magenschleimhaut zeigt blaue Färbung. Da sich Berlinerblau nur in sauren Flüssigkeiten bildet, so nimmt Claude Bernard an, dafs die Säure erst auf der Oberfläche des Magens entsteht aus organischen oder anorganischen Chlorverbindungen, unter dem Einflufs chemischer oder elektrischer Vorgänge.

Hierbei ging Cl. Bernard jedoch von einem chemisch falschen Vordersatz aus (er nahm Eisen**ür**salz statt Eisen**id**salz). Man kann nun auch so vorgehen, dafs man dann Ferridcyankalium nimmt.

Sehrwald brachte Schnitte vom frischen Magen erst in eine Lösung von milchsaurem Eisen für einen Tag und dann nach kurzem Abwaschen in eine von Ferridcyankalium. Dies gestattet, festzustellen, ob von zwei Zellarten die eine beträchtlich alkaliärmer resp. saurer ist, als die andere. Es färben sich dann die Belegzellen intensiv dunkelblau, ebenso ist das Lumen der Drüse vielfach gegen den Hals hin mit einer tief dunkelblauen Masse angefüllt. Dies zeigt bestimmt, dafs die Belegzellen bedeutend weniger alkalisch reagieren, als die Hauptzellen, und wahrscheinlich, dafs sie mindestens neutrale, wenn nicht gar sauere Reaktion besitzen. Daraus schliefst Sehrwald, dafs die Belegzellen die Bildungsstätten der Säure darstellen / (Sehrwald 92, 1889).

/ Lepine (Gaz. med. de Paris 1873, S. 689) modifizierte den Cl. Bernardschen Versuch, indem er eine Mischung von gelbem Blutlaugensalz mit milchsaurem Eisen so lange mit Ätzkali versetzte, bis der Niederschlag von Berlinerblau verschwand. In diese Lösung legte er Schnitte der Magenschleimhaut eines in vollster Verdauung getöteten Hundes. Es trat keine Reaktion ein. R. Maly (Jahresber. f. Tierchemie 1873, S. 174) klärt über die Ursachen des Mifslingens seines Versuches auf. Es bildet sich nämlich nicht diffusibles Eisenhydroxyd, welches in die Zellen nicht einzudringen vermag.

Die Bilder, welche Sehrwald erhielt, und welche er für einen Beweis hielt, dafs nur die delomorphen Zellen Säure bilden, erhält man auch, wenn man Alkoholmagenschnitte mit löslichem Berlinerblau färbt. Zu Sehrwalds Reaktion ist, wie Fränkel darthut, Säure gar nicht notwendig / (Fränkel 6312, 1891).

Heidenhain 2587, 1880 bemerkt, / dafs die Färbbarkeit der Belegzellen durch Anilinblau, vielleicht durch saure Reaktion bedingt ist / (Heidenhain 2587, 1880).

Es war bisher nicht möglich, an den Belegzellen oder Hauptzellen selbst durch mikrochemische Agentien saure Reaktion nachzuweisen. Dies schliefst jedoch eine Entstehung der Säure in einer der beiden oder in beiden Zellarten nicht aus, da ja die Zellen, wie Heidenhain 2587, 1880 bemerkt, jede Spur fertiger Bestandteile ausstofsen können.

Pepsin.

Müller und Schwann 4001, 1836 / fanden, dafs die Chymifikation des Eiweifses ohne Absorption von Sauerstoff und ohne Bildung von Kohlensäure vor sich gehe, dafs der ganze Prozefs im wesentlichen als eine Fermentwirkung aufzufassen sei, weil unverhältnismäfsig geringe Mengen des verdauenden Prinzips zur Lösung des geronnenen Eiweifses genügten / (Müller und Schwann 4001, 1836).

Schwann wies nach, dafs das verdauende Prinzip bei der Magenverdauung nicht der Schleim selbst (Eberle), sondern ein in ihm gelöster Körper sei, der durch essigsaures Blei gefällt und aus der Fällung durch Einleiten von Schwefelwasserstoff und nachfolgende Filtration isoliert werde.

Wasmann / stellte 1839 Pepsin dar und erkannte den Labdrüsenteil des Magens als die Bildungsstätte desselben / (Wasmann 5797, 1839).

Frerichs / beantwortet die Frage, ob das Magenferment ein eigentümliches sei oder mit denen anderer Sekrete übereinkomme. Schwann hat sich Eberle gegenüber schon vor Jahren für die specifische Natur des organischen Princips im Magensafte ausgesprochen. Ein Teil der neueren Forscher wendete sich wieder der älteren Meinung Eberles zu. Es gehören dahin: Marchand, Mulder, Bernard u. a. Frerichs fand, dafs nur die Labhaut des Magens eine Materie enthält, welche verdünnten Säuren verdauende Kräfte verleiht. Es ist ein eigentümlicher Fermentkörper von specifischer Natur / (Frerichs 150, 1846).

Es können die Verhältnisse, wie sie vor Beginn der siebziger Jahre standen, folgendermafsen skizziert werden.

Der Magensaft enthält

1. das Pepsin (Th. Schwann 1836);
2. die Salzsäure (Prout 1824);
3. Schleim, der Oberfläche der Mucosa anhaftend.

Die Fundusdrüsen bilden das Pepsin (Wasmann 1859), die Pylorusdrüsen sah man stillschweigend als einfache Fortsetzungen des schleimbereiten den Oberflächenepithels an (Heidenhain 2587, 1880).

Schon früh tauchte die Frage auf, wo denn die Bestandteile des Magensaftes gebildet werden, d. h. sich zuerst in fertigem Zustande befinden. Dementsprechend richtete sich das Augenmerk der Forscher darauf, womöglich Pepsin und Säure in den Drüsen selbst nachzuweisen. Die ersten derartigen Versuche, welche von einem Resultate begleitet waren, mögen die von Brücke 7494, 1859 sein.

Brücke 7494, 1859 / findet: Wenn man bei Tauben die Drüsenkörper des Drüsenmagens von aufsen (nach Abtragung der Muskelhaut des Magens), ohne die Schleimhaut mit zu fassen, abschneidet und zwischen Lackmuspapier zerquetscht, findet man neutrale oder doch nur äufserst schwach saure Reaktion. Es mufs also die Säuremenge in den Drüsen so gering sein, dafs sie durch die zerquetschten Elemente des Drüsenparenchyms neutralisiert wird. In derselben Weise fand Brücke beim Kaninchen die Drüsen neutral.

Dagegen fand er in den zusammengesetzten grofsen Drüsen des Hühnermagens nicht selten saure Reaktion. (Der centrale, sekrethaltende Hohlraum der Drüse ist hier grofs.)

Brücke nimmt an, dafs das Sekret der Labdrüsen schon sauer ist im Innern der Labdrüsen, und dafs es bei den zuerst genannten Tieren eben vollständig ausgestofsen ist / (Brücke 7494, 1859).

Es ist anzunehmen, dafs die den Magensaft bildenden Drüsenzellen denselben nicht enthalten (in fertig gebildetem Zustand). Dafür spricht: bei Fischen, welche einige Zeit nach dem Tode liegen, sind, wenn das Oberflächenepithel längst zu Grunde gegangen ist (durch postmortale Verdauung), die Drüsen stets noch recht gut erhalten. Dies bemerkte schon Valatour 7501, 1861. Ich fand dasselbe bei zahlreichen Fischen.

Der Umstand, dafs die Zellen der Magendrüsen das fertig gebildete Pepsin und die Säure noch nicht enthalten, benimmt selbstverständlich nicht die Möglichkeit, dafs sie doch solche zu bilden vermögen.

Neuere physiologisch-mikroskopische Untersuchungen über die Bildung des Magensaftes.

a) Fundusdrüsenregion.

Nachdem ich oben davon gehandelt habe, dafs ich besonders durch die Ergebnisse von Heidenhain und Langley für dargethan halte, dafs die Hauptzellen Pepsin bilden (ohne dafs dies eine Pepsinbildung der Belegzellen ausschliefsen müfste), werde ich hier auf die Gründe eingehen, welche einzelne Autoren dafür vorbrachten, dafs Pepsin oder Säure in den beiden Zellarten gebildet würden, und in welcher. Ich werde dabei einige dieser Gründe scharf zurückweisen, auch manche, die von angesehenen Fachgenossen vorgebracht wurden. Sollte ich mich zu unbescheiden aussprechen, so möge man dies mit meinem Wunsche entschuldigen, in dieser Frage nur anzuerkennen, was absolut bewiesen ist.

/ Auf Grund seiner Untersuchungsresultate, vor allem des strikten Nachweises des Vorkommens zweier differenter Zellarten, welche er Haupt- und Belegzellen nennt, stellt Heidenhain die Theorie auf, die sich bei der Sekretion sichtlichst (Volumen, optische Beschaffenheit,

Tinktionsfähigkeit) verändernden Hauptzellen möchten die Bereitungsstätte des für die Verdauung wesentlichen, doch wohl den Albuminaten entstammenden Fermentkörpers des Pepsins sein; den Belegzellen würde dann wohl die Rolle der Flüssigkeitssekretion resp. Säurebildung zufallen.

Behandelt man Stückchen der Magenschleimhaut mit verdünnter Salzsäure (0,1 %) bei 37—40° C., so zerfallen die Hauptzellen sehr schnell, während die Belegzellen nur aufquellen. Man kann darnach glauben, dafs diejenigen Zellen, welche bei der Einwirkung verdünnter Salzsäure zuerst zu Grunde gehen, das Pepsin enthalten. Es würde dann Pepsin und Salzsäure zusammenwirken und so zur Selbstverdauung der Hauptzellen führen.

Ferner verdauen Extrakte der tiefen Schicht der Mucosa (wo sich mehr Hauptzellen finden) mit Salzsäure rascher Fibrin, als Extrakte der hohen Schicht, welche angefertigt wurden nach Trennung beider Schichten mit dem Rasiermesser.

Trotz dieser dafür sprechenden Versuche hielt Heidenhain seine Hypothese damals nicht für erwiesen. Heidenhain hat unmittelbar nach dem durch Verblutung herbeigeführten Tod der Tiere die Labdrüsengegend der Schleimhaut stets sauer gefunden. Dies ist der Fall nach mehrtägiger Nahrungsentziehung / (Heidenhain 53, 1870).

Endlich sind noch die von Heidenhain an Hunden (siehe dort) studierten Veränderungen der Drüsen in verschiedenen Verdauungsstadien zu erwähnen, welche diesen Forscher mit veranlassen, eine Arbeitsteilung der Haupt- und Belegzellen in dem erwähnten Sinne anzunehmen.

Rollett / weist darauf hin, dafs das Übereinstimmen der Magendrüsenzellen der Frösche und Tritonen mit den Belegzellen der Säugetiere wenig günstig für Heidenhains Theorie sei, dafs die Hauptzellen das Pepsin produzieren (da der Magen der Frösche Pepsin liefere) / (Rollett 44, 1871).

Dagegen wurde später Swiecickis unrichtige Angabe, dafs der Froschmagen (siehe dort) kein Pepsin liefere, ins Feld geführt. Dies war jedoch gar nicht erforderlich. Der Rollettsche Einwand fällt schon dadurch, dafs die Fundusdrüsen des Frosches nicht einer der beiden Zellarten der Säugerfundusdrüsen entsprechen, sondern beiden.

Friedinger / macht das von Rollett entdeckte fast vollständige Schwinden der Belegzellen aus den Labdrüsen winterschlafender Fledermäuse für die fermentbildende Thätigkeit dieser Zellart geltend / (Friedinger 60, 1871).

Auch Ebstein und Grützner finden (wie Heidenhain), dafs / Infuse, gewonnen von den tiefen Partieen der Schleimhaut (Labdrüsen), wo die Hauptzellen gegenüber den Belegzellen bei weitem vorwiegen, Fibrin besser verdauen, als solche aus dem oberen Teil der Schleimhaut. Z. B. „von 1 gr möglichst fein zerkleinerten gekochten Hühnereiweifses löste innerhalb fünf Stunden das Infus des oberen Teils der labdrüsenhaltigen Schleimhaut in einer Verdünnung von 1 : 30 = 0,397 gr, des unteren = 0,548 gr, der ganzen = 0,447 gr. Das Eiweifs hatte 14,82 % feste Bestandteile."

Nach den Resultaten ihrer Versuche halten es Ebstein und Grützner für naheliegend, den Belegzellen die Säurebildung zuzuschreiben, wofür sie indessen positive Beweise zur Zeit nicht beibringen können / (Ebstein und Grützner 68, 1872).

Ebstein und Grützners citierter Versuch beweist höchstens, dafs die Hauptzellen etwas mehr Pepsin liefern, als die Belegzellen, aber gar nicht, wo die Säure entsteht.

v. Wittich / hält es für wahrscheinlich, dafs die Belegzellen des Fundus das Pepsin produzieren / (v. Wittich 66, 1873).

/ v. Wittichs Annahme stützt sich unter anderem darauf, dafs die tieferen Fundusschichten mehr Belegzellen enthalten, was gerade umgekehrt ist.

Die Hauptzellen des Fundus und die Pylorusdrüsenzellen bereiten die verdauende Potenz / (Ebstein und Grützner 62, 1874).

/ Mit seiner Gegenüberstellung der oberflächlichen und tieferen Schleimhaut beabsichtigt v. Wittich nur die Wirksamkeit der tiefen Schichten des Pylorus der des Fundus gegenüberzustellen. Die Angaben Heidenhains und Rolletts sind v. Wittich bekannt / (v. Wittich 65, 1874).

/ Es ist anzunehmen, dafs die Belegzellen wahrscheinlich nur ein an Chloralkalien reiches Sekret absondern, welches in Vereinigung mit dem der Hauptzellen eine vorläufig noch unwirksame Pepsinlösung giebt, die erst auf der Oberfläche des Magens aus noch völlig unbekannten Ursachen eine saure Reaktion annimmt. Ebstein und Grützner finden Hauptzellen sogar in den Brunnerschen Drüsen und berufen sich dabei auf Heidenhain und Krolow / (Ebstein und Grützner 62, 1874). Letztere Annahme ist zurückzuweisen, schon da die Hauptzellen nicht mit Pylorusdrüsenzellen identisch sind. (Also auch wenn, wie einzelne Autoren meinen, Ähnlichkeit zwischen den Pylorusdrüsenzellen und den Zellen der Brunnerschen Drüsen bestehen würde).

Herrendörfer / bestätigt das Resultat des Versuchs Heidenhains nicht, stellt sich vielmehr dazu in direkten Gegensatz; Herrendörfer digerierte frisch zerkleinerte Magenschleimhaut eines Kaninchens bei einer Temperatur von 45° im Wasserbad unter Zusatz von 0,2% Salzsäurelösung und fand, dafs die Belegzellen an Gröfse abnehmen und grobkörnig werden, während die Hauptzellen ihre Gestalt in kaum merklicher Weise änderten; dasselbe Bild erhielt er an frisch isolierten, in 0,2% Salzsäure gelegten Drüsen auf dem heizbaren Objekttisch bei steigender Temperatur / (Herrendörfer 59, 1875).

Frey 370, 1875 möchte vermutungsweise für die Bildung des Magensaftes durch die Labzellen eintreten.

Grützner / fafst seine Resultate (über Hund, Katze, Kaninchen, Schwein) folgendermafsen zusammen. Er findet:

1. dafs der Pepsingehalt der Magenschleimhaut ein wechselnder ist;

2. dafs er nicht im geraden Verhältnis steht zur Gröfse der Belegzellen, sich aber ändert mit der verschiedenen Beschaffenheit der Hauptzellen. Sind diese Gebilde hell und grofs, so enthalten sie viel Pepsin; sind sie geschrumpft und getrübt, so ist ihr Pepsingehalt ein minimaler, und sind sie von mittlerer Gröfse und ebenfalls getrübt, so ist auch ihr Pepsingehalt ein mittlerer.

3. Alles, was für die Hauptzellen des Fundus gilt, gilt auch für die Drüsenzellen des Pylorus: grofse und helle Zellen bedeuten Pepsinreichtum, kleine und geschrumpfte Pepsinarmut — ein Umstand, der für die Deutung jener vielbesprochenen Gebilde von durchschlagender Bedeutung ist und sie unzweifelhaft als Pepsinbildner dokumentiert.

4. Wenn wir uns ferner daran erinnern, dafs Trübung der Hauptzellen nur dann stattfindet, wenn Magensaft sezerniert wird, und dafs,

wie oben festgestellt, mit der Trübung einhergeht eine Verringerung des Pepsingehaltes, so ist es sicher, daſs die Trübung der Hauptzellen Kennzeichen ist für die Pepsinabsonderung (im Fundus und Pylorus), während auf der anderen Seite Hellerwerden und namentlich Vergröſserung jener Gebilde, da sie mit Vermehrung des Pepsingehaltes einhergehen, Pepsinbereitung bedeutet. Kombinieren sich jene beiden Prozesse, so kombinieren sich auch die morphologischen Eigenschaften der Hauptzellen. Wird also zu gleicher Zeit Pepsin gebildet und abgesondert, so haben wir getrübte Hauptzellen (1. Heidenhainsches Verdauungsstadium, siehe Hund); wird aber nur aus dem in den Drüsen vorhandenen Vorrat geschöpft und dieser entleert, oder überwiegt zum mindesten die Pepsinabsonderung bedeutend die Bereitung, so trüben sich die Zellen und verkleinern sich zugleich (2. Heidenhainsches Verdauungsstadium)/ (Grützner 98, 1875).

Wolffhügel / findet, daſs beim neugeborenen Kaninchen und Hunde die Pepsinproduktion erst einige Tage nach der Geburt allmählich sich entwickelt, während die Säurebildung schon früher auftritt. (Über die letztere Angabe sind weitere Untersuchungen abzuwarten; es handelt sich möglicherweise um Milchsäure, Wolffhügel.)

Nach Moriggia 1873 ist beim Rinderembryo die verdauende Kraft der Magenschleimhaut im dritten Schwangerschaftsmonat schon nachweisbar.

Zweifel 1874 findet, daſs bei reifen und Neunmonatskindern die Magenverdauung konstant und ziemlich intensiv vorhanden ist.

Nach Hammarstein 1875 entsteht das Pepsin erst allmählich in der Magenschleimhaut der neugeborenen Tiere. Die Magendrüsen des Hundes liefern in den zwei ersten Wochen keinen peptisch wirksamen Magensaft. In der Hauptsache bieten neugeborene Katzen und Kaninchen die gleichen Verhältnisse. Dagegen hat Hammarstein bezüglich des Pepsingehaltes beim neugeborenen Kinde mit Zweifel übeinstimmende Erfahrungen.

Grützner 1875 giebt als vorläufige Notiz an, daſs der Magen von Embryonen (Schaf, Rind, Schwein, Hund) geringe Spuren von Pepsin, aber keine Säure enthält. Einzelne dieser Differenzen lassen sich vielleicht aus der verschiedenen Art der Pepsinprobe erklären, und es müſste eventuell Wolffhügels Schluſs so gefaſst werden: „Der Magen des neugeborenen Kaninchens und Hundes enthält nur in Spuren Pepsin, so daſs er in den ersten Lebenstagen gekochtes Fibrin noch nicht verdaut.“ Wolffhügel findet, daſs die Belegzellen im Magen des neugeborenen Hundes die Membrana propria nur wenig oder gar nicht hervorwölben, solange die Pepsinproduktion noch eine minimale ist. (Er erinnert an den Befund Rolletts bei winterschlafenden Fledermäusen.)

Kaninchen. In den ersten Tagen erscheinen die Drüsen auch am gefütterten Magen schlank, da die Belegzellen im Drüsenkörper die Membrana propria zu den bekannten Buckeln wenig oder gar nicht hervorwölben. Erst am fünf Tage alten Magen wird diese Erscheinung nicht mehr vermiſst, wenn sie auch noch nicht so prägnant hervortritt, wie beim erwachsenen Tiere. Jedoch sind selbst an den jüngsten Objekten die Belegzellen in jenen Drüsenabschnitten, wo sie vereinzelt auftreten, gegenüber den Hauptzellen nicht zu verkennen, von welchen sie sich besonders durch ihr verschiedenes Verhalten nach der Tinktion leicht unterscheiden lassen / (Wolffhügel 125, 1876).

Nussbaum / erklärt sich mit Grützner in dem Punkte in Übereinstimmung, daſs sich in den ersten Stunden der Verdauung die Belegzellen in Überosmiumsäure intensiver schwärzen, als während jeder anderen Phase der Verdauung / (Nuſsbaum 4109, 1878).

/ Auf Grund der Übereinstimmung mit Heidenhain hinsichtlich des Pepsingehaltes in Magenschleimhaut und Sekret während der Verdauung und des Umstandes, daſs zu dieser Zeit die Belegzellen am gröſsten sind (letzterer Umstand ist von Heidenhain entdeckt, von Nussbaum früher bestätigt worden), glaubt Nussbaum, daſs die Belegzellen die Pepsinbildner sind: (Nuſsbaum 5, 1879).

Weitere Beweise gründete Nussbaum auf das Verhalten der Beleg- und Hauptzellen gegen Osmiumsäure und endlich auf folgende fünf Punkte:

/ 1. Hauptzellen gleichen den Pyloruszellen; diese sondern die zähe Schleimdecke ab. Analog sondert der Muskelmagen der Vögel den hornartigen Belag ab.
2. Embryonale Mägen ohne Pepsinbildung haben auch keine Belegzellen. Rindsembryonen bis zu 41 cm Scheitel-Steiſslänge.
3. Während des Winters sistieren bei Tieren, deren Stoffwechsel unter das normale Maſs hinabgeht, gewisse Fermentationen. Bei Fledermäusen (Rollett) schwinden dann auch die Belegzellen.
4. Das Heidenhainsche Argument, daſs die Belegzellen länger der künstlichen Verdauung widerstehen, als die Hauptzellen, macht Nussbaum im umgekehrten Sinne geltend (nach den Erfahrungen am Froschösophagus).
5. Die eine Zellart der Vögel und Fische in den Labdrüsen stimmt mit den Belegzellen der Säugetiere überein / (Nuſsbaum 21, 1877).

Von diesen fünf Argumenten Nussbaums läſst sich keines aufrecht erhalten. Ich stelle ihnen meine Einwände in derselben Reihenfolge gegenüber.

1. Die Hauptzellen gleichen den Pyloruszellen nicht.
2. Dieser negative Befund beweist doch nichts für später, wenn sich die embryonalen Fundusdrüsenzellen in Haupt- und Belegzellen differenzieren.
3. Bei Fledermäusen schwinden die Belegzellen nicht.
4. Die Erfahrungen des Froschösophagus können nicht auf den Magen bezogen werden, da Froschösophagus und Säugermagen verschiedene Dinge sind, auch wenn sie beide Pepsin bilden.
5. Die eine Zellart der Vögel und Fische in den Labdrüsen ist nicht mit den Belegzellen der Säugetiere identisch.

Ich beabsichtige jedoch hiermit mich in keiner Weise in Gegensatz zu stellen zu der Ansicht Nussbaums, daſs die Belegzellen Pepsin bilden. Ich will nur darthun, daſs der Beweis hierfür nicht so sicher geführt ist, wie für die Hauptzellen.

Warum auch der fünfte Punkt Nussbaums vorläufig als unbewiesen nicht in die Beweisführung gezogen werden darf, darauf komme ich später zurück.

/ Nussbaum nimmt an, daſs die Belegzellen Fermentbildner seien, weil sie sich mit Osmiumsäure schwärzen; Hauptzellen und Pylorusdrüsenzellen thun dies nicht. Da auſserdem die Belegzellen um die fünfte bis sechste Stunde der Verdauung sich stärker schwärzen, als zur Zeit des Hungerns, so enthält nach Nussbaum eine Magenschleim-

haut um die sechste Verdauungsstunde mehr Pepsin, als eine solche eines hungernden Tieres (Hund). Es soll nach Nussbaum während der Sekretion nicht bloſs Ferment gebildet, sondern in der Drüse angehäuft werden. Seine Ansicht suchte Nussbaum auch durch physiologische Untersuchungen zu unterstützen. Grützner, der die Ansicht vertritt, daſs die Hauptzellen das Pepsin bereiten, weist auf Fehlerquellen in den Untersuchungsmethoden Nussbaums hin / (Grützner 2430, 1879).

/ Der Beweis, daſs überhaupt den zweierlei Zellen im Magen verschiedene Funktion zukommt, ist noch nicht erbracht" / (Edinger 1, 1879).

Edinger / hat von den Belegzellen des Menschen bei Osmiumsäurebehandlung hier und da ausgehende kleine Fortsätze beobachtet, die als dünne schwarze Fädchen zwischen den heller gebliebenen Zellen zum Drüsenlumen ziehen („Sekretströme" zwischen den Zellen). Ebenso fand er im Drüsenlumen schwarzgefärbte Sekretmassen.

Im Gegensatz zu Grützner findet Edinger, daſs eine ganz reine Pepsinlösung in Glycerin sich in Osmiumsäure nach 1/4 Stunde tief schwarz färbt und in Verdünnungen von 1/2, 1/4, 1/8 entsprechend weniger. Mit Nussbaum nimmt Edinger an, daſs das, was sich in den Zellen schwärzt, Ferment und zwar Pepsin ist. „Sicher ist aber, daſs die Zellen, die sich in Osmiumsäure gar nicht schwärzen, weder fertiges Pepsin noch Milchsäure enthalten können. Edinger hält (durch andere) für nachgewiesen, daſs die Zellen der Pylorusdrüsen (er nennt sie Hauptzellen) Pepsin absondern können, aber es ist nicht nachgewiesen, daſs nicht auch die Belegzellen Pepsin absonderten / (Edinger 1, 1879).

/ In den Fundusdrüsen bei Hund, Katze, Ratte, Kaninchen im Ruhestadium sind die Hauptzellen mit deutlichen Körnchen angefüllt; die Belegzellen besitzen entweder deutliche Körnchen oder sind fein granuliert. Während der Verdauung vermindern sich die Körnchen in den Hauptzellen / (Langley 87, 1879).

/ Die centrale Körnchenmasse im Drüsenkörper hat sich wenige Stunden nach der Fütterung vermindert / (Langley and Sewall 82, 1879).

Während der Sekretion werden die Körnchen der Hauptzellen aufgebraucht / (Langley and Sewall 82, 1879).

1880 stellt Heidenhain 2587, 1880 folgende Sätze auf:

1. Die Drüsen des Fundus bilden Pepsin.
2. Die Drüsen des Pylorus bilden Pepsin.
3. In den Fundusdrüsen bilden die Belegzellen die Säure.
4. In den Fundusdrüsen bilden die Hauptzellen das Pepsin.

Der erste Satz findet fast allgemeine Anerkennung; der zweite Satz soll bei Pylorus besprochen werden.

Für die Pepsinbildung in den Hauptzellen bringt Heidenhain folgende Beweise:

a) Die Ähnlichkeit der Pylorusdrüsenzellen und der Hauptzellen. Ich kann diesen Beweis nicht anerkennen, da sich beide Zellarten sehr unterscheiden. Heidenhain selbst führt einen wesentlichen Unterschied beider an, hält ihn jedoch für unwesentlich (siehe Pylorusdrüsen pag. 243).
b) Selbstverdauung der Hauptzellen bei Salzsäurezusatz.
c) „In der unteren Abteilung der Fundusdrüsen wiegen die Hauptzellen gegenüber den Belegzellen bei weitem mehr vor, als in

der oberen. Ein Salzsäureinfus der unteren Schleimhauthälfte verdaut ausnahmslos viel kräftiger, als ein Infus der oberen Hälfte."

d) Der Pepsingehalt der Magenschleimhaut geht in verschiedenen physiologischen Zuständen parallel mit konstanten Veränderungen der Hauptzellen (siehe Kap. Hund).

Die Verhältnisse beim Frosch, die Heidenhain ferner heranzieht, lasse ich aus früher angegebenen Gründen beiseite. Doch scheinen mir die anderen von Heidenhain angeführten Gründe dafür zu sprechen, daſs in den Hauptzellen Pepsinbildung stattfindet. Auf weit weniger sicheren Füſsen steht Heidenhains Behauptung, daſs die Belegzellen (und namentlich, wie er es meint, diese Zellen allein) Säure bilden.

Er sagt in seiner Beweisführung: Da die Fundusdrüsen vor denen des Pylorus die Belegzellen voraushaben, das Sekret jener sauer, dieser alkalisch reagiert, muſs die Säurebildung von den Belegzellen ausgehen. Dieser Beweis leidet an der unrichtigen Voraussetzung, daſs Hauptzellen gleich Pylorusdrüsenzellen seien. Läſst man diese fallen, so entsteht die Frage: warum sollen die Hauptzellen nicht den ganzen Magensaft liefern (Pepsin und Säure), wie bei niederen Vertebraten die eine Zellart, die dort vorkommt, auch? Warum sollen nicht Belegzellen auch etwas Pepsin bilden? Oder wenn eine funktionelle Trennung stattfindet, warum kann nicht die Möglichkeit bestehen, die ja Heidenhain selbst anführt, daſs die Thätigkeit der Belegzellen mit der Wasserabsonderung in Zusammenhang steht? Man kann somit sagen: es ist das Verdienst Heidenhains, eine Pepsinbildung in den Hauptzellen in hohem Maſse wahrscheinlich gemacht zu haben, ebenso für die Pylorusdrüsenzellen. Wo die Säurebildung stattfindet, ob gleichfalls in den Hauptzellen oder in den Belegzellen oder in beiden oder anderwärts, ist unbekannt, wie überhaupt die Funktion der Belegzellen, ob sie Säure, Pepsin liefern oder in erster Linie Wasser abscheiden.

Jedoch erscheint es Pflicht der Forschung, sich gegen die Angabe Heidenhains auszusprechen, daſs die Belegzellen (allein) mit der Säurebildung betraut wären, da er sagt, diesen Teil seiner Hypothese habe kaum jemand bestritten.

Nachdem ich so dargethan habe, was mir von Heidenhains Hypothesen begründet erscheint, gehe ich zu den Anschauungen über, welchen Heidenhain selbst entgegentritt.

Nussbaum und Edinger hält Heidenhain entgegen, daſs nicht alles Pepsin ist, was sich mit Osmiumsäure schwärzt, daſs sich aufserdem die Spitzen der Hauptzellen bei Osmiumsäurebehandlung auch schwärzen, daſs endlich unbekannt ist, wieviel von dem Pepsin in den Zellen fertig, wieviel in dem Zustande der pepsinogenen Substanz enthalten ist.

Der Einwand, den Heidenhain seiner eigenen Theorie macht, daſs nämlich bei Amphibien „Belegzellen" Pepsin bilden, fällt durch meine Angabe, daſs Amphibien keine Belegzellen, sondern Fundusdrüsenzellen besitzen, wie ich schon des öfteren erörtert habe.

/ Nussbaum nimmt seine frühere Behauptung zurück, das Ferment sei ausschlieſslich in den Belegzellen vorhanden. Die Hauptzellen bilden also Ferment, wie Heidenhain, seine Schüler, sowie Langley behaupteten.

Die Belegzellen in den Labdrüsen der Säuger und die Labzellen des Froschmagens sind fein granuliert; sie bräunen sich in Überosmiumsäure und liefern eiweifsverdauendes Ferment in saurer Lösung / (Nussbaum 4113, 1882).

/ Der Pepsingehalt der verschiedenen Magenregionen beim Kaninchen, Meerschweinchen, Maulwurf, Maus und Frettchen ergab, dafs die Pepsinmenge keine Beziehung trägt zur Zahl der Belegzellen, aber direkt mit der Zahl der Hauptzellen wechselt. Die einzige Ausnahme findet sich, wenn die Hauptzellen ungleich gekörnt sind in verschiedenen Regionen. Man kann daraus schliefsen, dafs der gröfsere Teil des Pepsins durch die Hauptzellen gebildet wird.

Die Magendrüsen enthalten im Leben kein Ferment, aber viel Zymogen oder Substanz, welche fähig ist, Ferment entstehen zu lassen. Der gröfsere Teil des Zymogens kann in den Hauptzellen in Form von Körnchen gefunden werden. Während der Verdauung werden die Körnchen gewöhnlich in der Weise aufgebraucht, dafs sie eine äufsere, gekörnte und eine innere, nicht gekörnte Zone in den Hauptzellen entstehen lassen.

Langley bezeichnet als Hungerstadium 18 Stunden nach der Mahlzeit und als Verdauungsstadium 7 bis 8 Stunden nach der Mahlzeit. Bei Maus und Maulwurf sind im Hungerstadium die Hauptzellen ganz durchgekörnt; im Verdauungsstadium haben sie eine äufsere, nicht gekörnte Zone, welche ein Drittel bis die Hälfte der Zelle einnimmt. Die Zonen bei diesen Tieren und bei der Fledermaus stehen in keinem Punkte an Deutlichkeit den entsprechenden Zonen in den Schlunddrüsen des Frosches oder denen des Pankreas nach.

Meerschweinchen. Die Veränderungen sind ähnlich denen, wie sie von Langley und Sewall 82, 1879 beim Kaninchen beschrieben wurden. Bei diesen Tieren zeigen die Hauptzellen des letzten Teils der grofsen Kurvatur wenig oder keine Körnchen; im mittleren Teile der grofsen Kurvatur haben die Drüsen gewöhnlich eine äufsere, helle Zone; diese nimmt gegen den Fundus zu ab, und in dem Teil des Fundus, welcher der grofsen Kurvatur zunächst liegt, sind die Hauptzellen durchaus körnig. Während der Verdauung wird eine äufsere, helle Zone in den Drüsen des letzten Teils des Fundus und des vorherigen Teils der grofsen Kurvatur gebildet. Die Zellen des Restes der grofsen Kurvatur verlieren mehr oder weniger vollständig ihre Körnchen. Am äufseren Ende des Fundus scheinen die Zellen kleiner zu werden und die Körnchen scheinen an Zahl abzunehmen.

Der Umstand, dafs in den Zellen der grofsen Kurvatur des Kaninchens und des Meerschweinchens Zonen gebildet werden, dagegen nicht in den Zellen des Fundus, ruft den ähnlichen Unterschied ins Gedächtnis zurück, der zwischen bestimmten Magendrüsen der anderen Vertebraten besteht, bei denen die Verdauung bisweilen eine Zonenbildung verursacht und bisweilen eine Verminderung der Körnchen an Zahl und Gröfse, begleitet von einer Verminderung der Gröfse der Zellen, aber ohne Zonenbildung / (Langley 86, 1880—82).

/ Für Heidenhains Anschauung läfst sich anführen:

1. Sowohl die an Belegzellen reiche Schleimhaut des Fundus wie die derselben entbehrende Schleimhaut der Pylorusregion sind pepsinhaltig.
2. Der in verschiedenen physiologischen Zuständen der Magen-

schleimhaut steigende Gehalt derselben an Pepsin geht parallel mit konstanten Veränderungen der Hauptzellen.

3. Partieen der Schleimhaut, die an Hauptzellen reich sind, liefern, mit verdünnter Salzsäure ausgezogen, ein weit kräftiger verdauendes Infus, als Regionen, in denen die Belegzellen überwiegen.
4. Die nur Belegzellen enthaltenden Fundusdrüsen des Frosches bilden kein Pepsin (Swiecicki).
5. Die an Belegzellen reiche Fundusschleimhaut reagiert bei nüchternen Säugetieren an ihrer Oberfläche sauer, die der Belegzellen bare Pylorusschleimhaut dagegen alkalisch.
6. Ein aus der Pylorusregion von Hunden durch Excision und Verschliefsung der Wundränder gewonnener Blindsack, der durch eine nachbleibende Öffnung in eine Bauchfistel ausmündet, liefert längere Zeit hindurch (fünf Monate) alkalisches, pepsinhaltiges Sekret.

„Als dargethan kann indessen gelten, dafs die Säurebildung an die Region der Schleimhaut gebunden ist, in deren Drüsen sich Belegzellen reichlich finden“ / (Kupffer 149, 1883).

Die kritische Besprechung der Befunde Heidenhains durch v. Kupffer 149, 1883 vermag sechs Punkte zu Gunsten der Heidenhainschen Theorie aufzuführen. Auch diese alle beweisen das, was auch von mir von der Heidenhainschen Theorie angenommen wurde, dagegen nicht das, was ich von dieser Theorie zurückgewiesen habe. In diesem Sinne will ich die v. Kupfferschen Punkte in derselben Reihefolge beantworten:

1. Spricht in keiner Weise für oder gegen die Art der Funktion der Belegzellen, da ja Beleg- und Hauptzellen im Fundus nebeneinander vorkommen.
2. Auch die Belegzellen zeigen Veränderungen entsprechend ihren Funktionsstadien; dieselben sind von Heidenhain u. a. für den Hund schon notiert.
3. Beweist nur, dafs die Hauptzellen mehr Pepsin liefern, als die Belegzellen, begründet aber eine funktionelle Trennung im Sinne Heidenhains nicht.
4. Die Fundusdrüsen des Frosches enthalten keine Belegzellen, sondern Fundusdrüsenzellen, und diese bilden, wie bei anderen Vertebraten, Pepsin.
5. Die sauer reagierende Fundusschleimhaut ist aber auch an Hauptzellen reich, und die Pylorusdrüsen entbehren auch der Hauptzellen.
6. Die Pepsinbildung im Pylorus erkenne ich an.

Der zum Schlufs besonders hervorgehobene Satz v. Kupffers deckt sich mit dem fünften Punkt.

Auch die Nussbaumsche Ansicht fand noch weitere Vertreter, so äufsert sich z. B. Trinkler 40, 1884 folgendermafsen:

/ Aus Versuchen mit künstlicher Verdauung ergiebt sich, dafs die Belegzellen der höheren Wirbeltiere (Versuchstabellen über die Katze), ebenso aber auch die Drüsenzellen niederer Wirbeltiere (Hecht, Frosch) Pepsin bereiten, da bei ihrer Anwesenheit eine energische Verdauung von Fibrin und Eiweifs von statten geht. Mittelst Tropaeolin und Lackmus angestellte mikrochemische Reaktionen sprechen gegen die Auffassung der Belegzellen als Säurebildner / (Trinkler 40, 1884).

Ebenso sind es nach Schenk 4948, 1891 von den beiden Zellarten die Belegzellen, welche mit der Sekretion des Magensaftes in Zusammenhang stehen.

Zum erstenmal eine positive Angabe, welche vielleicht ein Licht auf die Funktion der Belegzellen werfen könnte, finde ich bei Greenwood 85, 1885.

Greenwood / findet, daſs sich im allgemeinen die Säure bildenden Zellen mit Silbernitrat färben. Die Hauptzellen des Magens des Schweins färben sich nicht, die Belegzellen färben sich dunkler. Die Magendrüsen des Frosches reduzieren das Silber, die Schlunddrüsen dagegen thun dies nicht / (Greenwood 85, 1885).

Sehrwald (siehe auch Seite 252) / schlieſst, daſs die Belegzellen die Bildungsstätte der Säure darstellen / (Sehrwald 92, 1889).

Ich möchte hier zusammenfassend sagen, daſs diese Angaben aus der Litteratur meine oben geäuſserte Auffassung unterstützen: 1. Die Pepsinbildung der Hauptzellen scheint erwiesen durch die Angaben vor allem von Heidenhain, Ebstein, Grützner, Langley, v. Kupffer. — 2. Die Pepsinbildung der Belegzellen ist weniger sicher dargethan durch die Versuche von Friedinger, v. Wittich, Nussbaum, Trinkler. — 3. Säurebildung in den Haupt- und Belegzellen ist noch nicht über die Sicherheit einer Vermutung hinaus gekommen, wennwohl für die Säurebildung in den Belegzellen einige Autoren (Heidenhain, Ebstein, Grützner, Greenwood) mit Gründen eingetreten sind. — 4. Einen Beweis, daſs Haupt- oder Belegzellen Säure oder Pepsin nicht bilden würden, konnte keiner der genannten (und der anderen oben citierten) Autoren erbringen. Es ist daher zur Zeit eine vollständige funktionelle Trennung für die beiden Zellarten nicht erwiesen, doch dürfte die Beteiligung der beiden Zellarten an der Bildung des Magensaftes und seiner Bestandteile jedenfalls eine in quantitativer Hinsicht verschiedene sein.

Ich habe versucht, darzulegen, was mir, der ich an diese Fragen ohne jede Voreingenommenheit herantrat, erwiesen erschien. Ich bin mancher Ansicht, die mir recht plausibel erschien, scharf entgegengetreten, wenn ich sie nicht für erwiesen ansehen konnte. Ich habe dargethan, daſs wir in den Magendrüsen der Säuger mit zwei Zellarten zu thun haben, bei den niederen Vertebraten nur mit einer, und daſs die Beteiligung dieser (hier der zwei und dort der einen) an der Sekretion des Magensaftes anzunehmen ist. Ich habe gelten lassen, daſs wir genauer wissen, wie die Sekretion des Magensaftes durch die Hauptzellen der Säuger erfolge, als wie die Thätigkeit der Belegzellen sei. Ich habe dagegen alle Urteile der Autoren zurückgewiesen, die der einen Zellart die Beteiligung bei der Magensaftbildung oder auch nur eines seiner Bestandteile bestreiten wollten. Ich habe namentlich betont, daſs die Thätigkeit der einen Zellart nicht dieselbe oder eine ähnliche Thätigkeit der anderen ausschlieſst. Ich habe mich besonders gegen eine Beweisführung ausgesprochen, welche eine Gleichstelllung der Belegzellen der Säuger mit den Fundusdrüsenzellen der niederen Vertebraten als Operationsbasis benützte. Ich habe dies gethan, weil ich eine solche Gleichstellung für nicht als erwiesen anschaue.

Nachdem ich so das Erwiesene vom Unbewiesenen getrennt habe, möge es mir gestattet sein, auch, wie andere Autoren, mich auf das Gebiet der Spekulation zu begeben.

Der Gedanke Heidenhains, daſs die Belegzellen den Fundusdrüsenzellen niederer Vertebraten entsprechen (was ich oben als unerwiesen so scharf zurückgewiesen habe), ist mir recht einleuchtend. Wenn auch zwischen beiden Zellarten groſse Unterschiede bestehen, so finden sich doch auch manche Ähnlichkeiten. Ich setze nun eine derartige Gleichheit für erwiesen und bediene mich der früher ausgesprochenen (gleichfalls unerwiesenen) Hypothese, daſs die Hauptzellen den Halszellen der niederen Vertebraten (Übergänge bei Schildkröten) entsprechen. Ich halte es für möglich, daſs dies auch andere einmal werden thun müssen. Trotzdem warne ich davor, diesen Schritt zu rasch zu thun und vor allem zu früh weitere Schlüsse ziehen zu wollen. Der Gedanke ist ja so naheliegend: die beiden Zellarten sind gleich, und da sie bei Niederen allein den Magensaft bilden, werden sie es bei den Säugetieren auch thun, und den Hauptzellen bleibt nichts. Und dies würde einen Rückschritt unseres Wissens über die Hauptzellen darstellen.

Die Hauptzellen wären dann einfach dislocierte Halszellen, und diejenigen Autoren, die den Halszellen der Niederen „Schleimbildung“ zuschreiben, werden mit ihrem Urteil fertig sein. Noch eine Bestätigung der Schleimbildung durch die Hauptzellen werden diese Autoren darin finden, daſs Bizzozeros 6086, 1892, meine und vielleicht spätere Untersuchungen zeigen, daſs bei manchen Säugern die höher liegenden Hauptzellen an die Basis gedrängte Kerne haben. Es ist leicht einzusehen, daſs ich, um solchen Schlüssen vorzubeugen, so groſsen Wert darauf lege, daſs die Hauptzellen bei der Magensaftsekretion eine Rolle spielen.

Wie soll man diese Befunde nun zusammenreimen? Ick denke, daſs die Lösung sich vielleicht einmal darin finden lassen werde, daſs die Halszellen niederer Vertebraten nicht nur mit der Schleimbildung zu thun haben, sondern auch mit der Bildung des Magensaftes. Was liegt dann näher, als anzunehmen, daſs bei der räumlichen Ausdehnung der Halszellen auch ihre Anteilnahme bei der Sekretion wächst. So kommt es zur Bildung der Verhältnisse bei den Säugern, wo zwei Zellarten bei der Bildung des Magensaftes in hervorragendem Maſse beteiligt sind.

Diese Hypothese auszubauen oder zu verwerfen, überlasse ich Specialarbeiten und wende mich zu weiteren Möglichkeiten. Ich setze wieder Belegzellen der Säuger und Fundusdrüsenzellen niederer Vertebraten gleich. Es könnten dann auch die Hauptzellen nicht den Halszellen entsprechen, sondern vielleicht ebenfalls aus Fundusdrüsenzellen der Niederen, die sich verändern würden, entstehen. Die Halszellen der Niederen müſsten dann schwinden. Für eine derartige Hypothese sehe ich zur Zeit gar keinen Weg einer Beweisführung offen. Wäre sie trotzdem richtig, so würde auch dabei verständlich sein, daſs Haupt- und Belegzellen bei Bildung des Magensaftes teilnehmen. Eine dritte Möglichkeit wäre, daſs die Hauptzellen neu entstanden wären. Dies scheint mir kaum denkbar, da die heutige Forschung für eine Drüsenbildung als Ausgangspunkt bestimmte Zellen erfordert. Es würde diese Hypothese nur eine andere Formulierung des Bekenntnisses sein, daſs wir nicht wissen, aus welchen Zellen die Hauptzellen entstanden sind.

Wenn wir den Heidenhainschen Satz (Belegzellen der Säuger sind gleich den Fundusdrüsenzellen der Niederen) annehmen wollen, so scheint mir kaum ein anderer Ausweg möglich, als zu sagen: die

Hauptzellen der Säuger sind aus den Halszellen niederer Vertebraten hervorgegangen. Nehmen wir aber dies an, so dürfen wir in physiologischer Hinsicht daraus folgern, einmal: auch die Belegzellen sind in höherem Maſse bei der Bildung des Magensaftes beteiligt, als dies Heidenhain will; dann: auch den Halszellen der niederen Vertebraten kommt eine höhere Bedeutung zu, als bloſse Schleimsekretion.

b) Pylorusdrüsenregion.

/ Während frühere Forscher (Wasmann, Kölliker und Goll, Donders, Schiff, siehe darüber Ebstein) den Pylorusdrüsen nur geringe oder gar keine pepsinbildende Thätigkeit zuschreiben, weist Ebstein nach, daſs das Infus der Pylorusdrüsen beim Hund (siehe dort das Genauere) in hohem Grade das Vermögen besitzt, Eiweiſs in Peptone zu verwandeln / (Ebstein 36, 1870).

Nach Ernst Friedinger 60, 1871 kommt die Eiweiſslösung lediglich auf Rechnung des in sie infiltrierten Pepsins.

Ebstein und Grützner / finden, daſs lebendige Darmschleimhaut im innigsten Kontakt mit pepsinhaltigem Mageninhalt während verhältnismäſsig langer Zeit nicht die Fähigkeit besitzt, sich mit groſsen Mengen von Pepsin zu beladen, und es ist gar kein Grund abzusehen, weshalb die Pylorusschleimhaut diese Fähigkeit in wesentlich höherem Maſse besitzen sollte.

Ebstein und Grützner weisen in der Pylorusschleimhaut des Hundes Pepsin nach und sind der Ansicht, es handle sich nicht um infiltriertes, sondern um in loco gebildetes Pepsin.

Ebstein und Grützner fanden, daſs die tieferen Schichten der Pylorusschleimhaut ein besser Eiweiſs lösendes Infus liefern, als die oberflächlicheren, und schlieſsen daraus, daſs die Drüsenzellen der Pylorusdrüsen selbst Pepsin enthalten resp. bereiten.

Ebstein und Grützner geben an, auch Friedinger bestätige die vollkommen analogen Eigenschaften der Hauptzellen und der Pylorusdrüsenzellen.

Der Pepsininhalt der Magenschleimhaut winterschlafender Fledermäuse ist nicht untersucht worden / (Ebstein und Grützner 68, 1872).

/ Das Pylorusextrakt (besonders vom Schwein) hat eine äuſserst schwache verdauende Wirkung auf Fibrin (im Vergleich zum Fundus / (v. Wittich 7493, 1872).

v. Wittich / bleibt dabei, daſs der Pylorus kein Pepsin selbst produziere und nur infiltriertes enthalte, daſs es wahrscheinlich doch die Belegzellen des Fundus seien, denen diese Funktion zukomme. Infiltrationstheorie und Absorptionstheorie.

Bei den von v. Wittich angestellten Versuchen am Magen des Schweins und des Kaninchens war die verdauende Wirkung des Glycerinauszuges aus der Pylorusschleimhaut ganz unvergleichlich schwächer, als die des Fundusauszugs, in einzelnen Versuchen fehlte sie sogar absolut; v. Wittich glaubt daher für den Schweine- und Kaninchenmagen es mit Bestimmtheit aussprechen zu können, daſs die Pylorusdrüsen kein Pepsin liefern.

Es wäre denkbar, daſs die Pylorusdrüsen des Hundemagens (an dem Ebstein und Grützner experimentierten) anders funktionierten, als die des Schweine- und Kaninchenmagens. Doch glaubt Wittich, daſs es dort infiltriert sei (um so mehr, da es ihm bei Schwein und Kaninchen auch nicht immer gelang, es rein auszuwaschen). [Nach

Hüfner darf man aus der Gewinnung des Pepsins noch nicht auf den Ort seines Entstehens schliefsen.] v. Wittich hält es für wahrscheinlich, dafs die Belegzellen die Pepsinbildner sind (v. Wittich 66, 1873).

/ Die Pylorusdrüsen beim Hund und Kaninchen produzieren kein Pepsin. Die Angaben Wolffhügels beziehen sich auf die angewandte Methode / (Wolffhügel 67, 1873).

Ebstein und Grützner 62, 1874 / erklären die Wolffhügelsche Methode für eine unglücklich gewählte / (Ebstein und Grützner 62, 1874).

v. Wittich / erkennt als richtig an den Satz Ebsteins und Grützners: „dafs das Glycerin dem Pylorus kein oder nahezu kein Pepsin auszuziehen vermag; dafs es jedoch in ihm vorhanden ist, beweist sehr bald Extraktion mit Salzsäure". v. Wittich vertritt noch immer die Infiltrationstheorie / (v. Wittich 65, 1874).

Ebstein und Grützner 62, 1874 / bekämpfen v. Wittichs Infiltrationstheorie.

Wittichs Ansicht, dafs die Belegzellen Pepsin liefern, stützt sich auch auf seine Annahme, dafs die tieferen Fundusschichten mehr Belegzellen enthalten, was gerade umgekehrt ist.

Der Pylorus, mit Salzsäure extrahiert, liefert sehr verdauungsfähige Extrakte, andererseits aber, mit Glycerin ausgezogen, entfaltet er nahezu keine lösende Kraft auf Albuminate. Die Verf. dehnen ihre Versuche auch auf das Schwein aus.

Die Hauptzellen des Fundus und die Drüsenzellen des Pylorus sind als die Träger beziehungsweise Bereiter der verdauenden Potenz anzusehen.

Ebstein und Grützner fassen ihre Resultate folgendermafsen zusammen: Indem sie die Gleichwertigkeit der Gruenhagenschen, Bidderschen und Schmidtschen Methode zur Bestimmung von Pepsinmengen konstatieren, müssen sie gegenüber der Ansicht von v. Wittich und Wolffhügel ihre frühere Behauptung aufrecht erhalten, nämlich: dafs die Pylorusdrüsen verdauende Kraft besitzen, und dieselbe nicht irgend welcher zufälligen Pepsininfiltration vom Fundus her verdanken / (Ebstein und Grützner 62, 1874).

Ebstein und Grützner / halten die von v. Wittich ausgesprochene Behauptung, dafs der Pylorus seine verdauende Kraft nur dem von der Oberfläche nach dem Tode imbibierten Pepsin verdanke, für irrtümlich und bleiben bei ihrer früheren Ansicht aus folgenden Gründen stehen:

Eine Imbibierung ist bei der Kürze der Zeit zwischen Tod des Tieres und Untersuchung, und bei dem Schutze, welchen das verschleimte Epithel gewährt, nicht denkbar. Beweis: die Reaktion jener Zellen wird nie sauer gefunden.

Die oberflächlichen Schichten des Pylorus, mit Salzsäure ausgezogen, verdauen ungleich schwächer, als die tiefe. Es kann also hier nicht von einer, sei es im Leben oder Tod erfolgten Pepsininfiltration die Rede sein, da gar kein Pepsin auf der Oberfläche vorhanden war, welches hätte infiltriert werden können.

Der Fundus besitzt in derselben räumlichen Ausdehnung ein ungleich gröfseres Quantum von Hauptzellen, als der Pylorus. Es ist deshalb erklärlich, dafs der Pylorus einen schwächer wirkenden Pepsinauszug giebt, als der Fundus.

Ebstein und Grützner glaubten damals, dafs Pylorusdrüsenzellen und Hauptzellen identisch seien.

Es gelang Ebstein und Grützner, nachzuweisen, dafs die dem lebenden Hunde durch Operation entnommene Schicht des Pylorus, die nie mit dem Magensaft in Berührung gekommen ist, immer Pepsin enthält, ja sogar auch dann, wenn der Magensaft selbst und der auf dem Pylorus aufsitzende Schleim ganz oder nahezu pepsinfrei ist. Somit glauben Ebstein und Grützner die Behauptung v. Wittichs, dafs der Pylorus nur von oben her, sei es im Tode oder im Leben, infiltriertes Pepsin enthalte, endgültig widerlegt zu haben / (Ebstein und Grützner 227, 1874).

/ Betreffs der Art der Pepsinbereitung im Fundus wie Pylorus läfst sich folgendes mit hoher Wahrscheinlichkeit annehmen. Die Hauptzellen des Fundus resp. die Drüsenzellen des Pylorus bereiten ein Sekret, in welchem das Pepsin entweder noch nicht frei oder noch nicht vollkommen entwickelt sich vorfindet. Diese Freiheit oder Fertigkeit erlangt es erst in Berührung mit Kochsalz oder Salzsäure (oder allgemein wahrscheinlich mit allen analogen Chlorverbindungen) / (Ebstein und Grützner 62, 1874).

Herrendörfer / tritt mit dem im folgenden beschriebenen Versuch für die Infiltrations- und Absorptionstheorie v. Wittichs ein und deutet das Versuchsresultat zu gunsten dieser Theorie. Die drei ersten Mägen der Wiederkäuer besitzen, wie als bekannt angenommen wird, keine Spur eines drüsigen Baues, während die Schleimhaut des Labmagens Drüsen enthält. Glycerinauszüge aus allen vier Mägen der Wiederkäuer (Kalb) zeigten verdauende Kraft, und zwar, wie zu erwarten war, der des Labmagens die meiste, die der anderen drei Mägen eine bei weitem geringere, von denen wiederum der Psalter am wenigsten, die Haube am meisten verdaute. Dieser Befund erklärt sich am einfachsten durch Annahme der Infiltrationstheorie, nach welcher das im Labmagen gebildete Pepsin in die Vormägen gelangt, dort von der Schleimhaut festgehalten und absorbiert wird, oder es ist die Möglichkeit vorhanden, dafs das Pepsin überall gebildet, aber nur im eigentlichen Magensaft ausgeschieden wird. Dafür sprechen die allgemeine Verbreitung der diastatischen Fermente (v. Wittich), sowie die Angaben Hüfners über das Vorkommen peptischer Fermente in verschiedenen Organen / (Herrendörfer 59, 1875).

/ Klemensiewicz, der den Pylorusteil des Magens ausschnitt und in die Bauchwand einnähte (Hund), findet, dafs die Pylorusdrüsen ein alkalisch reagierendes, dickflüssiges, aber pepsinhaltiges (enthält keine Säure!) Sekret liefern. Eine bestimmte Menge von Pylorussekret enthält mehr Pepsin, als die gleiche Menge von gleichzeitig erhaltenem Fundussekret / (Klemensiewicz 39, 1875).

/ Nach Nussbaum steht Klemensiewicz' Beobachtung (dafs unter gleichen Bedingungen das angesäuerte Pylorussekret besser verdaue, als der von den Drüsen des Fundus und der grofsen Kurvatur abgesonderte Magensaft) mit allen Beobachtern im Widerspruch, denn darin stimmen alle Beobachter mit Wasmann überein, dafs der Schleimhaut des Pylorus eine mindestens zehnmal geringere verdauende Wirksamkeit zukomme, als der des Fundus. Nussbaum glaubt, dafs Klemensiewicz bei der kurzen Lebensdauer der Versuchstiere sein Pepsin aus der die Pylorusschleimhaut deckenden Schleimdecke erhalten habe, und so lange dieser Einwand nicht widerlegt sei, können die Versuche Klemensiewicz' keine Beweiskraft beanspruchen für die Behauptung,

die Pylorusdrüsen und die Hauptzellen in den Labdrüsen bilden das Pepsin / (Nufsbaum 21, 1877).

/ Nach Klemensiewicz 1875 zeigt der Succus pyloricus alkalische Reaktion, verwandelt Stärke in Zucker, verdaut Eiweifs, sobald Säure zugegeben wird, und löst die kollogene Substanz der Sehnen. Die Eigenschaften des Pylorussaftes sind so mannichfaltig gegenüber jenen des eigentlichen Magensaftes, dafs man darauf verzichten sollte, nach morphologischen Beziehungen zwischen Pylorus und Fundus betreffs der Pepsinbildung noch weiter zu suchen; denn die Pylorusschleimhaut an sich kann in der Frage nach den pepsinbildenden Zellen nur so lange ein geeignetes Objekt sein, als sie sich von der Fundusschleimhaut lediglich durch Pepsinmangel zu unterscheiden scheint / (Wolffhügel 125, 1876).

/ Für die Erklärung der minimalen Wirkungen des Extraktes der Schleimhaut am Pylorus genügt das Vorhandensein weniger Pepsinzellen, und diese glaubte Nussbaum damals nachgewiesen zu haben (vergl. Nussbaumsche Zellen). Das Überwiegen der Schleimzellen erklärt ebenso befriedigend die alkalische Reaktion des isoliert aufgefangenen Sekrets, über dessen Wirkungen noch keine messenden Versuche vorliegen / (Nufsbaum 5, 1879).

Die Bildung von Pepsin in der Pylorusdrüsenregion wurde hauptsächlich von solchen Forschern bekämpft, welche das in der Fundusdrüsenregion gebildete Pepsin in den Belegzellen (ausschliefslich) entstehen liefsen. Da man damals Hauptzellen und Pylorusdrüsenzellen noch nicht unterscheiden konnte, so durften nach der Theorie dieser Forscher, da die Hauptzellen kein Pepsin bilden sollten, auch die Pylorusdrüsenzellen keines bilden. Dieser Umstand würde heute, da man Unterschiede zwischen Hauptzellen und Pylorusdrüsenzellen kennt, nicht mehr von dieser Bedeutung sein.

Es wäre also, auch wenn in der Fundusdrüsenregion nur die Belegzellen Pepsin produzieren würden, doch möglich, dafs die Pylorusdrüsenzellen Pepsin produzieren würden. Das Suchen nach Belegzellen, durch welches wir mit den sogenannten Nussbaumschen und Stöhrschen Zellen bekannt wurden (siehe diese), erscheint also weder für die Vertreter der Belegzellenpepsinbildung noch für die Gegner derselben von der hohen Bedeutung, wie man damals meinte.

1880 stellt Heidenhain den Satz auf: Die Drüsen des Pylorus bilden Pepsin. Gegen diesen Satz bestehen Einwendungen: Infiltrationshypothese (schon von Wasmann angenommen, am ausführlichsten von v. Wittich behandelt). Heidenhain widerlegt diese durch folgende Momente:

a) die geringe Menge des Pepsins ist darauf zurückzuführen, dafs die Drüsenschicht in der Fundusschleimhaut eine mächtigere ist, als in der Pylorusschleimhaut.

Ich selbst füge bei: da sich Pylorusdrüsenzellen von den beiden Zellarten der Fundusdrüsen unterscheiden, ist es gar nicht auffallend, dafs sich auch das Sekret der Pylorus- und Fundusdrüsen unterscheidet (Oppel).

b) die Infiltration kann keine postmortale sein, da die Drüsen schon im lebenden Tier Pepsin enthalten (Ebstein und Grützner);

c) Darmschleimhaut läfst sich im lebenden Tier nicht mit Pepsin infiltrieren;

d) die tiefe, die Drüsen enthaltende Schicht der Pylorusschleimhaut enthält mehr Pepsin, als die obere, das Epithel und die Drüseneingänge umfassende Schicht;
e) Langendorff fand die Portio pylorica bei Rindsembryonen pepsinhaltig zu einer Zeit, wo der Magen eine alkalische, pepsinfreie Flüssigkeit enthielt;
f) der isolierte Pylorusteil des Magens liefert pepsinhaltiges Sekret (Klemensiewicz, Heidenhain, siehe Hund) (5 Monate lang stark pepsinhaltiges, alkalisches Sekret).

Der Anschauung Heidenhains, daſs der Pylorus Pepsin bilde, haben sich Kühne 1878 und Rollet infolge der aus seinem Institut hervorgegangenen Arbeit von Klemensiewicz 1875 angeschlossen.

Es scheinen mir diese Angaben Heidenhains hinreichend, um eine Pepsinbildung im Pylorusteil des Magens bei Säugern, und zwar durch die Zellen der Pylorusdrüsen, anzunehmen.

Andere konnten diese Überzeugung noch nicht gewinnen; so hält Nussbaum die / Pylorusdrüsen immer noch für Schleimdrüsen und schreibt Pepsin, soweit sie solches bilden, nur den dort vorkommenden Nussbaumschen Zellen zu / (Nuſsbaum 4113, 1882).

Bikfalvi / findet bei Hund und Schwein: die aus Pylorusdrüsen bereitete Verdauungsflüssigkeit verdaut nicht innerhalb so kurzer Zeit, wie die Magenverdauung bei fleischfressenden Tieren anzuhalten pflegt; die Pylorusdrüsen erzeugen demnach kein Pepsin, sondern dienen zur Schleimbildung. Daher ist es auch richtiger, die alten Benennungen beizubehalten und die Fundusdrüsen als „Pepsindrüsen“, die Pylorusdrüsen aber als „Schleimdrüsen“ zu bezeichnen. Die geringe Verdauung, die man beobachtet, kann nur eine Folge der Einwirkung des in die Pylorusschleimhaut imbibierten Pepsins und der zur Bereitung der Verdauungsflüssigkeit gebrauchten Salzsäure sein / (Bikfalvi 107, 1887).

/ Auch Sappey glaubt, daſs die Pylorusdrüsen einen einfachen Schleim (un simple mucus) sezernieren, und stellt sie daher als „Schleimdrüsen“ den Fundusdrüsen, die er Pepsindrüsen (glandes pepsinifères) nennt, gegenüber / (Sappey 594, 1889).

Bonnet / scheint es dagegen bei Mensch, Hund, Katze, Pferd, Schwein noch nichts weniger als sicher, daſs die Pylorusdrüsen an der Schleimabsonderung beteiligt sind / (Bonnet 6091, 1893 und Bonnet 6090, 1893).

Entwickelung der Magendrüsen.

Hierher gehören mehrere schon früher besprochene Arbeiten (z. B. die von Toldt, siehe Haupt- und Belegzellen). Auſser diesen gebe ich noch einige wenige Notizen, da eine umfassende Behandlung des Gegenstandes den Rahmen dieses Buches überschreiten würde.

Laskowsky / beschreibt die Entwickelung der Magendrüsen bei einigen Säugern, besonders beim Schwein. Er läſst die Drüsen entstehen als vom Cylinderepithel (Darmdrüsenblatt) ausgekleidete Erhebungen und Vertiefungen der mittleren Schicht (Darmplatte). Die Beobachtungen Köllikers, der die Drüsen aus soliden Fortsätzen des Darmdrüsenblattes entstehen läſst, die erst später ein Lumen bekommen, findet Laskowsky nicht in Übereinstimmung mit seinen Befunden. Die Gruben läſst Laskowsky sich dann in die Drüsen um-

wandeln. Beim 24 cm langen Schweinsembryo sind die Magendrüsen vollkommen entwickelt / (Laskowsky 52, 1868).

/ Die Beschreibung Sewalls über die erste Entstehung der Drüsen scheint sich an Laskowsky und Brand in vielen Punkten anzuschliefsen. Er untersucht besonders Schafsembryonen. Ich entnehme über die spätere Entwickelungszeit einiges:

Die Belegzellen (ovoid cells) werden zuerst in den Pylorusdrüsen (!) differenziert gefunden; die Hauptzellen finden sich erst viel später differenziert.

Der Magen des Schafsembryos vermag einige Zeit vor der Geburt Proteïn zu lösen und Milch gerinnen zu machen. Die Hauptzellen sind wahrscheinlich allein bei der Bildung des Pepsins (oder Pepsin-Zymogens) beteiligt. Sewall läfst die Belegzellen aus dem Mesoderm entstehen, und diese bilden ihrerseits durch Abspaltung (und vielleicht durch direkte Metamorphose) die Hauptzellen / (Sewall 88, 1879).

/ Coudereau und Pilliet haben (um nur die neuesten zu citieren) nachgewiesen, dafs sich Haupt- und Belegzellen erst im Moment der Geburt differenzieren. Montanier findet, dafs beim Rindsfötus von 0,45 m und beim Schafsfötus von 0,20 m Länge sich schon Belegzellen erkennen lassen. Zugleich beginnt der Mageninhalt sauer zu reagieren / (Montanier 96, 1889).

Weitere Angaben sind bei einzelnen Säugern nachzuschlagen.

Schlauchmembran der Labdrüsen (Membrana propria).

/ Die Drüsenzellen der Labdrüsen sind von einer Membrana propria eingeschlossen, an welcher Henle 1866 sternförmige Zellen bemerkte. Dieselben findet Heidenhain beim Hunde nicht vorzugsweise stark entwickelt. Die Ausläufer bilden eine Art Gitterwerk, in dessen Maschen je eine Belegzelle liegt. Viel ausgebildeter als beim Hunde ist das System dieser Zellen beim Schweine. Diese Zellen (Böll) bilden ein Stützgewebe für den Aufbau der Drüsenröhren / (Heidenhain 53, 1870).

/ Eine besondere dünne Hülle der Schläuche existiert; über die Struktur ist schwer ins Reine zu kommen doch ist sie nicht ein dünnes, gleichförmiges, elastisches Häutchen und nicht ein gröfseres korbartiges Flechtwerk. Rollett vergleicht sie mit der Platte des grofsen Netzes in einer gewissen Entwickelungsperiode bei Säugetieren, doch sind die Zellen mehr nach allen Richtungen der Fläche hin entwickelt, als die mehr spindelförmigen Zellen der Netzplatte / (Rollett 44, 1871).

Jukes 28, 1871 / findet die Henleschen sternförmigen Zellen der Membrana propria beim Menschen, Hund und Igel / (Jukes 28, 1871).

/ Die Membrana propria der Magendrüsen der Säugetiere stellt sich als eine strukturlose, zarte, glasartige Membran dar, mit eingelagerten, flach-ovalen Kernen. Henles sternförmige Zellen gehören dem Bindegewebe der Schleimhaut an / (Glinsky 221, 1883).

Klein / nimmt eine nach aufsen von den Hauptzellen liegende Membrana propria limitans der Drüsenröhre an / (Klein 6681, 1890).

/ Das Bindegewebe verläuft beim Hund (gilt auch für Mensch) in dichten Strängen, welche zwischen den Drüsenschläuchen verlaufen und Fasern nach den wandständigen delomorphen Zellen aussenden, welche zu denselben in innige Berührung treten und wie Fangarme jede einzelne Zelle umgreifen. Die Belegzellen werden wie von Binde-

gewebsmaschen umsponnen, die zarte, dünne Fäserchen zu der Zelle entsenden, welche, wie Stein meint, die Aufgabe haben, die Zelle zu fixieren. Die feinsten Fäserchen sollen sich auch bis zu den intercellulären Drüsengängen zwischen den adelomorphen Zellen erstrecken / (Stein 6418, 1892).

Eberles Häutchen.

Namentlich in älteren Werken wird eine die Oberfläche der Magenschleimhaut deckende Schleimschicht vielfach unter diesem Namen erwähnt.

Die historische Stelle heifst im Wortlaut:

/ „Nun fütterte ich ein Kaninchen mit Blättern von Gartengemüsen und tötete dasselbe eine halbe Stunde nach dem Frafse durch einen Schlag auf den Kopf. Ich fand den Magen sehr angefüllt und von der Speise ausgedehnt und führte behutsam einen Schnitt längs seiner grofsen Krümmung von der Cardia bis zum Pylorus. Die Häute des noch sehr kontraktilen und teilweise sich noch peristaltisch bewegenden Magens zogen sich sogleich stark zurück, und ich wurde einer grauweifsen Masse ansichtig, die sich rings um den Ballen der Nahrung erstreckte und denselben vollkommen einhüllte. Diese Masse hatte das Ansehen einer Haut, so zwar, dafs ich beim ersten Anblicke zu glauben versucht war, sie sei die abgelöste Mucosa des Magens. Eine nähere Untersuchung überzeugte mich jedoch, dafs die Magenschleimhaut unverletzt war, und dafs jenes membranartige Gebilde in zähem, festem Schleim bestehe, der von der Schleimhaut des Magens während der Verdauung abgesondert wird.

Diesem Schleimgebilde widmete ich nun meine ganze Aufmerksamkeit; so oft ich Tiere, welche sehr feste Nahrung in grofser Menge verschluckt hatten, in dieser Beziehung untersuchte, fehlte es nie, weder bei Fleischfressern noch bei Pflanzenfressern, zu Anfange der Verdauung, und in späteren Verdauungsperioden, wo die Chymifikation schon weiter gediehen war, fand ich öfter Stücke von diesem membranartigen Schleim mit dem übrigen Mageninhalte gemischt“ / (Eberle 75, 1834).

/ Die Schicht ist nicht, wie Eberle glaubte, die sich auflösende Schleimhaut selbst, sondern das Absonderungsprodukt derselben / (Bischoff 56, 1838).

Herrendörfer / fand und untersuchte die Schleimschicht Eberles am Magen vom Kaninchen, vom Schwein, vom Affen und von der Ratte. In dieser Schleimschicht fand er bei den genannten Tieren sehr viele Zellen, deren Gestalt vollständig identisch war mit den Belegzellen mit deutlichem Kern und feinkörnigem Inhalt, aufserdem isolierte Kerne, nie aber oder doch höchst selten isolierte Cylinderzellen der Oberfläche. Er glaubt (wie auch Kölliker), dafs der Schleim, welcher das Eberlesche Häutchen ausmacht, nicht allein während der Verdauung abgesondert wird, sondern auch zu Zeiten, wo von einer solchen keine Rede sein kann / (Herrendörfer 59, 1875).

Submucosa.

/ Die Submucosa ist im allgemeinen sehr locker. Dadurch ist es möglich, dafs sich die Mucosa bei leerem Magen oder bei der Kon-

traktion der Muscularis in Falten legen kann / (Klein in Klein und Verson 3038, 1871).

Vergleiche darüber auch meine eigenen Befunde und Abbildungen bei vielen Säugern, z. B. beim Igel.

Schon Klein bemerkt: / Besonders ausgesprochen findet sich dies am blinden Magengrunde, sowie in dem gröfseren linken Teile der Magenflächen, während an dem dem Pylorus zunächst gelegenen Abschnitte, besonders deutlich ausgeprägt beim Kaninchen, wo die Schleimhaut inniger mit der Muskelschicht zusammenhängt, die Falten der ersteren entweder gänzlich fehlen oder nur spärlich auftreten / (Klein in Klein und Verson 3038, 1871).

Blutgefäfse.

Brinton unterscheidet: / 1. ein oberflächliches, dichtes Kapillarnetz in den Schleimhautfalten (ridges); 2. Kapillaren zwischen und um die Drüsen; 3. Venen- und Arterienplexus in der Submucosa / (Brinton 58, 1859).

Eine neuere vergleichende Bearbeitung des mikroskopischen Blutgefäfsverlaufs im Säugermagen fehlt. Einige wertvolle Einzelbearbeitungen, z. B. für den Hund von Mall, konnte ich bei den betreffenden Tieren einreihen.

Bindegewebe, Lymphgewebe, Lymphfollikel der Mucosa und Submucosa.

Auch über dieses Kapitel ist die Mehrzahl der Angaben und Abbildungen bei den einzelnen Tieren eingetragen. Die vorliegenden Notizen sind noch zu spärliche, als dafs heute schon verallgemeinernde Vergleiche gezogen werden könnten. Auch soll das Lymphgewebe beim „Darm“ eine eingehendere Darstellung erfahren, da es etwas nicht dem Magen speciell Eigenes ist, sondern dem ganzen Darme zukommt.

Das Vorkommen von Lymphfollikeln im Magen ist den Forschern schon in frühester Zeit ins Auge gefallen. Viele ältere Angaben über Magendrüsen, die mit bloſsem Auge oder mit schwacher Lupe sichtbar sein sollten, dürften auf derartige Follikelbildungen zurückzuführen sein. Es ist damit verständlich, dafs auch in der Mehrzahl der Lehrbücher das Vorkommen von Lymphfollikeln im Magen des Menschen und der Säuger erwähnt wird (z. B. Kölliker 329, 1867; Klein 3038, 1871; Henle 2627, 1873; Toldt 5569, 1888; Klein 7283, 1895; Stöhr 6745, 1894; Birch-Hirschfeld, Lehrbuch der pathologischen Anatomie, II. Bd. Specielle pathologische Anatomie, 3. Aufl., S. 525, und andere).

Nach den Angaben dieser Autoren und nach meinen eigenen Befunden kann ich sagen, dafs das Vorkommen der Lymphfollikel im Säugermagen auch bei Tieren derselben Species ein durchaus wechselndes ist. Die Lymphfollikel liegen allgemein in den tiefen Schichten der Mucosa, aufsitzend der Muscularis mucosae resp. dem Stratum compactum, wo ein solches vorhanden ist. Prädilektionsstellen für Lymphfollikel sind Pylorusregion und in zweiter Linie Cardia. Eine eingehende neuere Untersuchung verdanken wir Dobrowolski 7202, 1894 (siehe versch. Säuger).

Brinton 58, 1859 / beschreibt Lymphfollikel beim Kind, Hund (Bischoff) und Schwein (Bischoff, Wasmann, Kölliker) / (Brinton 58, 1859).

/ Über die Lymphbahnen des Magens vergleiche auch Teichmann 327, 1861. . Derselbe findet jedoch nur weite Lymphkanäle unterhalb der Labdrüsen. Erst Loven 147, 1873 gelang es, den mächtig entwickelten, bis gegen die Oberfläche der Magenschleimhaut aufsteigenden Lymphapparat zu injizieren / (Frey 2115, 1876).

/ Das interstitielle Bindegewebe zwischen den Drüsen erscheint spärlich und zart entwickelt beim Kaninchen, reichlicher und derber entwickelt beim Schwein. Rollett sah Lymphinfiltrationen im interstitiellen Gewebe bei winterschlafenden Fledermäusen, ferner in der Drüsenschicht mäfsig gefüllter Katzenmägen, in den Mägen vom Rinde und vom Schaf / (Rollett 44, 1871).

/ Die Lymphbahnen des Magens beginnen nach Lovén mit einem System kommunizierender Spalten in dem die Drüsen umgebenden Bindegewebe / (Lovén 148, 1870).

Lovén / hat seine früheren Untersuchungen über die Lymphgefäfse der Magenschleimhaut vom Menschen und vom Hunde weiter verfolgt. Über seine Resultate entnehme ich Angaben nach dem Referat von Retzius in Schwalbes Jahresbericht:

Bisher kannte man keine Lymphbahnen in der eigentlichen Schleimhaut, d. h. zwischen den Drüsen. Lovén hat in dieser Beziehung den Menschen (sowohl das Kind als den Erwachsenen), den Hund, die Katze, das Kaninchen, das Schaf, das Kalb und das Schwein untersucht. Seine Methode war die Stichinjektion; besonders wichtig ist es dabei, den Stich nicht von der serösen Seite aus, sondern von innen

Fig. 184. **Vertikalschnitt der Schleimhaut vom Antrum Pylori vom Schaf mit injizierten Lymphbahnen.**

a Muscularis mucosae; *b* subglanduläres Lymphnetz *c* interglandulärer Lymphsinus. Nach Lovén 147, 1873.

her zu machen, und zwar so, dafs die Kanülenspitze innerhalb der eigentlichen Mucosa bleibt. Die Verhältnisse waren bei den verschiedenen Tieren und auch in verschiedenen Regionen der Schleimhaut (Antrum Pylori und Pepsindrüsenregion) etwas verschieden, aber auch etwas individuell wechselnd. Lovén beschreibt die Verhältnisse bei jedem Tier, beim Kind und beim erwachsenen Menschen einzeln für sich. Alle lassen sich indessen auf einen gewissen Grundtypus zurückführen. Man kann nach Lovén immer folgende Schichten unterscheiden: von dem äufsersten in der Submucosa und aufserhalb der

Brückeschen Muskellage gelegenen Netze steigen kurze Stämme durch diese Muskellage auf, verbinden sich zu einem auf deren innerer Seite gelegenen, subglandulären Netz, welches bei einigen Tieren, z. B. Kalb und Schaf (in der Pepsinregion), einfach, bei anderen, z. B. Mensch,

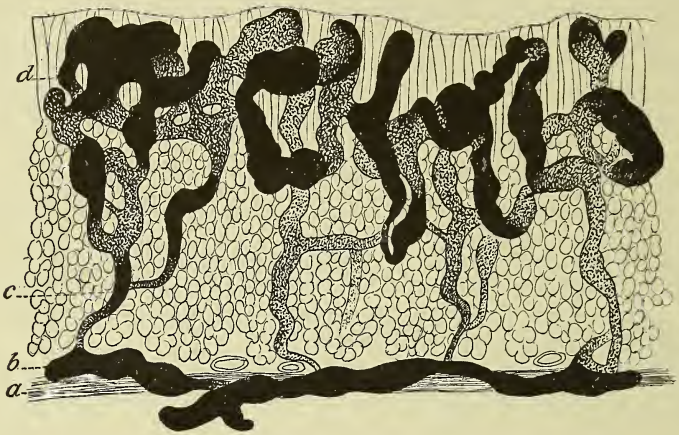

Fig. 185. **Vertikalschnitt der Schleimhaut des Labmagens vom Kalb.** Pepsinregion.
a Muscularis mucosae; *b* subglanduläres Lymphnetz; *c* interglandulärer Lymphsinus; *d* das äufsere Lymphnetz. Nach Lovén 147, 1873.

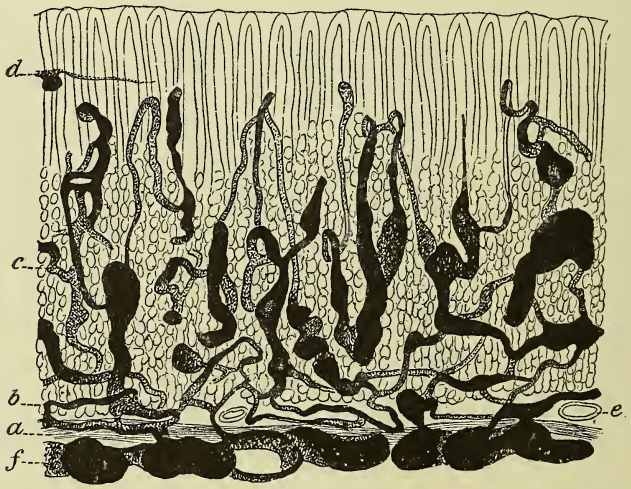

Fig. 186. **Magenschleimhaut vom erwachsenen Menschen.** Pepsinregion. Vertikalschnitt.
a Muscularis mucosae; *b* subglanduläres Lymphnetz; *c* interglandulärer Lymphsinus; *d* Andeutungen von einem äufseren Netz von Lymphbahnen; *f* submuköses Lymphnetz. Nach Lovén 147, 1873.

Hund, Schaf (im Antrum pylori), mehrschichtig ist. Dies horizontal ausgebreitete Netz umfafst die unteren, kolbenförmigen Enden der Drüsen. Davon steigen senkrechte Kanäle zwischen die Drüsen hinauf; diese nennt er interglanduläre Sinus. Nur beim Schwein konnte

er sie noch nicht darstellen. Bei den übrigen Tieren und beim Menschen sind sie überall vorhanden, zeigen aber ein verschiedenes Aussehen. Besonders ausgebildet waren sie beim Schaf (Antrum pylori); sie sind gewöhnlich (besonders beim erwachsenen Menschen) am schmalsten an ihrem Ursprung aus dem subglandulären Netz, erweitern sich dann, haben gröfsere oder kleinere Ausbuchtungen und zackige Ausläufer und auch (besonders beim Menschen) mehr oder weniger zahlreiche,

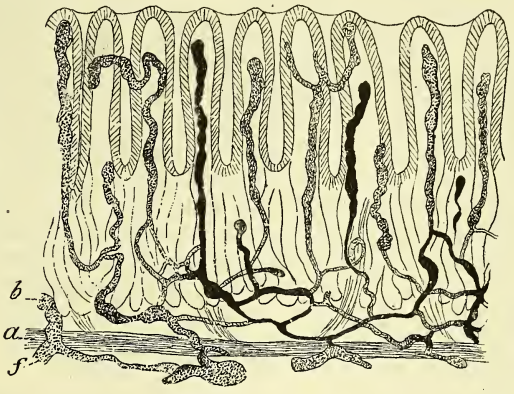

Fig. 187. **Magenschleimhaut vom Hund**, Antrum Pylori. Vertikalschnitt.

a Muscularis mucosae; *b* subglanduläres Lymphnetz; *f* submuköses Lymphnetz.

Nach Lovén 147, 1873.

quere oder schiefe Verbindungszweige. Nach der inneren Fläche zu und in ihrer Nähe sieht man diese senkrechten Kanäle oft kolbenförmig enden. Sonst sammeln sie sich an der inneren Fläche zu einem superfiziellen Netze, welches dem Lovén besonders schön beim Schaf, Kalb und auch beim Kaninchen zu injizieren gelang, weniger schön beim Menschen (am besten noch beim Kinde und in gewissen pathologischen Zuständen); gar nicht aber hat er die Existenz desselben beim Hund und bei der Katze darlegen können.

Von den senkrechten interglandulären Lymphsinus breitet sich die Injektionsmasse durch zackige Ausläufer in ein reichliches, vielfach verzweigtes und anastomosierendes Netz aus, welches Netz bei unvollständigerer Füllung und besonders bei Anwendung von Essigsäure oder anderen das Gewebe zur Anschwellung bringenden Reagentien mit einem Virchowschen Bindegewebskörpernetz übereinstimmt, bei mehr vollständiger Füllung und ohne solche Reagentien aber sich als ein System von präformierten Räumen erweist, welche das interglanduläre Gewebe bald als mehr cylindrische Kanäle, bald als mehr spaltförmige Räume, bald als gröfsere, sinusartige Cavitäten — dies letztere besonders unmittelbar an den Wänden der Drüsen — durchziehen.

Zwischen jeder Drüsenröhrengruppe und der nächsten Lamelle des interglandulären Gewebes findet sich ein mit den perivaskulären Räumen in Verbindung stehender periglandulärer Lymphraum, aber auch zwischen den einzelnen Drüsenröhren finden sich interglanduläre Lymphräume.

Es sind eben diese beiden letzteren Systeme, welche bei dem Injektionsödem mehr oder weniger gefüllt werden. Etwas verschieden ist die Anordnung derselben im Antrum Pylori, wegen der dort vorkommenden Drüsen; das interglanduläre Gewebe ist hier weit mächtiger; deswegen sind auch die Lymphräume desselben viel reichlicher und dichter. Die beschriebenen Lymphgefäfse erstrecken sich bis zur Oberfläche der

Schleimhaut, so daſs sogar das Cylinderepithel auf der Wand der äuſsersten Lymphräume ruht.

Inbetreff des eigentlichen Baues und der Beschaffenheit des die Lymphräume umgebenden Gewebes schlieſst sich Lovén der Auffassung und Beschreibung, welche Key und Retzius vom Bindegewebe, besonders demjenigen des Nervensystems, gegeben haben, an, indem er dasselbe als aus feinen, von mehr oder weniger transformierten, wenig Protoplasma, aber Kerne führenden Häutchenzellen gebildeten, relativ resistenten (elastischen?) Häutchen bestehend schildert. Diese mehr oder weniger konzentrisch um die Drüsen angeordneten, oft miteinander durch kleinere Häutchen und Balken verbundenen Lamellen lassen sich hier aber kaum in gröſseren Fetzen voneinander isolieren. Die Membranae propriae der Drüsen sind ebensolche, kernführende, aus Häutchenzellen gebildete, äuſserst dünne Häutchen, welche man als das viscerale Blatt der Lymphräume ansehen kann. Die Wände dieser feinen Lymphräume und Kanäle sind übrigens, wie aus dem Obigen schon hervorgeht, nicht selbständig, sondern bilden mit dem eigentlichen interglandulären Gewebe ein Ganzes, d. h. sie sind nicht für sich zu unterscheiden; dies ist von Bedeutung für die physiologische Funktion dieser Lymphräume, welche die ist, Reservoire und abführende Kanäle für das unter dem Einfluſs des Blutdrucks durch die Wände der Blutgefäſse filtrierende Plasma zu bilden.

Bei Injektionen des subglandulären Netzes werden die Drüsen fast ohne Ausnahme von der Injektionsmasse diffus gefüllt / (Lovén 147, 1873).

Bei Betrachtung der Hauptstämme nach Lovéns Abbildungen erhalte ich den Eindruck, daſs in der Pylorusregion in den höchsten Schichten freiragende Stämme (ohne Anastomosen) bis nahe zur Oberfläche ziehen (besonders deutlich beim Hund), während im Fundus die höchsten Stämme anastomosieren. Es wäre so im Pylorus schon ein Verhältnis angebahnt, welches zur Bildung des isoliert aufragenden Chylusgefäſses im Darme führt.

Bei Affe, Schaf, Katze, Hund, Ratte, Kaninchen beschreibt Watney / unter dem Cylinderepithel im Pylorusende des Magens ein feines Netzwerk, welches mit der Basalmembran zusammenhängt, ferner runde kernhaltige Zellen, ähnlich denen der Submucosa / (Watney 350, 1874).

Über das Vorkommen von Follikeln im Magen vergleiche auch die Angaben von Schenk 4948, 1891. Er macht im Text die ganz richtige Angabe, daſs im Magen die Lymphfollikel unmittelbar unter dem Epithel (also in der Mucosa) liegen; in seiner Abbildung (siehe seine Fig. 107) zeichnet er einen solchen in die Submucosa.

Mall 3717, 1891 / beschreibt und bildet ab das retikulierte Gewebe der Mucosa. Das dichte Netzwerk bildet eine feste Schicht um den Hals der Magendrüsen. Zwischen dem Drüsenhals und der Mucosa findet sich ein zartes Netzwerk. Beim Hunde geht das Stratum fibrosum im Pylorusteil des Magens verloren, während es bei der Katze im Darme fehlt, dagegen sehr ausgebildet im Magen sich findet. Die tieferen Lagen des Magens sind mit der Submucosa und der Muscularis mucosae fest verbunden durch Muskeln, welche zwischen den Drüsen herabziehen. Dieselben sind begleitet von Bündeln weissen, fibrösen Gewebes, besonders im Pylorus. Daher geben nur die tiefen Lagen der Schleimhaut Gelatine, nicht aber die oberflächlichen / (Mall 3717, 1891).

Muskelschichten.

Das Vertebratenschema (eine äufsere Längsmuskelschicht, eine innere Ringmuskelschicht und zwei diesen entsprechend verlaufende Schichten der Muscularis mucosae) wird bei den Säugern vielfach verändert durch das Hinzukommen weiterer Schichten. Dieselben zu erforschen ist Aufgabe der makroskopischen vergleichenden Anatomie. Einige Litteraturnachweise werde ich bei den einzelnen Tieren geben. Hier nur wenige Notizen.

Sappey / betont die Zugehörigkeit der Muscularis mucosae zur Mucosa / (Sappey 594, 1889).

/ Beim Übergang in den Magen wachsen die Muskelfasern des Ösophagus bei einigen Säugern an, so dafs sie gewissermafsen einen Sphinkter bilden (z. B. beim Pferd, nicht dagegen bei den Wiederkäuern) / (Schmidt 136, 1805).

Rüdinger / beschreibt einen Dilator Pylori beim Menschen, Schimpansen, Bären und Marder / (Rüdinger 4837, 1879).

Vergleiche darüber die von mir geschilderten Angaben von Klaussner im Kapitel Vertebraten — Pylorus, ferner die Litteratur im folgenden Kapitel „Nerven und Bewegung des Magens“, endlich bei den Einzelbesprechungen, z. B. bei Hund, Mensch.

Nerven.

Über das Mikroskopische der Nervenendigungen im Magen vermag ich aus den beim Kapitel Vertebraten erörterten Gründen nur wenige Notizen zu geben und füge diesen das interessante Schema von Openchowski über die gesammte Innervation des Säugermagens an.

/ Es sind noch keine Nerven mit Bestimmtheit als sekretorische erklärt (Heidenhain-Ebstein) / (Ebstein 36, 1870).

1880 sagt Heidenhain zusammenfassend:

/ „Das Ergebnis der zahlreichen obigen Beobachtungen lautet aber ohne Zweifel dahin, dafs die von aufsen an den Magen herantretenden Nerven keinen nachweisbaren Einfluſs direkter Art auf die Absonderung besitzen. Der Erfolg lokaler mechanischer Reizung der Schleimhaut kann vielleicht auf die Mitwirkung sekretorischer Nerven, welche ihr Reflexcentrum in der Magenwand selbst haben müssen, bezogen werden. Doch liegt auch unbestreitbar die Möglichkeit unmittelbarer Einwirkung auf die sezernierenden Elemente vor; eine sichere Entscheidung zu geben, reichen die bisherigen Beobachtungen nicht aus“ / (Heidenhain 2587, 1880).

Klein / beschreibt den Auerbachschen und Meissnerschen Plexus im Magen der Säuger / (Klein and Noble Smith 312, 1880).

Glinsky / hat die Endkolben Trütschels und die Nervenfortsätze v. Thanhoffers weder im Magen noch im Darmepithel auffinden können / (Glinsky 221, 1883).

/ Ein Geflecht von marklosen Nervenzweigen mit einigen Ganglien in ihren Knotenpunkten findet sich zwischen Längs- und Ringschicht der Muscularis. Ein zweites Geflecht in der Submucosa entspricht dem Meissnerschen Plexus / (Klein 6681, 1890).

/ Über die Innervation des Magens gebe ich ein Schema Openchowskis. Von histologischem Interesse sind die vielzähligen Ganglienhaufen, welche besonders häufig sind am Pylorus (sieben Gruppen beim

neugeborenen Kaninchen) und an der Cardia (elf Gruppen beim Kaninchen), und welche nicht mit dem Auerbachschen Plexus zu verwechseln sind, der einen anderen Bau und eine andere anatomische Lage hat / (Openchowski 6505, 1890).

Openchowski / giebt folgende Übersicht über die gesamte Innervation des Magens der Säuger, welche sich insbesondere auf das Kaninchen bezieht. (Vergl. auch das Schema, Fig. 188.)

I. Cardia.

1. Die Automatie derselben ist durch das Vorhandensein von Gruppen von Ganglienzellen (bei Kaninchen bis 11 Gruppen) bedingt. Der Bau der Ganglien selbst ist demjenigen der Herzganglien analog. Sie umkreisen die Serosa der Cardia und stehen mit dem Vagus und dem sympathischen System in Verbindung. Sie sind nicht zu verwechseln mit dem Auerbachschen Plexus, welcher eine mehr reflexvermittelnde Vorrichtung darzustellen scheint (etwa ein Rückenmark des Magens selbst). Er hat bekanntlich einen anderen Bau und eine andere anatomische Lage.

2. Grofshirncentra für Kontraktionen der Cardia liegen in der Gegend des hinteren Paares der Vierhügel.

3. Der weitere Verlauf der Bahnen, die von der oberen Stelle ausgehen, ist gröfstenteils durch die Vagi vermittelt. Diese Fasern endigen alle im Auerbachschen Plexus und sind mehr im vorderen (linken) als im rechten (hinteren) Vagus repräsentiert. Durch das Rückenmark strahlen nur wenige Fasern dieser Gattung aus; ihre Austrittsbahnen aus demselben finden sich vom fünften bis achten Brustwirbel, um dann durch beide Splanchnici ihren weiteren Weg zu nehmen. Im Brustsympathicus (inklusive bis zur fünften Wurzel) sind diese Fasern spärlich vertreten. Im Rückenmarke selbst sind es nur die vorderen Stränge, welche diese Bahn enthalten.

4. Das öffnende Gehirncentrum für die Cardia, welches gleichzeitig die Ursprungsstelle des „Nervus dilatator cardiae“ darstellt, der schon im Jahre 1883 von Openchowski am Kaninchen entdeckt und dann auch an Katzen und Hunden nachgewiesen wurde, liegt in dem Bezirke des Hirns, wo sich das vordere untere Ende des Nucleus caudatus mit dem Nucleus lentiformis verbindet, in geringer Entfernung von der vorderen Kommissur.

Diese specielle Abgrenzung ist an Hunden ermittelt worden, gilt aber auch im grofsen und ganzen für die Katze. Die hier austrahlenden Fasern des „Nervus dilatator“ gesellen sich zur Vagusbahn und verlaufen in beiden Vagis geteilt bis zum unteren Viertel des Ösophagus, an welcher Stelle sie sich sammeln, den Stamm der Vagi verlassen und an der Cardia endigen (mit den automatischen Centren in Verbindung treten). In diesem peripherischen Verlauf hat der Nervus dilatator einige Ähnlichkeit mit einem Fächer, welcher sich von oben nach unten ausbreitet. Jede Gehirnhälfte besitzt ein solches Centrum, welches noch mit dem Sulcus cruciatus in Verbindung tritt, da manchmal von dieser Stelle aus ein schwacher Effekt der Öffnung hervorzurufen ist (eine Grofshirnrinden-Nebenstation).

5. Im Rückenmark befinden sich auch Centren für Öffnung der Cardia. Dieselben sind im oberen Rückenmarksteile bis zum fünften Brustwirbel gelegen; die von ihnen ausgehenden Bahnen verlaufen

weiter in den vorderen Strängen und strahlen durch den Grenzstrang aus. Soweit es möglich war, zu ermitteln, scheinen diese Fasern weiter durch die Rami molles in den Plexus aorticus zu gehen, um dann zum Magen, respektive zur Cardia zu gelangen. Die öffnenden Fasern sind auch im Splanchnicus minor vorwiegend vertreten. Da aber auf Rei-

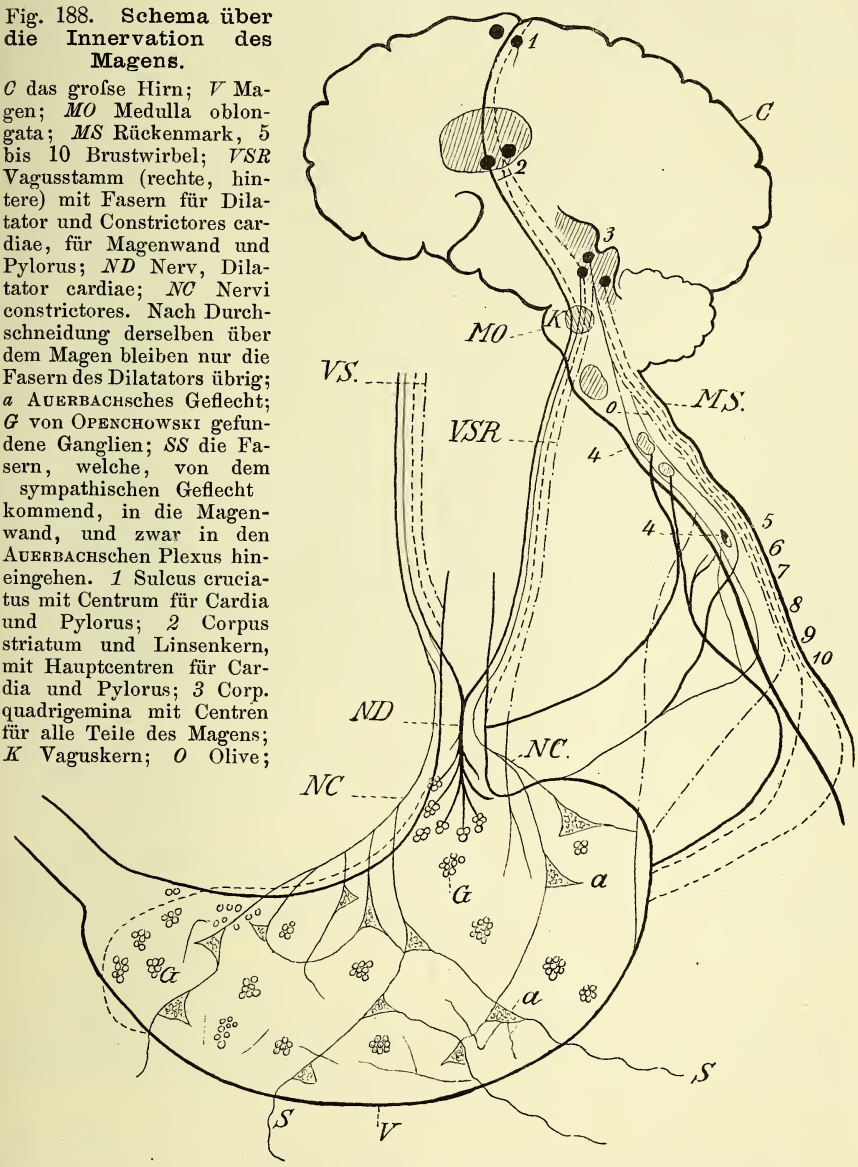

Fig. 188. **Schema über die Innervation des Magens.**

C das grofse Hirn; *V* Magen; *MO* Medulla oblongata; *MS* Rückenmark, 5 bis 10 Brustwirbel; *VSR* Vagusstamm (rechte, hintere) mit Fasern für Dilatator und Constrictores cardiae, für Magenwand und Pylorus; *ND* Nerv, Dilatator cardiae; *NC* Nervi constrictores. Nach Durchschneidung derselben über dem Magen bleiben nur die Fasern des Dilatators übrig; *a* Auerbachsches Geflecht; *G* von Openchowski gefundene Ganglien; *SS* die Fasern, welche, von dem sympathischen Geflecht kommend, in die Magenwand, und zwar in den Auerbachschen Plexus hineingehen. *1* Sulcus cruciatus mit Centrum für Cardia und Pylorus; *2* Corpus striatum und Linsenkern, mit Hauptcentren für Cardia und Pylorus; *3* Corp. quadrigemina mit Centren für alle Teile des Magens; *K* Vaguskern; *0* Olive; *4 4* Rückenmarkscentren für die Öffnung der Cardia. Bis zum 5. Brustwirbel treten die Fasern (hemmende) für Cardia und oberes Drittel des Magens aus. Vom 5. bis 8. kommen die kontrahierenden Fasern für Cardia und Magenwand. Bis zum 10. strahlen die kontrahierenden (wenig) und hemmenden Fasern für den Pylorus aus. Unterhalb des 10. nur die kontrahierenden Bahnen für denselben. Klarheits wegen ist Brust- und Bauchsympathikus nicht gesondert gezeichnet. Nach Openchowski 6505, 1890.

zung des letzteren die Öffnung nach Vagusdurchschneidung ausbleibt, glaubt Openchowski, daſs in dem Splanchnicus sensible Fasern vertreten sind, deren physiologische Erregungsstelle noch unbekannt ist, und welche reflektorisch durch den Vagus die Öffnung vermitteln.

6. Bei Tieren, deren Nervenbahnen noch alle erhalten sind, kann man reflektorisch durch Reizung der Nieren, des Uterus, der Blase, der Darmschlingen, des Ischiadicus eine Öffnung der Cardia herstellen, Facta, welche das reflektorische Erbrechen erklären, wovon noch weiter die Rede sein wird.

II. Magenwand.

Unter derselben ist der Hauptteil des Magens zu verstehen, welcher sich zwischen Cardia und Pars pylorica befindet.

1. Im Gegensatz zur Cardia und zum Pylorus sind die automatischen Ganglien hier sehr spärlich vorhanden und aus wenigen Ganglienzellen zusammengesetzt. Dieselben stehen mit dem Vagus und dem Sympathicus in Verbindung und sind radiär auf der Magenwand zerstreut. Daſs die Peristaltik des Magens von denselben bedingt ist, scheint Openchowski unzweifelhaft zu sein. Die Zahl und Lage derselben erklärt auch die Art der Peristaltik im Vergleiche mit der mächtigen Cardia- und der Pyloruskontraktion.

2. Unter möglichst normalen Versuchsbedingungen (lebendes Tier, Wärmekasten) ist der Typus der normalen Magenbewegung folgender: An der Grenze zwischen dem mittleren und oberen Drittel des Magenkörpers (zuweilen auch etwas tiefer) bildet sich eine Mittelfurche, die so lange vorhält, als der Magen seine Bewegungen ausführt. Von ihr nimmt eine peristaltische Welle ihren Ursprung, welche gleichmäſsig auf die Pars pylorica übergeht und nur am Sphincter antri Pylori deutlicher markiert erscheint. Der kardiale Teil des Magens (oberes Drittel) weist keine Peristaltik auf. Cardia selbst und Pylorus dagegen zeigen ein besonderes Spiel.

3. Gehirncentra für Kontraktionen der Magenwandung liegen im Vierhügel, und die Bahnen gehen sowohl durch die Vagi als durch das Rückenmark (Hauptbahn) und strahlen im unteren Teil des Brustmarkes durch den Grenzstrang aus.

4. Hemmende Centra für die Magenbewegungen liegen im oberen Teil des Rückenmarks, und ihre Bahnen verlaufen durch Sympathicus und Splanchnicus. Genaue Bestimmungen des peripherischen Verlaufes sind noch nicht endgültig erzielt worden.

III. Pylorus und Pars pylorica.

1. Automatisches Spiel des Pylorus ist wie an der Cardia von vielzähligen Ganglienhaufen abhängig; Openchowski konnte sieben Gruppen derselben nachweisen (neugeborene Kaninchen).

2. Das Centrum des Nervus dilatator cardiae giebt auch eine Hemmung der Pylorusbewegung, aber keine Öffnung. Die Bahn geht durch das Rückenmark, welches sie oberhalb des zehnten Brustwirbels verläſst; der weitere Verlauf ist in den Splanchnicis zu suchen. In dem Vierhügel sind für die Pars pylorica hemmende Centren vorhanden, und von der Medulla (Oliven) sind für den Pylorus Öffnungen zu erzielen; der weitere Weg geht durch das Rückenmark.

3. Das Gehirnrindencentrum (mittlerer Teil des Sulcus cruciatus), welches für die Cardia Öffnungen ergiebt, ist für den Pylorus ein Kontraktionscentrum; der weitere Weg geht durch die Vagi.

4. Der Nervus „dilatator Cardiae" erweist sich bei peripherischer Reizung unter allen Umständen als ein Schliefser des Pylorus. Öffnung der Cardia und Kontraktion des Pylorus fallen zeitlich zusammen.

5. In dem Vierhügel befinden sich die Kontraktionscentra sowohl für den Pylorus als für die Pars pylorica. Die Hauptbahn ist durch die Vagi vermittelt, geht aber auch durch das Rückenmark, schwach in den spinalen Nervenwurzeln bis zum zehnten Brustwirbel, stärker in den unteren Wurzeln vertreten. Bei Kaninchen sind in den Splanchnici mehr erregende als hemmende Fasern vertreten, bei Hunden mehr hemmende (Oser) / (Openchowski 6505, 1890).

Über Bewegungen des Magens, insbesondere des Pylorus, vergleiche die Arbeiten von Basslinger 7556, 1860; Carpenter 7545, 1869; von Pfungen 7558, 1887/88; Bastianelli 7559, 1889; Rossbach 7557, 1885/90 und weitere Litteratur bei Moritz 7683, 1895 und in physiologischen Werken.

Eine neue Beleuchtung der Pylorusthätigkeit entstand durch die Arbeiten von Hofmeister und Schütz 3858, 1885/86 (siehe Hund) und Moritz 7683, 1895.

Moritz 7683, 1895 / stellt das Prinzip, den Magen als eine Schutzvorrichtung für den Darm aufzufassen, in den Vordergrund. Er geht von der beim Kranken und bei physiologischen Versuchen gemachten Beobachtung aus, dafs man ohne Schaden für den Organismus auf die Magenverdauung verzichten kann, sofern man nur dafür Sorge trägt, dafs die Nahrung bereits in einem Zustande aufgenommen wird, der ohne weiteres für die Weiterbeförderung in den Darm geeignet erscheint. Die Thätigkeit des Magens ist geeignet, die schädlich reizenden Eigenschaften jeder Art, welche die Nahrung für den Darm haben könnte, sowohl diejenigen mechanischer als auch die bakterieller, chemischer und thermischer Natur, je nachdem durch Verflüssigung oder Aufweichung, Desinfektion, Verdünnung und Moderierung der Temperatur des Aufgenommenen abzumildern oder ganz zu beseitigen. Bei der Fortschaffung der Nahrung (allmähliche Abgabe der in für die Darmverdauung geeigneten Zustand umgewandelten Nahrung an den Darm) wirkt der Pylorusteil des Magens als besonderer Motor des Organs. Vermittelst des Manometers liefsen sich bei Hund und Mensch Drucksteigerungen im Pylorusteil des Magens nachweisen, während im Fundus des Magens normalerweise nennenswerte Magenkontraktionen nicht vor sich gehen (Moritz). Bei der Thätigkeit des Pylorusteiles spielen ferner die Enge des Pylorus, die Existenz eines Ringmuskels im Antrum pylori und retroperistaltische Bewegungen, die das Antrum machen kann, wenn feste Körper in dasselbe hineingelangen, eine Rolle (Hofmeister und Schütz) / (Moritz 7683, 1895).

Monotremata (Kloakentiere).

Der Magen der Monotremen (Oppel 7538, 1896) besitzt in seiner ganzen Ausdehnung auf seiner Innenfläche geschichtetes Pflasterepithel. Er ermangelt der Drüsen. Es ist dieses Verhalten alleindastehend in der ganzen Wirbeltierreihe. Denn obwohl wir auch bei anderen Säuge-

tieren geschichtetes Pflasterepithel im Magen werden auftreten und oft einen grofsen Teil der Mageninnenfläche überkleiden sehen, so ist es doch sonst nirgends zu einer so vollkommenen Verdrängung der Magendrüsen gekommen, wie bei den Monotremen. Selbst bei manchen Edentaten, welche (z. B. Manis javanica) in der grofsen Ausdehnung des geschichteten Epithels den Monotremen am nächsten stehen, erhalten sich an bestimmten (zum Teil von der Magenoberfläche in die Tiefe gerückten) Stellen die Magendrüsen. Die geschilderten Verhältnisse bei den Monotremen gestatten weder einen direkten Anschluſs derselben an niedere Vertebraten noch an irgendwelche Säugerordnungen. Der Monotremenmagen nimmt eine ganz isolierte Stellung ein und muſs sich in dieser Ordnung selbst umgebildet haben.

Echidna (Ameisenigel).

Den Magen von Echidna beschreibt schon Cuvier 445, 1810 folgendermafsen:

/ „Bei der Echidna ist der Magen sehr weit, oval, unten verengt, an seinem rechten Ende glatt, mit dünnen, gegen den Pförtner hin drüsigen Wänden versehen. Die Drüsen sind in dieser Gegend kreisförmig, stehen in einzelnen Bündeln zusammengehäuft, und die sie bekleidende Muskelschicht ist stärker, als in den übrigen Gegenden des Magens. Die innere Haut bildet um die Cardia sehr feine Runzeln. Stärkere, zahlreichere und regelmäfsigere finden sich in der Nähe des Pförtners, wo sie gefranzt und strahlenförmig verlaufen. Die Pförtneröffnung hat keinen eignen Vorsprung, doch bildet das Ende der Magenränder, welche dicker als die Wände des Zwölffingerdarmes sind, daselbst einen vorspringenden Wulst. Der linke Magenmund ist weit vom rechten entfernt“ / (Cuvier 445, 1810).

Der vorspringende Wulst gehört nicht mehr, wie Cuvier annimmt, zum Magen, sondern stellt das hier nur sehr kurze Duodenum dar. Im Pylorusteil des Magens ist die (Ring-)Muskulatur verdickt, doch ist dies makroskopisch nicht so in die Augen springend, wie der gleichfalls von geschichtetem Epithel überzogene Duodenaldrüsenwulst.

In der zweiten Auflage seines Werkes fügt Cuvier bei: / Es findet sich ein kleines Pylorusrohr, mit muskulösen Wänden, welches sich vom Hauptkörper absetzt, und dessen Höhle mit harten, fast hornigen Papillen besetzt ist, während die Schleimhaut im ganzen übrigen Magen, dessen Wände dünn sind, glatt ist / (Cuvier 459, 1835).

Owen 7533, 1839—47 sagt über den Magen von Echidna: / Dickes Epithel des Ösophagus setzt sich in den geräumigen Magen fort bis zum Pylorus, nahe dessen Mündung es zahlreiche hornige und scharfe Papillen bildet. Die darunter liegende Schleimhaut ist weich; die Wände des Magens sind sehr dünn, mit Ausnahme des Pylorus, welcher eine in das Duodenum vorspringende Protuberanz bildet / (Owen 7533, 1839—47).

Auch in anderen Arbeiten werden diese hornigen Papillen erwähnt; so sagt zum Beispiel Stannius 1223, 1846: / Bei einigen anderen Säugetieren tritt dagegen ein Anschluſs an die Bildung des Vogelmagens dadurch ein, daſs die Epithelschicht in dem oft zugleich stärker muskulösen Pförtnerteile sich verdickt; so z. B. bei Echidna (Abb. bei Ed. Home, Lectures, Vol. II, Tab. XLIII), wo in der Nähe des

Pförtners auch zahlreiche, scharfe, hornige Papillen vorkommen / (Stannius 1223, 1846).

Auch Leydig 563, 1857 erwähnt dieselben.

Ähnlich äufsert sich Posner 4378, 1889. / Grofse Hornpapillen umsäumen nach Art eines Hakenkranzes den Pylorus der Echidna (nur makroskopisch untersucht) / (Posner 4378, 1889).

Ich habe in den von mir untersuchten Echidnamägen diese Papillen nicht erkannt, doch fand ich in der Gegend, welche von den genannten Autoren noch zum Pylorus gerechnet wird, an zahlreichen Stellen die Ausmündung Brunnerscher Drüsen durch das geschichtete Epithel, das auch noch das Duodenum überkleidet. Möglicherweise entsprechen die Papillen solchen Ausmündungsstellen vielleicht bei älteren Tieren oder einer anderen Art (ich untersuchte Echidna aculeata var. typica).

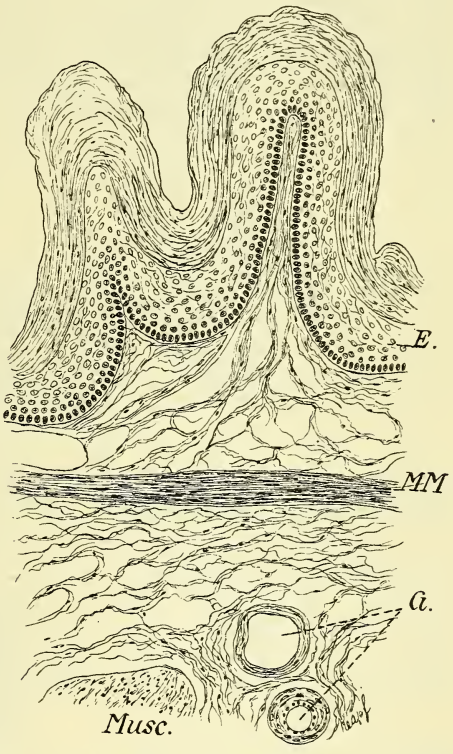

Fig. 189. **Magen vom Ameisenigel** (Echidna aculeata var. typica). Längsschnitt aus der Mitte des Magens.

E Geschichtetes Epithel; *MM* Muscularis mucosae; *G* Gefäfse; *Musc* Ringschicht der Muscularis. Vergrörserung 112fach.

Weitere Angaben der Autoren beziehen sich auf die äufsere Form des Magens, so sagen Quoy und Gaimand 7496, 1830 von Echidna setosa:

/ Der Magen ist kugelig. Seine Öffnungen sind wenig voneinander entfernt / (Quoy et Gaimand 7496, 1830).

Milne-Edwards sagt: / „L'estomac des Monotrèmes est simple et se rapproche un peu de celui des poissons par sa forme générale, car ses deux orifices sont très rapprochés, et il constitue au-dessous une poche presque globuleuse. Cette disposition se voit chez l'Ornithorhynque (Meckel. Ornithorhynchi paradoxi descriptio anatomica pl. 7, fig. 1), ainsi que chez l'Echidné (Quoy et Gaimand, Voyage de l'Astrolabe, Zool. Mammifères, pl. 121)“ / (Milne Edwards 386. 1860).

Auch Flower 7626, 1872 beschreibt den Magen von Echidna makroskopisch.

/ Eine Abbildung der äufseren Form des Echidnamagens findet sich auch bei Wiedersheim / (Wiedersheim 272, 1886).

Die mikroskopische Untersuchung lehrt, dafs der ganze Magen von Echidna von einem geschichteten Pflasterepithel ausgekleidet ist, wie ich dasselbe in Figur 189 abgebildet habe. Nirgends trägt die Schleimhaut Drüsen, wie sie für den Magen anderer Säuger charakte-

ristisch sind. Die Muscularis mucosae, welche aus einer längsverlaufenden Schicht besteht, sendet bisweilen dünne Faserzüge in die Falten der Mucosa. Die Muskelschichten der Muscularis sind die gewöhnlichen, eine innere Ring- und eine äufsere Längsmuskelschicht.

Ornithorhynchus (Schnabeltier).

/ Schon bei Home 7531, 1802 findet sich eine Beschreibung des Magens von Ornithorhynchus. Der Magen ist nach ihm hier nur eine Erweiterung des Ösophagus, welch letzterer direkt in das Duodenum übergeht; in diesem Abschnitt sind die Wände verdickt, die Valvula pylori bildend. Der Magen ist verhältnismäfsig klein, in kollabiertem Zustand nur $1^1/_2$ Zoll lang und $^3/_4$ Zoll breit. Die Innenfläche des Magens ist ganz glatt / (Home 7531, 1802).

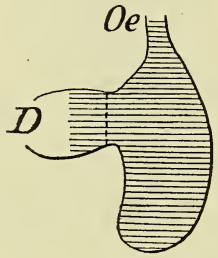

Fig. 190.

Fig. 190. **Magen vom Schnabeltier** (Ornithorhynchus anatinus).*

Oe Ösophagus; *D* Darm. Querschraffiert, soweit das geschichtete Epithel reicht; die punktierte Linie zeigt im Darm den Beginn der Brunnerschen Duodenaldrüsen an. In natürlicher Gröfse.

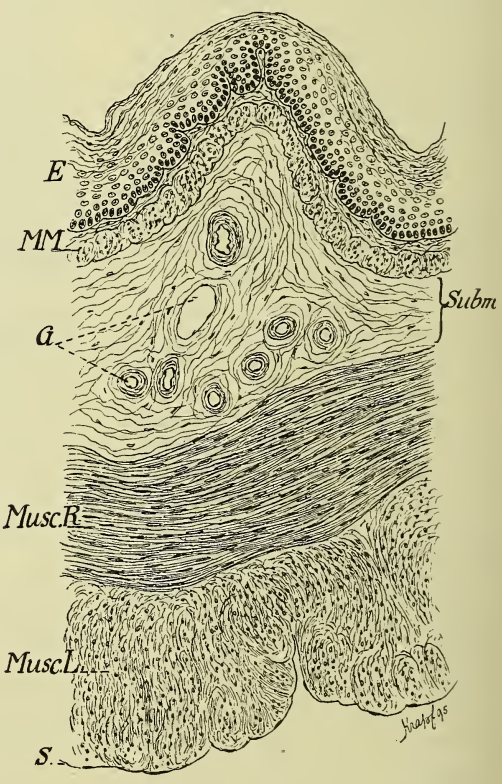

Fig. 191.

Fig. 191. **Magen von Ornithorhynchus anatinus.** Schnitt aus der Mitte des Magens.

E geschichtetes Epithel; *MM* Muscularis mucosae; *Subm* Submucosa; *G* Gefäfse; *Musc.R* Ring-, *Musc.L* Längsschicht der Muscularis; *S* Serosa. Vergröfserung 112fach.

Cuvier beschreibt den Magen vom Schnabeltier folgendermafsen: / Beim Schnabeltier hat der Magen keine mit der bei den Säugern gewöhnlichen übereinkommende Gestalt. Wie bei vielen Fischen findet sich nur ein einziger, sehr tiefer Blindsack, dessen Gestalt man sehr passend mit einer Hirtentasche vergleichen kann. An seinem Grunde ist er breiter und verengert sich nach vorn allmählich und verwandelt sich in einen engen Kanal, dessen Übergang in die Speiseröhre schwer

anzugeben ist. Der Pförtner befindet sich rechts und sehr weit vorn. Dieser Magen ist verhältnismäfsig zur Gröfse des Tiers und des Darmkanals sehr klein. Seine Wände, die nur mittelmäfsig dick sind, bestehen aus den gewöhnlichen Häuten. Die Muskelhaut ist sehr stark.

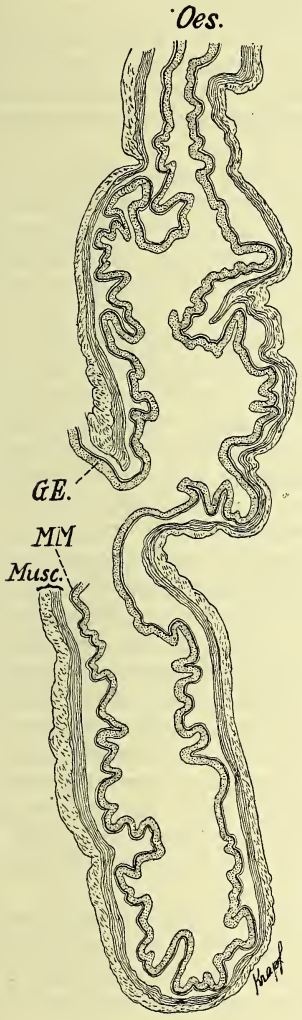

Fig. 192.

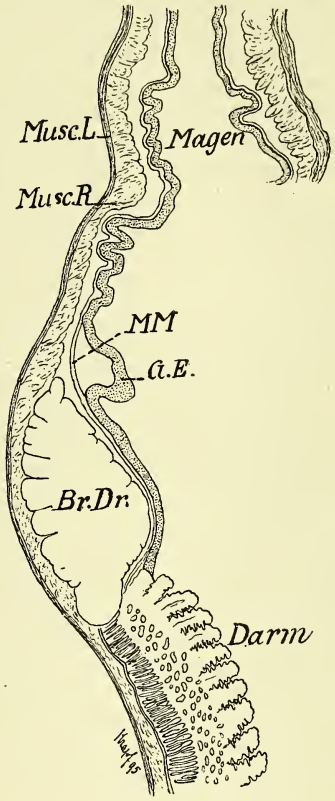

Fig. 193.

Fig. 192. **Magen vom Schnabeltier** (Ornithorhynchus anatinus). Längsschnitt durch Ösophagus und Blindsack des Magens (siehe Fig. 190). *Oes* Ösophagus; *GE* geschichtetes Epithel; *MM* Muscularis mucosae; *Musc.* Muscularis (innere Ring- und äufsere Längsschicht). Vergröfserung ca. 5fach.

Fig. 193. **Magen, Duodenum und Anfang des Dünndarms vom Schnabeltier** (Ornithorhynchus anatinus). Längsschnitt vom Magen gegen den Darm (siehe Fig. 190). *Br.Dr* Brunnersche Duodenaldrüsen; *G.E* geschichtetes Epithel; *MM* Muscularis mucosae; *Musc.R* Ring-, *Musc.L* Längsschicht der Muscularis. Vergröfserung ca. 5fach.

Die innere Haut ist glatt, silberweifs und mit einigen kleinen, regelmäfsigen Falten versehen / (Cuvier 445, 1810).

/ Die ältere Litteratur stellt sodann Meckel in seiner Monographie des Ornithorhynchus 7497, 1826 zusammen. Er bringt die Angaben Homes, dafs der kleine Magen mit glatter Innenfläche mehr nur

eine Erweiterung des Ösophagus sei, welch' letzterer direkt in das Duodenum übergehe. Meckel selbst findet am Pylorus dicke Muskulatur. An der Cardia findet er keine Klappe, am Pylorus kaum eine Spur einer solchen. Er giebt in seiner Figur Taf. VII, Fig. I, 19 eine annähernd richtige Abbildung vom Magen, der Gröfse nach zu schliefsen im gefüllten Zustand / (Meckel 7497, 1826).

In der zweiten Auflage fügt Cuvier bei: / Der kleine Pyloruskanal bildet mit dem Ösophagus eine Gabel und unterscheidet sich vom Duodenum durch die Dicke seiner Wände, seine Muskelfaserbündel und durch die manschettenförmige Falte, welche seine innere Haut im Darm bildet / (Cuvier 459, 1835).

/ Neuerdings giebt Beddard 7449, 1894 eine gute Abbildung vom Magen des Ornithorhynchus. Er weist darauf hin, dafs in Meckels Originalfigur die Dimensionen des Magens zu grofs angegeben sind. Beddard fand den gröfsten Durchmesser des Magens $1^1/_2$ Zoll (genau E. Homes Mafsangabe, Beddard), bei 5 Fufs 4 Zoll Totallänge des Verdauungskanales / (Beddard 7449, 1894).

Zu diesen Angaben aus der Litteratur habe ich zu bemerken, dafs die Autoren (Cuvier, Meckel, Beddard) von der ältesten bis in die neueste Zeit hinsichtlich des Pylorus unklare oder wie Beddard (wie aus seiner Abbildung ersichtlich ist) unrichtige Anschauungen haben. Auch hier ist die starke Verdickung, die am Anfang des Darmes liegt, durch die Brunnerschen Drüsen des Duodenums bedingt, während die Pylorusmuskulatur weniger verdickt ist, als bei Echidna.

Ich gebe, um diese Verhältnisse in schematischer Weise klar erscheinen zu lassen, Figur 190. Dieselbe zeigt den Magen mit Ösophagus und Darm. Der Magen wird von geschichtetem Epithel ausgekleidet, wie dies in Fig. 191 abgebildet ist. In der schematischen Fig. 190 ist durch Querstreifung angedeutet, wie weit sich das geschichtete Epithel erstreckt, vom Ösophagus beginnend durch den ganzen Magen und noch über denselben hinaus, ins Duodenum. Die Stelle, an welcher im Duodenum die Brunnerschen Drüsen beginnen, ist durch die punktierte Linie angedeutet. Deutlich sind diese Verhältnisse auch in den beiden Schnitten 192 und 193 zu sehen. Der erstere stellt einen Längsschnitt durch den Magenblindsak dar, der zweite einen Längsschnitt zur Längsachse des Duodenums. In letzterem ist der Drüsenwulst des Duodenums, der den älteren Autoren als Pylorusmuskulatur imponierte deutlich zu sehen.

Die weiteren Schichten des Magens sind aus Figur 191 ersichtlich. Die Mucosa ist nicht sehr breit, die Muscularis mucosae liegt dem Epithel sehr nahe an, allen seinen Falten folgend. Die Muscularis besteht aus einer inneren Ring- und einer äufseren Längsschicht.

Marsupialia (Beuteltiere).

Der Magen der Beuteltiere ist noch nicht genügend mikroskopisch untersucht, um ein zusammenfassendes Urteil zu ermöglichen. Doch liegen über mehrere Vertreter derselben Bearbeitungen (Schäfer und Williams 83, 1876, Oppel 7538, 1896) vor, so dafs man immerhin eine Übersicht gewinnen kann.

Die Beuteltiere, deren Magen mikroskopisch untersucht ist, zeigen stets eine ausgebildete Fundusdrüsenregion und Pylorusdrüsenregion.

Die Cardiadrüsenregion zeigt aufserordentliche Schwankungen; bei Phalangista fast nicht nachzuweisen, ist sie bei Dasyurus und Perameles mäfsig und bei den untersuchten Känguruhs aufserordentlich (räumlich) entwickelt. Bei letzteren ist auch eine Schlundabteilung ebenfalls bei verschiedenen Species in wechselnder räumlicher Ausdehnung beobachtet, während Dasyurus, Perameles, Phalangista eine solche ganz fehlt. Ganz besondere Verhältnisse zeigen Phascolarctos cinereus und Phascolomys Wombat, indem es hier zur Bildung einer grofsen Magendrüse, die an der kleinen Kurvatur gelegen ist, kommt.

Da uns bei den Marsupialiern zuerst in der Wirbeltierreihe eine Fundusdrüsenzone (mit Haupt- und Belegzellen), die sich gegen die Cardia und Pylorusdrüsenzone absetzt, entgegentritt, so entsteht die Frage, ob diese Befunde nun als die verhältnismäfsig einfachsten aufzufassen sind, von denen etwa kompliziertere Verhältnisse bei anderen Säugern abzuleiten wären. Die Frage läfst sich nicht ohne weiteres bejahen. Schon der Umstand, dafs die verschiedenen Beuteltiere grofse Verschiedenheiten im Magenbau zeigen, mahnt zur Vorsicht. Auf den ersten Blick könnte die geringe Ausdehnung der Fundusdrüsenzone bei den Känguruhs verleiten, dies als das ursprüngliche aufzufassen. [Die Theorie ist sehr verlockend: Grofse Cardia- und Pylorusdrüsenzone würden Reste von den niederen Vertebraten her ererbter Zustände darstellen, die Umbildung der Magendrüsen dieser niederen Vertebraten in Magendrüsen, welche Haupt- und Belegzellen enthalten, würde an einer kleinen Stelle des Magens beginnen (Känguruh) und von dort sich weiter ausbreiten (übrige Marsupialier und höhere Vertebraten.)] Doch erscheinen andere Verhältnisse bei den Känguruhs sekundär abgeändert, z. B. das Auftreten eines mehr oder weniger grofsen Schlundepithelteils des Magens, das starke Hervortreten des Lymphgewebes. So mufs auch der Gedanke möglich erscheinen, dafs die geringe Ausdehnung der Fundusdrüsenregion auf Rückbildung beruht. Endlich ist noch eine Nachprüfung der Resultate von Schäfer und Williams, welche unten geschildert werden sollen, erforderlich, um zu erfahren, ob denn bei allen Känguruhs die Fundusdrüsenzone eine so geringe Ausdehnung hat, wie sie die genannten Forscher für zwei Species schildern.

Es besteht nun die Möglichkeit, als ursprünglich die Verhältnisse bei Dasyurus, Perameles und Phalangista aufzufassen. Diese zeigen auch Unterschiede untereinander, namentlich hinsichtlich der Ausdehnung der Regionen. Aber für alle diese läfst sich sagen, dafs die Fundusdrüsenregion die gröfste Ausdehnung einnimmt. Ist dies das Ursprüngliche, so erscheint eine Ableitung der Verhältnisse bei allen anderen höheren Vertebraten nicht schwierig, indem ja bei der Mehrzahl derselben auch die Fundusdrüsenregion die erste Stelle einnimmt. Sucht man nach einer Verbindung mit den unter den Säugern stehenden Vertebraten, so wäre auf Grund des Geschilderten der Schlufs naheliegend, dafs die Fundusdrüsenzone der Säuger (mit Haupt- und Belegzellen) aus der Fundusdrüsenzone der niederen Vertebraten mit nur einer Zellart hervorgeht. Ob die Halszellen der Fundusdrüsen der niederen Vertebraten dabei eine Rolle spielen, wie ich dies an anderer Stelle ausführe, bleibt aber, wie überhaupt die ganze Art der Umwandlung, heute noch eine offene Frage.

Schon die makroskopische vergleichende Anatomie versuchte sich an den Marsupialiern. Es mögen hier die Angaben Milne Edwards

386, 1860 Berücksichtigung finden. / Nach ihm zeigt die Magenform der Mehrzahl der Beuteltiere nichts Eigentümliches: bei den einen ist sie mehr rundlich (Beispiel: Opossum, Perameles, Phascolomys, Phascogale), bei anderen ein wenig länglich (z. B. Phalangista). Bei den Känguruhs dagegen hat der Magen eine sehr merkwürdige Form; er ist aufserordentlich eng und lang, er gleicht einem Darmstück, und der Cardiablindsack wird nur durch eine konische, am Ende gegabelte und wenig entwickelte Verlängerung dargestellt. Auch war damals schon bekannt, dafs der Anfangsteil des Magens von dickem Epithel ausgekleidet ist / (Milne Edwards 386, 1860).

Didelphis virginiana.

/ Der Magen ist rundlich und dünnwandig, Cardia und Pylorus liegen einander nahe / (Flower 7626, 1872).



Fig. 194. **Magen von Opossum** (Sarigue). *A* linke Magenhälfte; *B* rechte Magenhälfte; *C* kleine Kurvatur; *D* Ösophagus; *E* Pylorus. Nach Daubenton 7495, 1768.

Opossum.

Vom Magen des Opossums kann ich nur eine Abbildung nach Daubenton 7495, 1768 vorlegen, welche lediglich die äufsere Form wiedergiebt (siehe Fig. 194).

Dasyurus hallucatus.

Der Magen besitzt eine Cardiadrüsenregion, eine Fundusdrüsenregion und eine Pylorusdrüsenregion. Die Verteilung der Regionen ist aus Fig. 195 ersichtlich. Die Cardiadrüsenregion nimmt nur einen kleinen Raum an der Cardia ein, noch in den Ösophagus selbst sich erstreckend. Doch ist sie von aus Cylinderzellen bestehendem Magenepithel überkleidet, während das Ösophagusepithel schon weiter oben im Ösophagus aufhört.

Die Fundusdrüsen nehmen an der kleinen Kurvatur nur eine kleine Strecke Raum ein.

/ Nach Edelmann 77, 1889, der Dasyurus ursinus untersuchte, ist eine Cardiadrüsenregion nicht vorhanden. Es treten sofort an der Cardia in den Drüsen Belegzellen auf, welche jedoch in den Drüsen der kleinen Kurvatur sehr spärlich vorkommen, während sie im eigentlichen Fundus zahlreich vorhanden sind / (Edelmann 77, 1889).

Was die feinere Struktur der Drüsenzellen anlangt, so zeigen die Haupt- und Belegzellen der Fundusdrüsenregion das für Säuger im allgemeinen charakteristische Aussehen. Im Drüsengrunde sind die Belegzellen seltener, so dafs die Endstücke der Schläuche fast nur aus Hauptzellen gebildet werden.

Die Zellen der Cardiadrüsen sind etwas kleiner und weniger deutlich gekörnt, als die der Pylorusdrüsen. Das Oberflächenepithel der Schleimhaut zeigt den basalen protoplasmatischen Teil und ein differenziertes Oberende.

Die Muscularis mucosae besteht aus einer inneren Ring- und einer

äufseren Längsschicht; von derselben steigen Muskelzüge zwischen die Drüsenschläuche gegen die Oberfläche auf.

Lymphfollikel sind zahlreich, sowohl an der kleinen, wie an der grofsen Kurvatur, in der Pylorusdrüsenzone an der grofsen Kurvatur besonders zahlreich.

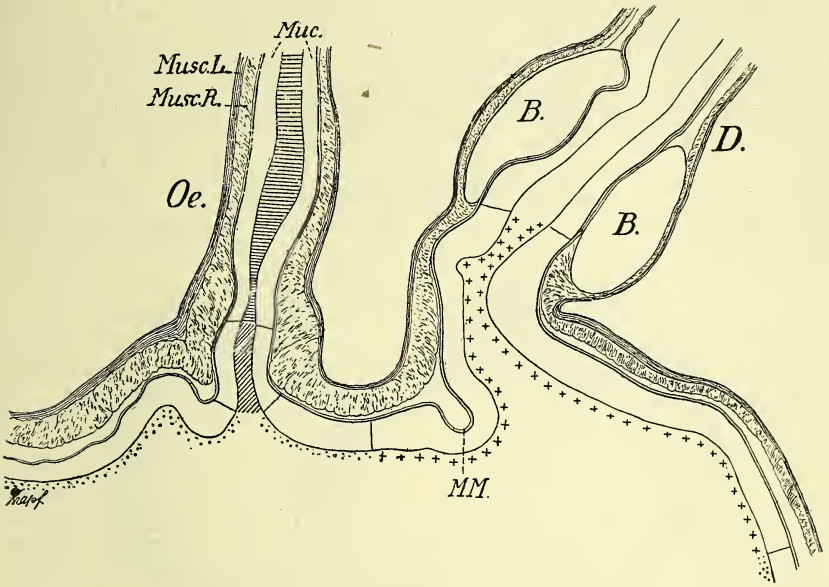

Fig. 195. **Magen von Dasyurus hallucatus.** Längsschnitt; die grofse Kurvatur fehlt zum Teil; im Schnitt sind die Eintrittsstelle des Ösophagus *Oe* und die Übergangsstelle in den Darm *D* getroffen. *B* Brunnersche Duodenaldrüsen. Die Regionen der Mucosa sind folgendermafsen bezeichnet: Querschraffiert: Schlundschleimhaut mit geschichtetem Epithel; schrägschraffiert: Cardiadrüsenzone; punktiert: Fundusdrüsenzone; Kreuze: Pylorusdrüsenzone; hell: Darmschleimhaut. *Musc.R* Ring-, *Musc.L* Längsschicht der Muscularis. Der Verlauf der Muscularis mucosae ist durch eine unter der Mucosa liegende Linie *MM* angedeutet. Vergrösserung ca. $2^1/_2$fach.

Perameles obesula

zeigt im Magenbau einige Ähnlichkeit mit Dasyurus. Doch hört das Ösophagusepithel etwas tiefer unten im Ösophagus auf, so dafs die Cardiadrüsenzone, die etwa dieselbe Ausdehnung im Längsschnitt hat, wie bei Dasyurus, etwas mehr ins Mageninnere zu liegen kommt. Die Fundusdrüsenzone zeigt an der kleinen Kurvatur noch geringere Ausdehnung, als bei Dasyurus, während die Pylorusdrüsenzone räumlich sehr ausgedehnt ist. Die Pylorusdrüsen zeigen einen sehr einfachen Bau; sie werden gegen den Pylorus hin kleiner, und es reiht sich fast stets nur ein Drüsenschlauch an die tiefen Magengruben an.

Phalangista (Trichosurus vulpecula).

Der Magen ist länglich und am Pylorusende umgebogen (was schon Quoy und Gaimand 7496, 1830 für Phalangista cavifrons angeben); er geht dort mit einer starken Windung in das Duodenum über. Der Fundus des Magens springt stark vor. An der kleinen Kurvatur zeigt sich eine starke Knickung (Angulus). Der Angulus ist ein sehr spitzer,

siehe Fig. 196. Es trennt sich so der Magen schon äufserlich in eine Fundus- und Pylorusregion. Doch entspricht diese Teilung nicht vollständig der mikroskopischen Teilung in die beiden Regionen. Das Ösophagusepithel hört am Ende des Ösophagus auf, eine Cardiadrüsenzone ist nicht deutlich wahrzunehmen, es finden sich nur wenige Drüsenschläuche, welche der Haupt- und Belegzellen entbehren. Die Pylorusdrüsenzone beginnt an der kleinen Kurvatur schon auf der gegen den Fundus schauenden Seite des Angulus, an der grofsen Kurvatur nicht ganz an der dem Angulus gegenüberliegenden Stelle, sondern erst etwas später nach dem Duodenum zu. Die Fundusdrüsen sind aufserordentlich klein, ihre Länge beträgt nur etwa 0,2 mm, also etwa $^1/_3$ von der Länge der Fundusdrüsen bei Dasyurus und Perameles. Der Magen von Phalangista war aber auch dementsprechend kleiner. Der Übergang der Pylorusregion in den Darm ist in der Schnittfigur wegen der

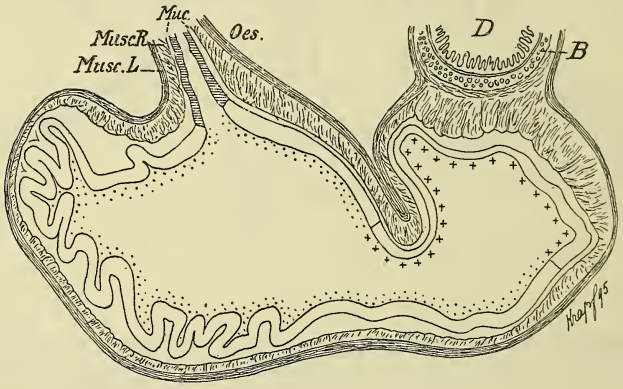

Fig. 196. **Magen von Phalangista** (Trichosurus vulpecula). Längsschnitt (der Übergang in den im Anschnitt *D* sichtbaren Darm ist wegen der Krümmung des Pylorusteils des Magens im Schnitt nicht getroffen). Zeigt die Form des Magens mit vorspringendem Angulus, die starke Faltung der Mucosa im Fundus. Anordnung der Regionen: Querschraffiert: Schlundschleimhaut mit geschichtetem Epithel; punktiert: Fundusdrüsenregion; Kreuze: Pylorusdrüsenregion. *Muc* Mucosa; *Musc.R* Ring-, *Musc.L* Längsschicht der Muscularis; *B* Brunnersche Duodenaldrüsen. Vergrösserung ca. 4½fach.

starken Biegung des Magenendes nicht getroffen, doch zeigt sich das Duodenum *D* mit den Brunnerschen Drüsen noch im Anschnitt.

Die Zellen der Pylorusdrüsen sind ziemlich hoch, fast cylindrisch, mit gekörntem Protoplasma. Sie unterscheiden sich hier wie anderwärts durch die Beschaffenheit ihres Protoplasmas (auch wenn man von der Form und der Lage des Kerns absieht) sowohl von den Oberflächenepithelien als auch von den Haupt- und Belegzellen.

Die Muscularis mucosae besteht durchgehend aus zwei deutlichen Schichten, einer inneren Ring- und einer äufseren Längsschicht. Die Muscularis mucosae folgt überall genau dem Verlauf der faltenbildenden Mucosa, sich an das untere Ende der Drüsen anschmiegend und Muskelfaserbündel zwischen dieselben zur Oberfläche der Schleimhaut sendend.

Tarsipes.

/ Der Magen ist aus zwei Hauptabteilungen zusammengesetzt und kleineren Divertikeln. Ösophagus und Pylorus finden sich an einer

kugeligen Kammer. Etwas unter und ventral von der Ösophagealmündung führt ein kurzer, schlauchförmiger Gang in die zweite Kammer, die etwas gröfser als die erste ist. Nach der Zeichnung D'Arcy Thompsons kann dieselbe als ein stark entwickelter, mit dem Magen nur durch den engen Gang kommunizierender Blindsack aufgefafst werden. Dieser Blindsack besitzt noch drei kleine Anhänge, zwei auf der Vorderseite und einen mehr nach hinten gelegenen / (D'Arcy Thompson 5529, 1890). Leider macht D'Arcy Thompson keine Angaben über den mikroskopischen Bau dieses Magens, so dafs nicht ersichtlich ist, ob sein Vergleich des Tarsipesmagens mit dem Känguruhmagen ein begründeter ist.

Phascolarctos cinereus, Koala.

/ Die Drüsengruppe nahe der Cardia, ähnlich der des Bibers und Wombats, ist schon Flower 7626, 1872 bekannt / (Flower 7626, 1872).

/ Auch Forbes beschreibt die Drüsenplatte als ähnlich der, wie sie beim Biber und Wombat gefunden wurde. Sie liegt an der kleinen Kurvatur des Magens an der Pylorusseite nahe der Eintrittsstelle des Schlundes. Sie zeigt ungefähr 30 Drüsenöffnungen, einzelne derselben zeigen mehrere kleine Öffnungen, welche in eine gröfsere münden / (Forbes 6487, 1881).

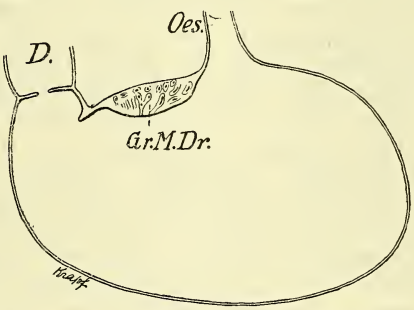

Fig. 197.

Fig. 197. **Magen von Phascolarctos cinereus.** Längsschnitt, $^2/_3$ der natürlichen Gröfse; zeigt die Lage der grofsen Magendrüse *Gr.M.Dr* an der kleinen Kurvatur. *Oes* Ösophagus; *D* Darm.

Fig. 198. **Magen von Phascolarctos cinereus.** Grofse Magendrüse, Längsschnitt, entsprechend dem Übersichtsbild Fig. 197, jedoch bei 4facher Vergröfserung. *Muc* fundusdrüsenhaltige Mucosa; *A* Ausführgänge der grofsen Magendrüsen, wie diese von fundusdrüsenhaltiger Mucosa ausgekleidet; *P* Pylorus.

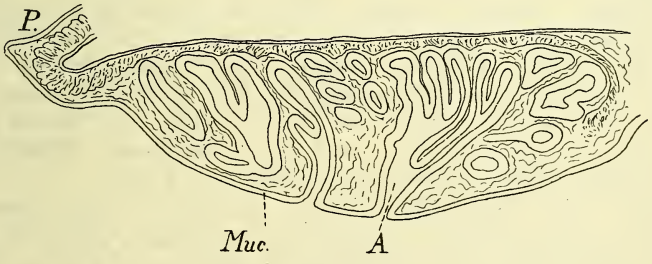

Fig. 198.

/ Das Vorhandensein einer Cardiadrüsenregion scheint ausgeschlossen zu sein / (Edelmann 77, 1889).

Ich gebe vom Magen von Phascolarctos cinereus zwei Abbildungen, Fig. 197, darstellend einen Längsschnitt durch den ganzen Magen, und Fig. 198, welche die grofse Magendrüse bei stärkerer Vergröfserung darstellt. Die letztere Figur zeigt, wie die in der Abbildung hell gebliebene Schleimhaut sich in die Drüsenräume hineinzieht und die-

selbe in allen ihren Teilen auskleidet. / Es handelt sich also bei der grofsen Magendrüse nicht um eine Drüse im histologischen Sinne, sondern um ein von drüsentragender Magenschleimhaut ausgekleidetes Höhlensystem. Die Drüsen konnte ich als Fundusdrüsen erkennen. Auch an Stellen der grofsen Kurvatur erkannte ich Fundusdrüsen / (Oppel 7538, 1896).

Fam. Halmaturidae.

Diese Familie ist hinsichtlich des Magens die genauest untersuchte unter den Beuteltieren. Vielfach sprechen die Autoren nur kurz vom Känguruh, und verstehen darunter wohl in der Regel Halmaturus giganteus (= Macropus giganteus); ferner ist untersucht Halmaturus Benetti und endlich Dorcopsis luctuosa. Diese Arten zeigen grofse Unterschiede im Bau des Magens und sollen jede für sich besprochen werden. Voraus schicke ich einen mehr zusammenfassenden Abschnitt mit einigen historischen Notizen aus der Litteratur über das Känguruh.

/ Home giebt eine Abbildung von der Innenfläche des Känguruhmagens; er kennt den Ösophagusepithel besitzenden Teil des Magens und findet den gröfseren der beiden Cardiafortsätze von drüsiger Schleimhaut ausgekleidet. Er findet erhabene Stellen in der zweiten Region (von welchen später die Rede sein wird); er faſst sie als Magensaft absondernde Drüsen auf und scheint, seiner Zeichnung nach zu schliefsen, auch die dritte Region (siehe unten) gesehen zu haben / (Home 115, 1807). In den folgenden Arbeiten wird der Känguruhmagen wegen seines eigentümlichen Baues, besonders wegen des schlundepitheltragenden Abschnittes und seiner Schlundrinne, mit dem Wiederkäuermagen verglichen. Hierher gehören Angaben von Home 115, 1807, Home 266, 1814, Giebel und Wilkens (siehe Brümmer 78, 1876). Brümmer 78, 1876 thut dar, dafs man deshalb, weil das Känguruh eine Schlundrinne besitzt, nicht berechtigt ist, anzunehmen, dafs es Wiederkäuer ist, da eine Schlundrinne z. B. auch bei der Wasserratte vorkomme, die kein Wiederkäuer ist.

/ Carus und Otto 211, 1835 erkennen bei Halmaturus giganteus die lymphoiden Follikel, welche von Home (siehe oben) als erhabene Stellen beschrieben wurden, und bezeichnen sie als den Peyer'schen Drüsen des Darmes ähnliche Gruppen von Schleimdrüsen. Sie beschreiben solche in dem einen Anhang des nach rechts und abwärts gewandten Blindsackes, ferner im Magen etliche 30, finden dieselben jedoch weder so gleichförmig, noch in so bestimmte Reihen gestellt, wie sie Home abbildet / (Carus und Otto 211, 1835).

/ Auch Carus 1394, 1834 erwähnt dieselben / (Carus 1394, 1834).

/ Den einen der beiden Anhänge des Blindsacks finden Carus und Otto von Schlundepithel ausgekleidet, ebenso einen Teil des Anfangsteils des Magens. Die Grenze des Schlundepithel tragenden Abschnittes gegen den mit drüsenreicher, weicher Schleimhaut ausgekleideten Teil ist durch eine stark vorspringende und Muskelfasern enthaltende Falte scharf bezeichnet / (Carus und Otto 211, 1835).

Owen 212, 1868 beschreibt den Magen von Macropus major makroskopisch.

/ Flower beschreibt den Magen vom Känguruh (Macropus major) makroskopisch und bildet ihn ab. Er erkennt Drüsenschläuche im

Blindsack und im Endteil des Magens in der grofsen Drüsenplatte / (Flower 7626, 1872).

Dann folgen Brümmers 78, 1876 Untersuchungen über das Känguruh. Er findet: / Geschichtetes Plattenepithel bekleidet nur die Basis der Schlundrinne, die Schlundlippen, einen schmalen Streifen unter der Schlundrinnenlippe und einen kleinen Blindsack.

Es finden sich:

1. Labdrüsen 0,8—0,1 mm lang, 0,044—0,046 mm breit, einfache cylindrische Schläuche;
2. Schleimdrüsen, ebenfalls einfache cylindrische Schläuche, welche die Pylorusregion tapezieren, im Mittel 0,49 mm hoch und 0,032 mm breit;
3. Drüsen, welche an der Basis nicht die von dem eigentlichen Cylinderepithel abweichenden, kürzeren und breiteren Zellen (wie die Pylorusdrüsen) besitzen, sondern von oben bis unten mit gewöhnlichem Cylinderepithel ausgekleidet sind. Doch ist dies nach Brümmer, der keine deutlichen Präparate erhielt, nicht sicher.

Diese Drüsenschläuche sind 0,38—0,39 mm hoch, 0,024—0,028 mm breit / (Brümmer 78, 1876).

/ Wie Edelmann 77, 1889 angiebt, hält Wilkens 100, 1872 bei Halmaturus giganteus (die erhabenen Stellen, die er in der Nähe der sogenannten Schlundrinne beschreibt) für Schleimhautplacken mit verhorntem Epithel / (Edelmann 77, 1889).

Brümmer 78, 1876 / spricht diese Stellen als Schleimhautwülste an, in denen die schon mit bloſsem Auge sichtbaren Löcher durch weite, sehr niedrige Drüsenschläuche gebildet werden / (Brümmer 78, 1876).

Edelmann 77, 1889 / hält sie bei Halmaturus Benetti für Anhäufungen von Lymphfollikeln, welche den Peyerschen Plaques des Darms sehr ähnlich sind, und bringt damit die schon von Carus und Otto 211, 1835 gegebene Deutung zur Geltung / (Edelmann 77, 1889).

Pilliet und Boulart 171, 1886 geben folgende Beschreibung vom Magen von Halmaturus Benetti. / Es findet sich:

1. ein Pansen mit tubulösen Drüsen, wahrscheinlich Schleimdrüsen;
2. ein Drüsenmagen, reich an Drüsen mit gekörnten Zellen. Pylorusdrüsen fehlen, sie werden wahrscheinlich ersetzt durch die Drüsen der ersten Magentasche. Fermentzellen setzen sich, in traubenförmige Drüsen gruppiert, bis zum Duodenum fort, welches keine Zotten besitzt, aber confluierende Lymphfollikel / (Pilliet und Boulart 171, 1886).

Edelmann / verweist auf die Beschreibung des Känguruhmagens durch Brümmer und sagt, in dem von letzterem angeführten unteren linken Blindsack finde er (Edelmann) eine Schleimhaut, welche keine Belegzellen enthält. Edelmann faſst dieselbe als Cardiadrüsenregion auf.

Auch bei Halmaturus giganteus faſst Edelmann den unteren linken Blindsack als Cardiadrüsensack auf / (Edelmann 77, 1889).

Endlich liegen noch Angaben über den Bau der Schlundrinne des Känguruhs von Brümmer 78, 1876 vor. Er findet: / In der bis 2 mm starken Schlundrinnenlippe verläuft eine Längsmuskulatur, dann folgt die Submucosa und das Plattenepithel. Eine Muscularis mucosae war hier nicht nachzuweisen / (Brümmer 78, 1876).

Macropus giganteus und Dorcopsis luctuosa.

Diese beiden Tiere, deren Magen zwar verschieden, aber doch ähnlich gebaut ist, sollen hier unter Zugrundelegung einer Arbeit von Schäfer und Williams 83, 1876 genauer geschildert werden.

/ Der Magen der beiden Tiere läfst drei Regionen abgrenzen. Die Schleimhaut zeigt Unterschiede in ihrer mikroskopischen Struktur und für das bloſse Auge. Die drei Regionen zeigen etwas verschiedene Verteilung bei den beiden untersuchten Arten, wie dies in Fig. 199 und Fig. 200 ersichtlich ist. Bei Dorcopsis luctuosa ist die erste oder

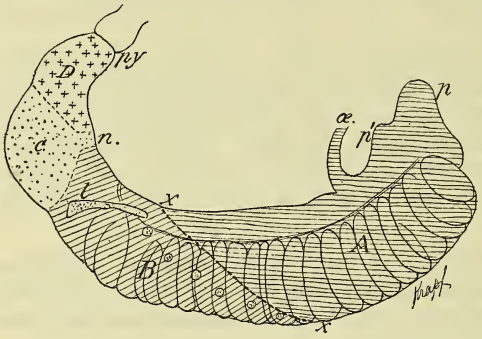

Fig. 199. **Magen von Dorcopsis luctuosa.**
A erste Magenabteilung (Schlundabteilung); *B* und *D* zweite Magenabteilung (Cardia- [schräg schraffiert] und Pylorus- [Kreuze] drüsenregion); *C* dritte Magenabteilung (Fundusdrüsenregion); *Oe* Ösophagus; *Py* Pylorus; *x---x* Grenzlinie zwischen Schlundabteilung und Cardiadrüsenregion; *l* Lymphplatten; *n* Gürtel der dritten Magenabteilung; *p* und *p'* Blindtaschen. Nach Schäfer und Williams 83, 1876.

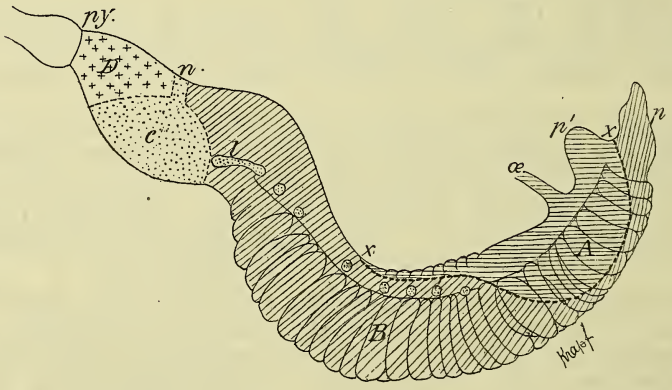

Fig. 200. **Magen von Macropus giganteus.**
A erste Magenabteilung (Schlundepithelabteilung); *B* und *D* zweite Magenabteilung (Cardia- und Pylorusdrüsenregion); *C* dritte Magenabteilung (Fundusdrüsenregion); *Oe* Ösophagus; *Py* Pylorus; *x---x* Grenzlinie zwischen erster und zweiter Magenabteilung; *l* Lymphplatten; *n* Gürtel der dritten Magenabteilung; *p* und *p'* Blindtaschen. Nach Schäfer und Williams 83, 1876.

Cardiaregion *(A)* mit einem Epithel bedeckt, welches sich in das des Schlundes fortsetzt und diesem ähnlich ist. Es nimmt mehr als ein Drittel der inneren Oberfläche des Organs ein und setzt sich gegen die Fundusregion durch eine wohl markierte Demarkationslinie ab. Die zweite Region *B* und *D* nimmt den ganzen übrigen Teil des Organs ein, mit Ausnahme eines runden Fleckes von ungefähr $6^1/_2$ Zoll Durchmesser. Dieser Fleck stellt die dritte Region *C* dar und unterscheidet sich durch seine Drüsen von der Umgebung. Doch ist diese Region

nicht allein auf diesen Fleck beschränkt, sondern ein Schleimhautzug verbindet ihn über die kleine Kurvatur, und so bildet diese Zone einen unregelmäfsigen Gürtel rings um diesen Teil des Magens.

Bei Macropus giganteus wird das linke Ende des Magens nicht vom Epithel der ersten Region ausgekleidet, wie dies bei Dorcopsis luctuosa der Fall war; die zweite Region *B* hat eine gröfsere Ausdehnung bei Macropus giganteus, als bei Dorcopsis luctuosa.

Bei beiden Tieren zeigt die Schleimhaut der zweiten Region inselförmige Erhebungen, welche an der Oberfläche abgeplattet sind (siehe Fig. 199 und 200 *l*).

Bei beiden Tieren giebt es eine grofse dreieckige Platte an jeder Magenwand, deren Basis nahe der dritten Region liegt, während die Spitze gegen die linke Seite des Magens schaut. Die mikroskopische Untersuchung ergiebt, dafs diese Platten lymphoïde Anhäufungen sind, und sie mögen daher als „lymphoïde Platten" bezeichnet werden. Sie sind analog den Peyerschen Haufen / (Schäfer and Williams 83, 1876).

Schäfer und Williams trennen, wie aus den wiedergegebenen Angaben ersichtlich ist, nicht zwischen den beiden Regionen *B* und *D*, wohl weil damals das vielverbreitete Vorkommen einer Cardiadrüsenregion bei Säugern noch nicht bekannt war. Dies mindert nicht das Verdienst dieser Autoren, die eigentümlichen Verhältnisse beim Känguruh schon im Jahre 1876 erkannt zu haben. Ich glaube die von den Autoren als zweite Region beschriebene Zone in eine Cardia- und eine Pylorusdrüsenregion trennen zu sollen und deute die Regionen folgendermafsen:

A. Schlundabteilung,
B. Cardiadrüsenregion,
C. Fundusdrüsenregion,
D. Pylorusdrüsenregion.

Indem ich den Angaben Schäfers und Williams diese Deutung unterlege, beschreibe ich die Regionen wie folgt:

/ **A. Schlundabteilung.** Es findet sich geschichtetes Pflasterepithel, zusammenhängend mit dem des Schlundes und demselben in allen Hinsichten ähnlich. Hier und da finden sich ein oder zwei Lymphkörperchen zwischen den tieferen Epithelzellen.

An der Grenzlinie gegen den zweiten Abschnitt geht die Schleimhautoberfläche einen plötzlichen Wechsel ein (siehe Fig. 201). — Wenige Papillen der Schleimhaut ragen in die tieferen Schichten des Epithels vor. — Es setzt sich nur die tiefste Schicht des geschichteten Epithels fort in das cylindrische Epithel, welches die ganze Drüsenportion bedeckt, und das Fortsätze in die Drüsenmündungen sendet.

B. Cardiadrüsenregion (siehe Fig. 202): Jeder Drüsenschlauch besitzt eine dünne Basalmembran. Die Schläuche sind cylindrisch, aber etwas erweitert gegen die Mündung und in der Regel auch am Grunde etwas verdickt. Das cylindrische Epithel ist einschichtig und setzt sich in die Öffnungen der Drüsen fort. In den Drüsenschläuchen werden die Zellen allmählich kürzer, so dafs sie kubisch erscheinen. Diese kubischen Zellen nehmen den gröfsten Teil der Länge des Schlauches ein. Das Protoplasma der Zellen erscheint gekörnt; gegen den Drüsengrund werden die Zellen allmählich gröfser. Die Zellsubstanz wird hell oder sehr schwach granuliert, kurz, diese Zellen erinnern an die, welche sich in den Speicheldrüsen (Submaxillaris) finden.

Die Substanz zwischen den Drüsen besteht aus feinem Bindegewebe. An manchen Stellen enthält das interglanduläre Gewebe eine beträchtliche Anzahl von Lymphzellen, besonders in der Nähe der Lymphplatten. Eine gewisse Menge von Lymphgewebe kann vorkommen zwischen der Basis der Drüsen und der Muscularis mucosae.

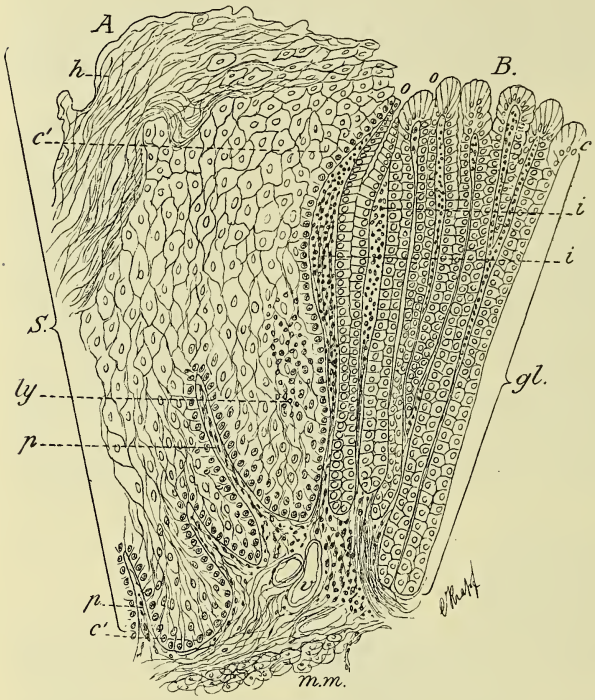

Fig. 201.

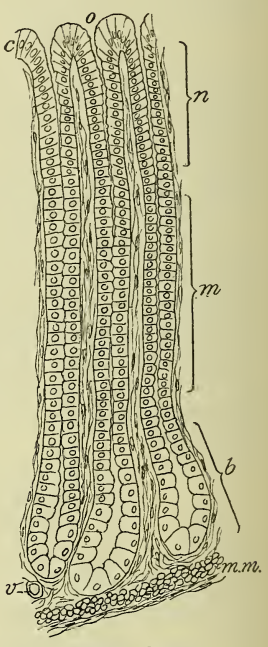

Fig. 202.

Fig. 201. **Vertikalschnitt der Magenschleimhaut von Macropus giganteus,** durch die Verbindung zwischen der ersten und zweiten Region (Schlundabteilung und Cardiadrüsenregion). 90fach vergrößsert.

A Ende der ersten Region (Region des geschichteten Epithels); *B* Anfang der zweiten Region; *S* geschichtetes Epithel; *p p* Bindegewebspapillen; *c'* unterste Cylinderzellenschicht des geschichteten Epithels; *h* Hornschicht; *ly* Lymphzellen; *gl* Drüsenschläuche der zweiten Region; *o o* ihre Mündungen; *c* Cylinderepithel der Oberfläche; *i i* interglanduläres Gewebe mit zahlreichen Lymphzellen; *m.m* Muscularis mucosae. Nach Schäfer und Williams 83, 1876.

Fig. 202. **Vertikalschnitt aus der zweiten Region der Magenschleimhaut von Macropus giganteus.** ca. 175fach vergrößsert. Zeigt 3 Drüsenschläuche.

n Hals; *m* Mittelstück; *b* Drüsengrund; *o* Drüsenmündungen; *c* cylindrisches Oberflächenepithel, setzt sich in die Drüsenmündungen fort; *m.m* Muscularis mucosae; *v* quergeschnittenes Blutgefäfs. Nach Schäfer und Williams 83, 1876.

C. Fundusdrüsenregion. Dieselbe ist bei beiden Tieren (Macropus giganteus und Dorcopsis luctuosa) sehr dick. Die Dicke kommt von der Länge der Drüsenschläuche her. Dieselben haben mit cylindrischem Epithel ausgekleidete Mündungen und im übrigen kleine kubische Zellen, aber es finden sich aufser diesen und aufserhalb von ihnen gelegen ovale und granulierte Zellen (Belegzellen). Die Belegzellen reichen häufig nicht bis zum Grunde der Drüsen. Siehe Fig. 203, 204

und **Taf. I Fig. 3 und 4.** Auch Schäfer und Williams identifizieren diese Drüsen mit den ihnen wohlbekannten Pepsindrüsen anderer Säugetiere.

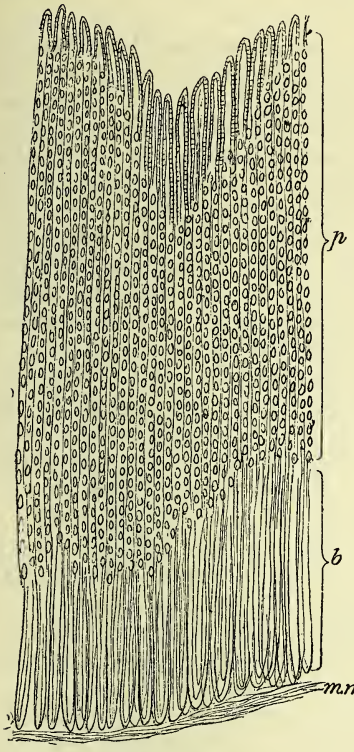

Fig. 203.

Fig. 203. **Vertikalschnitt durch die dritte (Fundusdrüsen-)Region des Magens von Dorcopsis luctuosa.** Ungefähr 40mal vergrößert. *p* Teil der Drüsen, welcher Belegzellen enthält; *b* Basis der Drüsen ohne Belegzellen; *m.m* Muscularis mucosae. Nach Schäfer und Williams 83, 1876.

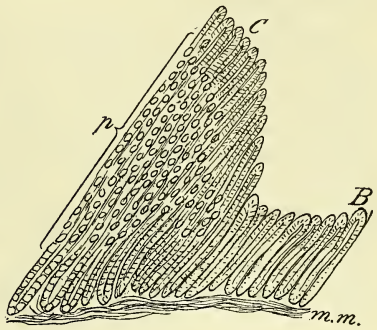

Fig. 204.

Fig. 204. **Magenschleimhaut von Dorcopsis luctuosa.** Schnitt durch die Grenzlinie zwischen 2. und 3. Region. Ungefähr 40mal vergrößert. *B* Magenschleimhaut der 2., *C* der 3. oder Labdrüsenregion; *p* belegzellenhaltiger Abschnitt der Labdrüsen; *m.m* Muscularis mucosae. Nach Schäfer und Williams 83, 1876.

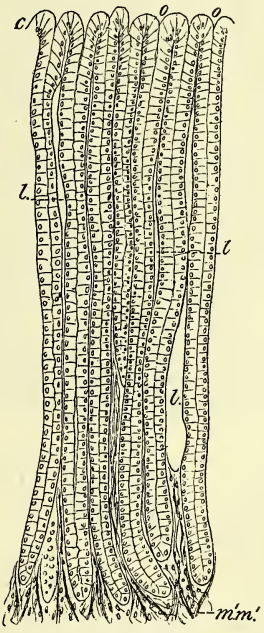

Fig. 205.

Fig. 205. **Vertikalschnitt der Magenschleimhaut aus der 2. Region nahe dem Pylorus** (Region *D*). Pylorusdrüsenregion von Macropus giganteus. 90fach vergrößert. Drüsenschläuche.
c Cylinderepithel der Oberfläche; *o o* Drüsenmündungen; *l l* Lymphgefäße im interglandulären Gewebe; *m'm'* Muskelbündel, welche von der Muscularis mucosae zwischen die Basen der Drüsen aufsteigen. Die Muscularis mucosae ist nicht dargestellt. Nach Schäfer und Williams 83, 1876.

D. Pylorusdrüsenregion. Sowohl die Schleimhaut wie die Muskelschicht ist hier sehr dick, besonders bei Macropus giganteus. Die Drüsenschläuche sind dem entsprechend lang. Zahlreiche Muskelbündel gehen von der Muscularis mucosae aufwärts zwischen die Drüsen.

Die Muscularis mucosae besteht meistens aus zwei sich kreuzenden Schichten. Die innere ist ringförmig, die äufsere längsgerichtet. Von der inneren Schicht steigen Muskelbündel zu den Drüsen auf gegen die Oberfläche.

Struktur der lymphoïden Platten. Das Lymphgewebe erstreckt sich in der Mucosa bis zur Oberfläche der Membran zwischen den Drüsen und wird auch als eine gesonderte Schicht an ihrer Basis gefunden. In der Submucosa bildet es eine Schicht von ziemlicher Dicke, welche unmittelbar unter der Muscularis mucosae liegt. In Intervallen ist das lymphoïde Gewebe in wohl markierten Follikeln angesammelt. An dem Grunde dieser Erhebungen fehlen die Drüsenschläuche, und der Gipfel der Follikel wird von der freien Oberfläche nur durch das Cylinder-Epithelblatt getrennt, welches selbst zahlreiche Lymphkörperchen zwischen cylindrischen Zellen enthält. An anderen Stellen wird das lymphoïde Gewebe der Schleimhaut von dem der Submucosa durch die Muscularis mucosae getrennt. Diese Bildungen unterscheiden sich von den Peyerschen Haufen des Darms dadurch, dafs in letzteren die Lymphfollikel ganz bis zur Oberfläche kommen, während sich hier über den Follikeln Drüsenschläuche befinden, mit Ausnahme der Mitte eines jeden. Die Drüsenschläuche über diesen Lymphplatten sind etwas kürzer als die, welche sich in der zweiten Region finden, stimmen aber im Baue ganz mit diesen überein / (Schäfer and Williams 83, 1876).

Cordier, / der Halmaturus giganteus untersuchte, erkennt ebenso im Grunde des linken Blindsackes einfach schlauchförmige Drüsen ohne Belegzellen; um die Cardia liegt geschichtetes Epithel; die nun folgende Region, die ein Drittel des Magens ausmacht, besitzt ebensolche Drüsen, und dann folgen Fundusdrüsenregion und Pylorusdrüsenregion / (Cordier 6799, 1894).

In dem Umstande, dafs auch Cordier in einem so grofsen drüsenbesitzenden Teile des Magens die Belegzellen vermifst, sehe ich eine weitere Bestätigung für meine Ansicht, dafs hier die Cardiadrüsenregion eine besondere Ausdehnung erreicht.

Petrogale penicillata.

/ Das Cardiaende des Magens zeigt Ösophagusepithel / (Beddard 7526, 1895).

Dendrolagus Bennetti.

/ Das Cardiaende des Magens besitzt zwar kein Schlundepithel, aber der mittlere Teil des Magens von der Ösophagusöffnung bis gegen den Pylorus (aber nicht ganz so weit). In der Umgebung finden sich reichlich Lymphfollikel / (Beddard 7526, 1895).

Phascolomys Wombat.

Eine mikroskopische Bearbeitung der an der kleinen Kurvatur gelegenen sogenannten „grofsen Magendrüse“ des Wombat konnte ich in der Litteratur nicht auffinden.

Owen / kennt schon die grofse Magendrüse (und kopiert die Abbildung Homes). Sie ist gröfser als beim Koala. Die Drüsenausführgänge münden unregelmäfsig zerstreut; es sind ungefähr dreifsig an Zahl / (Owen 7532, 1839—47 und 212, 1868).

Edentaten.

Für den Magen der Edentaten läfst sich ein einheitliches Schema nicht aufstellen. Der Magen der verschiedenen Edentaten zeigt sehr grofse Unterschiede im Bau. Die Gröfse der Differenzen übertrifft noch die bei den Marsupialiern geschilderten. Während einige Formen (Dasypodiden, Myrmecophagiden) sich fast genau an das Vertebratenschema (Fundusdrüsenregion überwiegend über die Pylorusdrüsenregion) anschliefsen, kommt es bei anderen zur Ausbildung einer ausgedehnten Schlundabteilung (z. B. einige Maniden). Weitere Differenzierung zeigen die Bradypodiden, indem dort das geschichtete Epithel der Schlundabteilung auch noch auf die Pylorusdrüsenregion übergreift, die Pylorusdrüsen verdrängend. Nebenbei zeigt sich hier die Cardiadrüsenregion in einem Mafse entwickelt, wie wir es bisher bei niederen Säugern nur für die Känguruhs kennen gelernt haben.

Bei Manis javanica dehnt sich das geschichtete Epithel der Schlundabteilung über die ganze Magenoberfläche aus, ähnlich wie ich dies für die Monotremen geschildert habe. Doch besteht ein wesentlicher Unterschied darin, dafs sich bei Manis javanica die Drüsen der Fundusdrüsenregion in einer eigenen Tasche, die sich an der grofsen Kurvatur des Magens bildet, erhalten.

Ich sende der Einzelbeschreibung der verschiedenen Species die Angaben voraus, wie sie Rapp zu Mitte des Jahrhunderts zu bieten vermochte.

Ich entnehme Rapps Angaben folgendes: / Man kann die Edentaten einteilen in solche, die einen einfachen, und solche, die einen zusammengesetzten Magen haben. Ein einfacher Magen kommt denen zu, welche von tierischen Substanzen sich nähren, ein sehr zusammengesetzter Magen den blofs von Baumblättern lebenden Faultieren. Aber auch der einfache Magen einiger Edentaten, besonders der Schuppentiere und Gürteltiere, zeigt schon Spuren von einem Zerfallen in mehrere Mägen.

Bei Manis, Orycteropus, Myrmecophaga und Dasypus ist der Magen einfach und an der linken Seite mit einem blinden Sack versehen. Eigentümlich ist die Gestalt des Magens bei dem zweizehigen Ameisenfresser, wie es schon Daubenton richtig angiebt. Der Magen ist eiförmig, und der obere Rand, die kleine Kurvatur, ist nicht, wie bei anderen Tieren, konkav, sondern konvex. Fast die gleiche Bildung zeigt der Magen des schwarzen Gürteltiers, indem die kleine Kurvatur nicht konkav erscheint. Die innere Oberfläche des Magens der Edentaten bietet manche Merkwürdigkeiten dar. Bei Myrmecophaga ist die innere Oberfläche sehr weich und besteht aus einer Drüsenhaut. Man erkennt bei mäfsiger Vergröfserung unzählige Öffnungen; es sind Mündungen von drüsigen Säcken, aus denen diese ziemlich dicke Haut zusammengesetzt wird. Bei Orycteropus bildet die Magenschleimhaut in der rechten Abteilung viele, netzartig mit einander verbundene Falten, aber in ihrem feineren Bau zeigt sich diese Haut wie bei Myrmecophaga. Es ist ein aus röhrenförmigen Drüsen zusammengesetztes Absonderungswerkzeug. Die Schuppentiere haben an der rechten Magenhälfte am grofsen Bogen ein aus einem Haufen von linsenförmigen Drüsenkörnern zusammengesetztes Absonderungswerkzeug, das durch eine runde Mündung in die Höhle des Magens sich

öffnet; es liegt zwischen der Muskelhaut und der Zellgewebehaut. Bei dem langschwänzigen Schuppentier ist diese Drüse um die Hälfte kleiner als bei Manis brevicaudata Griff.

Die Magenschleimhaut des Gürteltiers ist zottig, wie die innere Oberfläche des Dünndarms. Unmittelbar vor dem Pförtner findet sich bei diesem Tier, sowie bei Myrmecophaga jubata und tamandua und bei den Schuppentieren auf der inneren Oberfläche eine dicke, warzenförmige Hervorragung. Sie dient zur Verschliefsung des Pförtners. Ihr Überzug hat dieselbe Beschaffenheit, wie die innere Oberfläche des Magens, aber das Innere dieser grofsen Warze besteht aus einem weifsen, sehr elastischen Gewebe. Bei der mikroskopischen Untersuchung überzeugte sich Rapp, dafs es viele Fetttropfen einschliefst. Auch auf der äufseren Oberfläche des Magens entspricht dieser Hervorragung eine Erhöhung, was dort von einer Verdickung der Muskelhaut herrührt. Die Muskelhaut des Magens der Edentaten erreicht gegen den Pförtner hin eine aufserordentliche Dicke, wodurch die rechte Magenhälfte Ähnlichkeit erhält mit dem Magen vieler Vögel; bei Orycteropus fand Rapp die Muskelhaut gegen das rechte Ende des Magens hin einen halben Zoll dick. Man findet sogar bei einigen, z. B. beim kleinen Ameisenfresser (Myrmecophaga didactyla) und bei Dasypus (siehe Fig. 206), auf der Oberfläche dieser dicken Muskelhaut auch einen Sehnenstreif / (Rapp 2823, 1843).

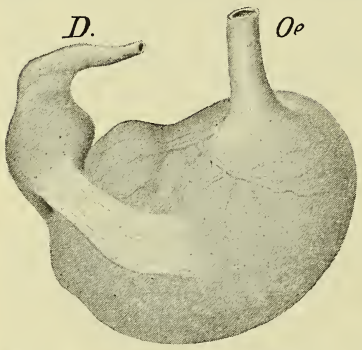

Fig. 206. **Magen von Dasypus peba.** Es ist daran ein breiter Sehnenstreifen zu bemerken, ähnlich wie am Vogelmagen.
Oe Ösophagus; *D* Darm. Nach Rapp 2823, 1848.

Vergleiche auch die Abbildung vom Magen von Myrmecophaga jubata nach Owen 7539, 1862.

/ Vom Magen der Vögel findet aber eine wesentliche Verschiedenheit statt, indem die innere Oberfläche des Magens dieser Säugetiere sehr weich ist, ohne jenen harten, hornartigen Überzug des Vogelmagens zu besitzen. Ganz abweichend von den übrigen Edentaten sind die Faultiere in Beziehung auf den Bau des Magens, und diese blofs von Baumblättern lebenden Tiere zeigen in ihrem Magen manche Ähnlichkeit mit den Wiederkäuern. Obgleich Daubenton, Cuvier, Meckel, Otto den Magen dieser Tiere richtig beschrieben haben, so war doch der feinere Bau bisher weniger bekannt.

Beim dreizehigen Faultier aus Gujana (Bradypus cuculliger Wagl.) ist der erste Magen aufserordentlich geräumig und durch zwei muskulöse, sehr dicke Falten in drei abgerundete Abteilungen geschieden, die auch auf der äufseren Fläche durch tiefe Furchen angezeigt sind; es sind ähnliche Abteilungen, wie sie am ersten Magen (Pansen) der Wiederkäuer vorkommen. Dieser Magen hat auf der inneren Oberfläche ein dickes Pflaster-Epithelium, aber keine warzenförmigen Hervorragungen. Mit diesem grofsen, ersten Magen steht ein schmaler, hornförmiger, langer, zugespitzter Magen in Verbindung, der zwar durch eine weite Mündung mit demselben zusammenhängt, aber in Hinsicht auf seinen Bau ganz abweicht. Er hat tiefe Höhlen, welche durch

breite Hautfalten gebildet werden. Es sind sechs solcher Zellen; ihre Tiefe wechselt von einem 1/2 Zoll bis zu drei Zoll. Auf der äufseren Fläche des Magens sind sie nicht bemerklich. Sie hängen unter einander nicht unmittelbar zusammen, sondern nur durch die gemeinschaftliche Magenhöhle. Die innere Oberfläche dieses hornförmigen Magens zeigt bei einer mäfsigen Vergröfserung unzählige Vertiefungen, Gruben, die durch schmale, netzförmige Hervorragungen von einander geschieden sind. Diese Abteilung des Magens stellt ein grofses Absonderungsorgan dar. Mit dem zweiten Magen der Wiederkäuer findet keine Ähnlichkeit statt, wohl aber stimmt dieser hornförmige Magen durch seine Zellen und durch den feineren Bau seiner inneren Haut mit den sogenannten Wasserzellen im ersten und zweiten Magen des Kamels und des Lamas überein.

Von dem Ende der Speiseröhre aus führt eine mit einem dicken Epithelium bedeckte Rinne in einen sehr kleinen Magen, dessen Ausgang gegen die rechte Seite hin gerichtet ist. Dieser letzte Magen hängt an der Cardia mit dem grofsen Magen (Pansen) zusammen durch eine enge Öffnung, ist hufeisenförmig gekrümmt und wird durch eine Querfalte im Innern in zwei Abteilungen geschieden, in eine kleinere, mit einer weichen Schleimhaut versehene Abteilung und in eine gröfsere, die in den Dünndarm übergeht. Durch die kleinere Abteilung setzt sich ein schmaler Streifen des dicken Epitheliums von dem ersten Magen fort, und die letzte Magenabteilung, die in den Dünndarm sich fortsetzt, hat wieder ein sehr dickes, hornartiges Epithelium; auch die Muskelhaut ist sehr dick. In dieses Epithelium erstrecken sich unzählige, fadenförmige Verlängerungen. Das dicke, hornartige Epithelium derjenigen Magenabteilung, die in den Dünndarm übergeht, kommt sonst bei den Säugetieren nicht vor, vielmehr gleicht dieser letzte Magen des Faultiers durch sein dickes, hornartiges Epithelium und durch seine dicke Muskelhaut dem Magen der Vögel, und die vorhergehenden Abteilungen wären dem Kropf und dem Drüsenmagen der Vögel zu vergleichen. Ein Wiederkäuen ist bei den Faultieren zwar nicht beobachtet worden, doch die Einrichtung des Magens und namentlich die Schlundrinne könnten darauf hinzuweisen scheinen / (Rapp 2823, 1843).

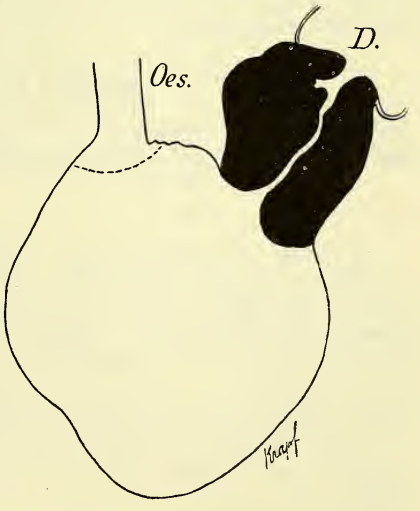

Fig. 207. **Längsschnitt durch den Magen von Myrmecophaga jubata.** Die verdickte Pyloruswand (Muskel, Bindegewebe und elastisches Gewebe) ist schwarz. *Oes* Ösophagus; *D* Darm. Nach Owen 7539, 1862.

Myrmecophaga jubata.

/ Die Pylorushöhle, welche sich durch eine Einschnürung vom übrigen Magen absetzt, besitzt ein dickes Epithel und sehr dicke, muskulöse Wände. Die von mir kopierte Figur zeigt die Dicke der Wand. Jedoch nicht alles in dunklem Tone Gehaltene ent-

spricht Muskel, sondern unter dem Epithel findet sich eine aufsergewöhnliche Anhäufung von elastischem, submucösem Gewebe; dieser Bezirk ist gleichfalls schwarz gehalten / (Owen 7539, 1862 und Owen 212, 1868); vergl. auch Flower 7626, 1872.

/ Nach v. Klinckowström 7599, 1895 besteht der Wulst in der Pars pylorica zum gröfsten Teil aus Fettgewebe. Die Schleimhaut ist im ganzen Magen weich, sammetartig, mit zahlreichen grofsen Magendrüsen ausgestattet / (v. Klinckowström 7599, 1895).

Tamandua (Myrmecophaga tetradactyla).

/ Der Magen besitzt auch eine stark muskulöse Pylorusabteilung, wenn auch hier die Muskulatur nicht so bedeutend entwickelt ist, wie bei Myrmecophaga jubata / (Flower 7626, 1872).

Cyclothurus didactylus.

/ Beim zweizehigen Ameisenbären tritt die Muskulaturverdickung der Pylorusabteilung des Magens in noch geringerem Grade auf, als bei den beiden anderen Spezies / (Flower 7626, 1872).

/ Der Magen zeigt eine Fundusdrüsenregion und eine Pylorusdrüsenregion. Die Schleimhaut zeigt Leisten, welche dicht an der Pylorusöffnung ihren Ursprung nehmen, um sich bis in den Fundus ventriculi zu erstrecken. Die Labdrüsen der Fundusdrüsenregion dringen den Leistchen entlang auch in die Pylorusdrüsenregion ein, bis in die Nähe des Pylorus. Zwischen den Leistchen finden sich in der Pars pylorica zahlreiche, zum Teil verästelte Pylorusdrüsen, die besonders im Bereich der Curvatura major zu einer stattlichen Entwickelung gelangen. Die Grenze zwischen Fundus- und Pylorusregion ist sehr undeutlich und in der letzteren begegnet man im Übergangsgebiet hier und da vereinzelten Belegzellen / (v. Klinckowström 7599, 1895).

Manidae (Schuppentiere).

Der Magen derselben ist mikroskopisch untersucht. Ich schicke den Ergebnissen die makroskopischen Notizen älterer Forscher voraus.

Manis pentadactyla (Pangolin).

Cuvier / kennt schon die grofse Magendrüse / (Cuvier 445, 1810).

Whitefield 7498, 1829 / beschreibt die Teilung des Magens in zwei Abteilungen; sie ist äufserlich kaum wahrnehmbar, dagegen in geöffnetem Zustand sehr deutlich. Die die Pylorushälfte auskleidende Membran ähnelt der Hornschicht des Muskelmagens der Hühnervögel. Er beschreibt die grofse Magendrüse an der grofsen Kurvatur und deren Öffnung an der Pylorusseite.

Das Tier frifst Kerfe, besonders Ameisen, wahrscheinlich auch Körner und Wurzeln / (Whitefield 7498, 1829 (mit Abb.) und 192, 1832).

Otto / beschreibt die grofse Magendrüse als einen dem des Bibers sehr ähnlichen Drüsenapparat / (Carus 1394, 1834).

/ Carus und Otto 211, 1835 beschreiben die grofse Magendrüse und bilden sie ab; sie erkennen die weite, aber kurze Mündung derselben ins Innere des Magens. An der Cardia beschreiben sie eine halbmond-

förmige Klappe. Sie beschreiben den Magen wie folgt: Die linke dünnwandige Magenhälfte ist von einer weifsen, glatten und glänzenden Membran, der Fortsetzung des Epithels der Speiseröhre, ausgekleidet. Die kleinere rechte, dickwandige Magenhälfte ist überall mit kurzen konischen Spitzchen, die gröfstenteils Schleimdrüsen zu sein scheinen, besetzt. Sie erkennen am Pförtnerende der kleinen Kurvatur einen stark vorspringenden, länglichrunden, aus Zellstoff gebildeten Wulst oder Höcker, welcher in eine ihm gegenüberstehende Grube hineinpasst und den Ausgang aus dem Magen wohl zu schliefsen imstande ist. Diese Einrichtung findet sich auch bei Manis tetradactyla / (Carus und Otto 211, 1835).

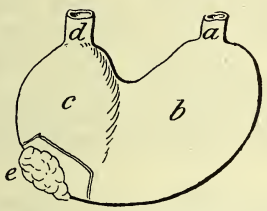

Fig. 208.

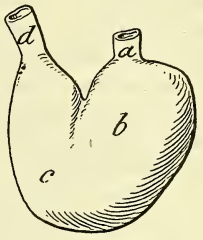

Fig. 209.

Fig. 208. **Magen eines jungen, kurzschwänzigen Schuppentieres** (Manis pentadactyla).

a Speiseröhre; *b* die linke, dünnwandige Magenhälfte; *c* die rechte Magenhälfte; *d* der Anfang des Darmes; *e* die grofse Magendrüse. Nach Carus und Otto 211, 1835.

Fig. 209. **Magen eines jungen, langschwänzigen Schuppentieres** (Manis tetradactyla).

a Speiseröhre; *b* die linke, dünnhäutige und durchsichtige Magenhälfte; *c* die rechte Magenhälfte; *d* der Darm. Nach Carus und Otto 211, 1835.

Manis tetradactyla (langschwänziges Schuppentier).

Schon Carus und Otto 211, 1835 / fällt bei den Schuppentieren die ungemeine Dicke und Härte des Pförtnerteiles auf, welcher durch die Stärke und Röte seiner Fleischhaut an den Magen der körnerfressenden Vögel mahnt / (Carus und Otto 211, 1835).

Manis.

Anderson unterscheidet: / 1. Manis pentadactyla, 2. Manis javanica, 3. Manis aurita. Die beiden letzteren scheinen sich ähnlicher zu sein. Anderson beschreibt die grofse Magendrüse von Manis aurita und makroskopische Verhältnisse des Magens (Falten etc.) / (Anderson 198, 1878).

Posner bestätigt Leydig: / Es finden sich bei Manis sowohl in der Gegend der Cardia wie in jener des Pylorus dicke Hornplatten vor, die durch eine weiche Schleimhautzone (Fundus) voneinander getrennt sind. Namentlich an der Pars cardiaca ist zwischen die Hornwülste stellenweise noch Drüsengewebe eingelagert. (Posner giebt hiervon auch eine Abbildung.) Das verhornte Epithel (8—10 Lagen von Epithelzellen) wird beschrieben und abgebildet / (Posner 4378, 1889).

/ Die grofse Magendrüse soll nach Carus und Otto bei Manis longicaudata (tetradactyla) um die Hälfte kleiner sein, als bei Manis

javanica, und nach Rapp bei Manis tricuspis (tridactyla) sogar ganz fehlen / (Weber 6677, 1891).

Die **neueren Untersuchungen** gebe ich in drei Abschnitten, betreffend: 1. Manis brachyura (pentadactyla), 2. Manis longicaudata und Manis tricuspis, 3. Manis javanica.

Manis brachyura.

Ich schildere hier die Befunde von Pilliet 164, 1891 bei Pangolin à courte queue.

/ Der Magen besitzt zwei Taschen, eine vordere Cardiahälfte und eine hintere grofse Tasche. Beide werden durch eine dicke, vorspringende Randleiste getrennt. Die erste Hälfte besitzt fadenförmige Vorsprünge mit sekundären Vorsprüngen. Die gröfsten sind lamellös, und diese Lamellen begrenzen kleine Rhomben. Der Grund dieser Rhomben ist gleichmäfsig mit niederen Papillen besetzt. Die ganze erste Magenabteilung ist von einem geschichteten Pflasterepithel ohne Hornschicht ausgekleidet. Im ersten Teil dieser Magenabteilung sind die oberflächlichen Zellen abgeplattet.

Die zweite Magenabteilung enthält aufserordentlich entwickelte Drüsen; sie sind wenigstens zweimal so hoch, als die Magendrüsen des Hundes. Sie unterscheiden sich im Cardiateil und im Pylorusteil. Im Cardiateil bilden sie Gruppen, welche auf dem Schnitt acht bis zwölf Drüsenschläuche enthalten. Diese Inseln werden durch Bindegewebswände getrennt. Die Blindsäcke enthalten nur Hauptzellen mit sehr feinem Protoplasma. Der geradlinige Teil enthält wenig voluminöse Belegzellen. Letztere scheinen durch unmerkbare Übergänge sich mit den Hauptzellen zu verbinden. Diese Drüsenschläuche münden in Gruben, welche von einem becherförmigen Epithel ausgekleidet sind.

In der Pylorusregion sind die Drüseninseln weit mehr markiert; die Wände, welche die Inseln umgeben, reichen bis zur Oberfläche der Schleimhaut.

Die Pyloruszellen sind von einer einzigen Art und viel heller, als die Hauptzellen des Cardiamagens; die Drüsen sind auch viel kürzer.

Die Muscularis mucosae ist sehr dünn und besteht allein in der Drüsenregion.

Die Muscularis des Magens zeigt zwei Schichten, welche durch einen dicken Nervenplexus getrennt sind.

Lymphfollikel wurden nicht beobachtet.

Zusammenfassung: Der Magen eines Edentaten, welcher sich von Blättern nährt, wie der Pangolin, zeigt zwei Taschen. Eine mit Epidermisüberzug, entsprechend den drei ersten Taschen eines Wiederkäuers, aber sie zeigt schon Unterabteilungen und multiforme Papillen. Die zweite Tasche stellt den wahren Magen dar, mit seinen zwei Abteilungen, und zeigt eine aufserordentliche Entwickelung der Drüsen.

Pilliet knüpft hieran die Bemerkung, dafs man bei den Känguruhs einen in verschiedene Abteilungen, durch Schleimhautfalten, geteilten Magen findet, wie er und Boulart früher gezeigt haben. Es ist ihm daher wahrscheinlich, dafs man durch das Studium dieser Typen die so verschiedenen Formen, welche der Magen in der Säugetierreihe zeigt, wird verbinden und erklären können.

Pilliet kommt zum Schlusse, daſs der Magen der Edentaten eine Zwischenstellung einnehme zwischen dem zusammengesetzten der Wiederkäuer und dem einfachen anderer Vertebraten / (Pilliet 164, 1891).

Vergleiche darüber meine über den Säugermagen im allgemeinen geäuſserten Anschauungen.

Manis longicaudata und tricuspis.

/ Die Schlundabteilung des Magens (Fig. 210, *Pc*) ist mit stark verhorntem Pflasterepithel bekleidet; ihre Schleimhaut ist in zahlreiche geschlängelte Querleisten gefaltet. Darauf folgt eine Fundusdrüsenregion *F* und eine Pylorusdrüsenregion *Pd*. Die Fundusdrüsen liegen bei Manis longicaudata als eine breite, gürtelförmige Zone rings um die Basis der kegelförmigen Pylorusdrüsenregion, welche bis zum Pylorus Pylorusdrüsen trägt.

Bei Manis tricuspis ist dagegen die Fundusdrüsenregion auf einen ovalen Fleck im Gebiet der Curvatura major beschränkt. Der im Pylorusteil der Curvatura minor liegende Wulst ist bei beiden von v. Klinckowström untersuchten Arten mit weicher, Pylorusdrüsen tragender Schleimhaut bedeckt / (v. Klinckowström 7599, 1895).

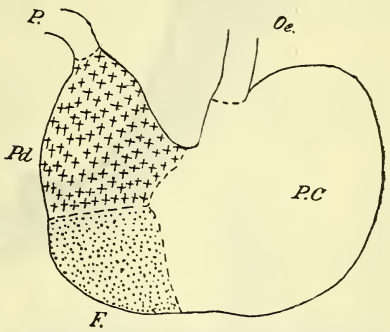

Fig. 210. **Magen von Manis tricuspis.**

Oe Ösophagus; *P.C* Schlundabteilung; *F* Fundusdrüsenregion; *Pd* Pylorusdrüsenregion; *P* Pylorus.

Nach Klinckowström 7599, 1895.

Manis javanica.

Weber / findet im Magen sehr specialisierte Verhältnisse, welche er für entsprechend erklärt der, wenn nicht ausschlieſslich, dann doch hauptsächlich aus Ameisen und Termiten bestehenden Nahrung / (Weber 6677, 1891).

Weber citiert noch einige Autoren (Owen, Flower), deren von mir nicht berücksichtigte Angaben fast nichts Histologisches enthalten.

Weber (siehe Fig. 211) / unterscheidet einen pylorialen und einen cardialen Abschnitt, ersterer hat eine äuſserst dicke Muskulatur, an deren Aufbau in erster Linie die cirkulären Fasern Anteil haben, erst an zweiter Stelle die viel weniger stark entwickelten longitudinalen. Letztere nehmen am Anfang des cardialen Abschnittes wieder an Dicke zu.

Die Schleimhaut des Magens ist verhornt. In der cardialen Abteilung ragt eine Falte am Ende des Ösophagus in den Magen hinein. Im Ausgang des pylorialen Teiles ist die Oberfläche der Schleimhaut teilweise mit Hornzähnen bewaffnet. Am Ende der kleinen Kurvatur springt genau in der Medianlinie ein längliches ovales Organ nach innen vor, das mit groben spitzen Hornzähnen besetzt ist („Triturationsorgan“).

Es kommen nur tubulöse Drüsen vor, jedoch abweichend von den Magendrüsen der übrigen Säuger niemals in Form vereinzelter Drüsenschläuche, sondern stets zu makroskopischen Drüsenkörpern vereinigt.

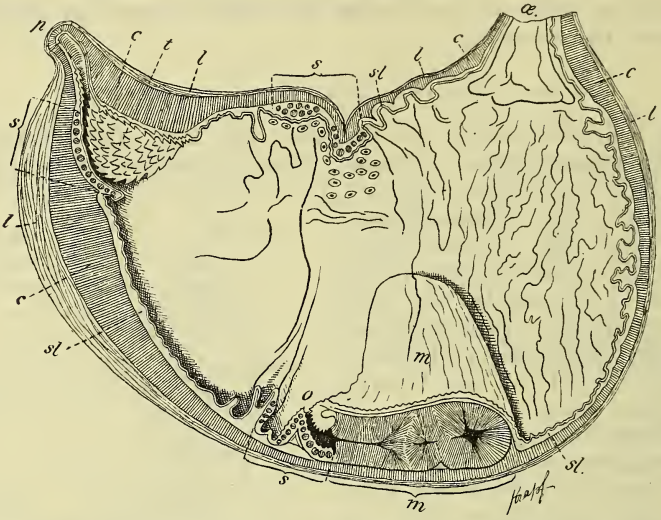

Fig. 211. **Die rechte Hälfte des in der Medianlinie geöffneten Magens von Manis javanica.** 4/5 der natürlichen Gröfse.
oe Ösophagus; *p* Übergang des Pylorus in das Duodenum; *l* longitudinale Muskelschicht; *c* cirkuläre Muskelschicht, die in ihrem Verlaufe einigermafsen schematisch dargestellt ist; *sl* verhornte Schleimhaut, im cardialen Abschnitt stark gefaltet; *s* kugelige Schleimdrüsen, die an der kleinen Kurvatur durch deutliche Öffnungen ausmünden; *m* die grofse Magendrüse; *t* Triturationsorgan am Pylorus. Nach Weber 6677, 1891.

Excessive Ausbildung erreicht eine Drüsenmasse, die ungefähr in der Mitte des Magens an der grofsen Kurvatur liegt („die grofse Magendrüse").

Die **grofse Magendrüse** besteht ausschliefslich aus langen Drüsenschläuchen, „die sich dem bekannten Schema der Labdrüsen genau anschliefsen." Der sehr viel kürzere Anfangsteil jedes Schlauches besteht aus feinem Cylinderepithelium, während im Rest des Schlauches dem Zellbelag desselben, den Hauptzellen mithin, grofse Belegzellen beigemengt sind.

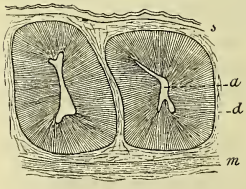

Fig. 212. **Schnitt durch ein Stück der grofsen Magendrüse von Manis javanica.**
s Schleimhaut mit ihrer hellen Hornlage; *m* Muskelhaut des Magens; *d* Drüsenkörper, aus schlauchförmigen Drüsen bestehend; *a* Ausführgang. Nach Weber 6677, 1891.

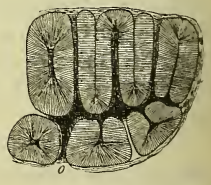

Fig. 213. **Flächenschnitt parallel zur Magenwand, durch die Hälfte der grofsen Magendrüse von Manis javanica, um die Anordnung der Drüsenkörper zu zeigen.** 2/3 der natürlichen Gröfse.
o Ausmündung in die Magenhöhle, woran sich der dunkel gehaltene, sich verästelnde Ausführgang anschliefst. Nach Weber 6677, 1891.

Eine gewisse Summe solcher Schläuche gruppiert sich um einen central gelegenen, spaltförmigen Ausführgang zu einem länglich-viereckigen Drüsenkörper. Eine Anzahl solcher Drüsenkörper, deren verschiedene Ausführungsgänge sich allmählich vereinigen zu einem Hauptausführungsgang, bilden zusammen die grofse Magendrüse.

Es handelt sich um eine Art Ausstülpung der Magenschleimhaut. Der schliefsliche Endausführungsgang ist weit und dem Pylorus zugekehrt.

Der Ausführgang mündet in eine grubige Einsenkung der Schleimhaut des Magens, die mit Hornzähnchen bewaffnet ist und Verhältnisse darbietet, die an das pyloriale Triturationsorgan im kleinen erinnern. Wie dort findet man ein kolbiges, mit Hornzähnchen besetztes Organ, das einer Schleimhautfläche zugekehrt ist, die, wie am pylorialen Organ, Schleimdrüsen enthält.

Diese **zweite Art von Drüsen** sind gleichfalls tubulöse Drüsen, die aber eine durchaus gleichartige Zellenbekleidung besitzen und somit den Schleimdrüsen (wahrscheinlich meint Weber Pylorusdrüsen)

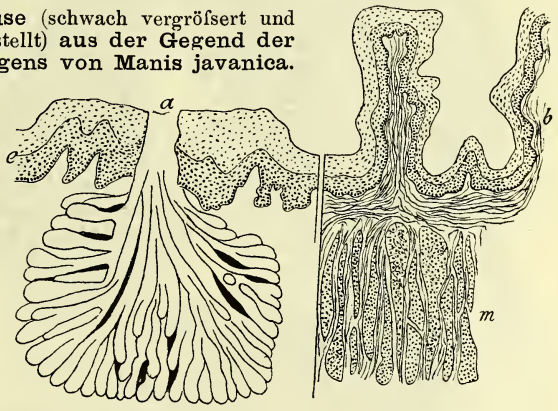

Fig. 214. **Eine Schleimdrüse** (schwach vergrösert und nur in ihren Contouren dargestellt) **aus der Gegend der kleinen Kurvatur des Magens von Manis javanica.** *a* Ausmündung der Drüse; *e* epithelialer, stark verhornter Teil der Schleimhaut. Nach Weber 6677, 1891.

Fig. 215. **Schleimhaut aus dem drüsenfreien, cardialen Teil des Magens von Manis javanica**, der sich unmittelbar und abrupt anschliefst an die drüsenführende Partie der Schleimhaut, die in Fig. 214 abgebildet ist. *m* Muskelschicht; *b* Mucosa. Nach Weber 6677, 1891.

Fig. 214. Fig. 215.

des Magens der übrigen Säugetiere verglichen werden dürfen. Auch diese Drüsen des Magens von Manis weichen vom gewöhnlichen Verhalten dadurch ab, dafs sie zu kugeligen, mit dem bloſsen Auge wahrnehmbaren Drüsenkörpern sich vereinigen, und dafs vereinzelt auftretende Schläuche fehlen.

Diese zweite Drüsenart tritt in drei Gruppen auf. Eine Gruppe liegt in der Mitte der kleinen Kurvatur. Hier münden die stark entwickelten Drüsen durch verhältnismäfsig weite, vorspringende Öffnungen aus. Die zweite Gruppe liegt an und in der Nähe der Ausmündung der „grofsen Magendrüse", mithin an der grofsen Kurvatur. Die beiden Drüsenarten, die sich an dieser Stelle unmittelbar berühren, lassen sich unterscheiden (bereits mit Loupenvergröfserung). Die dritte Gruppe endlich findet sich in der dem Triturationsorgan zugekehrten Schleimhautfläche.

Weitere Drüsen finden sich nicht vor, wenigstens nicht bei Manis javanica. Die übrige Schleimhaut des Magens ist durchaus verhornt. Unterschiede bestehen nur in der Dicke der Hornlage und in Ab- oder Anwesenheit von Drüsen.

Die grofse Magendrüse von Manis unterscheidet sich von der bei Phascolomys Wombat, Castor, Myoxus dadurch, dafs bei Manis die Drüse an der grofsen Kurvatur liegt. Die pyloriale Abteilung besitzt bei Manis die drei Gruppen von Schleimdrüsen, während der cardiale Abschnitt einzig die riesige Magendrüse enthält.

Die Nahrung besteht ausschliefslich aus grofsen Ameisen. Im Magen finden sich Sandkörner und Steinchen. Weber sieht in der Funktion (exquisites Verkleinerungsorgan bei

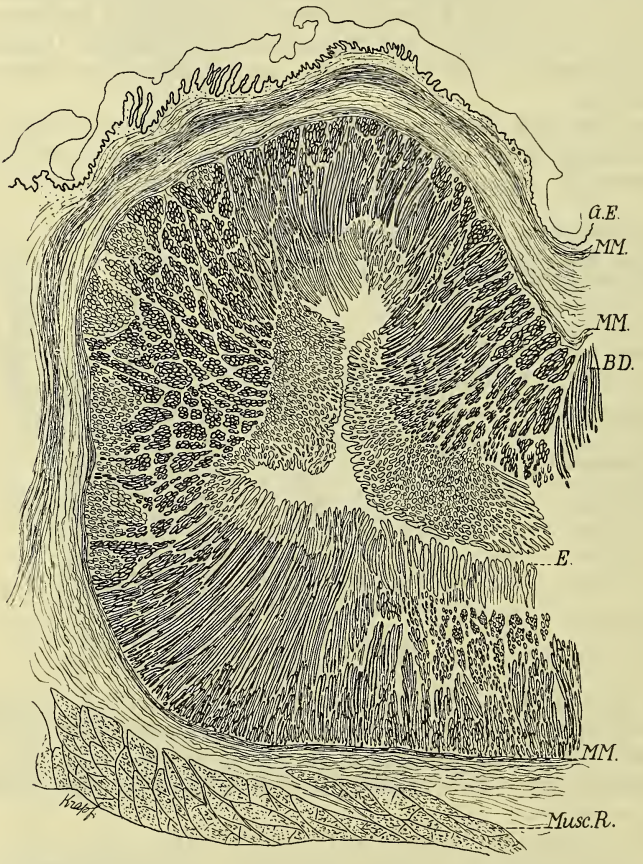

Fig. 216.

Schnitt aus der grofsen Magendrüse von Manis javanica, bei 12facher Vergröfserung.

GE geschichtetes Oberflächenepithel; *MM*, *MM*, *MM* die drei Schichten der Muscularis mucosae (siehe darüber das Schema Fig. 220); *BD* Belegzelldrüsen; *E* cylindrisches Oberflächenepithel und Magengruben; *Musc.R* Ringschicht der Muscularis; die nach aufsen daran liegende Längsschicht ist in der Zeichnung nicht wiedergegeben.

Fig. 217. **Haupt- und Belegzelldrüse aus der grofsen Magendrüse von Manis javanica.** Vergröfserung 105fach. Die Drüse ist vielleicht noch nicht in ihrer ganzen Länge im Schnitt getroffen.

E Epithel; *Gr* Grube; *BZ* Belegzelle; *HZ* Hauptzelle.

Fig. 217.

Mangel an Zähnen) die Erklärung für den ganz eigentümlichen, in hohem Maſse specialisierten Bau des Magens / (Weber 6677, 1891).

Ich bin in der Lage, die Angaben Webers zu bestätigen. Ich habe mich davon überzeugt, daſs der ganze Magen von geschichtetem Epithel ausgekleidet ist. Ich gebe vier Abbildungen nach Präparaten, welche ich der Güte der Herren Professor Weber und Wiedersheim verdanke: Fig. 216 ein Stück der groſsen Magendrüse; Fig. 217 eine Belegzelldrüse aus derselben; Fig. 218 ein Schnitt aus der Pylorusdrüsenregion (nach Webers Fig. 211 an der groſsen Kurvatur bei s, dort, wo die Muscularis sehr stark ist und wo sich die zusammengesetzten Drüsen finden); Fig. 219 zeigt die Elemente einer solchen zusammengesetzten Drüse.

Groſse Magendrüse. In meiner Abbildung (Fig. 216) sind die Drüsenschläuche, welche in den Innenraum der Drüse einmünden, nur zum Teil in der Längsrichtung getroffen, was durch den Verlauf der Schläuche, der nicht immer ein ganz gerader sein mag, einesteils bedingt ist, anderenteils durch die auſserordentliche Länge der Drüsenschläuche, von der man eine Vorstellung erhält, wenn man die Fig. 217 mit den Figuren der Fundusdrüse vom Kaninchen, vom Dachs oder gar von der Fledermaus vergleicht. Dabei ist noch zu bemerken, daſs ich die Drüse wahrscheinlich nicht in ihrer ganzen Länge wiedergeben konnte, sondern etwa nur so weit, als sie in Fig. 216 vom Schnitt getroffen ist. Die Länge dieser Drüsenschläuche ist bei Manis javanica etwa 1,8 mm im Mittel.

Noch ist beizufügen, daſs die groſse Magendrüse von einer eigenen Hülle der Muscularis mucosae umgeben wird, wie dies Fig. 216 *MM—MM* zeigt, so daſs also die Drüse bei ihrer Bildung die Muscularis mucosae gewissermaſsen vor sich her einstülpt.

Fig. 217 stellt eine Belegzelldrüse aus der groſsen Magendrüse dar. Belegzellen sind im unteren Ende der Drüse weniger zahlreich, dies schicke ich voraus, da es in der Fig. 217 nicht sichtbar ist, weil dieselbe, wie schon angegeben, das unterste Ende der Drüse nicht mehr wiedergiebt. Sonst sind die Belegzellen am zahlreichsten in der Mitte der Drüse (siehe die Fig.). Während die Hauptzellen des Drüsengrundes dunkel gekörnt sind und sehr dicht Kern an Kern stehen, sieht man höher oben die Belegzellen zwischen hellen Zellen sitzen. Doch ist der Erhaltungszustand des Präparates kein so guter, daſs ich entscheiden möchte, ob die Belegzellen so hoch herauf reichen zwischen die Cylinderzellen des Ausführganges, oder ob (was mir wahrscheinlicher ist) die Hauptzellen auch hier in den höheren Drüsenabschnitten ein ganz anderes Aussehen zeigen, als in den tieferen, wie ich dies für andere Tiere, z. B. den Dachs und den Igel, beschreiben werde.

Pylorusregion. Zusammengesetzte Drüse. Meine Fig. 218 soll die Webersche Fig. 214 nicht in den histologischen Details ergänzen, sondern nur die Lage der Drüsen zeigen. Dagegen habe ich Fig. 219 beigegeben, um zu zeigen, daſs das die Drüsen zusammensetzende histologische Element groſse hohe Zellen sind, deren Form die Figur zeigt. Sie sind erfüllt (soweit es der Erhaltungszustand des Präparates erkennen läſst) von feingekörnter Masse, welche jedoch keine sehr deutliche Färbung annimmt.

Gegen den Darm zu findet sich eine weitere starke Anhäufung von solchen zusammengesetzten Drüsen. Dieselben schlieſsen direkt

an die Brunnerschen Drüsen des Duodenums an, doch kann man zwischen beiden unterscheiden, da die letzteren in der Submucosa liegen, während die Magendrüsen in der Mucosa liegen. Von der Muscularis mucosae ausgehende Faserzüge nehmen an der Bildung der Drüsenhülle teil.

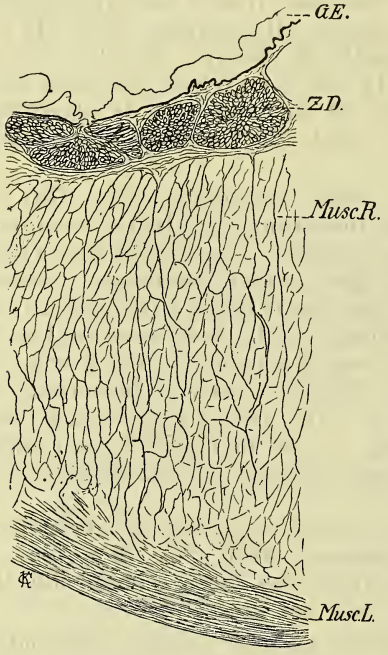

Fig. 218.

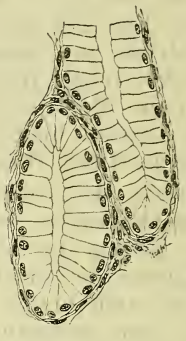

Fig. 219.

Fig. 218. **Magen von Manis javanica.** Längsschnitt aus dem Pylorusteil im Bereich der verdickten Muskulatur. *GE* geschichtetes Epithel; *ZD* zusammengesetzte Drüsen; *Musc.R* Ring-, *Musc.L* Längsmuskelschicht. Vergrößerung ca. 9½fach.

Fig. 219. **Drüsenschläuche aus den zusammengesetzten Drüsen der Pylorusgegend von Manis javanica.** Zeigt die Form der diese Drüsen zusammensetzenden Zellen. Vergrößerung 295fach.

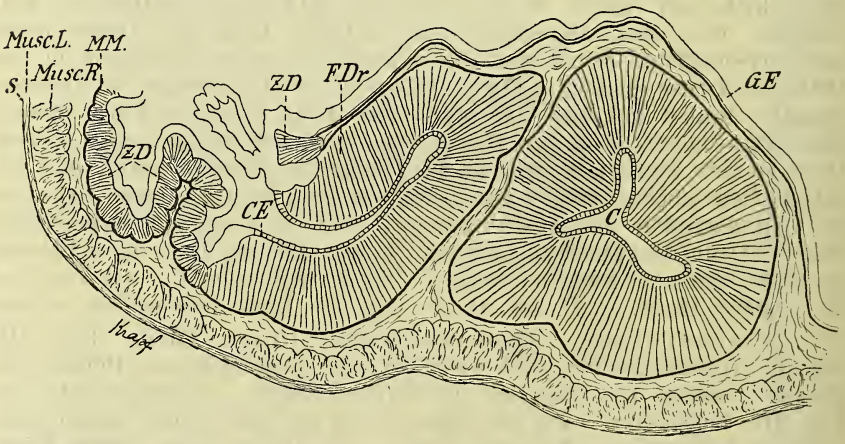

Fig. 220. **Große Magendrüse von Manis javanica.** Umrisse nach dem Präparat gezeichnet, Ausführung schematisch.
GE geschichtetes Oberflächenepithel; *CE* Cylinderepithel, die Hohlräume *C* der großen Magendrüse auskleidend; *FDr* Haupt- und Belegzellen besitzende Drüsenschläuche; *ZD* kleine zusammengesetzte Magendrüsen; *MM* Muscularis mucosae (der Verlauf derselben ist durch den schwarzen Strich angedeutet; *Musc.R* Ring-, *Musc.L* Längsschicht der Muscularis; *S* Serosa. Vergrößerung 8fach.

Ich gebe endlich ein Übersichtsbild über die grofse Magendrüse von Manis javanica, gezeichnet nach einem Magen, den ich der Güte des Herrn Professor Semon verdanke. Die geschilderten Verhältnisse habe ich in die Figur, deren Umrisse direkt nach dem Schnitt entworfen sind, in schematischer Weise eingetragen.

Dasypus.

/ Das Ösophagusepithel endet bei Dasypus peba an der Cardia / (Owen 212, 1868).

/ Der Magen ist einfach und kugelig, er wird von weicher Schleimhaut ausgekleidet, das dicke Ösophagusepithel endet an der Cardia. Die Muskulatur verdickt sich im Pylorusteil des Magens etwas / (Flower 7626, 1872).

/ Der Magen besitzt eine Fundusdrüsenregion (im Schema punktiert) und eine Pylorusdrüsenregion, deren Verteilung die Fig. 221 zeigt.

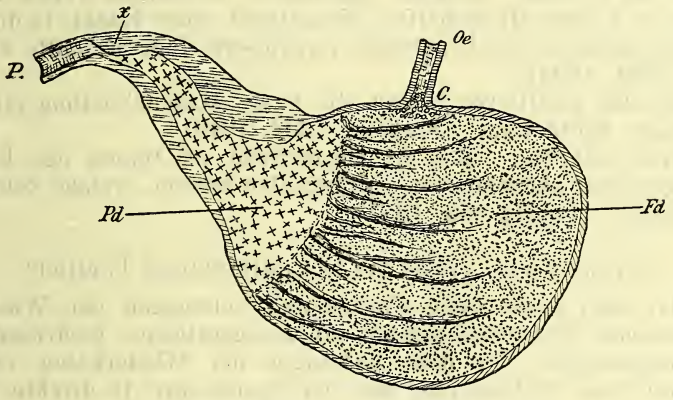

Fig. 221. **Magen von Dasypus peba.**
Oe Ösophagus; *C* Cardia; *Fd* Fundusdrüsenregion, punktiert; *Pd* Pylorusdrüsenregion; *P* Pylorus; *x* Pyloruswulst. Nach Klinckowström 7599, 1895.

Aufserdem scheint auch eine Cardiadrüsenregion von geringer Ausdehnung vorhanden zu sein, wie ich aus folgenden Worten v. Klinckowströms schliefse: rings um die Cardiaöffnung liegt eine kleine Gruppe von Schleimdrüsen von durchaus der Struktur der Schleimdrüsen der Pars pylorica; dieser Drüsenring ist sehr scharf gegen den durch Pflasterepithel und gewaltige Mucindrüsen charakterisierten Ösophagus abgesetzt, geht aber nach unten allmählich in das Labdrüsengebiet über.

An der Curvatura minor liegt ein von Rapp bereits erwähnter, für Manis, Myrmecophaga und Dasypus charakteristischer halbkugeliger Wulst, der zum gröfsten Teil aus der Submucosa eingelagertem Fettgewebe besteht / (v. Klinckowström 7599, 1895).

Bradypodidae.

A i.

/ Ältere Litteratur: Daubenton in Buffon, Histoire naturelle beschreibt schon die vier Magenabteilungen (sowohl beim Unau wie beim Ai).

Über den ersten Magen (Wanst) sagt Wiedemann: Der rechtsliegende Teil ist ähnlich wie beim Pferdemagen dunkelfarbig und glatt, der kleinere linksliegende Teil weifs und rauh; der weifse Teil schneidet sich scharf vom dunkler gefärbten ab. Die innere Fläche des zweiten Magens ist gefaltet, aber nicht netzförmig. Der dritte Magen gleicht etwas dem Psalter.

Der Labmagen ist klein. Da, wo der Zwölffingerdarm von ihm abgeht, ist dieser an seiner rechten Seite mit einer sehr dicken, wie es scheint, fleischigen oder muskulösen Wand versehen.

Eine der Schlundrinne der Wiederkäuer ähnliche Bildung beschreibt Wiedemann.

Ai säuft nicht, käut nicht wieder, die Rinne dient daher nur dazu, zu verhüten, dafs kein anderes als schon sehr zerkleinertes, erweichtes und dünnes, breiartiges Futter in den dritten Magen komme / (Wiedemann 7499, 1800).

/ Der Magen des Faultiers (Bradypus) besteht nach Daubenton und Cuvier aus einer grofsen, kugeligen, mit einem weiten Anhange versehenen linken Magenhälfte, die mittelst eines Kanals in die engere, gleichfalls durch kleine Blindsäcke vergröfserte Pförtnerhälfte übergeht / (Carus 1394, 1834).

/ Bei den Faultieren besitzt die letzte Magenabteilung ein dickes, hornartiges Epithelium / (Stannius 1223, 1846).

Leydig erkennt, / dafs die Hornschicht im Magen des Faultieres aus Lagen sehr abgeplatteter Epithelzellen besteht, welche keinen Kern mehr haben / (Leydig 563, 1857).

Bradypus tridactylus (dreizehiges Faultier).

/ Hat zwei grofse (dem Pansen und Netzmagen der Wiederkäuer entsprechende) Nahrungsbehälter, einen eigentlichen, labdrüsenhaltigen Verdauungsmagen, der dem Labmagen der Wiederkäuer entspricht und durch eine Schlundrinne mit der Speiseröhre in direkter Verbindung steht. Mit dem Magen der Vögel kann er insofern verglichen werden, als das Pylorusende des Magens durch Verstärkung seiner Muskulatur und Bekleidung seiner Innenfläche mit einem dicken, verhornten Überzug zu einem förmlichen Muskel- oder Kaumagen sich umgestaltet / (Nuhn 70, 1870).

/ Weitere ältere Angaben über Bradypus tridactylus finden sich bei Cuvier, Meckel, Duvernoy, Milne Edwards, E. Oustalet.

Der Magen bei Bradypus tridactylus (Ai) besteht 1. aus einer ersten, gröfsten Abteilung, die man mit dem Pansen verglichen hat. Dieselbe ist in eine linke und eine rechte Abteilung geteilt. Die linke, papillenhaltige Abteilung endigt in einen kurzen Blindsack. Die rechte Abteilung, welche wieder unvollständig in zwei geteilt ist, hat eine gefaltete Schleimhaut. 2. Dann folgt ein Abschnitt, der eine dritte Abteilung des Pansen darstellt. 3. Dritter Abschnitt.

Der erste Abschnitt hat zwei Muskelschichten; kurze, konische Papillen sieht man ziemlich zahlreich, besonders in der linken Abteilung; sie sind von einem geschichteten Pflasterepithel bedeckt. Drüsen und Lymphfollikel fehlen.

Der zweite Abschnitt, der von der Mehrzahl der Autoren als Haube (siehe Wiederkäuer) bezeichnet wird, zeigt beinahe denselben Bau, wie der vorhergehende.

Der dritte Abschnitt wird von Owen als eine einzige Tasche aufgefafst; andere Anatomen vergleichen ihn mit dem Blättermagen und dem Labmagen. Derselbe trägt in dem Abschnitt, der dem Blättermagen entspricht, ein geschichtetes Pflasterepithel. Drüsen fehlen. In dem Teil, in welchem nach Owen das geschichtete Pflasterepithel fehlt, wird die Schleimhaut dick und zeigt Magendrüsen / (Pilliet und Boulart 171, 1886).

Die Schilderung des Magens von Bradypus tridactylus durch v. Klinckowström 7599, 1895 / bedeutet einen Fortschritt gegenüber den früheren. Ich stelle voraus die Befunde v. Klinckowströms unter Beifügung seiner Figur und seiner Deutung; dann kann ich meine eigene Deutung folgen lassen. v. Klinckowström findet (siehe Fig. 222):

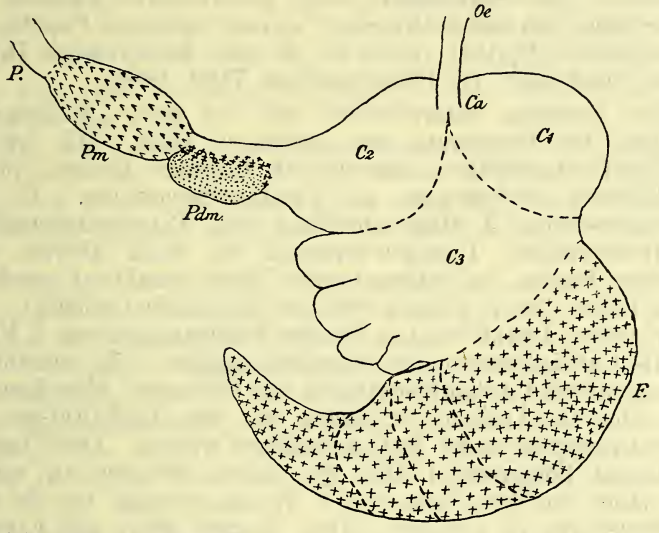

Fig. 222. **Magen von Bradypus** (halbschematisch). Ich gebe die Erklärung nach meiner Deutung (die Deutung v. Klinckowströms siehe im Text).
Ca Cardia; *C*1—3 Abteilung der Schlundabteilung des Magens; *F* Cardiadrüsenregion (trägt statt der sonst in meinen Schematen angewandten Schrägschraffierung Kreuze); *Oe* Ösophagus; *Pdm* Fundusdrüsenregion; *Pm* Pylorusmagen; *P* Pylorus. Nach Klinckowström 7599, 1895.

1. Drei Cardiamägen C_1, C_2 und C_3. An der Grenze zwischen C_1 und C_2 mündet der Ösophagus ein. Die drei Cardiamägen werden von geschichtetem Epithel ausgekleidet.

2. Fundusmagen *F*. Wird von dichtstehenden Drüsen ausgekleidet. Es sind ziemlich kurze, 1/4—1/2 mm lange, gerade Schläuche, welche am unteren Ende manchmal gegabelt sind. Die Drüsenmasse besteht aus kubischen Zellen. Im unteren Teile der Schläuche sind die Zellen grofs, wie aufgequollen. Obwohl sich nicht Belegzelldrüsen finden, sondern die beschriebenen Drüsen, hält v. Klinckowström diesen Magenteil mit dem Fundusteil des einfachen Magens morphologisch für gleichwertig.

3. Pylorusdrüsenmagen *Pdm*. Durch denselben zieht eine von der Cardia ausgehende, den zweiten Cardiamagen durchlaufende, rinnenförmige Falte. Die Falte zieht als gelblicher, geschichtetes Epithel tragender Streifen durch den ganzen Pylorusdrüsenmagen und geht in

die Schleimhaut der vierten Magenabteilung über. Die übrige Innenfläche dieser dritten Magenabteilung trägt Drüsen. Der allergrößte Teil des Pylorusdrüsenmagens wird von Lab- oder Belegzelldrüsen eingenommen nur an der Grenze zwischen der Rinne und dem Drüsenepithel liegt ein schmales Band von Pylorusdrüsen. Die Belegzelldrüsen sind 1,5—2 mm lang und zeigen typische Haupt- und Belegzellen. Die Pylorusdrüsen sind knäuelförmig zusammengeballt und besitzen cylindrische Zellen mit kleinen, rundlichen Kernen und hellem Protoplasma.

4. Pylorusmagen. Diese Abteilung ist die dickwandigste von allen; die starke Muscularis, die an der Grenze gegen den Pylorusdrüsenmagen 1—1,5 mm dick ist, nimmt bald gewaltig an Mächtigkeit zu und erreicht am Pylorus eine Dicke von 5—7 mm (besonders dick ist die Ringschicht). Die Schleimhaut trägt geschichtetes Epithel, ist sehr stark verhornt und mit zahlreichen, kleinen, spitzigen Papillen bedeckt. Das geschichtete Epithel reicht bis zu dem Brunnerschen Drüsen besitzenden Duodenum / (v. Klinckowström 7599, 1895).

Meine Deutung unterscheidet sich von der v. Klinckowströms hinsichtlich der Benennung der einzelnen Teile. Wie ich dies in diesem Werke durchführe, benenne ich diejenige Region, in welcher Belegzelldrüsen vorkommen, als Fundusdrüsenregion. Es ist also v. Klinckowströms 3. Magenabteilung (sein Pylorusdrüsenmagen) die Fundusdrüsenregion. Dagegen stimmen wir darin überein, daſs wir beide diese Region in schematischer Weise punktiert zeichnen (ich gebe die Figur von v. Klinckowström unverändert wieder).

Der zweite Punkt ist, daſs ich den Fundusmagen von v. Klinckowström als Cardiadrüsenregion benennen möchte. Es scheint eine so hoch ausgebildete Cardiadrüsenregion von Interesse. Man könnte daran denken, hier ein Analogon zu finden mit den Verhältnissen, wie sie im Känguruhmagen (siehe dort) geschildert wurden. Doch liegt es mir ferne, darauf Folgerungen über die Genese gründen zu wollen. Es müſste daher in der Figur von v. Klinkowström, um sie nach Art meiner Schemata zu gestalten, diese Region nicht mit Kreuzen versehen, sondern schräg schraffiert werden.

Ich schlage demnach folgende Änderung in der Benennung der Teile des Bradypusmagens vor.

1. Schlundabteilung mit drei Unterabteilungen C_1, C_2, C_3.
2. Eine Cardiadrüsenregion, Fig. 222 *F*.
3. Eine Fundusdrüsenregion, Fig. 222, *Pdm*, an deren Grenze Drüsen, welche vielleicht dem bei anderen Säugern beobachteten Übergang zwischen Cardiadrüsenregion und Pylorusregion entsprechen, zum Teil Pylorusdrüsen sein mögen, während
4. der Rest der ursprünglichen Pylorusdrüsenregion *Pm* von dem in diesem Magen zu starker Verbreitung gelangten geschichteten Epithel ausgekleidet wird.

Mein Vorschlag wendet sich gegen keine der Thatsachen, welche wir v. Klinckowström verdanken, paſst vielmehr nur seine interessanten Befunde den Anschauungen an, welche die vergleichende Bearbeitung des Vertebratenmagens in mir erzeugt hat.

Bradypus cuculliger (Surinamsches Faultier).

/ Der vordere Teil des Magens ist überall mit einem dicken, harten, faltenreichen Epithel ausgekleidet, und in dem zipfelförmigen

Anhang ist die Schleimhaut weicher. Die erste Abteilung der hinteren Magenhälfte ist mit einer rötlichen, drüsenreichen Schleimhaut bekleidet, nur ein schmaler Streif an der vorderen Seite trägt hartes Epithel. Letzteres geht in den dicken Hornüberzug über, von welchem die letzte Abteilung der hinteren Magenhälfte ausgekleidet wird. Man wird bei Betrachtung dieses Teiles an einen Vogelmagen erinnert und kann nicht zweifeln, daſs er eine groſse Triturationskraft hat/ (Carus und Otto 211, 1835).

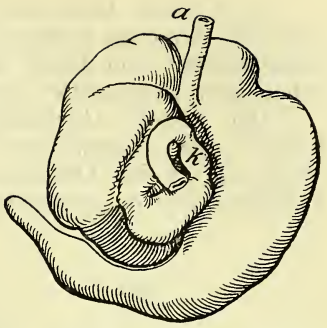

Fig. 223. **Magen des surinamischen Faultieres** (Bradypus cuculliger).
a Speiseröhre; *k* Darm. Nach Carus und Otto 211, 1835.

Choloepus didactylus.

Owen 212, 1868 beschreibt den Magen und bildet ihn ab.

Flower /unterscheidet drei Magenabteilungen, von denen er die erste nach Form und Lage mit dem Pansen des Kamels vergleicht; dann folgt ein kleiner Magensack; die dritte Abteilung vergleicht er mit dem wahren Magen von Kamel und Wiederkäuer/ (Flower 7626, 1872).

/Der Magen von Choloepus didactylus stimmt im groſsen und ganzen mit dem von Bradypus überein. Doch kommen die vom Vertebratenschema abweichenden Verhältnisse zum Teil weniger stark zum Ausdruck. So ist die Cardiadrüsenregion (Fundusmagen v. Klinckowströms) weniger entwickelt. Die Fundusdrüsenregion (Pylorusdrüsenmagen v. Klinckowströms) ist dagegen stark entwickelt, und die eigentümliche, von der Cardia ausgehende Rinne gleicht ganz derjenigen von Bradypus. Sehr schwach ist der Pylorusmagen sowohl in der Stärke der Muscularis als in der Dicke der Hornschicht/ (v. Klinckowström 7599, 1895).

Cetacea (Walfische).

Über die ältere Litteratur siehe Owen 212, 1868, Flower 7626, 1872 und Cattaneo 7261, 1894.

Der Magen der Cetaceen wurde am eingehendsten von Weber erforscht, so daſs ich im folgenden in erster Linie seiner Schilderung folgen kann und nur wenige Notizen anderer Autoren beizufügen haben werde.

/Der Magen der Cetaceen (auſser den Ziphioiden) zeigt folgenden Bau:

1. Die erste Magenabteilung ist charakterisiert durch ein dickes verhorntes Epithelium, ohne Drüsen mit dicken Muskelwänden. Sie ist eine direkte Aussackung des Ösophagus.

2. Die zweite Abteilung besitzt eine weiche, dicke Schleimhaut, die entweder regelmäſsige Falten (Phocaena z. B.) besitzt oder unregelmäſsige, zuweilen an Gehirnwindungen erinnernde. Tubulöse Drüsen mit groſsen Pepsinzellen charakterisieren diese Abteilung.

3. Alsdann folgt eine verschieden grofse Anzahl Abteilungen — zuweilen nur eine, zuweilen drei, mit individueller Abweichung —, die ausgezeichnet sind durch den Besitz von gleichfalls tubulösen Drüsen, denen aber Pepsinzellen ganz fehlen.

Der ersten Abteilung vindiziert Weber die Bedeutung eines Kropfes oder Pansens, in dem Sinne, dafs er nur die Speisen beherbergt; die zweite Abteilung ist ein Pepsinmagen und als solcher dem kardialen Teil des typischen Säugetiermagens zu vergleichen; die wei-

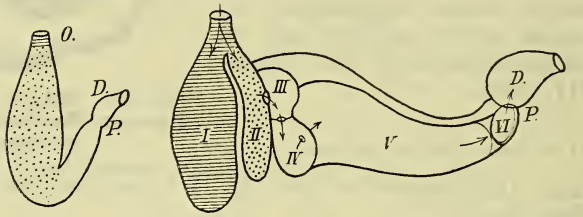

Fig. 224. Fig. 227.

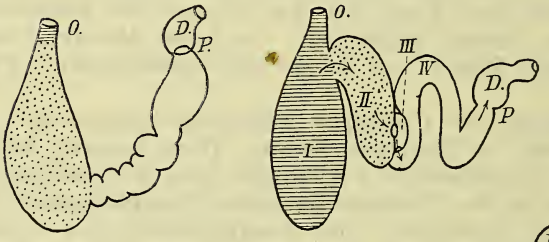

Fig. 225. Fig. 228.

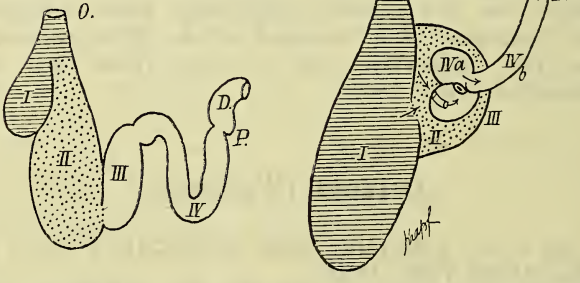

Fig. 226. Fig. 229.

Fig. 224—229. **Schemata vom Magen** von: 224 Pinnipedia; 225 Ziphioid; 226 hypothetische Zwischenform; 227 Globiocephalus; 228 Phocaena communis; 229 Lagenorhynchus albirostris.

I—IV die vier Magenabteilungen; *O* Einmündung des Ösophagus; *P* Pylorus. Die Pfeile deuten die Richtung an, in der die Nahrung sich bewegt. Nach Weber 175, 1888.

teren Abteilungen sind dem pylorialen Teil eines einfachen Säugermagens gleich zu setzen / (Weber 175, 1888).

Eine besondere Stellung nehmen die Ziphioiden unter den Cetaceen ein, indem denselben die von geschichtetem Epithel ausgekleidete Magenabteilung fehlt.

/ Schon Turner schliefst, dafs die erste Magenabteilung der Ziphioiden gleich sei der zweiten der übrigen Odontoceten: eine Ansicht, der sich Weber anschliefst. Die erste verhornte Abteilung fehlt den

Ziphioiden; die darauffolgenden Abteilungen (6—9) entsprechen der dritten bis fünften Abteilung der übrigen Cetaceen. Weber denkt sich die phylogenetische Entwickelung des Cetaceenmagens so, dafs er ausgeht von einem einfachen Magen, wie ihn die Pinnipedia aufweisen, Fig. 224. Bei den Ziphioiden, Fig. 225, hat sich die Pars pylorica durch Faltenbildung in eine Anzahl Abteilungen zerlegt, ebenso bei den übrigen Cetaceen, Fig. 227—229 *III* und *IV*. Hierzu gesellt sich aber bei den Cetaceen, die nicht Ziphioiden sind, eine Ausstülpung des Ösophagus, die erste Magenabteilung, stets charakterisiert durch verhornendes Epithelium ohne Drüsen. Drei Stadien zeigen die Fig. 227—229. Bei Globiocephalus, Fig. 227, ist die Kommunikation zwischen Abteilung I und II so hoch, dafs sich der Ösophagus in beide Abteilungen öffnet, bei Phocaena, Fig. 228, ist dies nicht mehr der Fall, indem der Eingang zum zweiten Magen von der Einmündungsstelle des Ösophagus abgerückt ist; bei Lagenorhynchus, Fig. 229, ist dies in noch höherem Mafse der Fall. Fig. 226 stellt eine ideelle Zwischenform dar, welche den ersten Anfang einer ersten Magenabteilung zeigt.

Als Beweis hierfür kann herangezogen werden, dafs bei Delphinen der erste Magen in der Entwickelung anfangs klein ist, während er später der gröfste wird (confer die Abbildungen bei Rapp 7628, 1837 Tafel VI); eine analoge Veränderung beschrieb Eschricht 203, 1849 beim Fötus der Balaenoptera rostrata und Megaptera boops. Weber fafst diese Ausstülpung auf als einen sekundären Erwerb eines Teiles der Cetaceen, als Kompensation für den Ausfall resp. Rückgang der Kaufunktion infolge der Lebensweise, ein Erwerb, der ein längeres Verweilen der ungekauten Speisen im Magen gestattet.

Der Cetaceenmagen hat nichts zu schaffen mit dem Wiederkäuermagen. Die scheinbaren Anklänge an diesen reduzieren sich auf den Besitz einer ösophagealen Ausstülpung (Pansen) und auf die Verteilung des Magens in verschiedene Abteilungen / (Weber 175, 1888).

Auch nach Brümmer / ist die Ursache des zusammengesetzten Magens der echten Cetaceen darin zu suchen, dafs die Nahrung in der Mundhöhle nicht gekaut wird, dafür aber ein Teil des Magens diesen Vorgang ausübt. Er nennt die erste Magenabteilung: Kaumagen / (Brümmer 78, 1876).

Ich gebe im folgenden einige Stammbäume über die Phylogenese der Cetaceen, welche Weber 5825, 1886 aufstellte. Auch die Befunde am Magen und Gebifs waren für diese Aufstellung, wenn auch nicht allein ausschlaggebend, so doch mit von höchster Wichtigkeit.

/ Die Cetaceen besitzen nebeneinander Charaktere, die auf Carnivora, speciell auf Pinnipedia hinführen, und solche, die auf Ungulata weisen.

Weber hält es für gleich unrichtig, die Cetaceen einfach entweder von Karnivoren oder von Ungulaten abzuleiten. Seine Meinung geht dahin, dafs sie einem generalisierten Säugetiertypus im mesozoischen Zeitalter entstammen, der zwischen Carnivora und Ungulata mitteninne steht, wohl aber nähere Beziehungen zu Carnivora hatte / (Weber 5825, 1886).

Pilliet, / der die Sirenen mit unter den Cetaceen begreift, findet, dafs der Magen der Cetaceen einen Typus darstellt, der ganz gesondert in der Säugetierreihe dasteht und sich nicht an den der Wiederkäuer

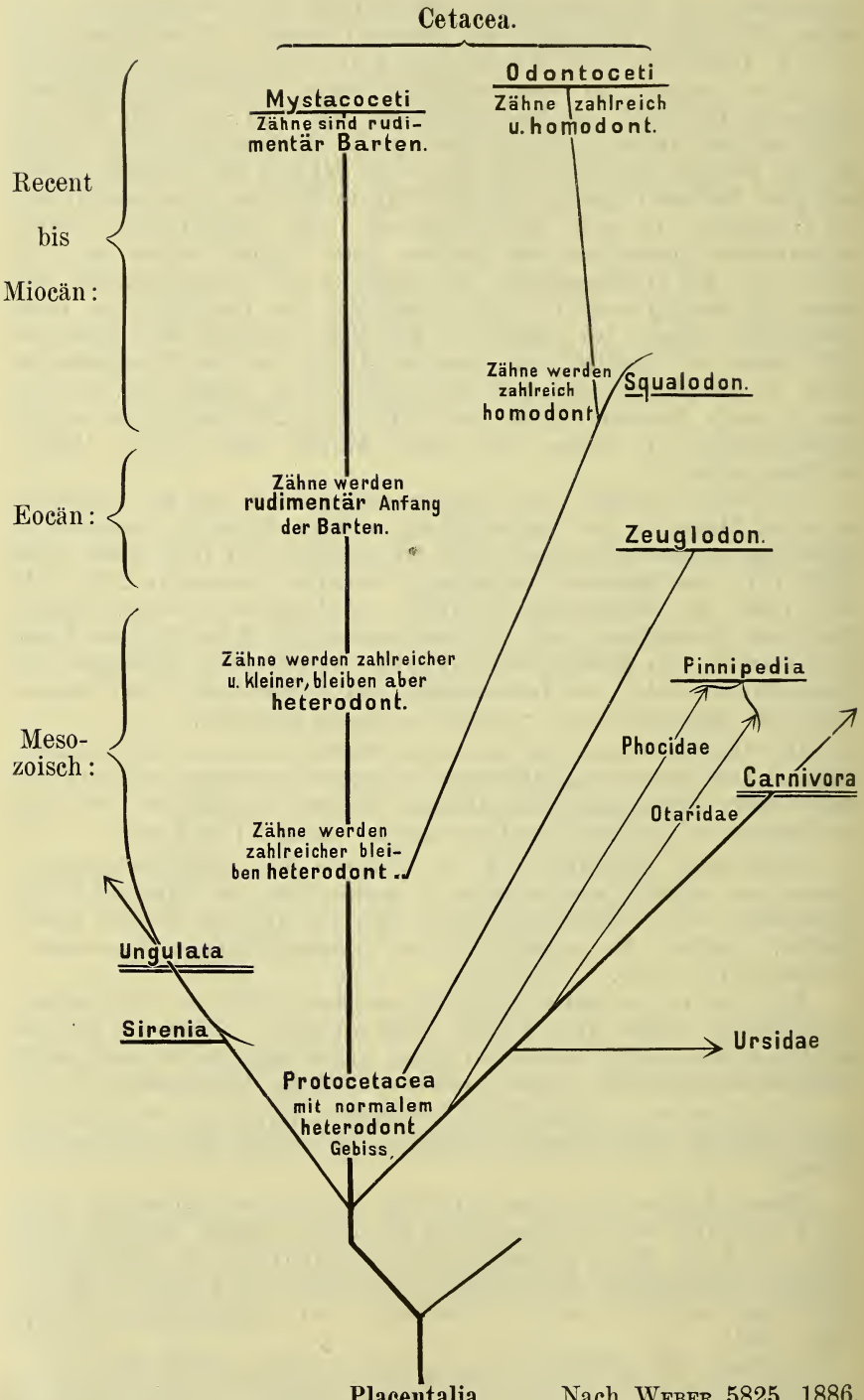

Nach Weber 5825, 1886.

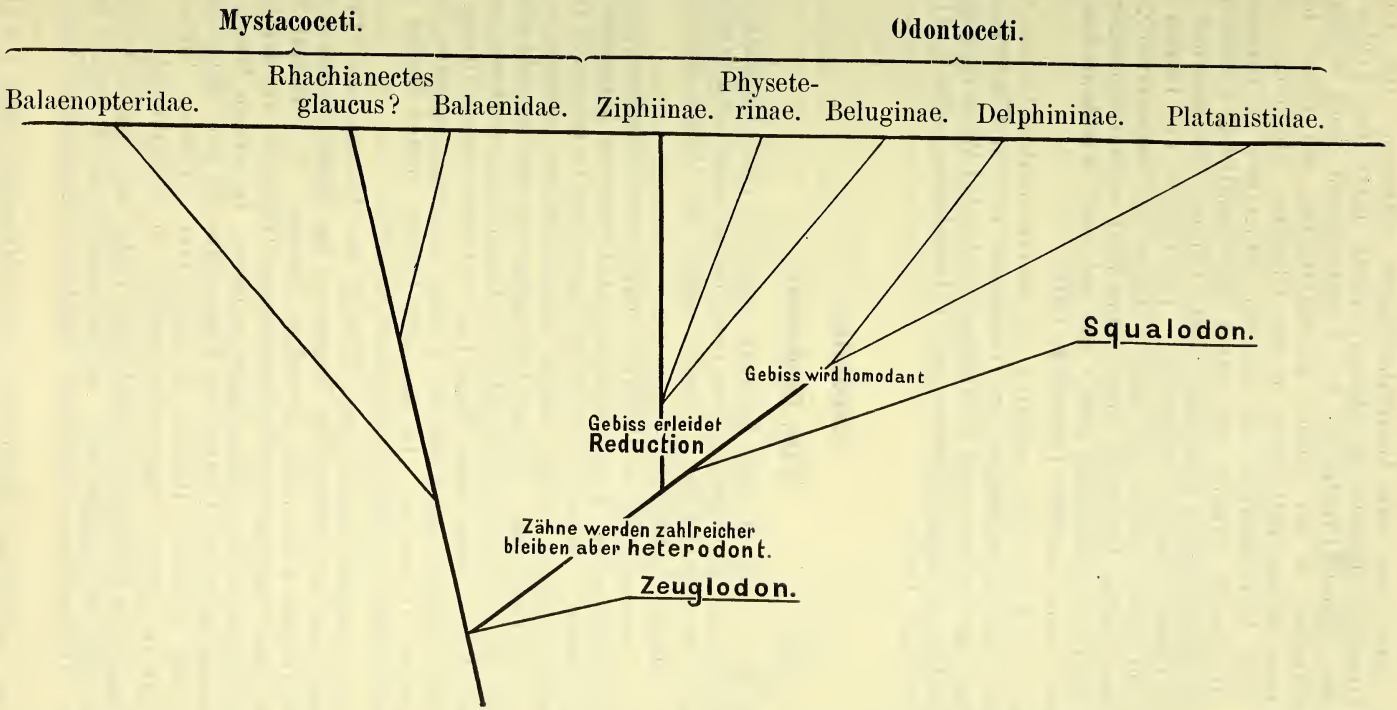

Nach Weber 5825, 1886.

annähert. Man kann zwei Hauptabteilungen erkennen. Die erste ist die der Sirenida; dieselbe ist charakterisiert durch das Fehlen des Pansen oder Schlunddivertikels, das Vorhandensein eines kompakten Drüsenanhängsels in der grofsen Magenabteilung und zweier hohler Taschen oder Seitenblindtaschen in der folgenden Abteilung, welch' letztere dem Pylorusmagen der anderen Säugetiere zu entsprechen scheint. Die zweite Gruppe wird durch die eigentlichen Cetaceen gebildet; die histologischen Thatsachen beim Delphin, Pottfisch und beim Walfisch stimmen ziemlich zusammen. Es existiert ein Pansen, der vom Schlund abzuleiten ist, ein wahrer Magen mit granulierten Zellen, welcher die gröfste Abteilung bildet; dann folgt ein darmförmiger Abschnitt, der in zwei Taschen geteilt ist und auch, wie beim Rorqual, granulierte Zellen enthält / (Piliet 94, 1891).

Pilliet und Boulart / erklären für charakteristisch für den Cetaceenmagen und Sirenenmagen (im Gegensatz zu den Wiederkäuern), die Teilung des Pylorus- und Cardiamagens, der bei Wiederkäuern ungeteilt bleibt und Belegzelldrüsen und Pylorusdrüsen enthält / (Pilliet et Boulart 7527, 1895).

Denticeten.

Fam. Delphiniden.

/ Es war schon Hunter bekannt, dafs die erste Magenabteilung beim Delphin und bei Phocaena von einer Fortsetzung der Cuticula des Ösophagus ausgekleidet ist. Dieselbe endet mit Beginn des zweiten Magens / (Hunter 7546, 1787).

Rapp / unterscheidet bei Delphinus delphis und Delphinus phocaena vier Magenabteilungen. Rapp beschreibt in der zweiten Magenabteilung eine aus weichen, elastischen, rötlichen Fasern, die alle senkrecht stehen, bestehende Schicht. Auf der innern Magenoberfläche erkennt er unzählige, dicht aneinander stehende Öffnungen, „so dafs es nicht unwahrscheinlich ist, diese Schicht sei als ein Absonderungswerkzeug zu betrachten. Nach Knorr wäre diese Lage ein elektrisches Organ, nach Otto (siehe Delphin und Phocaena) gehört sie zum elastischen Gewebe und dient zur Trituration. In dem sehr kleinen dritten Magen findet sich eine ähnliche, jedoch viel dünnere Schicht."

Rapp erkannte damit schon richtig die Fundus- und Pylorusdrüsenzone und die funktionelle Bedeutung der Magendrüsen, wenn er auch die Drüsen noch nicht als solche benennt. Er erkennt ferner, dafs die vom Ösophagus sich fortsetzende Oberhaut an der Grenze zwischen erstem und zweitem Magen aufhört. Im ersten Magen sieht er besonders gegen den Eintritt der Speiseröhre hin eine Menge kleiner Drüsen oder einfacher Höhlen (Lymphfollikel? Oppel). Ebenso erkennt man im vierten Magen sehr deutlich die Schleimhöhlen.

Solange der Delphin von Milch lebt, findet man den ersten Magen, welcher später der gröfste wird, verhältnismäfsig klein, kleiner als den zweiten. (Ebenso beim Braunfisch, Delphinus phocaena) / (Rapp 7628, 1837).

/ Das geschichtete Epithel der ersten Magenabteilung von Orcella brevirostris und Platanista gangetica beschreibt Anderson 198, 1878 eingehend / (Anderson 198, 1878).

/ Es sind vier Magenabteilungen, die fünfte, die Hunter 7546, 1787 angiebt, ist das Anfangsstück des Duodenums / (Weber 5825, 1886).

Allgemein besitzen (z. B. bei Phocaena, Delphinus und Lagenorhynchus, die am besten untersucht sind) die vier Magenabteilungen folgende Eigentümlichkeiten:

1. Magenabteilung: geschichtetes Pflasterepithel wie der Ösophagus (Schlundteil des Magens);
2. Magenabteilung: Fundusdrüsen (Haupt- und Belegzellen);
3. und 4. Magenabteilung: Schlauchdrüsen (ohne Belegzellen); diese beiden Abteilungen entsprechen zusammen der Pylorusdrüsenzone.

In der folgenden Einzelschilderung stelle ich die genannten drei am besten untersuchten Species voran und lasse die übrigen, über welche nur vereinzelte Notizen vorliegen, folgen.

Phocaena communis (Braunfisch, Porpoise).

Monro / unterschied drei Mägen; der erste sondert keinen Saft ab, der zweite „scheint drüsenhaft zu sein", der dritte „hat ganz dieselben Häute mit den Därmen" / (Monro 7536, 1787).

Owen / kennt das geschichtete Epithel der ersten und die Drüsen der zweiten Magenabteilung / (Owen 212, 1868).

/ Der Magen besitzt vier Abteilungen; die erste ist eine sackartige Fortsetzung des Ösophagus I. Dieselbe kommuniziert gleich an ihrem Ursprung aus dem Ösophagus mit der Abteilung II. Alsdann folgt eine kleine Abteilung III, die kaum diesen Namen verdient, vielmehr, wie Murie 196, 1874 es bei anderen Cetaceen gethan hat, „communicating passage" genannt werden sollte. Die IV. Abteilung ist röhrenförmig und doppelt gebogen, um mit einem eingeschnürten Pylorus zu endigen / (Weber 175, 1888).

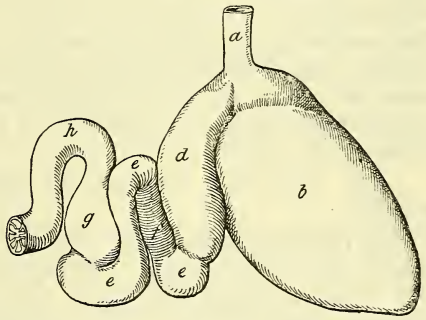

Fig. 230. **Magen eines fast erwachsenen Delphins.**
a Speiseröhre; *b* erster Magen; *d* zweiter Magen; *e* dritter Magen; bei *f* geht der zweite Magen in den dritten über; *g* und *h* Darm. Nach Carus und Otto 211, 1835.

Erste Magenabteilung. — Schon in der älteren Litteratur, z. B. bei Jackson 200, 1847, findet sich die Angabe, daſs / die erste Magenabteilung von dicker Cuticula ausgekleidet wird / (Jackson 200, 1847).

/ Es ist eine dicke Pflasterepithelschicht, in welcher ziemlich lange Papillen stecken; Labdrüsen fehlen in dieser Abteilung völlig / (Ecker 218, 1856).

/ Brümmer findet im geschichteten Epithel Stachel und Riffzellen **(siehe Taf. I Fig. 5)**. Hohe, schlanke Papillen mit dementsprechenden scharfen Spitzen im Epithel, welche die Rauhigkeiten des Magens bedingen. Eine Muscularis mucosae scheint zu fehlen. Der Magen ist drüsenlos.

(Die Angabe Giebels, daſs sich Drüsen fänden, bezieht Brümmer auf Querschnitte der Papillen) / (Brümmer 78, 1876).

/ Nach Weber stimmt der Bau mit dem für Lagenorhynchus albirostris beschriebenen (siehe dort) genau überein; nur sind die angegebenen Maſse kleiner / (Weber 175, 1888).

/ Auch Turner 89, 1889 konstatiert dickes, geschichtetes Epithel und das Fehlen von Drüsen / (Turner 89, 1889).

Zweite Magenabteilung. Die Mucosa mit den Drüsen scheint hier eine sehr starke Entwickelung und bedeutende Dicke zu besitzen, so daſs Knox dieselbe für ein elektrisches Organ ansehen konnte. Carus und Otto 211, 1835 lassen dieselbe aus feinen, gelblichen, perpendikulär stehenden, sehnenartigen Fasern bestehen, während Ecker / erkennt, daſs die Dicke der Schleimhaut durch die mächtige Entwickelung der Labdrüsen bedingt ist, die perpendikulär, dicht nebeneinander stehend, die vermeintliche Faserung der Haut bedingen. Es sind einfache, cylindrische Drüsen, welche in Bündeln zusammenliegen. Diese Bündel verschmälern sich nach unten. Den Inhalt der Drüsen bilden Labzellen von 0,012—0,020 mm im Durchmesser und von rundlicher bis eckiger Form mit Kern und feinkörnigem Zelleninhalt / (Ecker 218, 1856).

Die Labzellen fand F. E. Schulze, wie Weber 175, 1888 angiebt. Auch Turner 89, 1889 konstatiert verzweigte tubulöse Drüsen mit Pepsinzellen. Weber / macht schon 1888 folgende genauere Angaben: Die zweite Magenabteilung besitzt eine äuſserst dicke, gleichfalls in Leisten oder Falten erhobene Schleimhaut. Die Falten verlaufen regelmäſsiger längs als bei Lagenorhynchus albirostris. Die Schleimhaut ist 2—3 mm dick. Pepsinzellen 24 μ (Kern 4 μ), Hauptzellen 8—10 μ / (Weber 175, 1888).

Die Muscularis mucosae ist nach Brümmer 78, 1876 kräftig entwickelt.

Dritte Magenabteilung. / Weber konstatiert schlauchförmige Drüsen, jedoch ohne Pepsinzellen / (Weber 175, 1888).

/ **Vierte Magenabteilung.** Ecker, der unter seiner dritten Magenabteilung offenbar die 3. und 4. Magenabteilung zusammenfaſst, findet: dieselbe ist lang und darmähnlich. Die Schleimhaut besteht aus länglichen Schläuchen, welche dicht nebeneinander stehen und gegen die Zellhaut hin mit kolbig angeschwollenen Enden aufhören. Teilungen finden sich hier jedoch selten. Labzellen waren nicht zu unterscheiden / (Ecker 218, 1856).

Fig. 231. **Endstück der Drüsenschläuche der vierten Magenabteilung von Phocaena communis.** Nach Weber 175, 1888.

Brümmer 78, 1876 / findet die Oberfläche der Schleimhaut ziemlich glatt. Ist mit Schleimdrüsen ausgekleidet, welche eine Höhe von 1—1½ mm zeigen / (Brümmer 78. 1876).

Weber / findet in der vierten Magenabteilung die Drüsenschläuche selten einfach, meist in zwei bis drei Blindschläuche zerteilt. Die Teilung erfolgt im oberen Drittel oder in der Hälfte der Länge des Schlauches. Das blinde Ende ist häufig spiralig gewunden oder knäuelförmig, selbst kugelig angeschwollen. Epithel gleichartig (siehe Fig. 231) / (Weber 175, 1888).

/ Nach Turner 89, 1889 unterscheiden sich die Drüsen von denen der 2. Magenabteilung.

Sie sind nur ungefähr ein Drittel ihrer Länge und weniger häufig verzweigt, und die Verzweigung ist auf das tiefe Ende eingeschränkt. Es sind typische Pylorusdrüsen / (Turner 89, 1889).

Delphinus delphis. Delphin.

Die ältere Litteratur hatte zunächst damit zu thun, die Zahl der Magenabteilungen festzustellen und dieselben gegen den Darm abzugrenzen. So schreibt Hunter 7546, 1787 Delphinus delphis sieben Magenabteilungen zu.

Home 7547, 1807 / giebt Abbildungen des Delphinmagens und beschreibt im ersten Magen eine dicke und starke Kuticularauskleidung. Der zweiten Höhle schreibt Home drüsige Struktur zu. In der vierten Höhle sieht er Drüsenöffnungen (Lymphfollikel? Oppel).

Schon Home macht darauf aufmerksam, dafs im ersten Magen beim Delphin Hautteile und Knochen gefunden wurden, während die Weichteile in den weiteren Magenabteilungen verdaut werden / (Home 7547, 1807).

/ Cuvier beschreibt 5 Abteilungen, aber Turner zeigt, dafs die fünfte dem Anfangsteil des Duodenums entspricht / (Turner 89, 1889).

/ Schon Knox 194, 1829 erklärt: Der Delphin im deutschen Meer hat 4 Mägen; erster Magen ein pyramidaler Sack. — Zweiter Magen kleiner als der erste, von einer glatten Haut ausgekleidet; die Wand besteht aus Fasern oder Röhren, welche nach der mikroskopischen Untersuchung Brewster's verschlungen sind, wie das Mark von gewissen Pflanzen. — Für den dritten und vierten Magen verweist er auf die Beschreibung Cuviers / (Knox 194, 1829).

Mayer 441, 1832 / beschreibt den ersten Magen als Blindsack mit harten, starken Rugae. Der zweite Magen ist noch dickhäutiger; er zeigt ein Netz weicher, grofser Falten. Der dritte Magen mit fast glatter Oberfläche besteht aus zwei Längenabteilungen. Ein Ringwulst, welcher als Pylorus angesehen werden kann, führt zu einer kleinen, sackförmigen Erweiterung (Duodenum), welche ohne Unterbrechung in den mit Längenfalten versehenen Dünndarm übergeht / (Mayer 441, 1832).

Brümmer unterscheidet einen Kaumagen, einen Labdrüsenmagen und einen Schleimdrüsenmagen beim Delphin.

/ Eine Cardiadrüsenregion fand Edelmann beim Delphin nicht / (Edelmann 77, 1889).

Unter den neueren Untersuchern sind es hauptsächlich Boulart und Pilliet 163, 1884, welche die mikroskopischen Verhältnisse aufklärten.

/ Die I. Abteilung ist eine Aussackung des Ösophagus.
„ II. „ entspricht dem Fundus ventriculi der übrigen Säuger.
„ III. u. IV. „ entspricht der Pylorusregion, insofern ihre Drüsen den morphologischen Charakter der Pylorusdrüsen haben.
Eine V. Abteilung ist nur eine Duodenalanschwellung,

Erste Magenabteilung. Dieselbe besitzt Ösophagusepithel / (Boulart und Pilliet 163, 1884).

Zweite Magenabteilung. F. E. Schulze macht darauf aufmerksam, dafs / beim Delphin die Labzellen jede in einer besonderen, nischenförmigen Ausbauchung des Drüsenschlauches gelegen sind / (F. E. Schulze 37, 1867).

/ Die Drüsen sind sehr lang, in ihrem unteren Teile geteilt. Haupt- und Belegzellen sind vorhanden. Am unteren Ende sind die Drüsenschläuche etwas acinös und mit feingranulierten Hauptzellen gefüllt. Die starkgranulierten Belegzellen liegen an der Peripherie, sind im Drüsengrund spärlich und werden gegen die Oberfläche der Schleimhaut zu immer zahlreicher, so daſs sie zuletzt die Drüsen ganz füllen. Dann folgen prismatische Zellen (Oberflächenepithel).

Die Muscularis mucosae besteht nur aus sehr feinen Bündeln, aber sie folgt allen Falten der Schleimhaut.

Die dritte und vierte Magenabteilung haben gleiche Struktur insofern, als beide lange, an ihrem unteren Ende gewundene Drüsenschläuche besitzen, welche mit kurzen, prismatischen Zellen ausgekleidet sind. Die Muscularis der 2., 3. und 4. Abteilung hat zwei Muskellagen. In der 3. und 4. Abteilung sind Lymphfollikel zahlreich / (Boulart et Pilliet 163, 1884).

Endlich liegen noch einige Notizen über die Entwickelung des Delphinmagens von Duttenhofer vor, welcher in seiner Dissertation 1832 sagt:

/ Beim Fötus ist der erste Magen länglicher als beim alten Tiere und ist von allen vier Mägen der gröſste; überhaupt ist das Verhältnis der Gröſse der Mägen ungefähr wie beim erwachsenen Tier. Zu der Zeit aber, wo das Junge anfängt zu saugen, wächst der zweite Magen so sehr, daſs er unter allen der gröſste wird, gerade wie bei den Wiederkäuern es beim vierten Magen der Fall ist / (Brümmer 78, 1876).

/ Die erste Magenabteilung zeigt schon beim Fötus identische Struktur mit der des Ösophagus / (Jackson 200, 1847).

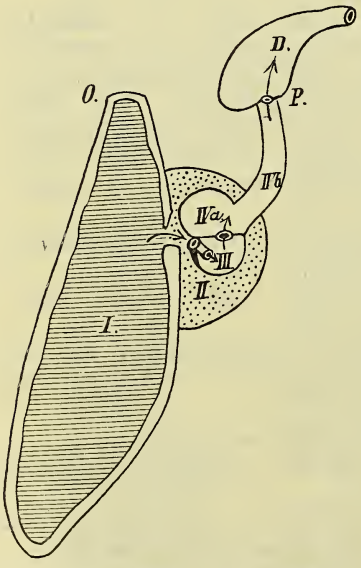

Fig. 232. **Magen von Lagenorhynchus albirostris.**
O Einmündung des Ösophagus; *P* Pylorus; *D* erweiterter Anfang des Duodenums; *I*—*IV* die verschiedenen Magenabteilungen. Die Pfeile deuten die Richtung an, in der die Nahrung sich fortbewegt. Nach Weber 175, 1888.

Lagenorhynchus albirostris.

/ Der Magen hat vier Abteilungen (siehe Fig. 232). Bei *O* geht der Ösophagus in die erste Abteilung *I* über; diese öffnet sich durch eine weite Mündung in ihrer oberen Hälfte in die zweite Abteilung *II*, die halbkugelförmig ist. Durch eine kanalartige Öffnung kommuniziert die zweite Abteilung mit der dritten *III*, wie die Richtung der Pfeile angiebt. Abteilung *III* ist halbkugelig und mündet durch eine einfache Öffnung in den gleichfalls kugeligen Anfang *IVa* der vierten Magenabteilung, deren weitere Fortsetzung *IVb* schlauchartig ist und bei *P* durch eine pyloriale Öffnung in den aufgeblasenen Anfang des Duodenums übergeht.

Die erste Magenabteilung hat eine verhornte, drüsenlose Schleimhaut; das Epithel ist 0,8 mm dick; die Schleimhaut wird durch hohe Bindegewebspapillen durchsetzt, die bis zur

Hornschicht reichen. Pigmente fehlen gänzlich, und die verhornten und abgeplatteten Zellen besitzen ihren Kern. Die Bindegewebslage ist 2,5 mm dick. Die Muskellage besteht zu äufserst aus einer 1,5 mm dicken Längsschicht; nach innen folgt die 4 mm dicke Cirkulärschicht, deren am meisten einwärts gelegene Bündel, teilweise losgesprengt und in reichliches, Blutgefäfse führendes Bindegewebe eingebettet, einen schrägen Lauf annehmen können.

In der zweiten Magenabteilung ist die Schleimhaut dick und in hohe Falten erhoben; Schichten: 1. Peritonealüberzug; 2. Muscularis; dieselbe besteht aus zwei einander unter rechtem Winkel schneidenden Lagen; 3. eine Bindegewebslage mit zahlreichen Blutgefäfsen; dieselbe bildet Leisten und so die Falten; 4. Schleimhaut 4—5 mm dick, besteht aus langen, schlauchförmigen, eng nebeneinander

Fig. 233. **Querschnitt durch die Schleimhaut der zweiten Magenabteilung von Lagenorhynchus albirostris.** Eine der hohen Falten ist getroffen. Nach Weber 175, 1888.

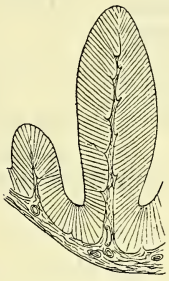

Fig. 233.

Fig. 234. **Einzelner Drüsenschlauch aus der zweiten Magenabteilung von Lagenorhynchus:** in seiner unteren Partie mit Haupt- und Belegzellen. Nach Weber 175, 1888.

Fig. 234.

Fig. 235. **Querschnitt durch Drüsenschläuche der zweiten Magenabteilung von Lagenorhynchus in der Höhe des Vorkommens der Belegzellen.** Nach Weber 175, 1888.

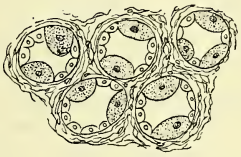

Fig. 235.

liegenden Drüsen (siehe Fig. 233), welche selten blind enden; meist zerlegt sich der Drüsenschlauch in zwei bis drei Blindschläuche.

Das Magenepithel dringt $^1/_{15}$ der Drüsenlänge in den Drüsenschlauch ein, dann folgen vereinzelt gröfsere Zellen (16—28 μ) von feinkörnigem Inhalt, den bekannten Pepsinzellen gleichend (siehe Fig. 234 und 235). — Der Raum, der zwischen ihnen übrig bleibt, wird durch kleinere Zellen (10—12 μ) ausgefüllt. Die Lumenweite der Drüsen beträgt 60 μ.

In der dritten und vierten Magenabteilung ist die Schleimhaut äufserst dünn und glatt, aber von zahlreichen feinsten Öffnungen durchbohrt, die zum Teil nur mit der Lupe sichtbar und 50—70, selten bis 100 μ voneinander entfernt sind / (Weber 175, 1888).

/ Es finden sich hier nur schlauchförmige Drüsen, die kein Pepsin oder nur in Spuren, dafür aber Schleim produzieren / (Weber 6663, 1885—87).

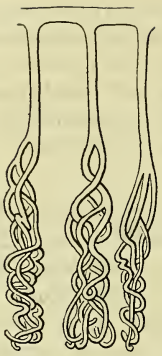

Fig. 236. **Drüsenschläuche aus der dritten Magenabteilung von Lagenorhynchus.** Kombinationsbild bei verschiedener Einstellung auf einen dickeren Schnitt. Nach Weber 175, 1888.

/ In der dritten Magenabteilung zerlegen sich die Drüsenschläuche bald nach ihrer Ausmündung in zwei bis vier Schläuche, die einander weiterhin spiralig umknäueln, wobei sie sich wieder zerteilen können, so daſs daraus ein wirres Durcheinander von Schläuchen entsteht, die in einander geschlungen sind (siehe Fig. 236), Groſse Pepsinzellen (die in der zweiten Abteilung erhalten waren) fehlten gänzlich.

In der vierten Magenabteilung ist der Bau der Schleimhaut wie bei Phocaena communis, die Drüsen sind aber kürzer, entsprechend der hier dünneren Schleimhaut / (Weber 175, 1888).

Pontoporia Blainvillei.

/ Der Magen wird von Burmeister 199, 1864—69 beschrieben; er hat vier Abteilungen und zeigt, der äuſseren Beschreibung nach zu schlieſsen, ähnlichen Bau wie der von Delphin und Phocaena / (Weber 175, 1888).

Platanista gangetica.

/ Der Magen hat drei Abteilungen. Die erste muſs als einfache Erweiterung des Ösophagus aufgefaſst werden und besitzt ein geschichtetes Pflasterepithel. Die zweite Magenabteilung besitzt Cylinderepithel und Drüsen, welche sehr dicht stehen. Es sind einfache Schläuche in der ersten Hälfte ihrer Länge; dann teilen sie sich in zwei Zweige; bisweilen biegen sie sich plötzlich vor der Teilung. Die sekundären Zweige nehmen rasch an Volumen ab, und verlaufen gewunden, aber mehr oder weniger parallel zu einander. Diese sekundären Zweige teilen sich noch weiter, wie Anderson als zweifellos erklärt. Die Drüsenschläuche enthalten Haupt- und Belegzellen. Die dritte Magenabteilung enthält Pylorusdrüsen, welche mit denen des Schweines Ähnlichkeit zeigen sollen / (Anderson 198, 1878).

Orca gladiator.

/ Von Orca gladiator, die fünf Magenabteilungen hat, sagt J. Reinhardt 201, 1866 bezüglich der ersten Abteilung, daſs sie mit Ösophagusepithel ausgekleidet ist / (Weber 175, 1888).

Phocaena globiceps (Cuv.).

Jackson 200, 1847 / beschreibt den Magen makroskopisch / (Jackson 200, 1847).

Globiocephalus melas.

/ Der Magen hat vier Abteilungen. Das den ersten Magen auskleidende Epithel hört plötzlich am Übergang in den zweiten Magen auf / (Murie 196, 1874).

/ Den ersten Magen vergleicht Murie 196, 1874 mit dem Pansen der Wiederkäuer, den zweiten mit der zweiten Magenabteilung von Phocaena; die Schleimhaut der folgenden Abteilungen nennt er dünn und glatt / (Weber 175, 1888).

Globiocephalus Svineval.

Cattaneo 7261, 1894 und 7308, 1894 unterscheidet: / Eine erste Magenabteilung (Ingluvies) zeigt sich von geschichtetem Epithel ausgekleidet wie der Ösophagus, doch ist die Hornschicht im Magen etwas dünner. Drüsen fehlen. Diese Magenabteilung wird wieder durch eine breite Falte in zwei Abteilungen unvollständig geschieden, so dafs eine tiefe Kammer entsteht. Letztere soll nach Cattaneo eine besondere Bedeutung für die Verdauung in dem Sinne haben, dafs nicht verdaute feste Nahrungsreste aus dem Pepsinmagen in diese tiefe Kammer zurückgelangen können. — Die zweite Magenabteilung enthält Pepsindrüsen. — Die Ausgangsöffnung ist sehr klein; auf einen engen Gang folgt eine von aufsen nur zum Teil sichtbare Erweiterung. Diese beiden kleinen intermediären Säcke bilden den Übergang zur Pylorusabteilung des Magens. Die Pylorusabteilung zeigt gewundene Drüsenschläuche, ohne bemerklichen Unterschied zwischen den Zellen des Drüsengrundes und des Drüsenhalses / (Cattaneo 7261, 1894 und 7308, 1894).

Grampus rissoanus (Delphinus griseus).

Während Hunter 7546, 1787 fünf Magenabteilungen annimmt, erkennt Murie deren vier.

/ Der Magen stimmt nach Murie 197, 1871 mit dem von Globiocephalus überein; nur ist die erste Magenabteilung kleiner als bei anderen Globiocephalusarten / (Murie 197, 1871).

Orcella brevirostris

(Synonyme: Globiocephalus indicus, Phocaena brevirostris, Orca brevirostris, Orcella brevirostris).

/ Der Magen besitzt drei Höhlen; die erste trägt geschichtetes Pflasterepithel. Die Muscularis mucosae ist unvollständig (an imperfect layer). Der zweite Magen besitzt Drüsen; die Blutgefäfse der Submucosa sind im zweiten Magen reichlicher entwickelt, als im ersten Magen. Die dritte Höhle besitzt gleichfalls Drüsen / (Anderson 198, 1878).

Fam. Monodontidae.

Monodon monoceros. Narwal.

Turner 89, 1889 / unterscheidet fünf Abteilungen; die erste zeigt geschichtetes Epithel (Schlundabteilung), die zweite verzweigte tubulöse Drüsen mit grofsen, gekörnten Zellen / (Turner 89, 1889).

Woodhead and Gray 84, 1888/89 / unterscheiden gleichfalls fünf Magenabteilungen, von denen die erste mit geschichtetem Epithel versehen und drüsenlos ist, während die vier folgenden Drüsen besitzen. Die zweite (also die erste drüsentragende) Abteilung entspricht der Fundusdrüsenzone anderer Vertebraten.

Erste Magenabteilung. Eine Schlunderweiterung am unteren Ende des Schlundes zeigt folgende Schichten:

1. Die äufsere Schicht besteht aus dichtem Bindegewebe mit zahlreichen Blutgefäfsen und einigen gelben, elastischen Fasern;
2. die Muskelschicht zeigt eine dünne äufsere Längsschicht und eine dicke innere Ringschicht;
3. die Submucosa besteht aus lockerem Bindegewebe und enthält Muskelfasern, welche meist längs verlaufen;
4. die Schleimhaut ist im Baue der des Schlundes ähnlich und besteht aus einer dicken Schicht von geschichtetem, verhorntem Epithel.

Dieser Abschnitt darf nicht als eigentlicher Teil des Magens angesehen werden, vielmehr als Erweiterung des unteren Endes des Schlundes. Das geschichtete Epithel dieser Abteilung setzt sich scharf gegen das Drüsenepithel der ersten Drüsenmagenabteilung ab.

Zweite Magenabteilung, erste Drüsenabteilung. Schichten: die Fibrosa, die Muscularis und die Submucosa sind wie in der ersten Magenabteilung gebaut. Die Mucosa enthält lange Drüsenschläuche in wenig Bindegewebe eingebettet, in welchem sich ein System zarter Blut- und Lymphgefäfse findet. — Die Drüsenschläuche sind einfach, unverzweigt; jeder entsteht von einem eigenen Ausführgang. Das sezernierende Epithel besteht aus einer doppelten Zellschicht, Hauptzellen und nach aufsen Belegzellen. Letztere bekleiden den Schlauch ganz und finden sich nicht nur in Intervallen wie bei den Drüsen des Magens vom Hund und Menschen. Die Zellen sind am gröfsten im tiefsten Teil der Mucosa.

Dritte Magenabteilung (zweite Drüsenabteilung). Fibrosa, Muscularis und Submucosa sind gebaut wie in den vorhergehenden Abteilungen, aber in der Fibrosa finden sich zahlreiche grofse Nervenzellen, und die Ringschicht der Muscularis ist sehr entwickelt. — Mucosa: Die Drüsen sind meist einfache, lange Schläuche, die sich jedoch bisweilen teilen. Sie besitzen Haupt- und Belegzellen.

Vierte Magenabteilung (dritte Drüsenabteilung). Fibrosa, Muscularis und Submucosa sind wie in den vorhergehenden Magenabteilungen gebaut, auch Nervenzellen finden sich, wenn auch weniger zahlreich, in der Submucosa; auch kleine Lymphfollikel giebt es hier. — Mucosa: Es findet sich nur eine Art von Drüsen, diese werden durch kubische Epithelzellen ausgekleidet; die sezernierenden Schläuche verzweigen sich und verlaufen unregelmäfsig in den tieferen Schichten der Mucosa. Das Bindegewebe ist dicht, und in einer „intermediären Zone“ findet sich reichliches Lymphgewebe; in den tieferen Schichten ist der Lymphcharakter nicht so deutlich.

Fünfte Magenabteilung (vierte Drüsenabteilung). Von dieser (der letzten Magenabteilung) hebt sich der Pylorus durch eine deutliche Erhebung der Mucosa ab. Schichten: Die äufseren Schichten sind wie in den vorhergehenden Magenabteilungen gebaut, doch ist die Längsmuskelschicht gering entwickelt und fehlt meist ganz mit Ausnahme weniger Fasern. Nervenzellen finden sich. — Mucosa: Die Drüsen sind denen der vorigen Abteilung sehr ähnlich. Der untere Teil der Drüsen verzweigt sich häufig und macht Biegungen. Kleine Lymphgewebe enthaltende Stellen sind vorhanden. Diese Abteilung und die vorhergehende sind einander sehr ähnlich in allen Hinsichten. Das Drüsenepithel ist in beiden von der Art der Pyloruszellen, und die Drüsenschläuche sind in beiden Abteilungen auch in anderer Hinsicht ähnlich / (Woodhead and Gray 84, 1888/89).

Fam. Hyperoodontidae (Ziphiinae).

Turner 202, 1886 (vgl. auch Turner 89, 1889) stellt fest, dafs / den Ziphioiden die Schlundabteilung des Delphinmagens fehlt / (Turner 202, 1886).

Weber, der 5825, 1886 Hyperoodon untersuchte, verallgemeinert 175, 1888: / Bei den Ziphioiden kann man nur zwei Hauptabteilungen unterscheiden, die der zweiten und dritten der übrigen Cetaceen entsprechen. Die Ausstülpung des Ösophagus fehlt hier mithin / (Weber 175, 1888).

Hyperoodon.

Eschricht / findet im dritten Magen sechs ringförmige Klappen, welche so diese Magenabteilung in sieben Räume abteilen. Er unterscheidet demnach im ganzen nicht nur mit Hunter sieben, sondern neun Mägen. Der erste Magen zeigt sich wie bei den Delphinen als eine blindsackförmige Erweiterung des untersten Teiles des Schlundes. Eine weitere Erweiterung, die von einigen als ein vierter resp. fünfter Magen gezählt wird, ist in der Regel wohl nur der vorderste, bei sehr vielen Waltieren erweiterte Teil des Duodenums / (Eschricht 203, 1849).

Weber 5825, 1886 untersuchte den Hyperoodonmagen eingehender und findet: / Der Schlund setzt sich in den Cardiateil des Magens fort. Dieser Teil hat dicke muskulöse Wände, und stimmt mit dem Cardiateil des Magens der Pinnipedier überein. Dem Pylorusteil des Pinnipediermagens vergleicht Weber alle übrigen sogenannten Mägen des Hyperoodon. Weber findet diese Pars pylorica bei Hyperoodon aus sechs grofsen, halbkugeligen Abteilungen, von denen einzelne wieder eine blasenförmige Aussackung tragen, zusammengesetzt. Die Schleimhaut der ersten Magenabteilung des Hyperoodon ist drüsenreich und auch insofern vergleichbar der Cardia eines Pinnipediermagens, während die erste Magenabteilung der übrigen Cetaceen Schlundepithel trägt. Dennoch glaubt Weber, dafs der Magen der Mehrzahl der Cetaceen abzuleiten ist von einer Grundform, wie sie Hyperoodon zeigt. Die ganze Verteilung der Pars pylorica fafst er nur als stark entwickelte Faltenbildung auf.

Es ist die erste Magenabteilung des Hyperoodon gleichzusetzen der zweiten der übrigen Cetaceen; deren erste ist eine Schlundaussackung, die Hyperoodon und vielleicht den Ziphioiden überhaupt fehlt.

Die Befunde bei Hyperoodon bilden die Grundlage dafür, dafs Weber Stellung nimmt gegen die Anschauung, dafs der Cetaceenmagen mit dem der Wiederkäuer zu vergleichen sei; vielmehr nimmt er an, dafs die Cetaceen ursprünglich einen einfachen Magen hatten (die gut bezahnte Urform der Cetaceen), schlauchförmig wie derjenige der Pinnipedia, mit umgebogenem Pylorusteil. Letzterer erlitt dann zuerst Veränderungen durch Anpassung an die Lebensweise auf hoher See. Später erst sackte sich auch die Cardia pansenartig aus, um als Kropf zu funktionieren / (Weber 5825, 1886).

Hyperoodon rostratus.

Weber / fand Drüsen in der ersten Magenabteilung; darauf folgen noch sechs bis acht Abteilungen / (Weber 175, 1888).

Mesoplodon bidens (Sowerbys Whale).

/ Die erste Magenabteilung besitzt verzweigte tubulöse Drüsen; sie trägt ein Cylinderepithel, welches gegen das geschichtete Schlundepithel scharf abgesetzt ist. Die Drüsen zeigten im tiefen Teil der Drüsen Pepsinzellen, an einigen Schnitten wurden auch Hauptzellen erkannt. Die erste Magenabteilung ist also nicht dem Schlundmagen oder der ersten Abteilung des Delphinmagens homolog, sondern der zweiten Magenabteilung derselben. Auf diese Abteilung folgen noch neun weitere / (Turner 202, 1886).

Epiodon australe.

/ Die erste Magenabteilung stimmt in der Faltenbildung der Schleimhaut mit der gleichen Magenabteilung des Mesoplodon und Hyperoodon überein / (Weber 175, 1888).

Epiodon patachonicum.

/ Auf die erste Magenabteilung folgen noch sieben weitere / (Weber 175, 1888).

Fam. Catodontidae.

Catodon macrocephalus, Cachelot (Potfisch).

/ Eine Einschnürung zwischen Vormagen und eigentlichem Magen, welche beide absolut verschiedene Struktur zeigen, fehlt / (Pouchet und Beauregard 93, 1889).

Physeter.

/ Der Magen ist bei dieser Ordnung wie bei den Wiederkäuern ein zusammengesetzter, gewöhnlich aus vier oder fünf Abteilungen. Bei dem von Jackson untersuchten Exemplare waren es drei Abteilungen, jedoch fand sich mit der dritten noch eine vierte Höhle verbunden, die jedoch eher als Erweiterung des Darmes aufzufassen ist; er giebt eine Abbildung des geöffneten Magens. Die erste Abteilung trägt dieselbe Auskleidung wie der Ösophagus und zeigt Papillen / (Jackson 200, 1847).

Mysticeten.

Fam. Balaenidae.

Hunter 7546, 1787 schrieb Balaena rostrata fünf Magenabteilungen zu.

Eschricht 203, 1849 / beschreibt den Magen vom Vaagewall (Balaenoptera rostrata) und vom Keporkak (Balaena boops). Es sind drei Magenabteilungen. Die Speiseröhre und der erste Magen sind mit einem dicken Epithelium versehen bis zum Eingang des zweiten Magens, wo es plötzlich wie abgeschnitten aufhört. Die Speiseröhre hat fünf oder sechs starke Längsfalten. Der dritte Magen bildet beim Keporkakfötus eine einfache Höhle, ebenso bei dem erwachsenen Vaagewall. Dagegen zeigt ein $6^1/_2$ Fufs langer Vaagewallfötus, dafs dieser dritte Magen durch vier alternierende, halbkreisförmige Klappen in fünf Abteilungen unvollkommen abgeteilt ist (vielleicht individuell) / (Eschricht 203, 1849).

Balaenoptera rostrata, Rorqual (Spitzwalfisch).

/ Es finden sich vier Magenabteilungen. Die erste trägt geschichtetes Epithel. Die zweite, in der die Mucosa stark gefaltet ist, hat Fundusdrüsen (mit Haupt- und Belegzellen). In der dritten und vierten Magenabteilung finden sich Drüsenschläuche, welche kürzer sind, als die der zweiten Magenabteilung, aber nur eine Zellart besitzen, welche jedoch den Charakter von Fermentzellen (sie sind gekörnt) besitzen. Die dritte und vierte Abteilung entsprechen den Pylorustaschen des Delphins (in ihrer ersten Mitteilung [Pilliet 94, 1891] glaubten die Verfasser diese gekörnten Drüsenzellen mit den Belegzellen vergleichen zu müssen)/ (Pilliet et Boulart 7527, 1895).

/ Der Schlund mündet zugleich in zwei, durch einen Kamm getrennte Taschen. Auf diese Taschen folgt ein darmähnlicher Abschnitt, welcher durch ein Diaphragma geteilt ist. Dann kommt der Darm, in welchen der Gallengang sehr tief mündet, derart, daſs man auf ihn nicht zählen kann, um die untere Grenze des Magens zu bestimmen.

Erste Magenabteilung. Es finden sich glatte und quergestreifte Muskelfasern. Dieselben bilden eine Muscularis mucosae mit dünnen Bündeln; weiter auſsen wird die eigentliche Muskelschicht gleichmäſsig von glatten Fasern gebildet. Drüsen fehlen. Das Epithel überkleidet die Papillen, so daſs keine Vorsprünge auf der Schleimhaut sichtbar sind. Die Schicht von verhorntem Aussehen ist weniger dicht als im Schlund.

Zweite Magenabteilung. Diese Abteilung, die die gröſste ist, zeigt in ihrer ganzen Ausdehnung schlauchförmige Drüsen. Die Drüsen sind in kleinen Paketen von zehn, zwanzig und selbst dreiſsig Schläuchen angeordnet, welche in wenig tiefe Gruben ausmünden. Diese Gruben sind von Cylinderepithel ausgekleidet. Jedes Drüsenpaket ist von dem benachbarten durch ziemlich dicke Bindegewebsbündel getrennt, während die Drüsen ein und derselben Gruppe durch eine dünne Bindegewebsschicht getrennt sind. Alle diese Drüsenschläuche sind mit groſsen Zellen gefüllt, welche die Reaktionen und die Lage der Belegzellen zeigen. Man findet sie bis zum Grunde der Drüsenschläuche, wo man nur mit groſser Aufmerksamkeit Hauptzellen finden kann. Man findet dieselbe Struktur in den verschiedenen Teilen dieser Tasche. Sie entspricht dem Fundusmagen der anderen Säugetiere, dagegen nicht dem Labmagen der Wiederkäuer, noch dem Magen des Menschen, aber einem seiner Teile.

Dritte Magenabteilung. Die Drüsenschläuche sind viel kleiner und weiter als in der zweiten Abteilung. Dasselbe findet statt in der vierten folgenden Tasche, welche mit der beschriebenen die darmähnliche Abteilung vervollständigt. Dann folgt das Duodenum / (Pilliet 94, 1891).

Balaenoptera Sibbaldii Gray.

Weber / untersuchte einen 227 cm langen Fötus. Es finden sich drei Magenabteilungen. Eins und zwei kommunizieren durch eine weite Öffnung, die nur wenig vom Ösophagus entfernt ist. Die Schleimhaut der ersten Abteilung ist glatt, ohne Drüsen. Verhornung ist beim Embryo nicht wahrzunehmen. Die zweite Magenabteilung ist gefaltet; die verzweigten tubulösen Drüsen zeigen deutliche groſse

Pepsinzellen. In der dritten Magenabteilung zeigt die Schleimhaut regelmäfsige Längsfalten. Die tubulösen Drüsen enthalten keine Pepsinzellen / (Weber 175, 1888).

Perissodactyla.

Sämtlichen untersuchten Perissodactyla (Tapiridae, Rhinoceridae, Equidae) kommt eine räumlich sehr ausgebreitete Schlundabteilung des Magens mit geschichtetem Epithel zu. Dieselbe nimmt ein Drittel und mehr der gesamten Magenoberfläche ein. Für mehrere ist auch eine Cardiadrüsenregion nachgewiesen. Dann folgt eine wohlausgebildete Fundus- und Pylorusdrüsenregion.

Carus / weifs schon, dafs die linke Magenhälfte der Einhufer Schlundepithel trägt / (Carus 1394, 1834).

Ebenso sagt Gurlt 3478, 1844 über die Magenschleimhaut der Einhufer: / Die linke Hälfte ist eine Fortsetzung des Schlundes. Die Grenze zwischen rechter und linker Hälfte bildet einen gefranzten Rand / (Gurlt 3478, 1844).

Einige Angaben über die Solipedier von Montané füge ich bei, knüpfe daran jedoch die Vermutung, dafs sich dieselben in erster Linie auf das Pferd beziehen dürften.

/ Den Umstand, dafs in der Cardiadrüsenregion keine Belegzellen vorkommen, hält Montané für einen Beweis, dafs die Haupt- und Belegzellen unabhängig voneinander sind. Er geht aber dabei von der nicht nachgewiesenen Voraussetzung aus, dafs Hauptzellen und Cardiadrüsenzellen identisch sind. Aufserdem findet er keine Übergangsformen zwischen beiden Zellarten, und endlich senden auch hier die Belegzellen Fortsätze gegen das Lumen / (Montané 90, 1889).

Tapir.

/ Bei Tapirus americanus setzt sich das geschichtete Ösophagusepithel in den Magen hinein fort, drei Zoll weit nach links von der Cardia und sieben Zoll nach rechts gegen den Pylorus zu. Bei Tapirus sumatranus ist die Anordnung eine ähnliche / (Owen 212, 1868).

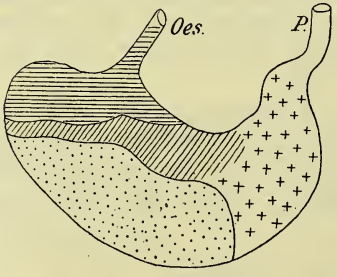

Fig. 237. **Der Magen von Tapirus indicus** im schematisierten senkrechten Durchschnitt. Querschraffiert: Schlundabteilung; schrägschraffiert: Cardiadrüsenregion; Punkte: Fundusdrüsenregion; Kreuze: Pylorusdrüsenregion. Nach Edelmann 77, 1889.

/ Geschichtetes Epithel bekleidet nur für eine kurze Strecke die obere Fläche (oder kleine Kurvatur) des Magens, sich mehr nach rechts als nach links ausdehnend, im Gegensatz zum Pferd, wo es die ganze linke Magenhälfte auskleidet / (Flower 7626, 1872).

Tapirus indicus (Tapir).

/ Der Magen zeigt eine linke Ösophagealregion und eine rechte Verdauungsschleimhaut. Nach dem Aussehen der Schleimhaut (makroskopisch)

stellt Edelmann annähernd die Ausdehnungsverhältnisse einer schon aus der Analogie mit dem Pferdemagen sicher zu vermutenden Cardiadrüsenzone fest (siehe Fig. 237) / (Edelmann 77, 1889).

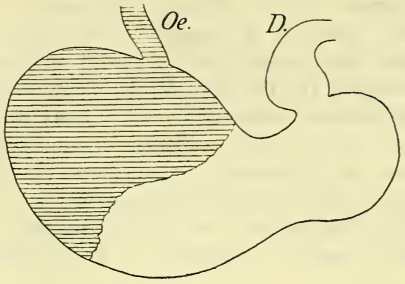

Fig. 238. **Magen von Rhinoceros indicus.**
Querschraffiert: Schlundabteilung. Nach Owen 7500, 1862.

Indisches Rhinoceros.

Owen / beschreibt einen sehnigen Überzug auf der vorderen und hinteren Oberfläche des Pylorusendes auf der Aufsenseite des Magens.

Ein grofser Teil des Magens trägt dickes Epithel, wie dies Fig. 238 zeigt; der Rest des Magens besitzt eine weiche, drüsenhaltige Schleimhaut. Die Grenze zwischen beiden ist ein scharfer Rand / (Owen 7500, 1862 und 212, 1868).

Rhinoceros sondaicus.

/ Die Cardiafläche zeigt geschichtetes Epithel; dasselbe nimmt ungefähr ein Drittteil der ganzen Magenoberfläche ein / (Garrod 2208, 1877).

Pferd.

/ Der Magen zeigt zwei (äufserlich nur unmittelbar nach dem Tode zu unterscheidende) Abteilungen, in deren erste sich die Kutikularauskleidung des Ösophagus fortsetzt / (Home 115, 1807).

Gurlt / beschreibt eine spiralförmig gewundene Klappe an der Cardia des Pferdes, welche jedoch das Eintreten des Futters in den Magen nicht hindert / (Gurlt 6567, 1820).

Äufsere Form des Magens. / Der Magen wird als einfacher bezeichnet, läfst jedoch in weniger gefülltem Zustande immer eine Einschnürung erkennen, welche besonders an der Curvatura maior deutlich hervortritt und ihn auch äufserlich in einen Schlundabschnitt (Portio cardiaca) und einen Pförtnerabschnitt (Portio pylorica) sondert. Eine zweite, 3—4 Zoll von dem Pylorus rings um den Magen sich erstreckende, rinnenartige Einschnürung grenzt das sogenannte Antrum pyloricum von dem übrigen Teile der Portio pylorica deutlich ab. Am linken Ende läfst sich die Cardia und der Saccus coecus (Fundus ventriculi) unterscheiden.

Die linke Hälfte des Pferdemagens hat ganz die Bedeutung eines Proventriculus und unterscheidet sich von den ähnlichen Bildungen bei Wiederkäuern nur durch den Mangel allseitig markierter und überall scharf hervortretender Grenzen.

Einteilung der Mucosa. Ältere und neuere Angaben. Der Pferdemagen sondert sich durch Farbe und Bau in eine linke und eine rechte Hälfte. Linke Hälfte ist gelblich-weifs und die Oberfläche glatt und gleicht der Mucosa des Ösophagus. Sie kleidet den Saccus coecus vollständig aus. An der Grenze gegen die rechte Hälfte, die ungefähr in der Mitte des Magens liegt, findet sich ein etwas prominierender, in engen Schlängelungen sich hinziehender Wall, der sogenannte ge-

franzte Rand (Margo plicatus). Dieser entspricht der äufserlich an der grofsen Kurvatur sichtbaren Kurve, welche auch da den Magen in eine linke und in eine rechte Hälfte teilt. Die Schleimhaut der rechten Hälfte zerfällt in zwei verschiedene Zonen. Die an der grofsen Kurvatur befindliche Abteilung ist sammetartig, von rotbrauner Farbe und mit vielen seichten, unregelmäfsig verlaufenden Runzeln versehen. An der kleinen Kurvatur und im Antrum pyloricum besitzt die Schleimhaut eine bräunlich-graue Farbe, und ihre Oberfläche ist mit kleinen Erhabenheiten und Vertiefungen versehen, so dafs dieselbe zuweilen fast wellig erscheint. Ausdehnung der weifsen Schleimhaut 683—900 qcm, der rotbraunen von 510—749 qcm, der graubraunen 590—722 qcm.

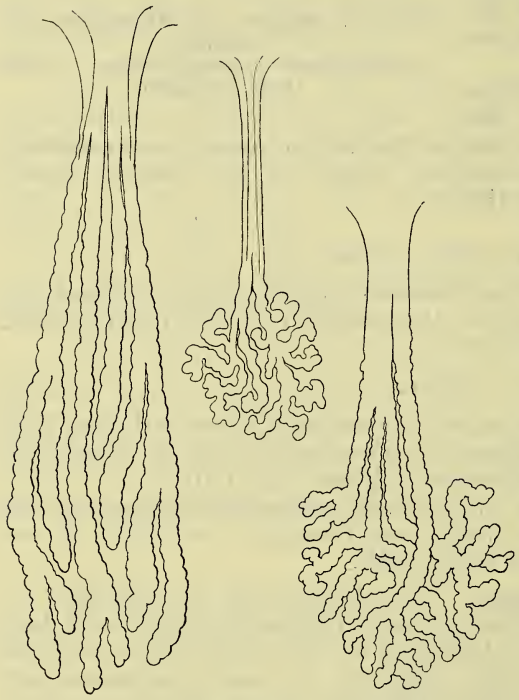

Fig. 239. Fig. 241. Fig. 240.

Fig. 239, 240, 241. **Magendrüsen vom Pferd.** 239 lange Pepsindrüse; 240 kurze Pepsindrüse; 241 Pylorusdrüse. Nach Sappey 7203, 1894.

Die weifse Schleimhaut trägt Papillen von 0,15 mm Höhe und 0,01 mm Breite an der Basis und Pflasterepithel, dessen verhornte Zellen eine 0,1—0,2 mm dicke Schicht bilden. Drüsen fehlen vollständig.

Rotbraune Schleimhaut. Die Drüsen werden, je 4—500, durch stärkere Bindegewebszüge zu einer Gruppe vereinigt. Die Drüsen sind 2,5 mm lang und 0,05 mm breit. Sie durchziehen eng aneinander gereiht die Schleimhaut gerade und machen an der Basis einige Windungen. Auf einem Quadratcentimeter finden sich 2 250 000 Drüsen, also im ganzen rotbraunen Teil 1 347 500 000 Drüsen. Sie besitzen glashelle Membranae propriae. Haupt- und Belegzellen konnten von C. Rabe nicht sicher unterschieden werden.

Graubraune Schleimhaut, Pförtnerregion. Das interglanduläre Gewebe ist viel ärmer an Gefäfsen und Nerven; das bindegewebige Substrat ist mächtiger und bildet auf der Oberfläche längliche Zotten in gröfserer Anzahl als auf dem rotbraunen Teile der Magenschleimhaut. Die Drüsen glandulae mucosae sind von ungleicher Länge; die längsten sind beinahe doppelt so lang als die kürzesten. Jede besteht aus einem trichterförmig erweiterten Endstück mit dem Ostium, dem mittleren, etwas verengten Teile und dem eigentlichen Drüsenkörper. Dieser setzt sich zusammen aus drei bis fünf knäuelartig gewundenen Schläuchen. Im oberen Teil findet sich Cylinderepithel. Im unteren Teil des einfachen Ganges, in den knäuelförmig gewundenen Schläuchen, findet sich helles Epithel, das sich von dem Cylinderepithel unter-

scheidet und dem lichten Stäbchenepithel der Tubuli contorti Renum gleicht / (Rabe 180, 1874).

Ellenberger und Hofmeister fassen ihre Resultate folgendermafsen zusammen: / Der verhältnismäfsig sehr kleine Pferdemagen zerfällt in einen drüsenlosen Proventriculus und in einen Drüsenmagen,

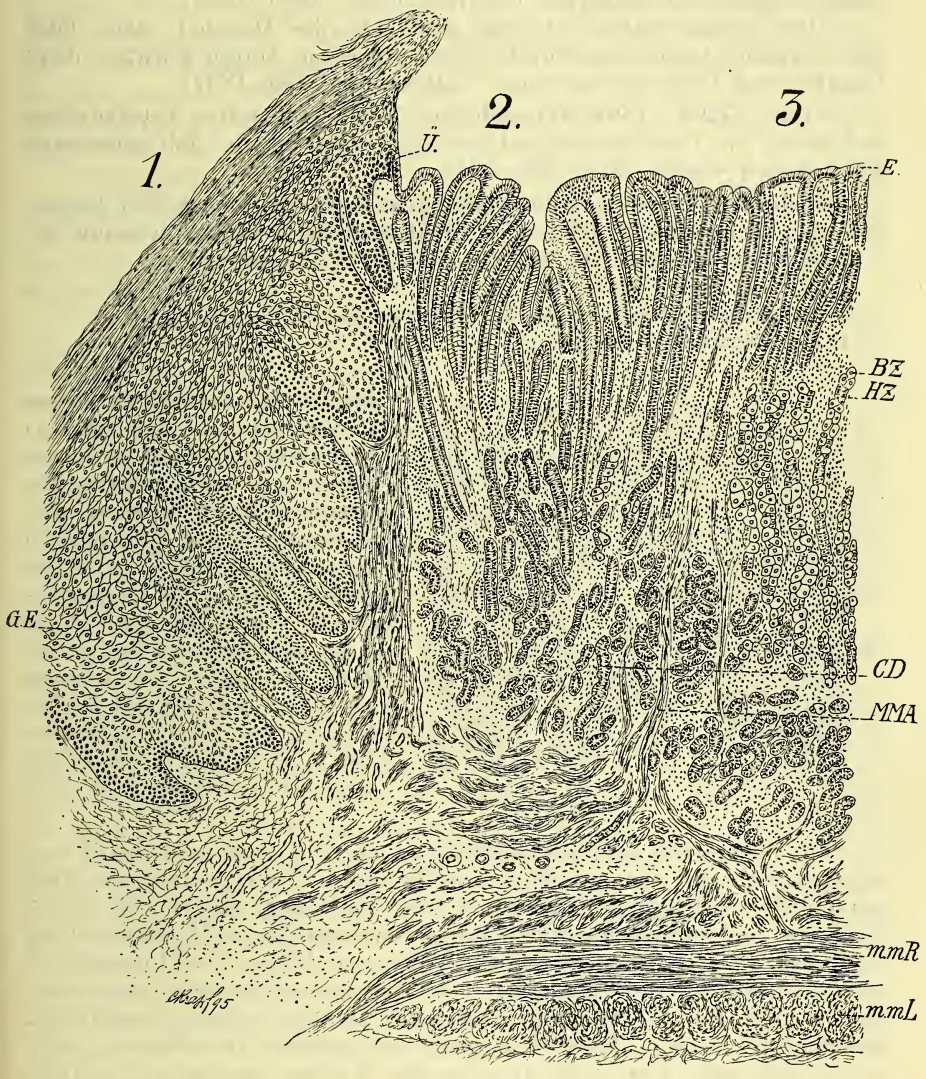

Fig. 242. **Magen vom Pferd.** Schnitt aus der grofsen Kurvatur an der Grenze zwischen rechter und linker Magenhälfte.

1. Schlundepithelregion; ***2.*** Cardiadrüsenregion (hier an der grofsen Kurvatur nur sehr schmal, vergl. Fig. 244); ***3.*** Fundusdrüsenregion. Im geschichteten Epithel sind die Papillen z. T. durch Epithelzellkerne verdeckt. Die grofsen Belegzellen sind in der Zeichnung hell gehalten. *GE* geschichtetes Epithel; *E* Cylinderepithel; *Ü* Übergang zwischen beiden; *CD* Cardiadrüsen; *BZ* Belegzellen; *HZ* Hauptzellen; *MMR* Muscularis mucosae, innere Ringschicht (ist längs getroffen); *MML* äufsere Längsschicht der Muscularis mucosae; *MMA* zwischen die Drüsen aufsteigende Bündel der Muscularis mucosae. Vergröfserung 56fach

an dem die beiden Regionen der sog. Lab- und Schleimdrüsen zu unterscheiden sind. Die ganze Magenwand ist sehr reich an elastischen Elementen. Die Magendrüsen sind von kontraktilem und elastischem Gewebe umgeben. Es kommen in der Magenwand submuköse und intermuskuläre Ganglien vor; auch enthält die Membrana propria noch Ganglienzellen / (Ellenberger und Hofmeister 1836, 1883).

/ Die kutane Partie ist sehr grofs ($^1/_3$ des Magens); dann folgt eine schmale (kaum fingerbreite) Cardiazone am Margo plicatus, dann Fundus- und Pylorusdrüsenzone / (Ellenberger 253, 1887).

Sappey 7203, 1894 unterscheidet lange und kurze Pepsindrüsen und bildet die Form dieser und der Pylorusdrüsen ab. Ich gebe seine Abbildungen wieder (Fig. 239—241).

Nach den neuesten Untersuchungen, besonders denen von Ellenberger und Edelmann, teilt man die Mucosa des Pferdemagens ein in:

1. die Schlundabteilung mit geschichtetem Pflasterepithel,
2. die Cardiadrüsenregion,
3. die Fundusdrüsenregion mit Haupt- und Belegzellen,
4. die Pylorusdrüsenregion.

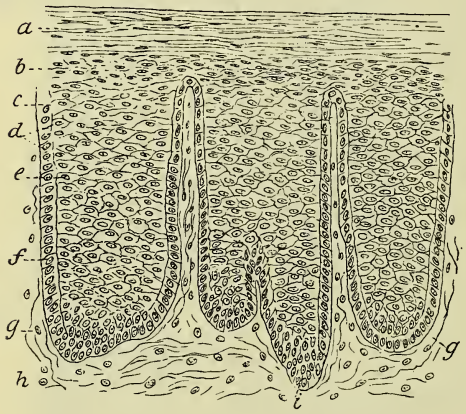

Fig. 243. **Querschnitt durch das Corpus papillare und das Epithel der Schleimhaut der Portio oesophagea resp. des Proventriculus des Pferdemagens.** *a* oberste verhornte Epithelschicht; *b* Schicht platter Zellen; *c* Schicht gröfserer Zellen; *d* Rundzellenschicht; *e* Riffzellenschicht; *f* Cylinderzellenschicht auf der unteren Partie der Papillen und zwischen den Zellen; *g* Papillen; *h* Propria mucosae; *i* ein kurzer Epithelfortsatz in die Propria. Nach Ellenberger und Hofmeister 1836, 1883.

Ich nehme die gegebene Einteilung an. Ich habe von den Übergangsstellen und aus der Mitte der Regionen Stücke entnommen und untersucht. In Figur 242 gebe ich eine Abbildung, welche den Übergang von der mit geschichtetem Epithel ausgekleideten Magenabteilung (1) durch die Cardiadrüsenregion (2) bis zum Beginn der Belegzellenregion (3) zeigt. Der Schnitt ist von der grofsen Kurvatur genommen, und es zeigt hier die Cardiadrüsenregion nur eine geringe Ausdehnung, während sie an der kleinen Kurvatur eine gröfsere Ausdehnung zeigte, so dafs ich auch hierin die Angaben der Autoren bestätigen kann.

Die Einzelbeschreibung der Regionen unter Berücksichtigung der Litteratur lasse ich nun folgen:

Schlundabteilung, Portio oesophagea. / Die 680—900 qcm umfassende Schleimhaut der Portio oesophagea besitzt vier Schichten:

1. Stratum epitheliale,
2. Stratum proprium,
3. Stratum musculare,
4. Stratum submucosum.

Das Stratum proprium besteht aus dichtem Bindegewebe und elastischen Fasern und bildet in das Epithel hineinragende, 0,15—0,2 mm hohe und an der Basis 0,01 mm breite, dicht nebeneinander stehende Papillen. Muskelzellen finden sich spärlich im Stratum proprium und in den Papillen. Drüsen und Follikel konnten nicht nachgewiesen werden. Ein Gefäfsstämmchen tritt an jede Papille und bildet in derselben eine Schlinge. Kleine Nervenstämmchen streben dem Epithel zu. Das Stratum epitheliale füllt die Vertiefungen zwischen den Papillen aus und überzieht dieselben in mehrschichtiger, 0,1—0,2 mm dicker Lage so, dafs die Schleimhautoberfläche glatt erscheint (siehe Fig. 243)/ (Ellenberger und Hofmeister 1836, 1883).

/ Die Schleimhaut ist drüsenlos, follikelfrei, ziemlich derb, mit mehrschichtigem Plattenepithel bedeckt und besitzt einen mikroskopischen Papillarkörper, eine gut entwickelte Muscularis mucosae und eine lockere Submucosa. Makroskopische Papillen fehlen/ (Ellenberger 1827, 1884).

/ Im geschichteten Epithel sind Eleidinkörner nicht so häufig und feiner wie bei Ratte und Maus. Die Hornschicht besteht aus sehr abgeplatteten Zellen, mit leicht zu erkennendem, stäbchenförmigem Kern/ (Sclavunos 222, 1890).

Epithel der **rechten** Magenhälfte. / Cylindrisches Oberflächenepithel, welches auch die Ausführgänge der Drüsen überzieht. Der Zellenleib ist mit Ausnahme der in der Nähe des Kerns befindlichen gekörnten Partie durchaus gleichmäfsig durchsichtig, hyalin, schleimig. Zwischen den Basalenden finden sich kleine, rundliche, sich leicht färbende zellige Gebilde, so dafs der Epithelbelag fast zweischichtig erscheint. Echte Becherzellen finden sich nicht. Echte Flimmerzellen finden sich nicht.

Das Oberflächenepithel und das der Drüsenausführgänge produziert Schleim/ (Ellenberger und Hofmeister 1836, 1883).

Cardiadrüsenregion. Sertoli und Negrini / beschreiben beim Pferd (auch bei anderen Haustieren) besondere Drüsen an der Übergangsstelle von der drüsigen zu der drüsenlosen Portion der Schleimhaut in einer schmalen Zone. Die Drüsen unterscheiden sich von den Labdrüsen. Sie sind von Cylinderepithel ausgekleidet. Sie sitzen mit ihrem Grunde der Muscularis mucosae auf. Die Drüsen sollen aus zwei oder drei Endbläschen bestehen, von welchen ein gerader oder gewundener Ausführgang emporsteigt, um an der Oberfläche der Schleimhaut in einer trichterförmigen Vertiefung zu münden. Die Drüsen zeigen ähnliches Verhalten des Protoplasmas gegen Reagentien, wie es von Ebstein für die Schleimdrüsen des Pylorus der Hunde und von Schwalbe für die Brunnerschen Drüsen angegeben worden ist. Verfasser stellen sie daher mit den Pylorusdrüsen in eine Gruppe/ (Sertoli und Negrini 132, 1878, nach dem Ref. v. Bizzozero in Jahresb. f. Anat. Bd. 7).

/ In der Cardiaregion sind es kleine Knäueldrüsen, die im Durchschnitt acinös erscheinen/ (Ellenberger 1827, 1884).

/ Die Cardiadrüsenregion (Fig. 244) zieht sich als ein Streifen an dem Margo plicatus entlang und beginnt an der grofsen Kurvatur in einer Breite von etwa 3 mm, läuft in dieser Ausdehnung ein Stück am Margo plicatus hin, verbreitert sich ganz allmählich und wird nach der kleinen Kurvatur hin zu einer an der letzteren entlang ziehenden, 20—22 cm breiten Zone. Sie verliert sich ganz allmählich in der

Pylorusdrüsenregion. Dicke der Schleimhaut von 1—1,5 mm, der Muscularis der Schleimhaut etwa 0,2 mm; letztere sendet einzelne Fasern in die sich zwischen die Drüsen hinein erstreckenden bindegewebigen Septen. Bindegewebige Faserzüge teilen die Drüsen in Gruppen ab. Dieses interglanduläre Gewebe ist sehr reich an lymphoïden Zellen.

Von der Mitte an teilen sich die Tubuli und winden sich mannigfach auf, ohne sich aber in der Tiefe so zu knäueln, wie die Pylorusdrüsen.

Epithel der Drüsen:

1. Im Drüsengrunde cylindrische, hohe, deutlich begrenzte Zellen mit peripher gestellten Kernen; Zellleib ganz fein granuliert.
2. Im Drüsenhals: kubisches Epithel, grofse, peripher gestellte Kerne mit nur einem oder zwei Nucleoli.
3. Das Ausführgangsepithel zeigt dieselben Eigentümlichkeiten, wie das Oberflächenepithel / (Edelmann 77, 1889).

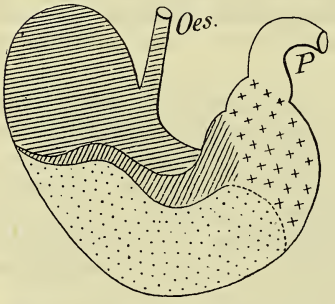

Fig. 244. **Der Magen von Equus caballus** im schematisierten senkrechten Durchschnitt.

Querschraffiert: Schlundabteilung; schrägschraffiert: Cardiadrüsenregion; punktiert: Fundusdrüsenregion; Kreuze: Pylorusdrüsenregion; *Oes* Ösophagus; *P* Pylorus. Nach Edelmann 77, 1889.

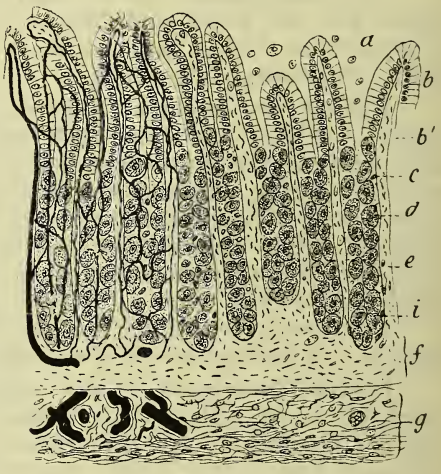

Fig. 245.

Fig. 245. **Querschnitt durch die Schleimhaut der Labdrüsengegend des Pferdemagens,** rechts ohne, links mit Gefäfsen.

a Schleimbelag; *b* Oberflächenepithel; *c* Hauptzellen; *d* Belegzellen; *e* Interglandulargewebe mit Muskelkernen und elastischen Fasern; *f* Muscularis mucosae; *g* Submucosa; *i* Basalmembrankerne. Nach Ellenberger und Hofmeister 1836, 1883.

/ **Fundusdrüsenregion** (Labdrüsengegend an der Curvatura major). Tunica propria: Die elastischen Fasern sind auffallend reichlich vorhanden. Sie bilden ein die ganze Magenwand umfassendes, von der Serosa bis zum Epithel reichendes, elastisches Geflecht, das bei der Behandlung der ganzen Wand mit Ameisensäure u. s. w. scharf hervortritt.

Das Muskelgewebe ist im Zwischengewebe des Stratum glandulare ebenfalls sehr reichlich vertreten. Im Zwischengewebe finden sich Waldeyersche Plasmazellen / (Ellenberger und Hofmeister 1836, 1883).

/ Drüsen der Fundusdrüsenregion. Die Drüsen gehören dem Typus der einfachen tubulösen Drüsen an. Sie sind 2—3 mm lang und haben einen Querdurchmesser von 0,05 mm. Die Drüsen

bestehen aus Basalmembran und Drüsenzellen. Im Ausführgang ist das Drüsenepithel von der Natur des Oberflächenepithels. Dann folgen Haupt- und Belegzellen. Die Belegzellen, die sogen. Labzellen, sind sehr stark granuliert und enthalten oft Fettkörnchen. Ihre Gröfse wechselt mit den Verdauungsstadien. Ferner sollen sich Zellen finden, welche in ihren Eigenschaften zwischen den Haupt- und Belegzellen stehen. Die Belegzellen sind gröfser als beim Hund; am gröfsten gegen den Drüsengrund und am kleinsten gegen den Ausführgang. Zwischen den Epithelien des Ausführganges finden sich vereinzelt kleine Belegzellen. Die Belegzellen beteiligen sich in der Regel an der Bildung des Drüsenlumens; nur selten liegen sie nach aufsen und drängen die Basalmembran vor; dann ragen von den Belegzellen Fortsätze zwischen die Hauptzellen. Die Zahl der Hauptzellen ist eine sehr geringe.

Ellenberger und Hofmeister traten 1883 für einen genetischen Zusammenhang zwischen Haupt- und Belegzellen ein: Es schien ihnen damals eine Zellart aus der andern hervorzugehen / (Ellenberger und Hofmeister 1836, 1883).

/ Die Fundusdrüsenregion ist bisweilen pigmentiert. Die Schleimhaut ist 3—4 mm dick / (Ellenberger 1827, 1884).

Intermediäre Zone. / Übergänge zwischen Fundus- und Pylorusdrüsen fand Ellenberger nicht; beide Drüsenarten schieben sich zwischen einander / (Ellenberger 1827, 1884).

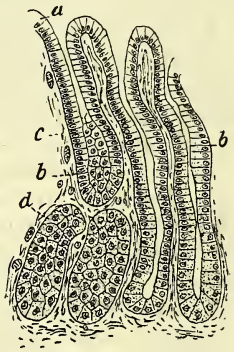

Fig. 246. **Querschnitt durch die Pylorusdrüsenschleimhaut des Pferdes.** *a* Oberflächenepithel; *b* Drüsenepithel; *c* Interglandular-Gewebe; *d* Schrägschnitte durch zwei Drüsenäste. Nach Ellenberger und Hofmeister 1836, 1883.

Pylorusdrüsenregion. / Es finden sich tubulöse Drüsen, die sich meist in eine Anzahl von Ästen teilen, die geschlängelt verlaufen, so dafs jede Drüse einen Kegel darstellt, der mit der Basis nach der Muscularis mucosae gerichtet ist.

Das Epithel des Drüsenkörpers unterscheidet sich sowohl von dem des Ausführganges als dem der Fundusdrüsen bedeutend. Es ist ein Cylinderepithel mit peripher gelegenem Kern und gekörntem Zellleib. Sie verhalten sich gegen Farben und Osmiumsäure ganz anders als die Hauptzellen der Labdrüsengegend. „Bemerkenswert bleibt, dafs bei Behandlung mit Osmiumsäure häufig schwarze, oft nach innen spitz zulaufende Figuren erscheinen“ / (Ellenberger und Hofmeister 1836, 1883).

Vielleicht handelt es sich dabei um Stöhrsche Zellen.

/ Belegzellen finden sich in der Pylorusregion nicht / (Ellenberger und Hofmeister 1836, 1883).

/ Die Pylorusdrüsen sind kürzer als die Fundusdrüsen, liegen nicht so dicht, sind meist verästelt, namentlich im Antrum pylori, woselbst sie allmählich in die Brunnerschen Drüsen übergehen / (Ellenberger 1827, 1884).

Physiologisches. Ellenberger / kam 1882 zu dem Schlusse, dafs beim Pferde das Pepsin nur in der Labdrüsen-(Fundusdrüsen-)Gegend gebildet werde. (Gegen Heidenhain) / (Ellenberger 6151, 1882). (Siehe aber spätere Befunde Ellenbergers.)

/ Reiner Magensaft des Pferdes enthält cirka 0,2% Salzsäure; es sind Spuren von Milchsäure vorhanden. Zu Anfang der Verdauung ist die Säure Milchsäure; die Salzsäure tritt später auf.

Im Inhalt des Pferdemagens findet sich stets ein proteolytisches und ein amylolytisches Ferment. Ebenso ist ein Milchsäure- und ein Labferment vorhanden / (Ellenberger 6152, 1882 und Ellenberger und Hofmeister 6160, 1882).

Ellenberger und Hofmeister / fassen ihre Resultate folgendermafsen zusammen:

1. Das Magenextrakt der Fundusdrüsenregion unterscheidet sich wesentlich von dem der Pylorusdrüsenregion. Es enthält mehr Säure und mehr Fermente; in ihm finden sich verdaute, im Pylorusdrüsenextrakt unverdaute Eiweifskörper.

2. Die Drüsenschleimhaut des Magens enthält sowohl Salz- als Milchsäure. Der Säuregrad scheint 0,04% kaum zu übersteigen.

3. Im Pferdemagensaft resp. dem Fundusdrüsenextrakt findet sich ein sehr wirksames proteolytisches Ferment, welches alle Eiweifskörper (Kasein, Fibrine, Albumine) in Pepton und den Leim in der Weise umwandelt, dafs derselbe leicht diffusibel wird und seine Gelatinierbarkeit verliert.

4. Der reine Pferdemagensaft enthält ein Lab-, Milchsäure-, Fett- und Stärkeferment, die letzteren beiden aber in so unbedeutender Menge, dafs sie nicht in Betracht kommen. Diese Fermente sind sämtlich durch Alkohol fällbar. Das Labferment ist schwer oder nicht diffusibel, die anderen Fermente dagegen sind diffusibel.

5. Der Pferdemagensaft verdaut die Cellulose nicht.

6. Derselbe verdaut dagegen Bindegewebe, Fettgewebe, Knorpel, Fleisch leicht. Knochen und elastisches Gewebe werden von demselben auch verdaut, aber langsamer, schwerer. Horngewebe wird vom Pferdemagensaft nur wenig angegriffen.

7. Die Schleimhaut der Portio cardiaca des Pferdemagens enthält nur Spuren eines proteolytischen Ferments und geringe Mengen von Säure. Da diese Schleimhaut von mehrschichtigem Plattenepithel bedeckt ist und weder Drüsen noch Follikel enthält, müssen diese Stoffe als imbibiert angesehen werden.

8. Der Inhalt der rechten Hälfte des Pferdemagens zeigt keine konstanten Unterschiede, namentlich in Bezug auf seinen Säuregrad, von dem der linken Hälfte / (Ellenberger und Hofmeister 6156, 1883).

/ 9. Das in der Magenschleimhaut vorhandene Pepsin ist teilweise direkt durch Glycerin, teilweise aber nur durch Behandlung mit HCl oder ClNa extrahierbar.

10. Die pepsinbereitende Partie der Magenschleimhaut der Pferdes ist zwar sehr dick und besitzt lange Drüsen, ist aber in der Ausdehnung unverhältnismäfsig klein.

11. Die Pylorusschleimhaut enthält in den ersten Stunden der Verdauung gar kein oder nur Spuren und später auch nur sehr geringe Mengen Pepsin.

12. Dieses Pepsin sitzt wesentlich in den oberflächlicheren Lagen des Stratum glandulare, in den Drüsenausführgängen.

13. Die Labdrüsenschleimhaut resp. die Belegzellenregion ist sehr reich an Pepsin, und zwar in ihrer ganzen Dicke. Die tieferen Drüsenpartien sind allerdings etwas fermentreicher als die oberflächlichen.

14. Am wenigsten Pepsin resp. pepsinogene Substanz enthält die Labschleimhaut in der ersten Verdauungsperiode. Auf der Höhe der Verdauung und zu Ende derselben ist der Fermentreichtum der Schleimhaut sehr bedeutend. (Die Magenschleimhaut längere Zeit hungernder Tiere wurde nicht untersucht.)

15. Das Pepsin wird von den Drüsenzellen der sog. Lab- oder Fundusdrüsen gebildet. Die Stadien der Pepsinbildung scheinen das Aussehen der Zellen, ob sie als Beleg- oder Hauptzellen erscheinen, zu bestimmen; jedenfalls ändern sie das Zahlenverhältnis der beiden Zellenarten zu einander ab / (Ellenberger und Hofmeister 1836, 1883).

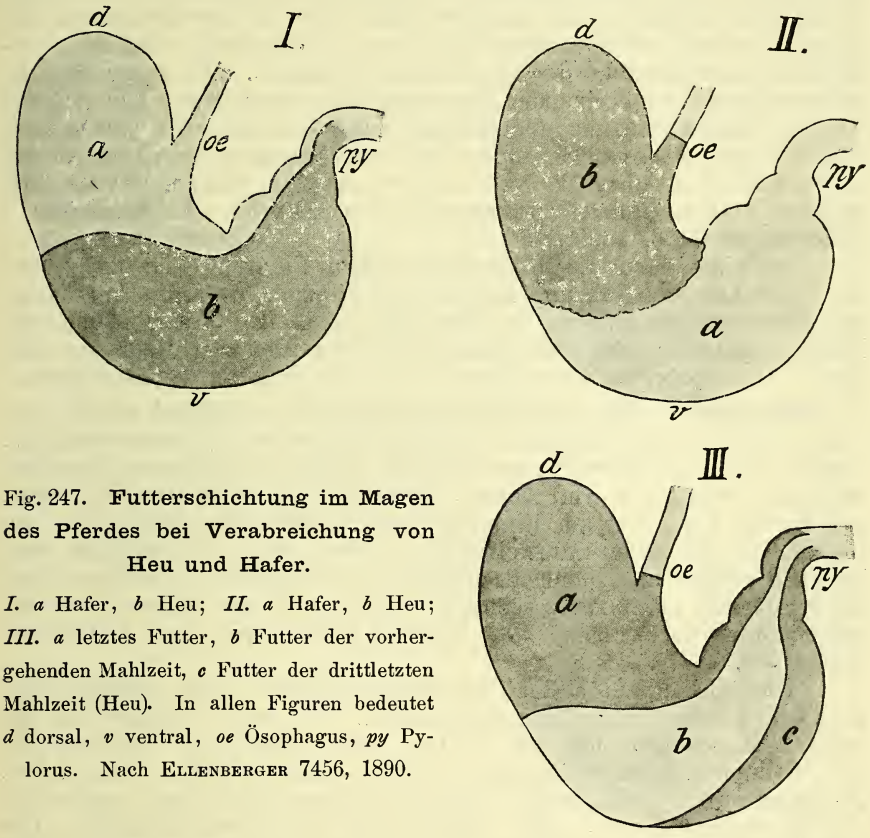

Fig. 247. **Futterschichtung im Magen des Pferdes bei Verabreichung von Heu und Hafer.**

I. a Hafer, *b* Heu; *II. a* Hafer, *b* Heu; *III. a* letztes Futter, *b* Futter der vorhergehenden Mahlzeit, *c* Futter der drittletzten Mahlzeit (Heu). In allen Figuren bedeutet *d* dorsal, *v* ventral, *oe* Ösophagus, *py* Pylorus. Nach Ellenberger 7456, 1890.

Anordnung der Nahrungsmittel. / Betreffend die Anordnung der in Intervallen nacheinander genommenen Nahrungsmittel im Magen der Säuger macht schon Colin 213, 1871 Angaben / (Colin 213, 1871).

Die Angaben Ellenbergers scheinen mir von so aufserordentlichem Interesse, dafs ich sie im Wortlaut wiedergebe:

/ „Der Mageninhalt macht nicht, wie vielfach angenommen wird, eine rotierende Bewegung im Magen, er bewegt sich vielmehr derart, dafs sich die in den Magen eintretenden Massen von der Cardia aus fächerartig nach allen Richtungen hin verschieben. Die Anfüllung des Magens findet ungefähr ebenso statt, wie die unter Kneten er-

folgende Füllung eines toten Magens mit Wurstmassen. Die neu im Magen ankommende Nahrung schiebt die noch vorhandenen Massen vor sich her und drängt sie gegen den Pylorus, indem sie zuerst den Schlund- oder Cardiasack füllt und sich dann an der Magenwand entlang gegen den Pylorus hinschiebt. Ein kleiner Teil der Nahrung geht allerdings an der kleinen Kurvatur entlang direkt in den Darm über, ohne in den Cardia- oder Ösophagussack und ohne in die Fundusdrüsenabteilung einzutreten."

„Bei den Magenbewegungen tritt keine Durchmischung verschiedener nacheinander genossener Nahrungsmittel ein, wenn dieselben nicht flüssig oder sehr dünnbreiig sind. Festere Nahrungsmittel, als Körner, Stroh, Heu, bleiben derart getrennt, daſs man an der Schichtung im Magen deutlich erkennen kann, in welcher Reihenfolge dieselben verabreicht wurden (siehe die beigegebenen Figuren). An dieser Schichtung mehrerer hintereinander gegebener Nahrungsmittel haben wir die Art der Magenbewegung und Magenfüllung erkannt; wir haben hierüber zahlreiche Versuche angestellt. Die beigegebenen Abbildungen geben Aufschluſs über die Nahrungsbewegung im Magen, wie sie nach unseren Untersuchungen stattfindet (Goldschmidt, Ellenberger)" / (Ellenberger 7456, 1890).

Vergleicht man die Ellenbergerschen Figuren (Fig. 247) über die Bewegung der Nahrung mit den Abbildungen über die Anordnung der Regionen im Magen, so sieht man, daſs die Verschiebung der Nahrungsgrenzen annähernd parallel den Grenzen der Regionen verläuft. Dies giebt ein Verständnis für die Anordnung der Regionen.

Muscularis. / Die Muscularis des Magens beim Pferd besteht aus einer äuſseren Längsfaserschicht und einer inneren Ringmuskelschicht; erstere ist äuſserst schwach, letztere sehr mächtig. Die Fasern derselben verlaufen jedoch nur am Antrum pyloricum in cirkulärer Richtung; sowohl am Aus- wie am Eingange der Pförtnerhöhle findet sich ein bis zu 0,5 ctm dicker Muskelring. An der linken Magenhälfte verlaufen die Züge in schiefer Richtung. Die Zirkelfasern sind nach vorn an der Cardia zusammengeschoben, während sie nach hinten über die obere und untere Fläche des Magens fächerförmig sich ausbreiten / (Rabe 180, 1874).

/ Die Muskelhaut besteht aus drei Schichten. Am meisten nach auſsen liegt eine dünne Längsfaserschicht. Die zweite formiert an der rechten Magenhälfte und am Pförtner echte Ringtouren, während sie am Schlundsacke einen schrägen Verlauf erkennen läſst. Das dritte, in Spiraltouren verlaufende innerste Stratum findet sich wesentlich am Schlundsacke und sendet nach rechts nur Ausstrahlungen. (Genaueres siehe Ellenberger 1827, 1884). Am Sphincter pylori ist auch die Längsfaserschicht verstärkt / (Ellenberger 1827, 1884).

Die **Muscularis mucosae**, welche schon Rabe 180, 1874 erkennt, / ist zweischichtig.

Die sehr lockere Submucosa ist reich an elastischen Fasern und enthält Ganglien / (Ellenberger 1827, 1884).

Lymphgefäſse. / Von den in der Submucosa und unter den Drüsen liegenden Stämmen gehen Gefäſse in die Höhe und verästeln sich baumartig. Gröſsere Lymphfollikel fehlen in der Magenmucosa. Cytogenes Gewebe existiert aber daselbst. Lymphgefäſse sind sehr zahlreich vorhanden / (Ellenberger und Hofmeister 1836, 1883).

/ Die Lymphgefäfse der Schlundabteilung bilden ein weites Netz mit Varikositäten; sie ragen noch in die Papillen hinein und finden ihre Wurzeln auch in den tieferen Epithelschichten / (Ellenberger 1827, 1884).

Blutgefäfse. / Es finden sich Hauptstämme in der Submucosa, kleinere Stämme unter den Drüsen. Um die Drüsen bildet sich ein Gefäfskorb, und unter dem Oberflächenepithel liegt ein Blutgefäfsnetz / (Ellenberger und Hofmeister 1836, 1883).

/ Die Blutgefäfse der Schlundabteilung, deren Stämmchen von der Muscularis mucosae senkrecht oder schief aufsteigen, bilden ein subepitheliales Kapillarnetz, welches in die Basis der Papillen hineinragt und nach der Höhe derselben ein Stämmchen sendet, welches sich daselbst auflöst oder eine Schlinge bildet / (Ellenberger 1827, 1884).

Nerven in der Mucosa. / Der Reichtum der Labdrüsenschleimhaut an Nerven ist um nichts geringer als an Blutgefäfsen, indem fast jedes interacinöse Kapillarfascikel von einem verhältnismäfsig starken Nervenzweige begleitet wird (Osmiumsäure), der unmittelbar bei seinem Eintritte in die Drüsenregion sich in feinere Zweige aufzulösen beginnt / (Rabe 180, 1874).

/ Die Nerven des Magens bilden ein submucöses Netz mit Ganglienknoten und -Zellen. Auch in der Muscularis des Magens sind Ganglienknoten nachzuweisen. Von dem genannten Netz gehen Zweige durch die Muscularis mucosae zu den blinden Drüsenenden. Sie verlaufen zwischen die Drüsenschläuche, in die Höhe gegen das Oberflächenepithel. An diesem kommen in den feinsten Zweigen spindelförmige Anschwellungen vor.

In der Submucosa des Magens findet man in der Regio cardiaca einzelne Ganglienknoten. Die Nerven liegen meist neben den Gefäfsen / (Ellenberger und Hofmeister 1836, 1883).

/ Die Nerven der Schlundabteilung sind durch kleine Stämmchen repräsentiert, die sich auflösend dem Epithel zustreben und zum Teil in dasselbe eindringen. An ihnen kann man zuweilen spindelförmige ganglionäre Anschwellungen konstatieren / (Ellenberger 1827, 1884).

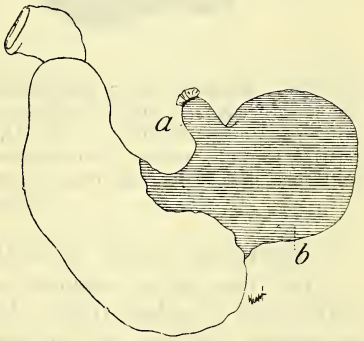

Fig. 248. **Magen des Esels umgedreht.**
a Ösophagus; der querschraffierte Teil *b* trägt Schlundepithel. Nach Home 115, 1807. (Nur die Umrisse dem Original entnommen.)

Esel.

/ Der Magen gleicht dem des Pferdes in allen Hinsichten / (Home 115, 1807).

/ Die Magendrüsen des Esels beschreibt Garel / (Garel 156, 1879).

Artiodactyla.

Bunodonta.

Hippopotamus amphibius.

/ Die linke Magenhälfte besitzt drei sackförmige Erweiterungen / (Carus 1394, 1834).

/ Eine ältere, makroskopische Beschreibung des Hippopotamusmagens mit zahlreichen Abbildungen giebt Clark 7629, 1872. Dort ist auch die weitere ältere Litteratur (Daubenton, Gratiolet, Crisp, Peters) berücksichtigt. Für Clark untersuchte N. H. Martin den Hippopotamusmagen mikroskopisch. Er findet, dafs nur die letzte von den vier Magenabteilungen Drüsen enthält, ähnlich wie im Labmagen der Wiederkäuer. Nur in einem der beiden Blindsäcke (die am Anfang des Magens liegen) beschreibt er einzelne Schleimdrüsen, ebenso in der darmförmigen mittleren Magenabteilung, die vor dem Labmagen kommt (Clark 7629, 1872).

/ Weitere Autoren, welche die äufsere Form beschreiben, sind: Vrolik, Cuvier, Meckel, Owen im Anschlufs an Daubenton.

Hippopotamus amphibius aus der Mitte der Tragzeit. Der Magen zeigt vier Abteilungen, siehe Fig, 249 a, b, c, d. Abteilung a. Die Schleimhaut ist in vorspringende Falten erhoben, welche kleine Papillen tragen und von einem Pflasterepithel überkleidet werden. Darunter liegen zwei Muskelschichten, von denen hauptsächlich die innere beträchtlich dick ist.

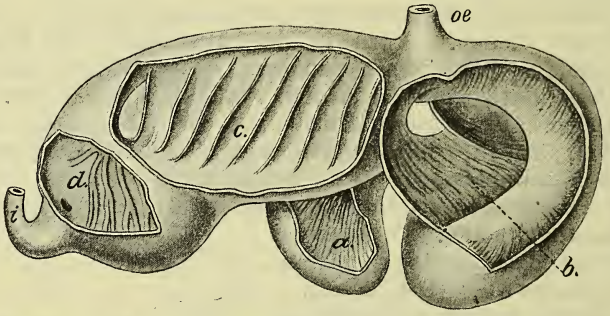

Fig. 249. **Magen eines Hippopotamusfoetus aus der Mitte der Tragzeit**, von vorn gesehen. Die verschiedenen Abteilungen sind eröffnet, um die Kommunikationsöffnungen und die Anordnung der Schleimhautfalten zu zeigen. *a* und *b* Räume, welche dem Pansen der Wiederkäuer entsprechen; *c* entspricht dem Blättermagen, *d* dem Labmagen, *oe* Ösophagus; *i* Dünndarm. Nach Pilliet und Boulart 171, 1886.

Abteilung *b* zeigt zwei durch eine Furche getrennte Abteilungen.

Der Ösophagus mündet in eine Art Vestibulum, dessen Schleimhaut keine Papillen trägt. Dieses Vestibulum kommuniziert weit mit den beiden Taschen, und von seiner obern Wand gehen zwei Schleimhautfalten aus, welche bei leerem Magen eine Schlundrinne vortäuschen.

Abteilung *c* zeigt äufserlich 8 tiefe Rinnen, denen innen 8 unvollständige Septen entsprechen. Diese Falten sind mit sehr zahlreichen und feinen Papillen bedeckt. Die Mucosa zeigt keine Drüsen.

Abteilung *d* (eigentlicher Magen). Es finden sich dichtgedrängte tubulöse Drüsen. An einzelnen Punkten liefsen sich Belegzellen erkennen.

Lymphfollikel sind vorhanden (dieselben fehlen in *a*, *b*, *c*). In der Gegend des Pylorus finden sich acinöse Drüsen.

Erwachsenes Männchen. Abteilung *a* (rechter Cardiablindsack). Ein geschichtetes Pflasterepithel; die tiefe Schicht füllt die Räume zwischen den Papillen aus. Man sieht weder Eleidin noch Keratinisation.

Abteilung *b* (linke Cardiaabteilung). Dasselbe Epithel wie in a. Muscularis mucosae und Drüsen fehlen.

Abteilung *c*. Darmförmige Abteilung. Geschichtetes Pflasterepithel. Reichliche Papillen / (Pilliet und Boulart 171, 1886).

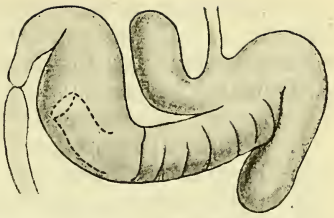

Fig. 250. **Magen vom erwachsenen Hippopotamus** (nach Clark). Nach Pilliet und Boulart 171, 1886.

Phacochoerus.

Der Magen ist einfach, ohne die Cardiatasche, welche sich beim Schwein findet. Die Auskleidung mit Ösophagealepithel erstreckt sich nur sehr wenig weit in die Magenhöhle / (Flower 7626, 1872).

Schwein.

Uebersicht der Regionen und ältere Angaben. / Der Magen zeigt zwei Abteilungen. Auch kennt Home den Cardiablindsack.

Home beschreibt eine dicke Drüsensubstanz von ovaler Form (zwischen der Cardia und der Pylorusregion), welche sich seitlich durch zwei vorspringende Erhöhungen begrenzt / (Home 115, 1807).

Wasmann / ist auch der blindsackförmige Anhang des Schweinemagens bekannt / (Wasmann 5797, 1839).

Auch Welty 80, (Jahresangabe fehlt) erkennt den blindsackförmigen Anhang. Coudereau 152, 1879 glaubt, dafs sich das Schwein durch diesen Anhang, den er genau beschreibt, den Wiederkäuern nähere.

Wasmann / erkennt und bildet schon ab die Cardiadrüsen in der linken Magenabteilung und im blindsackförmigen Anhang derselben. Er beschreibt sie als von Cylinderepithel ausgekleidet, mit an der Basis liegendem Kern. Auch im Pylorusabschnitt finden sich ähnliche Drüsen.

In der Mitte der grofsen Kurvatur beschreibt er dagegen die Labdrüsen, in denen er die Labzellen deutlich erkennt; seine Materia grumosa cum nucleis liberis (die er hauptsächlich im Drüsengrund findet) dürfte den Hauptzellen entsprechen. Diese spricht er auch als pepsinbildend an: „Restat, ut in materia grumosa vim glandulae specificam positam esse, existemus“ / (Wasmann 5797, 1839).

Man kann so sagen, dafs die Heidenhainsche Theorie schon in diesen Funden Wasmanns gründet.

Rollett / weist darauf hin, dafs die von Heidenhain und ihm gemachten Beobachtungen dafür sprechen, dafs man im Schweinemagen mit einer Übereinanderlagerung von Drüsenschläuchen verschiedener funktioneller Bedeutung zu thun habe.

Es finden sich:

1. Schläuche mit hellen Zellen ohne delomorphe Zellen;
2. Schläuche mit dunklen Zellen, mit delomorphen Zellen / (Rollett 44, 1871).

/ Heidenhain betont hingegen, dafs hier und da auch in demselben Schlauche dicht nebeneinander beide Formen vorkommen / (Heidenhain 35, 1871).

v. Kupffer / unterscheidet Fundusregion und Pylorusregion. Erstere enthält die einfachen, schlauchförmigen Lab- oder Pepsindrüsen (Magensaftdrüsen), Fundusdrüsen, letztere die verzweigten, zusammengesetzten Magenschleimdrüsen / (v. Kupffer 149, 1883).

Brade / unterscheidet folgende Regionen:

1. Schlunddrüsenregion (Portio ösophagea);
2. Fundusdrüsenregion;
3. Pylorusdrüsenregion und
4. Blindsack.

Unter Umständen auch noch

5. eine besondere intermediäre Schicht zwischen Fundus und Pylorus / (Brade 6093, 1884).

/ Es lassen sich fünf Regionen nach der Beschaffenheit der Schleimhaut unterscheiden (siehe Fig. 251):

1. Die Regio ösophagea.
2. Der Blindsack (sekundärer Cardiasack).
3. Die linke Zone (primärer Cardiasack, sogenannte Funduszone).
4. Die mittlere Zone.
5. Die rechte oder Pyloruszone / (Ellenberger und Hofmeister 118, 1885).

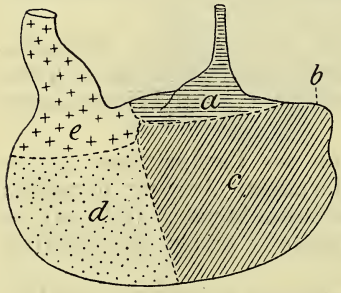

Fig. 251.

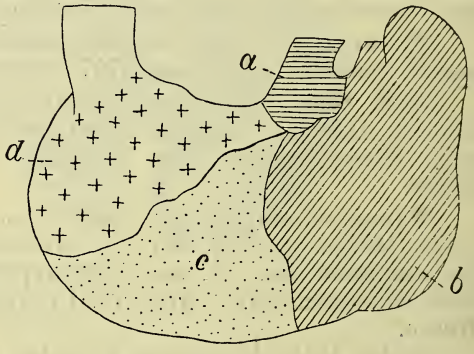

Fig. 252.

Fig. 251. **Umgewendeter Schweinemagen mit nach aufsen gekehrter Schleimhaut.** Die Grenzen der einzelnen Regionen sind durch punktierte Linien markiert.
a Schlundregion; *b* sekundärer Cardiasack; *c* primärer Cardiasack; *d* mittlere Zone (Belegzellenregion); *e* Pyloruszone. Nach Ellenberger und Hofmeister 118, 1885.

Fig. 252. **Schema der Verteilung der Drüsenregionen im Magen des Schweines,** unter Zugrundelegung der Angaben Greenwoods 85, 1885.
Querschraffiert: Schlundabteilung; schrägschraffiert: Cardiadrüsenzone; Punkte: Fundusdrüsen-, Kreuze: Pylorusdrüsenregion. Nach Greenwood 85, 1885.

/ Es sind vier Regionen zu unterscheiden:

1. Eine kleine Region (siehe Fig. 252), welche den Eintritt des Schlunds umgiebt und ein dem Schlund ähnliches Epithel, bestehend aus geschichteten Zellen, hat.
2. Eine Region, welche ungefähr ein Drittel der Oberfläche des Magens einnimmt und am Cardiaende liegt. Die Schleimhaut ist dünn und enthält nur einfache Drüsen.
3. Eine Region, welche mehr als das mittlere Drittel des Magens einnimmt; hier ist die Schleimhaut dreimal so dick als in der

zweiten Region und mehr gefaltet bei leerem Magen. Sie enthält nur zusammengesetzte Drüsen.

4. Die Pylorusregion, in welcher die Schleimhaut wieder dünner wird, aber nicht so dünn, wie in der ersten Region. Die Muscularis des Magens verdickt sich hier beträchtlich / (Greenwood 85, 1885).

/ Beim Schwein ist eine kleine kutane Partie um die Cardia herum zugegen; dann folgt eine sehr grofse Cardiadrüsenpartie (1/3 des Magens), dann die Fundus- und Pylorusdrüsenzone / (Ellenberger 253, 1887).

Edelmann /knüpft an die ältere Einteilung Ellenbergers 118, 1885 an und unterscheidet fünf Regionen (siehe Fig. 253): 1. Drüsenlose Portio oesophagea und vier drüsenhaltige; 2. eine Fundusdrüsenregion mit Belegzellen; 3. Pylorusdrüsenmagen ohne Belegzellen; 4. und 5. liegen an der Curvatura major, besitzen den Pylorusdrüsen ähnliche Tubuli, „Cardiadrüsenregion“ (Ellenberger) / (Edelmann 77, 1889).

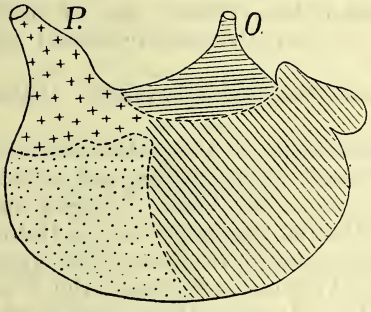

Fig. 253.

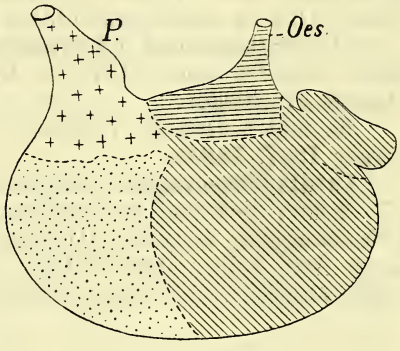

Fig. 254.

Fig. 253. **Der Magen von Sus scrofa** im schematisierten senkrechten Durchschnitt. Die Regionen schematisch angedeutet wie in Fig. 252. Nach Edelmann 77, 1889.

Fig. 254. **Regionen des Schweinemagens** in der Seitenansicht. Die Regionenbezeichnung siehe Fig. 252. Nach Ellenberger und Hofmeister 7408, 1889.

/ Unmittelbar an die Cardia schliefst sich eine kleine, etwa handtellergrofse Abteilung an, die mit der Schlundschleimhaut, einer kutanen, drüsenfreien Schleimhaut (mit Papillarkörper und geschichtetem Plattenepithel) versehen ist (siehe Fig. 254). Auf diese folgt eine gröfsere, cirka ein Drittel des Magens einnehmende, linksseitige, dorsal gelegene Ausbuchtung, die eine Schleimhaut besitzt, welche die sogenannten Cardiadrüsen, Gebilde, die den Pylorusdrüsen ähnlich sind, enthält. Dann folgt die ventral gelegene Fundusdrüsen- und darauf die rechts gelegene und ventro-dorsal aufgebogene Pylorusdrüsenabteilung. Der Magen, dessen Wand diese Verschiedenheit zeigt, ist einhöhlig bis auf einen kleinen blinden Anhängsel, der durch eine kleine Einschnürung von der Magenhöhle getrennt ist. Er befindet sich an der Cardiadrüsenabteilung; seine mit Cardiadrüsen versehene Schleimhaut ist sehr follikelreich. Während die ösophageale Partie des Magens sich mit einem scharfen Rande gegen die Drüsenschleimhaut absetzt, gehen die sämtlichen Abschnitte der letzteren allmählich in einander über. Die Cardiadrüsenzone sendet an der kleinen Kur-

vatur von links nach rechts an den Rändern des ösophagealen Abschnittes entlang zwei Verbindungsschenkel zu der Pylorusschleimhaut / (Ellenberger und Hofmeister 7408, 1889).

Es liegen vier verschiedene Abbildungen der Regioneneinteilung von verschiedenen Autoren vor (siehe Fig. 251—254). Bei Vergleich derselben zeigt sich, daſs dieselben in hohem Grade übereinstimmen. Da nun die betreffenden Arbeiten zum Teil voneinander unabhängig sind, so daſs eine Beeinflussung ausgeschlossen erscheint, bestätigen sie sich in erfreulicher Weise.

Schlundteil des Magens. Schon Purkinje 190, 1838 ist es bekannt, daſs beim Schwein ein Stück der Magenschleimhaut Epidermis besitzt.

Auch Gurlt 3478, 1844, ebenso Colin 103, 1849 ist es bekannt, / daſs sich die Schlundschleimhaut etwa einen Zoll im Umkreise von der Mündung des Schlundes ausbreitet / (Gurlt 3478, 1844).

/ Der Schlundteil des Magens trägt den Charakter der kutanen Schleimhäute. Die Papillen sind ungleich in Bezug auf Gröſse und Anordnung und werden von einem mehrschichtigen Plattenepithel bedeckt. Drüsen und Lymphfollikel finden sich nicht / (Brade 6093, 1884).

/ Die Schleimhaut ist drüsenlos und kutan gebaut; sie ist durch einen scharfen und gekerbten Rand von der Drüsenschleimhaut des Magens geschieden.

Es fehlen Drüsen, Follikel und makroskopische Papillen / (Ellenberger 1827, 1884).

Cardiadrüsenregion (primärer Cardiasack). / Die Schleimhaut ist 0,5—1 mm dick und besitzt kurze, schwach geschlängelte, mit weitem Drüsenausgang versehene Drüsen, die sich in der Tiefe verästeln, und deren Äste kolbig anschwellen. Sie enthalten cylindrische, den Hauptzellen ähnliche, aber nicht gleiche, wenig granulierte Zellen, die gegen den Ausgang in Schleimzellen übergehen. Lymphfollikel: sind häufig (Ellenberger 1827, 1884).

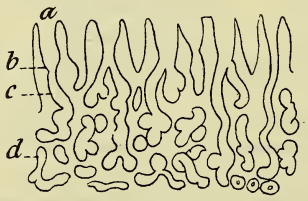

Fig. 255.

Fig. 256.

Fig. 255. **Querschnitt durch die Schleimhaut des Cardiasackes vom Schwein** zur Darstellung des Verhaltens der Drüsenschläuche. *a* Drüseneingang (Trichter); *b* Drüsenhals; *c* Drüsenkörper; *d* Teile desselben durchschnitten. Nach Ellenberger und Hofmeister 118, 1885.

Fig. 256. **Querschnitt eines Tubulus aus dem Cardiasack vom Schwein.** Nach Ellenberger und Hofmeister 118, 1885.

(Greenwood nennt die Drüsen dieser Region „Fundusdrüsen“.) / Die Drüsen dieser Region zeigen wellenförmigen oder korkzieherförmig gewundenen Verlauf und verzweigen sich in der Regel ein- oder zweimal; bisweilen sind sie unverzweigt. Zwischen den Drüsen, besonders im mittleren und unteren Drittel derselben, befindet sich viel Bindegewebe. Dasselbe enthält adenoïdes Gewebe. In demselben finden sich, wie in der Submucosa, viele Leukocyten. In der Submucosa finden sich nicht selten Lymphbahnen (Lymphsinus); von der Muscularis mucosae steigen dünne Züge glatter Muskulatur zwischen die Drüsen auf.

Die Zellen der Drüsen ändern ihren Charakter von der Oberfläche zur Basis; im oberen Drittel sind es cylinderförmige bis kubische Schleimzellen mit nur geringem Protoplasmarest, dann folgen Cylinderzellen, in welchen die Verschleimung mehr und mehr auf den das Lumen begrenzenden Teil der Zelle beschränkt ist; endlich finden sich unten Zellen, in welchen keine Verschleimung sichtbar ist (siehe **Taf. I Fig. 6**); diese sind kurz, kubisch und haben in ihrem äufseren Drittel Kerne mit einem oder mehreren deutlichen Kernkörperchen. Diese Zellen färben sich mit Osmiumsäure ganz durch. Leukocyten sind zwischen den Drüsenzellen nicht selten / (Greenwood 85, 1885).

Nach Ellenberger und Hofmeister 118, 1885 gebe ich Abbildungen der Drüsen aus der Cardiadrüsenregion des Schweines wieder, siehe Fig. 255 und 256.

Blindsack (Saccus coecus, sekundärer Cardiasack), Oberflächenepithel. / Becherzellen sind vielfach zu bemerken. Im übrigen besteht das Epithel aus hohen, meist cylindrischen Zellen mit tief unten liegenden Kernen.

Es finden sich tubulöse Drüsen. Dieselben sind nicht so zahlreich und auch kürzer als in anderen Regionen. Die Drüsenzellen sind hohe Cylinderzellen.

Im Blindsack finden sich Lymphfollikel in aufserordentlicher Menge / (Brade 6093, 1884).

/ Der Saccus coecus befindet sich an der Cardiadrüsenregion und zeigt auch denselben Schleimhautbau wie diese / (Ellenberger 1827, 1884).

Fundusdrüsenregion. / Die Schleimhaut ist bedeutend dicker als die der anderen Regionen (3 mm) / (Ellenberger 1827, 1884).

Bischoff / scheinen die Drüsencylinder nicht einfach zu sein, sondern überall an ihrem unteren Ende traubig / (Bischoff 56, 1838).

/ Das Schwein besitzt trichterförmige Magengruben, an deren Grund die im Anfangsteil verschmälerten Schläuche münden. Die Schläuche sind in ihrem unteren, gegen die Muscularis mucosae hin liegenden Teile häufig gabelig geteilt.

Hier rücken Belegzellen bis in das innere Schaltstück hinauf vor / (Rollett 44, 1871).

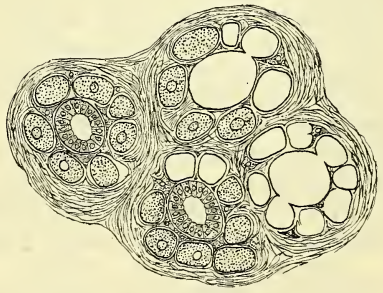

Fig. 257. **Querschnitt durch die Mitte der Labdrüsenkörper vom Schweine.** Kalibichromicum. Glycerin. Die ausgepinselten Schnitte zeigen die im Kranze um den eigentlichen Drüsenschlauch gestellten Ausbuchtungen derselben, von welchen an den nicht entleerten Schnitten eine jede eine Labzelle enthält. Die kegelförmigen Hauptzellen bilden ein geschlossenes Epithel in dem ihnen eigentümlichen Schlauche. Hier und da sind die sternförmigen Zellen der Schlauchmembran sichtbar. Nach Heidenhain 53, 1870.

/ Beim Schwein sieht man im Querschnitt einen regelmäfsigen äufseren Kranz von sehr grofsen, granulierten Belegzellen, jede in eine scheinbar geschlossene Höhlung eingelagert, und einen inneren Kranz von niedrigen, kegelförmigen Hauptzellen, welche in ununterbrochener Lage das ziemlich weite Drüsenlumen umgeben. Sternförmige Zellen der Schlauchmembran begrenzen die Belegzellen nach aufsen gegen das Bindegewebe und nach innen scheinbar allseitig. Die Schlauchmem-

bran bildet für jede einzelne Belegzelle eine Aussackung, doch haben die kugelförmigen Hohlräume eine enge Kommunikationsöffnung mit dem Hohlraum des eigentlichen Drüsenschlauches, welche hier und da, jedoch natürlich nicht überall, in die Ebene des Schnittes fällt (siehe Fig. 257). So verhalten sich die Elemente im mittleren Drittteil der Schläuche. Nach oben hin gegen den Drüsenhals sind die Belegzellen ganz wie beim Hund gelagert, ebenso nach dem unteren Ende der Schläuche; im letzten, der Muscularis mucosae benachbarten Schlauchende fehlen die Belegzellen ganz. Die hier allein vorkommenden Hauptzellen zeigen in nebeneinander liegenden Schläuchen, ja sogar in demselben Schlauche verschiedene Zustände, solche, welche durch starke Trübung und Färbbarkeit denen verdauender Hunde gleichen, neben solchen, welche durch ihr helles, homogenes Aussehen eine Übereinstimmung mit denen hungernder Hunde zeigen / (Heidenhain 53, 1870).

/ Wie schon Heidenhain angiebt, können die delomorphen Zellen in dem äufseren Ende der Drüsenschläuche ganz fehlen / (Rollett 44, 1871).

/ Die Bindegewebsnischen, in welchen nach Heidenhain im mittleren Dritteil des Drüsenschlauches die Belegzellen liegen, erklärt Rollett für leere Lichtungen von Kapillargefäfsen und kleinen Venen.

Friedinger 60, 1871 entscheidet sich für Heidenhain / (Friedinger 60, 1871).

Mit Heidenhain findet Bentkowsky, / dafs die Belegzellen an dem Drüsenkörper in taschenförmigen Ausstülpungen der Propria gelegen sind / (Bentkowsky 114, 1876, nach d. Ref. von Hoyer in Jahresber. f. Anat. Bd. 5).

/ Labdrüsen sollen nur an der grofsen Kurvatur vorkommen / (Graff 7402, 1880).

/ Die Drüsen gliedern sich in den Drüsenkörper, Drüsenhals und den Drüsenausführgang. Brade findet, dafs die Belegzellen sich in seltenen Fällen keilförmig zwischen die Hauptzellen einschieben; sonst liegen sie geradezu interglandulär (einzeln und in Gruppen von 2—3). Die Belegzellen treten in der Mitte des Drüsenkörpers am zahlreichsten auf, während sie gegen das blinde Ende und den Ausführgang hin abnehmen / (Brade 6093, 1884).

/ Die Fundusdrüsen enthalten Haupt- und Belegzellen; die Drüsenschläuche sind oft gablig geteilt.

Die in Buchten oder Nischen des periglandulären Gewebes liegenden Belegzellen scheinen zwischen den Hauptzellen hindurch Fortsätze gegen das Lumen zu senden. Gegen den Drüsenhals liegen die Belegzellen wie beim Hunde, also nicht in Buchten.

Der Drüsenhals enthält ein zartes, kubisches Epithel, zwischen welchem aufsen mehr, innen weniger Belegzellen vorkommen.

Gegen das äufsere, blinde, von viel Muskulatur umgebene Ende der Drüsen werden die hier zwischen den Hauptzellen liegenden Belegzellen immer seltener, bis sie schliefslich ganz fehlen; hier findet man an Stelle der grob granulierten Hauptzellen oft ganz homogene Zellen / (Ellenberger 1827, 1884).

Mittlere Magenregion der zusammengesetzten Drüsen (dritte Region Greenwoods) (entspricht der Fundusdrüsenregion). / Die Drüsen sind mehr als noch einmal so lang als in der zweiten Region. Dieselben sind getrennt durch dichte Bindegewebszüge, welche zahl-

reiche glatte Muskelfasern enthalten, die mit der Muscularis mucosae zusammenhängen. Im oberen Viertel teilt sich jede Drüse dichotomisch und bildet so vier bis acht Schläuche. Diese geben in unregelmäfsigen Zwischenräumen Zweige von unregelmäfsigem und oft kurzem Verlauf ab. Dieselben sind bisweilen durch kleine, seitliche Ausbuchtungen kompliziert. Die Zahl der Ausbuchtungen nimmt gegen den Drüsengrund rasch ab, und in den tiefsten Schichten der Schleimhaut besteht eine Drüse in der Regel aus vier bis sechs Schläuchen, welche mehr oder weniger gewundenen Verlauf haben.

Im vorderen Teile dieser Region sind die Drüsen am kompliziertesten; gegen den Pylorus zu werden sie einfacher.

Diese Drüsen entsprechen den gewöhnlichen Magendrüsen der Säugetiere und enthalten beides, Haupt- und Belegzellen **(siehe Tafel I, Fig. 7)**.

Die Hauptzellen werden erst deutlich im zweiten Viertel des Verlaufs der Drüsen und wachsen an Zahl nach abwärts. Im vorderen Teile dieser Gegend setzen die Hauptzellen allein den Drüsengrund zusammen, aber gegen den Pylorus zu werden sie mehr oder weniger vollständig durch Schleimzellen ersetzt mit wenigen Belegzellen. So werden nahe der Pylorusregion Schleimzellen in den unteren zwei Dritteln der Drüsen gefunden und bilden dort oft allein den Drüsengrund.

Die Belegzellen wechseln an Zahl und Lage von der Mündung zum Grunde der Drüsen; bisweilen liegen sie nebeneinander mit den Hauptzellen, das Drüsenlumen mitbildend, bisweilen liegen sie ganz aufserhalb der Hauptzellen und nicht in Berührung mit ihnen. Sie kommen zuerst in kurzer Entfernung von der Oberfläche der Schleimhaut vor als ziemlich kleine Zellen unter den gewöhnlichen cylindrischen oder kubischen Schleimzellen der Drüsenmündungen; weiter unten wachsen sie an Zahl und Gröfse, während sich die Schleimzellen vermindern, und da, wo die unregelmäfsige Verzweigung beginnt, stellen sie meist die einzige Zellform dar. Diese Stelle zeigt das Auftreten der Hauptzellen, und indem letztere an Zahl wachsen, verlassen die Belegzellen das Lumen. Wahrscheinlich hat sie Heidenhain in dieser Region beschrieben, indem er sagt, dafs sie nur aufserhalb der Hauptzellen liegen, und dafs jede eine besondere Auskleidung besitzt, die durch Ausbauchung der Membrana propria gebildet wird. Zuerst verbindet ein Raum zwischen zwei Hauptzellen die zurückweichenden Belegzellen mit dem Drüsenlumen. Greenwood bestätigt Heidenhain darin, dafs in gewissen Teilen der Drüsenschläuche die Belegzellen aufserhalb der Hauptzellen liegen und nicht in Berührung mit ihnen, und dafs sie meist vollständig durch eine Ausbuchtung der Membrana propria umgeben sind. Zwischenstadien zwischen diesem Verhalten und dem, bei welchem die Belegzellen das Lumen begrenzen, werden gefunden.

Die Belegzellen sind elliptisch; sie enthalten nicht selten zwei Kerne, und in den Zellen des oberen Drittels der Drüsen sind oft noch mehr als zwei Kerne vorhanden. Greenwood kann einen Fortsatz der Belegzellen gegen das Lumen in der Regel nicht finden / (Greenwood 85, 1885).

Ich gebe nach Ellenberger und Hofmeister 118, 1885 zwei Abbildungen der Fundusdrüsen des Schweines im Längs- und Querschnitt, siehe Fig. 258 und 259.

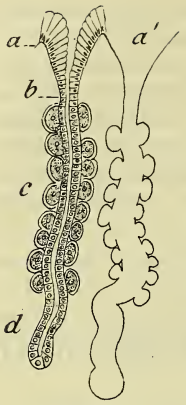

Fig. 258.

Fig. 259.

Fig. 258. **Schematische Darstellung zweier Belegzelldrüsen vom Schwein**; die linke ist mit, die rechte ohne Drüsenzellen gezeichnet. *a* Oberflächenepithel; *a'* Drüsenausgang; *b* Drüsenhals; *c* mittlerer Teil der Drüse mit Belegzellen; *d* Fundus der Drüse ohne Belegzellen. Nach Ellenberger und Hofmeister 118, 1885.

Fig. 259. **Querschnitt durch die Mitte eines Tubulus der Belegzellenregion vom Schwein.** Nach Ellenberger und Hofmeister 118, 1885.

/ Während der Verdauung findet sich gewöhnlich ein Raum zwischen den Hauptzellen; derselbe liegt an den Stellen, an denen aufsen gegenüber Belegzellen liegen, und zeigt so den Weg der Sekretion an.

Die Körnchen der Hauptzellen werden weniger an Zahl nach sechs Stunden bei der Verdauung und färben sich mit Osmiumsäure dunkler.

Die vorher elliptischen Belegzellen werden in der Verdauung mehr birnförmig / (Greenwood 85, 1885).

/ Die Quergänge (nach Anwendung der Golgischen Methode), welche vom Drüsenlumen nach den Korbkapillaren sich begeben, sind aufserordentlich lang und breit. Oft beobachtet man auch zwei- bis dreimalige Verzweigungen dieser Quergänge, welche Zweige dann nach verschiedenen Belegzellen führen. Oft finden sich Kapillarkörbe, oft haben die Kapillaren das Aussehen von frei endigenden Röhrchen.

Die Tubuli teilen sich mehrfach während ihrer Passage durch die Mucosa. Diese gröfseren Röhren (Haupttubuli) sind mit kleineren Nebentubuli von charakteristischem Gepräge versehen; teils bilden die ersteren wirkliche Divertikel, d. h. runde oder cylindrische Ausbuchtungen ihrer Wand, welche Hauptzellen wie Belegzellen enthalten, und deren Ausführgänge aus einem kurzen, centralen Gange und von diesem abgehenden Quergängen mit Kapillarkörben bestehen. Daneben giebt es auch kurze Röhrchen, welche nur von Belegzellen aufgebaut sind. Sie haben einen centralen Gang, auf welchem die Kapillarkörbe direkt lagern. Die soeben beschriebenen Röhren sind nur in dem mittleren Teile der Drüsen zu finden. In den tiefsten Teilen der Drüsen, wo dieselben nur aus Hauptzellen zusammengesetzt sind, sind nicht nur die Hauptlumina gefärbt; von denselben gehen auch kleine Zweige zwischen die Hauptzellen hinein, um etwas birnenförmig angeschwollen nahe der Membrana propria frei zu enden / (E. Müller 7612, 1895).

Intermediäre Zone. / Es besteht eine verhältnismäfsig grofse intermediäre Zone, in welcher Drüsen beiderlei Charakters vorkommen (zwischen Pylorus und Fundusregion) / (Brade 6093, 1884).

Pylorusdrüsenregion. / Die Schleimhaut ist 2 mm dick. Sie steht mit der Schleimhaut des Cardiasackes durch einen Pylorusdrüsen enthaltenden Schleimhautstreifen in Verbindung.

Die Drüsen sind länger als die der Cardiasäcke und wenig gewunden. Sie spalten sich gegen ihr äufseres Ende hin. Durch Knäuelbildung erscheint die Drüse oft keulen- oder kegelförmig. Ihr Zellbelag ist dem der Pylorusdrüsen anderer Tiere ähnlich. Die cylindrischen Zellen besitzen einen durchscheinenden Leib, einen basalen Kern und in der Regel viel Fettkörnchen / (Ellenberger 1827, 1884/.

/ Die Zellen des Drüsenkörpers sind nur eine Zellart. Sie sind niedrig, cylindrisch und meist stark gekörnt / (Brade 6093, 1884).

/ Die Drüsen unterscheiden sich nicht wesentlich von denen, wie sie für andere Säugetiere beschrieben sind. Sie verzweigen sich ein- oder zweimal und haben von der Mündung bis zum Grunde eine buchtige, deutliche Aufsenlinie. Belegzellen fehlen / (Greenwood 85, 1885).

Negrini / findet, dafs die adelomorphen Zellen der Fundusdrüsen sich von den Zellen der Pylorusdrüsen wie beim Pferde unterscheiden / (Negrini 6311, 1886, nach dem Ref. von Su. in Jahresber. über Veterinärmedizin, 6. Jahrg. [1886], Berlin 1887).

Fig. 260.

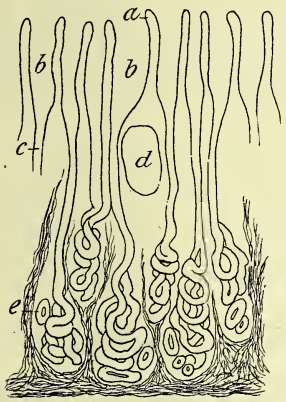

Fig. 261.

Fig. 260. **Schematische Darstellung des Verhaltens der Pylorusdrüsen vom Schwein.**
a Zotten; *b* Drüsenausgang; *c* Drüsenhals; *d* Lymphfollikel; *e* Drüsenkörper. Nach Ellenberger und Hofmeister 118, 1885.

Fig. 261. **Querschnitt durch einen Tubulus einer Pylorusdrüse vom Schwein.** Nach Ellenberger und Hofmeister 118, 1885.

Fig. 263. Fig. 262. Fig. 264.

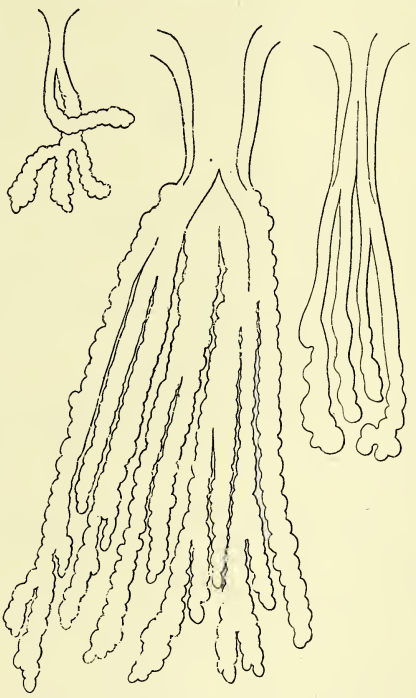

Fig. 262—264. **Magendrüsen vom Schwein** (isoliert). Fig. 262: Pepsindrüse; Fig. 263: kleine Pepsindrüse von der Cardia; Fig. 264: Schleimdrüse aus der Pylorusregion. Nach Sappey 7203, 1894.

Ich gebe Abbildungen von Pylorusdrüsen des Schweines nach Ellenberger und Hofmeister 118, 1885.

Endlich lasse ich noch drei Abbildungen nach Sappey 7203, 1894 folgen, welcher grofse Pepsindrüsen, kleine Pepsindrüsen an der Cardia und Pylorusdrüsen unterscheidet. Fig. 262—264.

Entwickelung der Magendrüsen. Negrini / findet, dafs darmzottenartige Erhebungen wuchernden Bindegewebes, welche zunächst in dem

Pylorus entstehen, sich aber von da über den ganzen Magen ausbreiten, durch seitliches Verschmelzen Gruben entstehen lassen, in denen unter Bildung weiterer epithelüberkleideter, bindegewebiger Züge die künftigen Drüsen sich bilden. Dieselben sind in Durchschnitten von Anfang an hohl und besitzen schon in der 9. Woche der Entwickelung im Grunde und an den Seiten, besonders reichlich an der grofsen Kurvatur, unter dem Epithel Belegzellen. Im Fortgange der Entwickelung bleiben jedoch diese ursprünglich im ganzen Magen entstehenden Gebilde in ihrer eigenen Ausbildung und Reproduktion innerhalb der linken Region zurück, so dafs sie hier beim erwachsenen Tiere ganz verschwunden sind. Übrigens sind sie als Abkömmlinge der Epithelzellen deshalb zu betrachten, weil nur diese, niemals sie selbst im Zustande der Karyokinese getroffen werden, weil sie, falls das Epithel abgehoben, meist nur diesem adhärent sind, nicht aber dem unterliegenden Bindegewebe, und weil endlich zwischen den Epithelien sich Zellen eingekeilt finden, welche Übergangsformen darstellen / (Negrini 6311, 1886 nach dem Ref. von Su. in Jahresber. über Veterinärmedizin, 6. Jahrg. [1886], Berlin 1887).

Physiologisches. Wasmann / stellt beim Schwein Pepsin dar. macht Verdauungsversuche mit Pepsin und mit Salzsäure und weist auf die Bedeutung des Pepsins hin. Er kommt durch seine Experimente zum Schlufs, dafs das Sekret der Labdrüsen die Eiweifsstoffe vollkommener löst, als das der Pylorusdrüsen / (Wasmann 5797, 1839).

Ellenberger und Hofmeister finden:

/ 1. Der Magensaft der Schweine enthält dieselben Fermente, wie der unserer übrigen Haustiere.

2. Das Sekret der Labzellenregion ist verschieden von dem der Blindsäcke und der Pylorusregion. Das erstere enthält mehr Mucin. mehr Säure und Ferment. Das Extrakt der Schlundregion ist ganz fermentfrei.

3. Die Belegzellenregion enthält alle Fermente in der gröfsten, die Pylorusschleimhaut in etwas geringerer, aber immerhin bedeutender Quantität, die Schleimhaut des Blindsackes die geringsten Mengen. In ihren früheren Arbeiten über die mikroskopischen Untersuchungen des Pferde- und Wiederkäuermagens waren Ellenberger und Hofmeister, entgegen den von Heidenhain beim Hunde gewonnenen Untersuchungsresultaten, zu der Überzeugung gelangt, dafs beim Pferd und den Wiederkäuern die Pepsinbildung nur in den Labdrüsen vor sich gehe. resp. die Belegzellen die eigentlichen Pepsinbildner seien, und dafs das in der Schleimhaut der Pylorusgegend vorgefundene Pepsin nicht von den Schleimdrüsen daselbst resp. den Hauptzellen produziert werde, sondern lediglich durch Imbibition dahin gelangt sei.

Die Untersuchungen am Schweinemagen haben Ellenberger und Hofmeister indes, wie sie ausdrücklich erklären, in dieser Überzeugung erschüttert, und sie sind jetzt der Meinung, dafs auch die Pyloruszellen und die Hauptzellen der Fundusregion Pepsin zu produzieren vermögen.

Auch ihre früher ausgesprochene Ansicht, dafs es überhaupt keine zwei Zellenarten in dem Drüsenkörper der Magendrüsen, sondern nur verschiedene Thätigkeits- oder Entwickelungsformen ein- und derselben Zellart gäbe, scheint für den Schweinemagen deshalb nicht zutreffend, weil hier alle Übergangsformen fehlen, und die von den Hauptzellen ganz verschiedenen Belegzellen aufserhalb des Hauptzellenschlauches

liegen. Welchen Zweck diese ganz eigentümlichen histologischen Verhältnisse des Schweinemagens haben, war zunächst nicht zu ermitteln.

4. für die Pepsingewinnung eignet sich besonders die Belegzellenregion und höchstens noch die Pylorusschleimhaut. Hierbei ist der Umstand auffallend, dafs das Pepsin aus letzterer wenig oder gar nicht durch Glycerin, wohl aber durch *HCl* extrahierbar ist, während sich dies in den Fundusdrüsen anders verhält.

5. in der Schleimhaut des Schweinemagens findet sich ein diastatisches Ferment, von dem es indes zweifelhaft erscheint, ob dasselbe Produkt derselben ist, oder ob es vom abgeschluckten Speichel stammt.

6. Das Extrakt der Labzellenregion bewirkt auch im alkalischen und neutralen Zustand die käsige Gerinnung der Milch; das der Pylorusportion thut dies nur langsam und unvollkommen, das der Cardiasäcke gar nicht.

7. Ein Milchsäureferment konnte in zwei untersuchten Schweinemägen nicht aufgefunden werden.

8. Sämtliche Fermente ertrugen das Gefrieren, ohne zerstört zu werden / (Ellenberger und Hofmeister 118, 1885).

/ Pepsin findet sich in der:

2. Region. Cardiadrüsenregion (Fundusdrüsenregion nach Greenwood)	1 Teil
3. Region. Region der zusammengesetzten Magendrüsen	80 Teile
4. Region. Pylorusdrüsenregion	2 Teile
Labferment findet sich in der Region der Pylorusdrüsen	1 Teil
und in der Region der zusammengesetzten Drüsen . .	6 Teile.

Greenwood schliefst sich denen an, die die Pepsinbildung in die Hauptzellen und die Säurebildung in die Belegzellen verlegen. In der Verdauung zeigt sich der Pepsingehalt der zusammengesetzten Drüsen auf die Hälfte vermindert gegenüber dem Hunger.

Die Reaktion der Cardiadrüsenregion (II. Magenregion) (Greenwoods Fundusdrüsen) fand Greenwood beim chloroformierten Tier nach Abwaschung der sauren Magenflüssigkeit alkalisch. Diese Region mag zur Vergröfserung des Magens und ihr Sekret zur Anfeuchtung der gröfseren Quantität des in ihr enthaltenen Futters dienen. Zugleich erscheint es Greenwood wahrscheinlich, dafs die Drüsen eine specielle absorbierende Funktion haben / (Greenwood 85, 1885).

/ Bei Gelegenheit von Versuchen über die physiologische Bedeutung der Schleimhaut der linken Magenhälfte des Schweines gelangte Negrini zu dem Resultate, dafs dieselbe keinerlei verdauende Wirkung gegenüber den albuminösen Substanzen äufsere. Dagegen hat Negrini eine bemerkenswerte saccharifizierende Wirkung auf Stärkemehl konstatiert, die nicht blofs von dem die Schleimhaut durchspülenden Blute ausgehen konnte. Negrini stimmt hierin mit Ellenberger und Hofmeister überein / (Negrini 6311, 1886 nach dem Ref. von Su. in Jahresber. über Veterinärmedizin, 6. Jahrg. [1886], Berlin 1887).

/ Auch bei anderer als Körnerfütterung lassen die im Magen der Schweine ablaufenden Vorgänge bedeutende regionäre Verschiedenheiten erkennen. Es ergiebt sich, dafs die übliche Lehre von der durch die Magenbewegungen erfolgenden Durchmischung des Mageninhaltes eine unrichtige ist (siehe Pferd) / (Ellenberger und Hofmeister 7408, 1889).

Wanderzellen. Stintzing / gelingt es, mit Kongorot zahlreiche Zellen zu färben, welche identisch sind mit Ehrlichs eosinophilen

Zellen. Dagegen unterscheiden sie sich in Gestalt, Verteilung und Tinktion wesentlich von den sogenannten „Mastzellen", deren Darstellung im Magen eines jeden von Stintzing untersuchten Tieres und des Menschen, beim Schwein sogar neben den „kongophilen" Zellen möglich war. Die letzteren finden sich im Gegensatz zu den Mastzellen öfters auch innerhalb der Blutgefäfse und in der Peripherie der Lymphfollikel vor. — Diese Zellen stehen in keiner direkten Beziehung zu bestimmten Verdauungsphasen / (Stintzing 247, 1889).

/ Im Saccus coecus des Schweins sind Lymphfollikel häufig / (Ellenberger 1827, 1884).

/ In der oberen Schicht der Schleimhaut gehen zwischen den Drüsen Lymphgefäfse in die Höhe, welche sich baumartig verästeln.

Die Submucosa ist reich an Nervenstämmen, Ganglien, Ganglienzellenhaufen. Die Nerven bilden ein mit Ganglien versehenes Netz, von dem aus Zweige durch die Muscularis mucosae zu den blinden Drüsenenden ziehen.

Muscularis mucosae. Die Muscularis mucosae steht mit der Muscularis mucosae des Schlundes in Verbindung. Es lassen sich eine longitudinal verlaufende und eine cirkuläre Schicht abgrenzen / (Brade 6093, 1884).

Sappey / findet, dafs beim Schwein die von der Muscularis mucosae zwischen die Drüsen aufsteigenden Muskelbündel besonders ausgebildet sind / (Sappey 594, 1889).

Muscularis. Die Muscularis wird durch Bindegewebszüge und elastische Fasern, welche die Subserosa mit der Submucosa verbinden, gewissermafsen in Bündel abgeteilt.

Subserosa. Die Subserosa ist sehr reichlich vorhanden und enthält Fettgewebe und viele elastische Elemente / (Brade 6093, 1884).

Dicotyles.

Ich gebe hier die vorliegenden Angaben über Dicotyles torquatus und Dicotyles labiatus zusammen. Ich vermochte nicht zu trennen, da der Name Pekari (auch Tajassu) von einigen Untersuchern abwechselnd für beide Tiere gebraucht wird.

/ Der Magen zeigt drei Magenabteilungen, von denen die erste von einer dicken, harten Membran ausgekleidet ist / (Tyson 7549, 1751).

/ Es sind zwei Cardiafortsätze vorhanden. Die Kutikulauskleidung des Ösophagus erstreckt sich weiter in den Magen als beim Schwein / (Home 115, 1807).

Auch Carus 1394, 1834 / beschreibt zwei sackartige Erweiterungen an der linken Magenhälfte / (Carus 1394, 1834).

Carus und Otto 211, 1835 / geben schon an, dafs sich das Epithel der Speiseröhre in den Magen fortsetzt und ihn in seinem ganzen mittleren Teile bekleidet. Ein kleiner mittlerer Anhang des mittleren Teils, zwei zipfelförmige seitliche Anhänge des Magens, sowie die ganze rechte Magenabteilung sind mit weicher Schleimhaut ausgekleidet / (Carus und Otto 211, 1835).

/ Zwei blindsackförmige Anhänge am linken Magenende konstatiert auch Nuhn 70, 1870 / (Nuhn 70, 1870).

/ Es sind zwei Cardiadrüsenregionen vorhanden, welche von der übrigen Verdauungschleimhaut durch eine Art Vormagen geschieden

werden (siehe Fig. 265). Der Magen besteht aus drei Säcken, einem linken (mit zwei blindsackartigen Anhängen), einem mittleren (in welchen der Schlund mündet) und einem rechten. Der mittlere und ein Teil des linken Sacks sind mit derselben Schleimhaut ausgekleidet, wie der Schlund; kutaner Charakter, derbe verhornte Oberfläche.

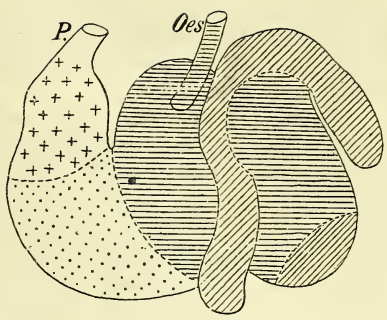

Fig. 265. **Der Magen von Dicotyles torquatus** im schematisierten senkrechten Durchschnitt.

Querschraffiert: Schlundabteilung; schrägschraffiert: die beiden Cardiadrüsenregionen; Punkte: Fundusdrüsenregion; Kreuze: Pylorusdrüsenregion; *Oes* Ösophagus; *P* Pylorus. Nach Edelmann 77, 1889.

Der mittlere Sack, der gröfste Teil des linken und ein kleiner Streifen des rechten Sackes haben eine drüsenlose kutane, 2 mm dicke Schleimhaut mit hornigen, kegelförmigen, makroskopischen Papillen, an denen sich wieder mikroskopische erkennen lassen. Geschichtetes Plattenepithel. Der rechte Magensack hat 1,6 mm dicke Schleimhaut, Drüsen mit Belegzellen. In der oberen Abteilung wird die Schleimhaut dicker, zeigt Vorsprünge. Die Drüsen gehören zu den Pylorusdrüsen. (Schmale Cylinderzellen mit nicht ganz peripher gestellten Kernen. Die Zellen sind heller als die der Cardiadrüsen) / (Edelmann 77, 1889).

Cordier, / der ebenfalls wie Edelmann Dicotyles torquatus untersuchte, konnte Belegzellen nicht auffinden und konstatiert das Vorhandensein einer Schlundrinne / (Cordier 7262, 1893).

Ruminantia (Wiederkäuer), **Selenodonta.**

Ich stelle aus praktischen Gründen die Cavicornia anderen Selenodontiern, über deren Magen weniger bekannt ist, voraus.

Den Wiederkäuern kommen im allgemeinen vier Magenabteilungen zu, wie dies schon in der ältesten Litteratur erwähnt wird.

/ Noch Bergmann und Leuckart konstatieren dies für Rind, Schaf, Ziege, Hirsch, Gemse u. s. w./ (Bergmann und Leuckart 7403, 1852).

/ 1. Die Mehrzahl der Wiederkäuer besitzt:

Rumen, Reticulum, Omasus und Abomasus.

2. Der Omasus fehlt

bei den Tylopoden (Camelus und Auchenia), den Tragulinen (Hyaemoschus und Tragulus).

Den Kameliden erkennen einen Omasus zu: Carus 211, 1835, Milne Edwards 386, 1860, Owen 212, 1868, Colin 213, 1871, Huxley 216, 1873).

3. Der Psalter fehlt:

bei Tragulus javanicus nach Leuckart 214, 1843 und nach Rapp (citiert bei Milne Edwards 386, 1860). Milne Edwards bestätigt diese Angaben. — Für die Existenz eines wenig ausgebildeten Psalters

bei Tragulus treten mehr oder weniger entschieden ein: Owen (im Katalog des Hunterschen Museums [citiert bei Flower]); Berlin (citiert bei Milne Edwards); Flower 215, 1867 und Huxley 216, 1873 / (Krazowski 210, 1880).

Weitere Litteratur siehe bei Cordier 7262, 1893. Cordier / weist auf die hohe Übereinstimmung hin, welche der Wiederkäuermagen bei verschiedenen Arten zeigt. Als Cordier seine Untersuchungen begann, hatte nur Garrod auf die Unterschiede hingewiesen, welche in der Anordnung der Falten des Blättermagens bei verschiedenen Species besteht. Cordier bespricht und vergleicht die makroskopischen Verhältnisse bei zahlreichen Vertretern der Wiederkäuer und hebt Unterschiede und Ähnlichkeiten hervor. Er streift in seiner fleifsigen Arbeit auch an manchen Stellen das mikroskopische Gebiet, und ich konnte einige Notizen berücksichtigen / (Cordier 7262, 1893, vgl. auch Cordier 7543, 1893).

Der fortlaufenden Schilderung der Magenabteilungen der Wiederkäuer sende ich einige Angaben aus der älteren Litteratur, die von historischem Interesse sein mögen, voraus.

Brugnone / beschreibt den Verlauf der Schichten der Muscularis im Wiederkäuermagen; er erkennt zwei Schichten, deren Richtung eine entgegengesetzte ist / (Brugnone 7677, 1811).

/ Der letzte Magen der Wiederkäuer ist gänzlich das, was der einfache Magen des Menschen ist; er ist rein blofs Verdauungssekretionsorgan, hat saueres Sekret, während das der zwei ersten Mägen alkalisch reagiert; diese sind also mehr accessorisches Einspeichelungsorgan / (Rapp-Duttenhofer 29, 1832).

Schon Bischoff 56, 1838 konstatierte: / Die drei ersten Mägen besitzen keine Spur von Drüsen / (Bischoff 56, 1838).

Purkinje / giebt gelegentlich seiner Versuche über künstliche Verdauung mit Lab- und Salzsäure (basierend auf den Versuchen Beaumonts, Eberles, Müllers und Schwanns) an, dafs bei den Wiederkäuern nur der Labmagen Verdauungsdrüschen zeigt, indes der Wanst, der Netz- und Blättermagen nur mit einem epidermidalen Gebilde innerlich überzogen sind / (Purkinje 190, 1838). Diese Angaben erwiesen sich bis heute als richtig.

/ Es findet sich kutane Schleimhaut in den drei ersten Magenabteilungen / (Ellenberger 253, 1887).

Für die verschiedenen Magenabteilungen werden mancherlei Namen gebraucht. Einige der häufiger gebrauchten gebe ich (einige ältere nach Brugnone 7677, 1811, Carus 1394, 1834, Frank 6179, 1871 und Gurlt 3478, 1844) wieder:

1. Erster Magen, Rumen, Pansen, Wanst, Grasmagen, Wampe, Ranzen, Ingluvies, l'herbier, la double, penula, magnus venter, koilia megalä, ventricule, le grand ventricule, il panzone, paunch.
2. Zweiter Magen, Haube, Netzmagen, Mütze, Bienenkappe, Reticulum, Ollula, das Garn, Magenzipfel, le bonnet, réseau, Honeycombed bag, kekryphalos, la cuffia oder scuffia, la beretta.
3. Dritter Magen, Psalter, Blättermagen, Buch, Omasus, Centipellio, centopelle, centocamere, Löser, Faltenmagen, Le feuillet, Erinaceus, Echinus, millefeuillet, millet, livret, pseautier, millefoglio.
4. Vierter Magen, Labmagen, Abomasus, Ventriculus intestinalis, Rohm, Fettmagen, la caillette, Taliscus, Enystron, il quaglia, il quaglietto, franchemule, muletta.

Die drei ersten Wiederkäuermägen (ebenso den ersten Delphinmagen) nennt Home 7547, 1807 preparatory stomachs. Boas 7672, 1890 faſst 1. und 2. Magen der Wiederkäuer als Vordermagen zusammen, den dritten Magen nennt er Mittelmagen und den vierten den Hintermagen.

Pansen = Rumen = Wanst = erster Magen = Ingluvies der Wiederkäuer.

Epithelschicht. / Das Epithel füllt die Buchten zwischen den primären Papillen aus. Das Epithel zeigt deutliche Riffzellen. Die oberflächlichste Schicht des Epithels besteht aus platten, meist kernlosen Zellen. Im Pansen (und Haube) findet sich Pigment im Epithel / (Noack 6323, 1884).

/ Das geschichtete Epithel füllt die Buchten zwischen den mikroskopischen Papillen aus. Es ist oberflächlich stark, namentlich bedeutend an den makroskopischen Papillen verhornt. (Im Epithel kommen Gebilde vor, welche Nervenendigungen gleichen) / (Ellenberger 1827, 1884).

/ Die Schleimhaut ist mit Zotten versehen, welche geschichtetes Epithel besitzen. Die Zotten sind 0,6—2 mm breit und 1—3,5 mm lang. Im Innern der Zotten finden sich Muskeln, Blutgefäſse, Nerven, Lymphgefäſse; Drüsen fehlen / (Graff 7402, 1880).

/ Das Pansenepithel der Wiederkäuer ist mehr oder weniger pigmentiert, gelb, gelblichbraun, sogar schwarzbraun. Zimmermann und Sal finden, daſs beim Rinde das Epithel überhaupt weniger pigmentiert ist, als beim Schafe oder beim Hirsch, bei welchem es meistens schwarzbraun erscheint. Das Epithel junger Tiere ist weniger pigmentiert, als bei alten Tieren, so z. B. ist der Pansen des Lammes oder eines jungen Schafes ganz licht gelbbraun / (Zimmermann und Sal 7553, 1894).

Papillen des Rumen. Garrod / giebt eine Übersicht über die Form der Papillen des Rumens und die Zellen des Reticulum in tabellarischer Zusammenstellung / (Garrod 404, 1877).

Cordier / findet die Papillen des Rumens reich vaskularisiert. Er denkt, daſs die Theorien über die Funktionen der Papillen des Rumens und der Zellen des Netzes (Sekretion, Absorption etc.) nicht annehmbar seien, sondern daſs dieselben die Aufgabe haben, die Temperatur der Nahrungsmasse zu erhöhen und zu regeln, und so die Verdauung begünstigen / (Cordier 6125, 1892/93 und 7262, 1893).

/ Die Mucosa besitzt Zotten, Papillen makroskopische und mikroskopische. Die Zotten stellen streng genommen Falten der Schleimhaut dar. In ihrem Innern befinden sich Muskelelemente. Die Spitzen der Zotten sind stark verhornt / (Noack 6323, 1884).

/ Die Mucosa ist kutan von geringer Dicke, derber Konsistenz und wenig verschiebbar. Die innere Fläche ist mit oft dicht gedrängt stehenden, am Rande gekerbten Vorsprüngen (Zotten, makroskopische Papillen) versehen, deren Gröſse bedeutend schwankt. Der Gestalt nach sind die Zotten meist spaten-, zungen- oder bandförmig; nur die kleineren sind zum Teil kegel- oder lanzettförmig, ja körnig / (Ellenberger 1827, 1884).

/ Die Grundlage der Wand bildet ein Bindegewebegerüst mit zahlreichen elastischen Elementen / (Noack 6323, 1884).

/ Das Stratum proprium der Mucosa ist bindegewebig-elastisch, in den tieferen Schichten zellarm, oberflächlich zellreicher / (Ellenberger 1827, 1884).

Drüsen des Rumen. / Nach Frank, Bruckmüller und Polansky, Leisering und Müller, Noack und Ellenberger 1827, 1884 hat die Schleimhaut des Pansen keine Drüsen; von Thanhoffer erwähnt in seinem Lehrbuche, dafs sehr selten zwischen den einzelnen Falten acino-tubulöse Schleimdrüsen auf der Oberfläche der Schleimhaut münden. Auch nach Nádaskay (A hasznos házi állatok leiró boncztanának kézikönyve. II. kiadás. 2. rész. p. 34.) enthält die Schleimhaut des Pansens wenige, sehr kleine Schleimdrüsen.

Die Pansenschleimhaut des Rindes, Kalbes, Hirsches, Elchs, gefleckten Hirsches ist drüsenlos. Beim Schaf und Lamm dagegen fand Zimmermann in der Nähe der Schlundrinne (öfter oder vielleicht stets) in äufserst geringer Zahl Schleimdrüsen. Entwickelungsgeschichtlich sind diese Drüsen wahrscheinlich identisch mit den Schlunddrüsen des Schlundes, welche beim Rinde nur im oberen Teile des Schlundes vorkommen, bei anderen Tieren aber, wie z. B. beim Hunde, bis zur Cardia reichen / (Zimmermann und Sal 7553, 1894).

Wenn sich die Angaben über submucöse Drüsen im Pansen des Schafes in der Nähe der Schlundrinne bestätigen sollten, so wäre damit ein Moment von grofser Bedeutung gegeben. Von physiologischer Bedeutung dürften diese Drüsen, wie schon Zimmermann und Sal hervorheben, bei ihrer geringen Zahl kaum sein. Dagegen wäre damit ein Charakteristikum für die Schlundabteilung gegeben, das eine Übereinstimmung im Bau mit der Schlundschleimhaut anzeigen würde. Würde man diese Drüsen als etwas Altererbtes wie Zimmermann und Sal und nicht als etwas Neuerworbenes auffassen, so könnte dies veranlassen, ganz andere Schlüsse über die Entstehung der Schlundabteilung der Wiederkäuer zu ziehen, als ich dies für die Monotremen und auch einzelne Edentaten Grund meiner dortigen Befunde zu thun geneigt war.

Lymphgewebe. / Lymphfollikel fehlen (gegen Harms, der solche beim Kalbe fand) / (Ellenberger 1827, 1884),

/ Beim Schaf, Rind, Kalb, Lamm, Hirsch, Elch, gefleckten Hirsch fehlen in der Pansenschleimhaut Lymphfollikel / (Zimmermann und Sal 7553, 1894).

Muscularis mucosae. / Dieselbe ist gering entwickelt, mehr häutiger Natur / (Noack 6323, 1884).

/ Die Muscularis mucosae ist rudimentär urd wird durch einen Bindegewebszug, welchem Muskelelemente eingelagert sind, repräsentiert. Franck, Wilckens u. a. beschreiben eine gut entwickelte Muscularis mucosae, während Pauntscheff das Vorkommen einer solchen bestreitet / (Ellenberger 1827, 1884).

/ Eine Muscularis mucosae scheint im Pansen und Netzmagen zu fehlen, sie ist hingegen sehr deutlich im Blättermagen und im Labmagen. Im Pansen findet man jedoch bei alten Tieren stets Muskelfibrillen an der Basis der Papillen und im Innern dieser Bildungen / (Cordier 7262, 1893).

/ Eine eigentliche Muscularis mucosae in der Form einer ununterbrochenen Muskelhaut ist nicht vorhanden, wohl aber einzelne Gruppen von ziemlich langen Muskelzellen, die man oft auf ziemlich lange Strecken als ununterbrochenen Streifen verfolgen kann. Von diesen einer Muscularis mucosae entsprechenden Muskelzellen gelangen noch

einige Züge in die Papillen, wo sie stellenweise in ziemlich grofser Zahl vorhanden sind / (Zimmermann und Sal 7553, 1894).

Muscularis. / Die Muskulatur weist nur in der Umgebung des Schlundes einzelne, quergestreifte, übrigens ausschliefslich glatte Fasern auf.

Die komplizierte Anordnung der Muskulatur im Pansen der Wiederkäuer beschreibt Noack / (Noack 6323, 1884).

/ Die Muskelhaut besteht aus einer inneren Ring- und einer äufseren Längsschicht.

Nur in der Nähe der Cardia sind quergestreifte, longitudinal verlaufende, der Schlundmuskulatur entstammende Fasern beigemischt, sonst nur glatte / (Ellenberger 1827, 1884).

/ Cordier hat die Anordnung der Muskelschichten eingehend studiert. Er berücksichtigt auch das Verhalten der Muskulatur in den anderen Magenabteilungen, in der Schlundrinne (siehe dort) und am Pylorus / (Cordier 7262, 1893).

/ So wie Ellenberger konnten auch Zimmermann und Sal konstatieren, dafs zwischen den glatten Muskelzellen einige quergestreifte Muskelfasern zerstreut sind, besonders in der Nähe der Schlundrinne; diese stammen ohne Zweifel aus der Muskelhaut des Schlundes. Es ist jedenfalls auffallend, dafs Noack keine quergestreiften Muskelfasern finden konnte.

Zimmermann und Sal finden:

Tier	Querdurchmesser der	
	Muskelzelle	Muskelbündel
Kalb	0,78 μ	19,72 μ
vierjähriges Rind	1,092 „	21,152 „
achtjähriges „	1,404 „	26,146 „
Lamm	0,626 „	18,09 „
fünfjähriges Schaf	1,092 „	23,28 „
Hirsch	1,248 „	27,122 „

Bei jungen Tieren sind die Muskelbündel viel dünner, weil die Muskelzellen selbst auch viel dünner sind. Das Wachstum der Muscularis beruht zum grofsen Teil auf der Volumsvergröfserung der Muskelzellen, der Vergröfserung ihrer Länge und ihres Querdurchmessers. Eine Vermehrung der Muskelzellen schliefsen die Verfasser nicht aus / (Zimmermann und Sal 7553, 1894).

/ Die **Subserosa** ist namentlich an den Einbuchtungen des Pansens sehr stark entwickelt, und enthält oft reichlich Fettgewebe und auch zahlreiche Nervenfasern.

Blutgefäfse. Die Stämme liegen in der Submucosa; es besteht ein subepitheliales Capillarnetz; in die makroskopischen Zotten treten ein oder mehrere Blutgefäfsstämme zentral ein und verästeln sich netzartig. Wenn der Stamm mehr auf einer Seite liegt, dann ist die Zotte asymmetrisch, indem die betreffende Seite sich stärker entwickelt hat und kolossale Epithelbuchten aufweist. (Pauntscheff.) In den mikroskopischen Papillen findet man einfache Gefäfsschlingen, nur selten kleine Netze / (Ellenberger 1827, 1884).

Nerven. / Die Nerven der Serosa und Subserosa gehören zum gröfsten Teil dem sympathischen System an. Sie sind ziemlich zahlreich / (Noack 6323, 1884).

/ Ganglien findet man in der Submucosa, in dem Bindegewebe beider Muskelschichten, namentlich aber in der Intermuscularis / (Ellenberger 1827, 1884).

Altersveränderungen. Cordier / beschreibt als Altersveränderungen am Rumen der Wiederkäuer:

1. Die Papillen schwinden allmählich (z. B. bei Bison und Antilope);
2. mehr oder weniger intensive Schwarzfärbung der Schleimhautoberfläche des Rumen tritt ein (beim Bison, Schaf und Rind, Pekari, aber nicht Hirsch und Antilope). Ein Schnitt zeigt, dafs das Pigment sich in den oberflächlichen Schüppchen des verhornten Epithels findet / (Cordier 6126, 1892).

Haube = Reticulum = zweiter Magen = Ollula der Wiederkäuer.

/ Wilckens zeichnet beim 42tägigen Saugkalb in den Falten der Haube, welche den wabenförmigen Raum begrenzen, und die von geschichtetem Pflasterepithel überkleidet werden, eine starke Muskelschicht. Die Falten tragen einen warzen- oder zackenförmigen Besatz (sekundäre Zotten) / (Wilckens 100, 1872).

Mucosa. / Nur im Vorhofe finden sich Zotten, im übrigen aber Leisten. Man kann primäre, sekundäre, tertiäre und quaternäre Leisten unterscheiden. Die Anordnung der Leisten ist eine eigentümliche und für den Futtertransport in der Haube trefflich geeignet / (Noack 6323, 1884).

/ Die Schleimhautoberfläche zeigt 1—1,5 cm hohe Falten, welche, mit einander kommunizierend, vieleckige Räume bilden. Die spitzen Ränder der Falten sind gezähnt, die Zähne durch kleine, kegelförmige Papillen gebildet und von einem Epithel in der obersten Schicht mit verhornten Zellen überkleidet. Drüsen fehlen / (Graff 7402, 1880).

/ Die Schleimhautfalten lassen nach ihrer Gröfse vier Arten unterscheiden.

Die Schleimhaut gleicht in ihrem Bau der Pansenschleimhaut.

Drüsen und Follikel fehlen / (Ellenberger 1827, 1884).

/ Der mikroskopische Bau der Haube unterscheidet sich wenig von dem des Pansens (vergleiche diesen) / (Noack 6323, 1884).

/ Die Muscularis mucosae ist rudimentär (Franck, Pauntscheff u. a. beschreiben eine gut ausgebildete Muscularis mucosae).

In den Leisten findet sich jedoch Muskulatur, welche aus Bündeln besteht, deren Fasern mit der Längsachse der Leisten verlaufen. Dieses verhältnismäfsig starke Muskelblatt verdickt sich gegen den freien Rand der Leiste / (Ellenberger 1827, 1884).

/ Die Leisten der Haube besitzen noch eine eigene Muskulatur. Es werden so die Haubenzellen zu Gebilden, deren Seitenwände kontraktil sind. Noack beschreibt die komplicierte Anordnung der Muskulatur der Haube eingehend / (Noack 6323, 1884).

Dritter Magen = Psalter = Omasus = Centipellio der Wiederkäuer.

Garrod giebt eine eingehende Darstellung der Blätter des Psalters bei zahlreichen Wiederkäuern, behandelt dieselben jedoch makroskopisch.

Er beschreibt primäre, sekundäre, tertiäre Blätter und quadruplikate und quinquiplikate Psalter / (Garrod 404, 1877). Vergl. auch Franck 6179, 1871.

Schichten. / 1. Epithel. 2. Mucosa. 3. Eine auf dem Querschnitt quer zum Faserverlauf durchschnittene Schicht von glatten Muskelfasern. 4. Eine Schicht lockeren Bindegewebes. 5. Eine Schicht längsgeschnittener, glatter Muskelfasern.

Die erste Muskelschicht, die wohl als Muscularis mucosae aufzufassen ist, bildet am freien Rande der Blätter einen Wulst, der nur aus der Propria mucosae mit der Epithelschicht und dieser Muskulatur besteht. Die Muskelschicht 5 ist als ein hineinziehender Teil der äufseren Muskulatur aufzufassen / (siehe Fig. 266 und 267).

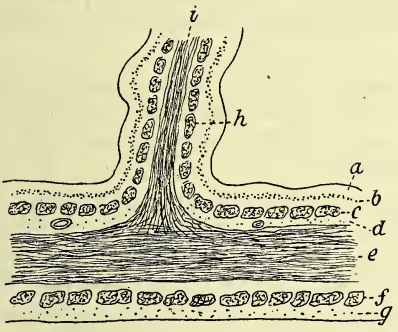

Fig. 266.

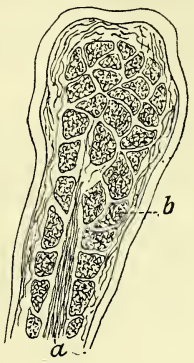

Fig. 267.

Fig. 266. **Querschnitt durch die Psalterwand und den Anfang eines Blattes.** *a* Hornschicht; *b* weiche Zellschicht auf der Propria mucosae; *c* Muscularis mucosae; *d* Submucosa; *e* Kreisfaserschicht der Muscularis; *f* Längsfaserschicht derselben; *g* Serosa; *h* Seitenmuskulatur des Blattes; *i* Centralmuskulatur desselben. (Tier nicht angegeben; nach dem Text zu schliefsen Rind.) Nach Ellenberger 117, 1881.

Fig. 267. **Ende eines Blattes.** Querschnitt.

a die Centralmuskulatur, welche am Muskelwulst endet; *b* der durch Anhäufung der Seitenmuskulatur entstandene Muskelwulst (Randwulst). (Tier nicht angegeben; nach dem Text zu schliefsen Rind.) Nach Ellenberger 117, 1881.

Diese Befunde ergaben sich bei der Untersuchung der Blätter. Untersucht man die Wand des Psalters, so ergibt sich, dafs die Muskelhaut aus zwei Schichten besteht. Die äufsere Schicht besteht aus Fasern glatter Muskulatur, die longitudinal von der Haube zur Labmagenöffnung verlaufen. Sie ist von unbedeutender Stärke und besteht an der Brücke nur aus vereinzelten Bündeln. Die zweite, innere Schicht verläuft cirkulär von der grofsen Kurvatur hinweg bis wieder zur Brücke auf der anderen Seite. Diese Schicht erstreckt sich zu einem kleinen Teil in die Blätter hinein und bildet in diesen die zentrale Muskelschicht, welch' letztere an dem Randwulst der Blätter endigt.

Epithel. Geschichtetes Epithel, welches eine Hornschicht trägt. Die einzelnen Zellenschichten werden von Ellenberger des Genaueren beschrieben. Das Epithel überzieht die makroskopisch sich frei über die Oberfläche erhebenden Papillen der Schleimhaut / (Ellenberger 117, 1881).

/ Auch Graff 7402, 1880 bespricht das geschichtete Epithel, die Faltenbildung und das Fehlen der Drüsen / (Graff 7402, 1880).

/ Nach Ellenberger 1827, 1884 ist das Epithel in den oberen Schichten verhornt / (Ellenberger 1827, 1884).

/ Die Schleimhaut besitzt Längsfalten, welche einen eigentümlichen Blätterapparat bilden. Die Blätter sind mit makroskopischen Papillen besetzt.

Die Schleimhaut ist frei von Drüsen und Follikeln.

Die Muscularis mucosae und die Muskelhaut setzen sich in die Blätter fort / (Ellenberger 1827, 1884).

Ellenberger beschreibt die Anordnung der Blätter des Psalters genau / (Ellenberger 117, 1881).

Muscularis mucosae. / Es ist eine echte Muscularis mucosae vorhanden, deren Fasern longitudinal gerichtet sind, und von welcher Muskelfasern in die mikroskopischen Papillen ausstrahlen / (Ellenberger 1827, 1884).

Muskulatur. / Bei Beschreibung der Brückenmuskulatur erwähnt Ellenberger einen Sphinkter, der eine partielle Verdickung der Quermuskulatur der Brücke und deren Verlängerung die Kreismuskulatur der Psalterwand darstellt.

Physiologisches. Ellenberger faſst seine Resultate folgendermaſsen zusammen: 1. Der Psalter hat keine sezernirende Funktion. 2. Chemische Verdauungsprozesse finden in ihm nur insoweit statt, als dieselben durch den verschluckten, den Nahrungsmitteln beigemischten Speichel und die im Pansen eingeleiteten Gärungs- und Fäulnisprozesse statthaben müssen. 3. Der Psalter ist ein Kaumagen, ein Verkleinerungs-, Zermalmungsapparat. Er hat namentlich das zu verkleinern, was der Rumination entgangen ist. Durch seine Thätigkeit kann die Rumination zum kleinen Teil ersetzt werden. Er verhindert den Eintritt grob zerkleinerter Massen in den Labmagen, er sorgt dafür, daſs nur solche Massen in den Labmagen gelangen, welche die Schleimhaut nicht lädieren können, und welche so verkleinert sind, daſs sie dem verdauenden Labsaft, Magensaft, möglichst zugänglich sind. 4. Für die Ausübung der vorgenannten Funktion ist der Psalter mit automatischen Centren ausgestattet. 5. Die Psalterschleimhaut ist anatomisch sehr ungünstig für die Funktion der Resorption eingerichtet, schwer imbibierbar und schwer permeabel für flüssige Nährstoffe. Demnach ist nicht anzunehmen, daſs die Exsiccation des Psalterinhalts durch Resorption des Flüssigen zu stande kommt. 6. Der Psalterinhalt, der Inhalt der Psalterkammern ist trockener, enthält weniger Flüssigkeit als der Inhalt der anderen Mägen. Diese Thatsache findet darin ihre Erklärung, daſs einmal ein groſser Theil der Flüssigkeiten direkt die Psalterrinne entlang nach dem Labmagen abflieſst, ohne in die Psalterkammern einzutreten, daſs also weniger Flüssigkeit in die Kammern kommt, und sodann darin, daſs die Futtermassen in den Kammern sowohl durch freiwilliges als durch Pressen veranlaſstes Abflieſsen der Flüssigkeit trockener werden. Das freiwillige Abflieſsen des Wassers nach unten muſs ebenso sicher stattfinden, wie aus einem Brei, den man in einem Seihtuch aufhängt, das Wasser abflieſst. Drückt man das Tuch mechanisch zusammen, so wird der Wasserabfluſs bedeutend gesteigert. Gerade so ist es im Psalter. Der Wasserverlust seines Inhalts ist wesentlich die Folge des Auspressens der in seinen Kammern

gelegenen Futterkuchen durch die Kontraktionen der Psalterwand, speciell ihrer Ringfaserschicht, und durch Druck von aufsen. Der Wasserverlust, der durch Resorption stattfindet, ist nur ein unbedeutender. Bei sehr langem, krankhaftem Verweilen der Nahrungsmittel daselbst würde allerdings auch dieser Verlust mit in Anrechnung zu bringen sein.

Lymphgefäfse. Die Lymphgefäfse bilden in den makroskopischen Papillen periphere Capillarnetze, aber mehr gegen das Centrum der Papillen gelegen als die Blutgefäfse.

Blutgefäfse. Die in die Subserosa eintretenden Hauptstämme gehen mit ihren Ästen schräg durch die Muskulatur des Psalters zur Submucosa, woselbst sie längsgerichtet sind. Von diesen Längsstämmen treten stärkere Äste in die Blätter, welche sich nahe dem Rande häufig in zwei Äste teilen und sich meist bogenförmig verbinden. Diese sind Hauptäste (grofse Primär-Äste); ferner treten auch kleine Gefäfse von den Stämmen der Submucosa aus in die Blätter ein. Letztere anastomosiren mit Zweigen der Hauptäste. Das gesamte Capillarnetz der Mucosa liegt direkt unter dem Epithel.

In jede makroskopische Papille geht ein starker Gefäfszweig, der in derselben auf der einen Seite, dem Rande folgend, gebogen aufsteigt und auf der andern Seite wieder herabgeht. Von diesem Gefäfse gehen einerseits Zweige in das Innere der Papille und bilden dort ein Capillarnetz, andererseits gehen welche nach aufsen, die in die makroskopischen sekundären Papillen eintreten und dort (siehe Fig. 268) endigen. „Die Venen verlaufen ähnlich wie die Arterien und mit ihnen. Sie sind klappenlos“ / (Ellenberger 117, 1881).

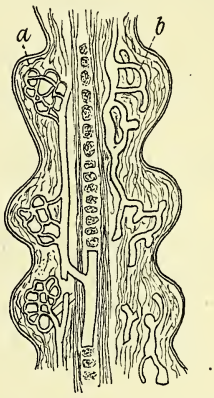

Fig. 268. **Längsschnitt eines Blattes mit Blut- und Lymphgefäfsen.**
a Blutgefäfse, gefüllt mit Berlinerblau. In jeder makroskopischen Papille befindet sich ein Capillarnetz, welches vom Seitengefäfs, das durch Vereinigung von Ästen des Centralgefäfses gebildet wird, entsteht; *b* Lymphgefäfse, durch Einstichinjektion dargestellt. (Tier nicht angegeben; nach dem Text zu schliefsen Rind.) Nach Ellenberger 117, 1881.

Innervation. Ellenberger / fafst seine Resultate folgendermafsen zusammen: 1. Der Nervus vagus ist motorischer Nerv für den ersten, zweiten und vierten Magen der ruminierenden Tiere. 2. Diese Mägen besitzen aber auch noch besondere Nervencentren, vermöge deren sie imstande sind, auch dann noch Bewegungen zu vollziehen, wenn der Nervus vagus durch beiderseitige Durchschneidung (Trennung vom Centrum) aufser Thätigkeit gesetzt wird. 3. Die Kontraktion der Haube erfolgt ganz wie in der quergestreiften Körpermuskulatur, trotzdem ihre Muscularis zum bei weitem gröfsten Teile aus glatter Muskulatur besteht; auch der Pansen kontrahiert sich rascher und energischer, als wir dies von der Darmmuskulatur der Säuger kennen. 4. Der Psalter funktioniert ganz unabhängig von den drei anderen Mägen; er hat eine besondere Innervation. 5. Derselbe besitzt eigenthätige Nervencentren in seiner Wand und in den Blättern. 6. Der

Verlauf der motorischen Fasern des Psalters, resp. der Erregungsfasern seiner motorischen Centren ist noch unbekannt. Jedenfalls verlaufen sie nicht im Halssympathicus. Auch der Halsvagus vermag den Psalter nur in sehr geringem Mafse zu Bewegungen anzuregen. Er scheint demnach zwar ein motorischer Nerv für den Psalter zu sein, aber nur in untergeordnetem Mafse, so dafs noch die Existenz eines anderen motorischen Nerven für den Psalter angenommen werden mufs / (Ellenberger 6653, 1882 und 6149, 1882).

Ellenberger / findet in den Blättern ein Nervennetz, in dem ganglionäre Anschwellungen nicht selten sind. Er glaubt, dafs dieser Nervenapparat dem Plexus submucosus des Darmkanals entspricht. In der Wand des Psalters findet er eigene, intramuskulär gelegene Nervencentren / (Ellenberger 117, 1881).

Schlundrinne der Wiederkäuer.

/ Die Schleimhaut ist ein wenig pigmentiert.

Lymphgewebe. In der Propria mucosae kommen Leukocytenhaufen (Lymphfollikel) vor, die oft von der Muscularis mucosae bis zum Epithel reichen / (Ellenberger 1827, 1884).

/ Die Tunica propria der Mucosa weist Gebilde auf, welche die gröfste Ähnlichkeit mit Lymphfollikeln besitzen und jedenfalls follikuläre Gebilde vorstellen / (Noack 6323, 1884).

Muscularis. / Die Muscularis besteht aus folgenden Schichten. Am meisten nach aufsen liegt eine sehr dünne und unvollständige, unterbrochene, doppelte, selten dreifache Schicht quergestreifter Muskulatur (aufsen longitudinal, dann transversal und dann wieder longitudinale Fasern). Dieser Lage folgt nach innen glatte Muskulatur, und zwar erst eine Quer- und dann eine Längsfaserlage, welch letztere sich in die Psalterblätter fortsetzt und als Muscularis mucosae angesehen werden kann / (Ellenberger 1827, 1884).

/ Von den vier Muskelschichten, welche gewöhnlich beschrieben werden, entspricht die erste der Muscularis mucosae, und die vierte besteht nur aus wenigen Muskelbündeln, welche der äufseren Längsschicht des Blättermagens entstammen. Wenn ich Cordier recht verstehe, würden die beiden mittleren Schichten der Ring- und Längsmuskelschicht entsprechen, es wäre also im wesentlichen dieselbe Muskelanordnung, wie im Magen sonst / (Cordier 6124, 1892/93, vergl. auch Cordier 7262, 1893).

/ Die Muscularis mucosae ist ziemlich stark / (Ellenberger 1827, 1884).

/ Die Muscularis mucosae zeigt eine viel weitere Ausbildung als die der Haube. Sie erscheint fast zweischichtig / (Noack 6323, 1884).

Über makroskopische Verhältnisse der Schlundrinne siehe die Lehrbücher von v. Thanhoffer 5501, 1885, von Ellenberger, ferner Cordier 7262, 1893, Schmaltz 7554, 1894; Ellenberger 7263, 1895; Schmaltz 7374, 1895.

Labmagen der Wiederkäuer.

/ Es lassen sich zwei Regionen unterscheiden: eine Fundusdrüsenregion und eine Pylorusdrüsenregion. Erstere ist durch grofse Schleimhautfalten (makroskopisch) ausgezeichnet, die beim Rinde 16, beim

Schaf 13—14, bei der Ziege 15 an Zahl betragen / (Ellenberger 1827, 1884).

/ Im allgemeinen ist der Übergang des geschichteten Epithels des Blättermagens in das Epithel des Labmagens ein scharfer. Doch erstreckt sich bisweilen das geschichtete Epithel noch eine kurze Strecke in die Höhle des Labmagens / (Cordier 7262, 1893).

/ **Cardiadrüsenregion.** Ellenberger vermochte eine Cardiadrüsenregion nicht nachzuweisen.

Fundusdrüsenregion. In der Magengrube werden die Cylinderzellen gegen den Drüsenkörper niedriger und haben dort einzelne Belegzellen zwischen sich. Der engere Drüsenkörper, der sich von der Mitte ab oft gabelig teilt, dabei kurz (0,25—0,3 mm) und gegen die Pylorusgegend hin oft noch in 3—8 Äste gespalten ist, enthält Haupt- und Belegzellen. Erstere werden gegen das blinde Ende immer seltener. In der Mitte bilden sie zuweilen eine zusammenhängende Schicht. In der Regel tragen sie zur Lumenbegrenzung bei, können aber auch ganz aufserhalb des Hauptzellschlauches liegen.

Pylorusdrüsenregion. Die Pylorusdrüsen sind bedeutend länger als die Belegzelldrüsen, korkzieherähnlich gewunden und in 2—6 Äste gespalten / (Ellenberger 1827, 1884).

/ **Lymphgewebe.** Brugnone erkennt Lymphfollikel (er beschreibt sie als Drüsen) im Labmagen der Wiederkäuer / (Brugnone 7677, 1811).

/ Das Vorkommen der Lymphfollikel ist in der Magenschleimhaut des Labmagens individuell verschieden. Die Follikel liegen unregelmäfsig und kommen im Pylorus häufiger vor, als in der Fundusdrüsenregion.

Muscularis mucosae. Die Muscularis mucosae ist in der Pylorusdrüsenregion stärker als in der Belegzelldrüsenregion / (Ellenberger 1827, 1884).

Entwickelung des Wiederkäuermagens.

/ Entwickelung des Wiederkäuermagens nach Meckel: Beim ausgetragenen Fötus sind alle vier Mägen gleich grofs; während das Tier Milch saugt, wächst der vierte Magen, bis er alle andern an Gröfse übertrifft; beginnt es dann sich von Kräutern zu ernähren, so bleibt er wieder stehen und überläfst es dem Pansen nebst den übrigen Mägen, sich auszubilden / (Rapp-Duttenhofer 29, 1832).

Labmagen, Rind. Wilckens / findet beim 111tägigen Rindsembryo Labdrüsen mit Haupt- und Belegzellen, bringt jedoch letztere in genetische Beziehung zur bindegewebigen Grundsubstanz / (Wilckens 100, 1872).

/ Rindsembryonen. Bei den Säuglingen ist der Labmagen gröfser als der Pansen, und dieses Verhältnis bleibt so lange bestehen, als das junge Tier sich von Milch nährt (Milch läuft vermittelst der Schlundrinne direkt in den Blättermagen und Labmagen). Nimmt das Tier nun Rauhfutterstoffe zu sich, so wachsen Pansen und Netzmagen stärker. Der Pansen eines ausgewachsenen Rindes ist bis fünfmal so grofs als der Labmagen.

Im Fötalleben bis ungefähr zur 26. Woche ist der Pansen gröfser als der Labmagen, von der 26. bis 28. Woche kehrt sich das Verhältnis um, der Labmagen wird die gröfste Abteilung, auch der Blättermagen fängt an zu wachsen.

Nach Gedge (Bericht über die Fortschritte der Anatomie und Physiologie pro 1869 von Henle, Meissner und Grenacher, 3. Heft) finden sich bei Schafsembryonen ähnliche Verhältnisse / (Brümmer 78, 1876).

Wiederkäuer. Gegenbaur 397, 1878 / läfst nur Rumen und Reticulum aus dem Cardialende des Ösophagus hervorgehen. Woraus der Blättermagen hervorgeht, sagt er nicht. Der Labmagen bildet sich „aus dem Pylorusteil".

„Der Labmagen bildet einen relativ gröfseren Abschnitt beim Säugling, indes er später vom Rumen wohl zehnmal und mehr an Gröfse übertroffen wird" / (Gegenbaur 397, 1878).

/ Vorzugsweise Schafsembryonen (einige wenige ältere Rindsembryonen).

Eine Omasusanlage tritt schon frühzeitig auf und hat die engste Beziehung zum Abomasus, von dem die vollkommene Abgrenzung erst ganz zuletzt, nachdem die beiden anderen Magenabschnitte lange sich differenziert haben, erfolgt. Krazowski tritt deshalb den Anschauungen derjenigen Autoren bei, die bei Gruppierung der einzelnen Abteilungen des Wiederkäuermagens Rumen und Reticulum einerseits und Omasus und Abomasus andererseits zusammenfassen, so sehr man in Anbetracht mancher anatomischer (geschichtetes Epithel und Drüsenlosigkeit) und funktioneller Differenzen geneigt sein könnte, den Omasus, wie viele thun, der ersten Gruppe zuzuzählen. Möglicherweise liegt bei Tylopoden und Tragulinen dennoch ein frühes Stadium der Psalterentwickelung vor (ob Flowers Leisten als eine erste Andeutung der Blätterbildung anzusehen sind?).

Der Omasus durchläuft in seiner Ontogenese Stadien, die mit denen übereinstimmen, welche noch gegenwärtig bei weniger weit differenzierten Wiederkäuerformen persistieren / (Krazowski 210, 1880).

/ Das Epithel der Pylorusschleimhaut eines Rindsfötus von 10 cm Länge weist an seiner ganzen Oberfläche Erhebungen und Senkungen auf. Die auf den Erhebungen befindlichen Zellen sind protoplasmareicher als die in den Senkungen gelegenen, und diese letzteren weisen an ihrem freien Rande ein Schleimklümpchen auf; bei beiden Zellarten sind Mitosen häufig. Beim 14 cm langen Rindsfötus wird das dem Lumen zugekehrte Drittel ihres Körpers von einem sehr deutlichen und gut begrenzten Schleimklümpchen eingenommen. Die Mitosen finden sich fast ausschliefslich in den Senkungen, und hier läfst sich leicht erkennen, dafs die in Mitosis begriffenen Zellen Schleim enthalten. Das Aussehen dieses Epithels erinnert so an das die Magengrübchen beim ausgewachsenen Tiere bekleidende Epithel / (Sacerdotti 7362, 1894).

Wenn Sacerdotti auch nicht scharf zu trennen scheint zwischen den Pylorusepithelzellen, die ja doch zum Magenepithel gehören, und den Darmepithelien, die er im folgenden beschreibt, so bleiben seine Resultate doch interessant, einmal, weil er Mitosen beobachtete, und dann, da er offenbar die erste Differenzierung des Oberendes der Magenepithelien beschrieben hat.

Über die Entwickelung des Wiederkäuermagens vergleiche ferner Martin 7681, 1889 und 7680, 1891; Stoss 7674, 1890 und 6426, 1892 und 6854, 1894; Bonnet 7682, 1891 und Cordiers Arbeiten.

Rind.

/ Schon Leydig vermifst in den vor dem Labmagen liegenden, mit starkem Plattenepithel versehenen Mägen jegliche Spur von Drüsen.

Psalter (Omasus). Die Blätter, welche eigentlich feine Duplikaturen der Mucosa mit Papillen sind, haben einzelne Züge glatter Muskeln in ihrem Inneren / (Leydig 563, 1857).

/ Regionen des Labmagens beim Ochsen. Die Drüsen in der linken und rechten Hälfte des Labmagens sind verschieden gebaut. Links spalten sie sich wie beim Pferd schon am obern Drittteil oder wenigstens über der Mitte in 3—5 einzelne Schläuche, während am Pylorus eine solche Teilung entweder ganz ausbleibt oder erst unter der Mitte beginnt und mehr nur die Enden betrifft / (Kölliker 314, 1850).

/ Nach Fürstenberg unterscheidet man beim Rind eine Lab- und Schleimdrüsenpartie (entsprechend der Fundus- und Pylorusdrüsenpartie Heidenhains) / (Pauli 142, 1884). Abbildungen, welche die äufsere Form dieser Drüsen zeigen, gebe ich nach Sappey 7203, 1894.

/ Das Oberflächenepithel besteht aus pyramidenförmigen, auch flaschenförmigen Zellen. Es finden sich Ersatzzellen. Das Oberflächenepithel reicht auch in die Drüsenausführgänge / (Pauli 142, 1884).

Edelmann / vermochte beim Rind eine Cardiadrüsenregion nicht nachzuweisen / (Edelmann 77, 1889).

/ Fundusdrüsenregion. Die Drüsen sind einfache, tubulöse Schläuche von 3—4 mm Länge. Sie bestehen aus Drüsenkörper und Ausführgang. Es finden sich Haupt- und Belegzellen. Die Belegzellen reichen bis zum Drüsenhals hinauf / (Pauli 142, 1884).

/ Die Labdrüsen sind gruppenweise durch stärkere Bindegewebsstreifen gesondert, und jede Gruppe steht in Beziehung zu einer Ausmündung an der Oberfläche. Die Gruben sind breite Einsenkungen, in welche die Drüsenschläuche ohne vorherige Verjüngung, also anders als beim Hunde münden.

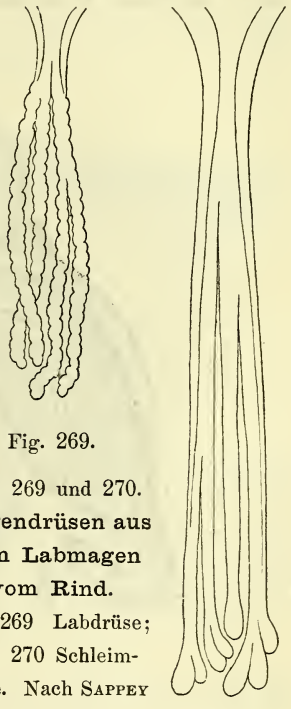

Fig. 269. Fig. 270.

Fig. 269 und 270. **Magendrüsen aus dem Labmagen vom Rind.** Fig. 269 Labdrüse; Fig. 270 Schleimdrüse. Nach Sappey 7203, 1894.

In den Drüsen findet Rollett ähnliche Abteilungen, wie bei den anderen von ihm beschriebenen Tieren, und beschreibt dieselben genauer / (Rollett 44, 1871).

/ Pylorusdrüsenregion. Die Drüsen sind einfache Tubuli, doch mehr verästelt als jene der Fundusdrüsenregion. Die Drüsenzellen sind fein gekörnt. Ersatzzellen wie im Oberflächenepithel finden sich nicht. Belegzellen finden sich auch keine / (Pauli 142, 1884).

/ Physiologisches. Pauli findet, dafs sich an denjenigen Stellen des Labmagens beim Rind das Pepsin findet, welche reich an

Labzellen (Belegzellen) sind. Diejenigen Stellen der Magenschleimhaut, an denen sich nur Oberflächenepithel und Cylinderzellen finden, sind arm an Pepsin / (Pauli 6660, 1884).

/ Die Muscularis variiert in der Dicke von 3—5 mm / (Graff 7402, 1880).

/ Nerven des Labmagens. Sie liegen in grofsen Stämmen in der Submucosa, treten von hier in die Muscularis mucosae, geben hier Zweige ab und verästeln sich in dem zwischen den Drüsen liegenden Gewebe. An den Teilstrecken der Nerven finden sich hauptsächlich in der Submucosa Ganglienknoten / (Pauli 142, 1884).

Schaf.

/ In der Abbildung von Carus und Otto (siehe Fig. 271) werden durch teilweise Wegnahme der vorderen Wandung der Mägen deren

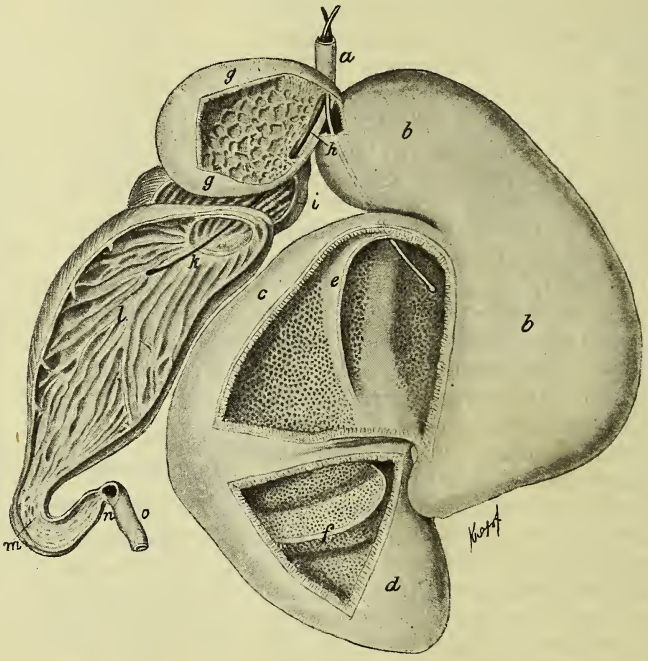

Fig. 271. **Magen vom Schaf** (Ovis aries).
a Speiseröhre; *b c d* Pansen; zwei Falten *e* und *f* teilen in die drei Abteilungen *b c d*; *g* Netzmagen; *h* Schlundrinne; *i* Omasus; *k* die Öffnung, welche aus dem dritten Magen in den vierten führt; *l m* Labmagen; *n* die Pförtnerklappe; *o* der Darm. Nach Carus und Otto 211, 1835.

verschiedene innere Bildung und die Übergänge des einen in den andern sichtlich. Die silberne Sonde zeigt den Weg an, auf welchem das Futter beim ersten Verschlucken in den ersten Magen gelangt, die schwarze Fischbeinsonde hingegen den Weg, welchen das ruminierte Futter aus der Speiseröhre bei dem ersten und zweiten Magen vorbei, in den dritten und so weiter in den vierten Magen nimmt / (Carus und Otto 211, 1835).

Wilckens / findet bei seinen Versuchen (mit Pieper): Die Verdauung im Pansen, bezw. die Lösung der in den Pansen eingeführten Futterstoffe wird hauptsächlich bewirkt durch die beständig abgesonderte Mundflüssigkeit (Speichel und Schleim).

Von chemischen Bestandteilen des Futters werden im Pansen gelöst: Eiweifsstoffe, Fette, Aschenbestandteile, stickstofffreie Extraktstoffe; nicht gelöst: Rohfaser / (Wilckens 100, 1872).

/ Epithel der ersten drei Magenabteilungen. In der Mitte der Epithelschicht fanden sich bisweilen zweikernige Zellen (zwischen Matrix und den Körnerzellen). In den obersten Hornzellen des Epithels der drei Vormägen des Schafs fand Sclavunos pigmentartige, dunkle, runde Gebilde, die im Innern derselben zu drei, ja zu vier bis fünf nebeneinander liegen. Diese Gebilde sind offenbar der Grund der dunkeln Färbung des Magens.

Pansen. Es finden sich Eleidinkörner. Sclavunos meint, dafs die von Ellenberger beschriebenen Fetttröpfchen sich mit diesen Körnern decken.

Die Hornschicht ist nicht sehr dick und besteht aus kernlosen, zu Schüppchen zusammengepreſsten Zellen (siehe Fig. 272) / (Sclavunos 222, 1890).

/ Es finden sich im Pansen des Schafs in der Nähe der Schlundrinne (öfter oder vielleicht stets) in äufserst geringer Zahl Schleimdrüsen. Die Drüsen liegen sehr tief, gröfstenteils schon in der Submucosa, und reichen bis zur Muskelhaut, ja sie ragen sogar in diese hinein; ihr Ausführgang führt auf die Oberfläche der Schleimhaut. Die Drüsen sehen gerade so aus, wie die schleimerzeugenden Tubuli der mucinösen Schleimdrüsen. Die Form der Zellen und ihrer Kerne, die Lage des Kernes entsprechen vollkommen denselben; aufserdem färben sich die Drüsenzellen in charakteristischer Weise — wie alle mucinösen Drüsenzellen — mit Hämatoxylin diffus blau. Es sind einfach verzweigte tubulöse Drüsen / (Zimmermann und Sal 7553, 1894).

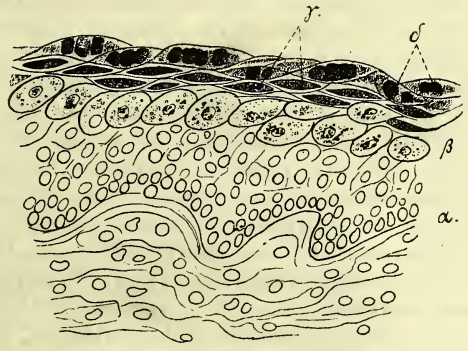

Fig. 272. **Senkrechter Schnitt durch das Epithel des ersten Magens des Schafes** (Pansen).

α Matrixzellen; β die spindelförmigen, hellen Eleïdinzellen; γ solche, deren Inhalt feinkörnig blau gefärbt erscheint (Hämatoxylin); δ verhornte Zellen, welche die pigmentartigen Gebilde enthalten. Nach Sclavunos 222, 1890.

/ Haube. Es finden sich Eleidinkörner im Epithel.

Psalter. Es finden sich Eleidinkörner im Epithel.

Muscularis mucosae. In der Schleimhaut des Pansens und der Haube war keine echte Muscularis mucosae zu beobachten, wie sie Frank und Wilckens beschreiben, wohl aber fand sich an Stelle derselben eine Verdichtung des Bindegewebes. Ellenberger nennt dieselbe „die vortäuschende Muscularis mucosae“. Sie besteht aus parallel, öfters wellenförmig verlaufenden Bindegewebszügen, zwischen denen auch eine gewisse Anzahl glatter Muskelelemente vorhanden war.

Dagegen besitzt der Psalter eine deutliche Muscularis mucosae, die in die Blätter sich fortsetzt und am dünnsten an der Basis der Blätter ist / (Sclavunos 222, 1890).

/ Labmagen, Labdrüsen. Die Drüsenschläuche sind sehr eng, das Cylinderepithel findet erst sehr tief in denselben seine Grenzen, die Hauptzellen sind klein, die Kerne derselben relativ grofs / (Heidenhain 53, 1870).

/ Die delomorphen Zellen des breiten Schlauches ragen fast durchgehends mit ihrer Kuppe direkt ins Lumen / (Rollett 44, 1871).

Tylopoden.

Die ältere, makroskopische vergleichende Anatomie schilderte den Tylopodenmagen als in seinem Bau in hohem Mafse mit dem Wiederkäuermagen übereinstimmend. Die mikroskopische Forschung hat eine Reihe wesentlicher Unterschiede zwischen Tylopoden- und Wiederkäuermagen aufgedeckt. Einmal fanden sich Drüsen (Brandt-Pilliet) in den sogenannten Wasserzellen des Pansens. Am Übergang in den letzten Magenabschnitt, der von den älteren Anatomen mit dem Labmagen verglichen wurde, fanden sich ebenfalls Drüsen (Boas) von eigentümlichem Bau. Diese Drüsen scheinen mit den Fundusdrüsen nicht identisch zu sein, doch sind die vorliegenden Angaben noch zu spärlich, um entscheiden zu können, ob man es hier (wie es den Anschein hat) mit einer ausgedehnten Cardiadrüsenregion zu thun hat. Die Wasserzellenbildung würde dann eine Zersprengung der Cardiadrüsenregion in zahlreiche kleinere Drüsengruppen darstellen. In den Durchwachsungen der Cardiadrüsenregion durch geschichtetes Epithel, wie sie für einige Edentaten (z. B. Bradypus) geschildert wurden, könnte man analoge, wenn auch weniger weit vorgeschrittene Bildungen sehen. Auch könnten ähnliche Verhältnisse beim Pekari (wie Cordier thut) zum Vergleich herangezogen werden. Doch scheint mir zur Zeit kein Beweis vorzuliegen, dafs es sich dabei um mehr als analoge, also etwa homologe Vorgänge handeln würde. Ich gebe die vorliegenden Angaben in historischer Reihenfolge wieder, unter Erwähnung der jeweilig untersuchten Species.

Lama und Kamel. / In keinem Teile seiner Anatomie gleicht das Lama mehr dem Kamel, als in dem Baue seines Magens.

Lama (peruvianisches Lama). I. Magenabteilung. Knox vergleicht dieselbe mit dem Pansen der Wiederkäuer und unterscheidet folgende Schichten: 1. Peritonealschicht, 2. Muskelschicht, 3. Schleimhaut. Die innere Oberfläche dieser Abteilung zeigt zwei Abteilungen, welche von Zellreihen besetzt sind. Die gröfsere Abteilung zeigt 16 Reihen von Zellen; in einigen der Reihen sind es 20 Zellen. Die Zellreihen werden voneinander durch mächtige Muskelbündel getrennt, während jedes Zellpaar vom folgenden auch durch Muskelfasern getrennt ist. Die Thätigkeit dieser Muskelfasern mufs einen Verschlufs der Mündung der Zellen bewirken und so bisweilen von der gemeinschaftlichen Magenhöhle getrennte Räume bilden. Die kleinere Abteilung ist der gröfseren ähnlich; hier finden sich 20 Zellreihen, deren einzelne Zellen seichter sind, in ihrer Struktur jedoch den zuerst beschriebenen gleichen.

II. Magenabteilung. Diese Magenabteilung ist meist ganz von Zellen ausgekleidet, aber sie sind nicht so tief, und die Muskel-

bänder, welche ihre Mündungen schliefsen, sind nicht so mächtig, als im ersten Magen.

III. Magenabteilung. Der dritte Magen ist zusammen mit dem zelligen Charakter des ersten und zweiten das, was in eigentümlicher Weise Kamel und Lama ähnlich macht. Er hat eine kleine Oberfläche, mit Erhebungen versehen, welche sich unter rechten Winkeln kreuzen, und scheint vollständig den oberen Teil von dem einzunehmen, was Knox den vierten Magen nennt. Es giebt keine Kontraktion zwischen diesem und dem vierten Magen, aber Daubenton zeigte beim Kamel, dafs diese Oberfläche thatsächlich ein Magen ist, und diese Thatsache ist jetzt von allen Anatomen angenommen. Diese Höhle ist durch Längsfalten charakterisiert; es sind ungefähr 20 an der Zahl. Zwischen dem vierten und fünften Magen ist eine Einziehung.

V. Magenabteilung. Dieselbe besitzt eine glatte, weiche Schleimhaut ohne Zellen, Furchen oder Prominenzen irgend welcher Art.

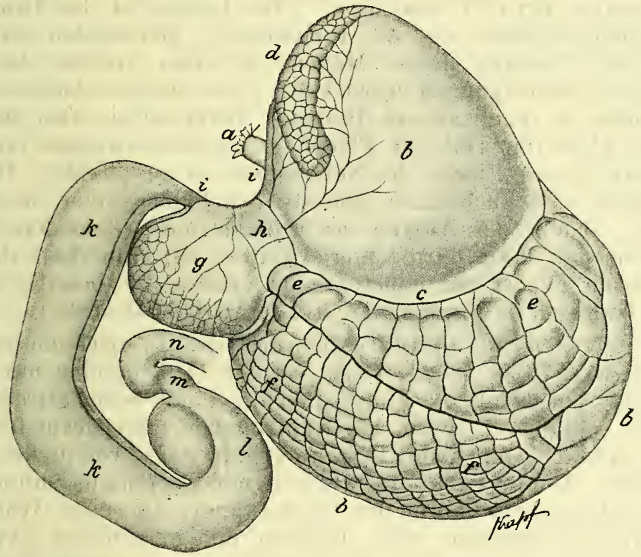

Fig. 273. **Magen eines sechs Monate alten Lamas** (Auchenia Lama). *a* Speiseröhre; *b* Pansen; *c* Einschnitt in demselben; *d* vordere, kleinere Zellengruppe; *e e f f* hintere, gröfsere Zellengruppe; *g* zweiter Magen oder Haube; *h* Mündung in den Pansen; *k k l* der dritte Magen; *m* Pförtner; *n* Darm. Nach Carus und Otto 211, 1835.

Kamel. Daubenton nennt die zweite Magenabteilung Reservoir und entdeckt in der vierten Magenabteilung eine quere Einziehung, wodurch derselbe in eine vierte und fünfte Abteilung geteilt wird / (Knox 151, 1831).

Der Magen des Kamel zeigt nach Home folgende Abteilungen: / 1. Magen mit zwei zelligen Anhängen; 2. Magen, zellige Struktur (Haube); 3. Magen, klein, ganz glatt; 4. Magen, darmartig, mit vielen Längenfalten besetzt und anscheinend wieder in zwei Hälften geteilt, welche von Daubenton als Blätter- und Labmagen betrachtet wurden / (Carus 1394, 1834).

Camelidae. Otto / stellt die Meinung auf, dafs die Zellen im Magen der kamelartigen Tiere keineswegs zur Aufbewahrung der genossenen Flüssigkeit bestimmt wären, sondern selbst eine Flüssigkeit absonderten; sie wären demnach eine Art von grofsen Drüsen; die Zellen sind gefäfsreich und haben einen eigentümlichen Muskelapparat / (Otto 519, 1834).

/ Die Abbildung nach Carus und Otto 211, 1835 vom Lamamagen (siehe Fig. 273) ist von der Bauchseite aus bei etwas aufgehobenem Pansen gezeichnet / (Carus und Otto 211, 1835).

/ Brandt entdeckte 1844 beim Lama Drüsen im Grunde der Wasserzellen; er findet sie auch im Netzmagen. Die Drüsen wurden auch von Wedl und Müller und anderen erwähnt und von neuem von Pilliet 1885 beschrieben / (Cordier 7262, 1893).

/ Beim zweihöckerigen Kamel (Camelus bactrianus) gehen Pansen und Haube ineinander über; sie besitzen ein geschichtetes Pflasterepithel / (Wedl und Müller 7534, 1850).

Huanaco und Dromedar. / Bei beiden ist der Pansen ohne die konischen Zäpfchen auf der Innenfläche. Bei beiden ist dagegen ein Teil der Wandung dieses Magens zu einer grofsen Anzahl von sackförmigen Ausstülpungen entwickelt. Diese stehen felderweise direkt nebeneinander in regelmäfsigen Reihen. Während sie aber im Pansen nur einen kleineren Teil der Fläche des ganzen Organes einnehmen, ist die ganze innere Fläche des Netzmagens so ausgebildet. Bei beiden Tieren findet sich auch noch jenseits des Pylorus eine magenartige Gestaltung, indem der Anfang des Dünndarmes, besonders bei dem jungen Dromedar, stark birnförmig erweitert ist. Innerhalb der weiten Stelle münden Leber und Pancreasgang; daher ist dieselbe nicht als Magen aufzufassen / (Bergmann und Leuckart 7403, 1852).

/ Die eingehendste ältere Schilderung des Tylopodenmagens finde ich bei Flower 7626, 1872. Doch bezieht sich dieselbe nur auf makroskopische Verhältnisse. Unter Beigabe eines schematischen Übersichtsbildes schildert Flower den Kamelmagen folgendermafsen: Vorn und nach links gelegen findet sich ein grofser Sack, von dickem Epithel ausgekleidet. Dieser Sack, in welchen der Ösophagus mündet, entspricht zweifellos dem Pansen der Wiederkäuer. In seiner Wand finden sich zahlreiche Divertikel oder Taschen mit muskulösen Septen und sphinkterähnlicher Anordnung ihrer Mündung, wodurch sie von der Magenhöhle abgeschlossen werden können. Flower beschreibt die Anordnung dieser sogenannten „Wasserzellen". Sie finden sich an zwei Stellen angeordnet, von denen die eine zur rechten in dem Teil des Magens liegt, der dem Reticulum der Wiederkäuer entspricht. Dann folgt die dritte Magenabteilung, kleiner als die vorhergehenden. Dieselbe wurde von manchen älteren Anatomen als das Homologon des Reticulum angesehen. Es ist eine kleine Höhle von ovaler Form und enthält zahlreiche Wasserzellen ähnlich denen des Rumen. Das partielle Septum, welches den Pansen in seine zwei Abteilungen trennt, eine vom Ösophagus ausgehende Schlundrinne ermöglicht, dafs das Futter entweder in den Pansen geht, oder durch die dritte Magenabteilung zur nächsten wie nach der Rumination. Auf diese folgt eine kleine kugelige Kammer, welche sich durch eine weite Öffnung in den langen, gekrümmten, schlauchförmigen Labmagen öffnet. Beim Camelus dromedarius und Lama ist im Gegensatz zu Camelus bactrianus die kleine

runde Höhle nächst dem dritten Magen nicht deutlich vom Labmagen getrennt.

Flower macht noch darauf aufmerksam, daſs beim Kamel und beim Lama, welche unter ganz verschiedenen Ernährungsverhältnissen stehen, der Magen sehr ähnlich gebaut ist. Wenn die Hypothese, daſs beide eine gemeinschaftliche Entstehung zeigen, richtig ist, so ist es interessant, zu finden, daſs die beiden Genera, die doch lange von einander isoliert gewesen sein müssen, diese Ähnlichkeit bewahrt haben, und zwar bei Organen, welche, wie man damals annahm, eine besondere Anpassungsfähigkeit hesitzen / (Flower 7626, 1872).

/ Da Tylopoden und Tragulinen keinen ausgebildeten Omasus besitzen, und diese bei den Wiederkäuergruppen in Bezug auf manche andere Organisationsverhältnisse sehr erheblich voneinander abweichen, so ist die Anschauung begründet, daſs der Omasus als phylogenetisch wie ontogenetisch jüngstes Differenzierungsergebnis anzusehen ist. (Owen 212, 1868; Gegenbaur, Grundriſs der vergl. Anat. 2. Aufl. 1870.) Diese Ansicht wird unterstützt durch den von Garrod 404, 1877 hervorgehobenen Umstand, daſs der Omasus bei den mit vier Magenabteilungen versehenen Wiederkäuern sehr variiert, indem sowohl die relative Gröſse des Blättermagens als auch die Ausbildung seiner Blätterkatégorien bei den verschiedenen Wiederkäuergenera eine sehr verschiedene ist / (Krazowski 210, 1880).

/ Die Wasserzellen des Pansens des Kamels unterscheiden sich von der sonst aus geschichtetem Epithel bestehenden Auskleidung des Pansens, indem sich am Grunde der Wasserzellen einschichtiges Cylinderepithel mit Drüsen findet. Die Demarkationslinie ist eine scharfe. Die Drüsen erinnern in ihrem Aussehen an die Drüsen der Pylorusdrüsenregion des Menschen. Sie sind schlauchförmig, ziemlich kurz, ein wenig erweitert, einfach, nicht verzweigt. An ihrer Basis findet sich eine aus glatten Muskelfasern bestehende Muscularis mucosae. Im Bindegewebe liegen an dieser Stelle sehr entwickelte Gefäſse.

Die Drüsenzellen sind polyedrisch, ziemlich klein und gekörnt; sie liegen in einer Reihe der Drüsenwand an und lassen im Centrum der Drüsen ein sehr enges Lumen.

Das Cylinderepithel der Oberfläche kleidet auch den Drüsenhals aus.

Die Drüsenzellen ähneln mehr der einen Art von Drüsenzellen niederer Vertebraten als den Haupt- oder Belegzellen der Säuger / (Pilliet 7673, 1885).

/ Ebenso finden Pilliet und Boulart 171, 1886 im gefalteten Teil des Pansen von Kamel und Lama Drüsen / (Pilliet und Boulart 171, 1886).

/ Boas berücksichtigt auch die ältere Litteratur Daubenton, Mayer, Brandt u. a. Vergl. auch seine Abbildungen des Magens von Camelus bactrianus.

Boas faſst bei Wiederkäuern Pansen und Netzmagen als Vordermagen zusammen, während er den Blättermagen der Wiederkäuer als Mittelmagen und den Labmagen als Hintermagen bezeichnet.

Um mit Boas' Nomenklatur zu reden, so wird bei den Kameliden der ganze röhrenförmige Teil (der auf Pansen und Netzmagen folgt) als Hintermagen (Labmagen) gedeutet. Boas hält denselben jedoch für dem Blättermagen (oder Mittelmagen), plus Labmagen (oder Hintermagen) homolog. Der Anfangsteil des röhrenförmigen Teiles, eben der Abschnitt, welchen Boas als Blättermagen auffaſst, zeigt nicht

geschichteses Epithel wie bei den Wiederkäuern, sondern eine Drüsen tragende Schleimhaut. Die Drüsen sind ungemein kurz. Die dann folgende Partie (Hintermagen, Labmagen) zeigt den Charakter einer gewöhnlichen Magenschleimhaut; die Drüsenschläuche waren von ansehnlicher Länge, mehrmals so lang wie im Blättermagen.

Die Kameliden bilden eine niedrigere Stufe als die Wiederkäuer; der Blättermagen ist noch nicht drüsenlos geworden, die Drüsen sind aber schon stark rückgebildet.

Pilliet 7673, 1885 hat nachgewiesen, und Boas kann dies bestätigen, dafs der Boden der sogen. Wasserzellen im Vordermagen des Kamels mit kurzen, tubulösen Drüsen versehen und von einem einschichtigen Cylinderepithel bedeckt ist. Krazowski 210, 1880 fand, dafs bei den Wiederkäuern die Anlage des Blättermagens lange Zeit die engste Beziehung zum Abomasus hat, von dem die vollkommene Abgrenzung erst ganz zuletzt, nachdem die beiden anderen Magenabschnitte lange sich differenziert haben, erfolgt. Der ganze Magen ist ursprünglich mit einem mehrschichtigen Cylinderepithel ausgekleidet, welches sich dann später im Vorder- und Mittelmagen zu einem mehrschichtigen Plattenepithel, im Hintermagen zu einem einschichtigen Cylinderepithel umwandelt.

Netzmagen. Auch die Wasserzellen dieses Magens des Kamels sind (wie im Pansen) mit ähnlichen Drüsen ausgestattet, ja an der Grenze desselben und des Mittelmagens geht die drüsige Schleimhaut des letzteren direkt in die ähnliche der benachbarten Zellen über, welche übrigens an den oberen Partien der Scheidewände mit Plattenepithel ausgestattet und drüsenlos sind. Die Drüsen des Vordermagens sind ähnliche, kurze Schläuche wie diejenigen der Mittelmagenschleimhaut. Die mit Drüsen versehenen Partien machen einen nicht unbeträchtlichen Teil der ganzen Vordermagenschleimhaut aus. Boas sieht darin einen weiteren wichtigen, primitiven Charakter der Kameliden, bei anderen Wiederkäuern ist die gesamte Schleimhaut des Vordermagens stets drüsenlos und mit geschichtetem Epithel bedeckt (Boas 7672, 1890).

Cordier wendet sich gegen die ältere vergleichende Anatomie, welche den Kamelmagen dem Wiederkäuermagen gleichstellen wollte. Er hebt folgende Unterschiede zwischen beiden hervor: 1. Die Form des Rumen; 2. die Anwesenheit der Wasserzellen im Kamelmagen; 3. die Form des Labmagens; 4. die Insertion des Ösophagus; 5. Unterschiede in der Entwickelung (beim Kamel ist der Rumen stets gröfser als der Labmagen, Cuvier).

Cordier hält die Bemerkung für überflüssig, dafs die Kamele wiederkäuen, da ja dies nicht von der Magenform abhängig ist.

Der Magen des Kamels hat nach Cordier viel mehr Ähnlichkeit mit dem der Pachydermen (Dicotyles torquatus Pekari) als mit dem der wahren Wiederkäuer. Bei Kamel und Pekari besitzt der Magen eine grofse, kugelige Abteilung, welche dem eigentlichen verdauenden Magen vorausgeht. Dieselbe besitzt geschichtetes Epithel, ist aber ohne Papillen und, was bemerkenswert ist, man findet bei beiden Schleimdrüsen.

Bei den Kamelen sind diese Drüsenregionen geteilt durch Züge, welche die Wasserzellen trennen, und von denen man auch Spuren beim Pekari auffinden kann. Ein besonderes Gewicht giebt diesem Vergleich die Dünnheit der Drüsenwand in beiden Fällen, verglichen

mit der des geschichteten Epithels. Der Rumen der gewöhnlichen Wiederkäuer hingegen entbehrt der Drüsen (siehe dagegen die Angaben von Zimmermann und Sal) und besitzt Papillen. Die Schlundrinne bietet keinen Unterschied, denn sie kommt in rückgebildetem Zustand auch beim Pekari und den Kamelen vor.

Labmagen (Kamel). Man findet nur in der hinteren Anschwellung entwickelte Drüsen mit Belegzellen, wie man sie im vorderen Teil des Labmagens der Wiederkäuer findet. (Dem Pekari sollen nach Cordier die Belegzellen ganz fehlen, vergleiche dagegen dort die Angaben Edelmanns) / (Cordier 6855, 1893).

/ Boas, der diese Verhältnisse beim Kamel beschrieben hat, faſst den vorderen Teil als Blättermagen auf. Dies ist nach Cordier nicht richtig, da der Blättermagen nur den eigentlichen Wiederkäuern zukommt.

Netzmagen. Das Epithel beim Kamel ist ein Drüsenepithel (glandulaire), während es bei den Wiederkäuern geschichtet ist. Beim Lama konnte Cordier konstatieren, daſs der Netzmagen nur das untere Ende der groſsen Region der Wasserzellen ist.

Die Ähnlichkeit mit den Verhältnissen beim Pekari läſst zweifelhaft erscheinen, daſs die Wasserzellen die Funktion haben, Wasser zu führen. Wie schon Mayer 1844 bemerkte, kann bei der Lage der Zellen Wasser nicht dorthin gelangen und auch nicht leicht von dort abfliefsen. Über das Genauere dieser Verhältnisse verweise ich auf die Arbeit Cordiers / (Cordier 6855, 1893, vergl. auch 7262, 1893).

/ Das verschiedene Verhalten von Schlundabteilung und Cardiadrüsenregion bei den Känguruhs (siehe diese) läſst Cordier daran denken, daſs Halmaturus giganteus den Kamelen, Halmaturus Bennetti und Darcopsis luctuosa dagegen mehr den typischen Wiederkäuern gleichen würden / (Cordier 6799, 1894).

Tragulidae, Moschidae.

Flower / beschreibt den Magen von Hyaemoschus aquaticus. Es findet sich ein langer, *s*-förmig gebogener Pansen, ein davon nicht vollständig getrennter Netzmagen und endlich der Labmagen. Letzterer enthält zahlreiche Pepsindrüsen, welche in den anderen Abteilungen fehlen / (Flower 7626, 1872).

/ Der Tragulusmagen ist mit einem rudimentär gewordenen Mittelmagen ausgestattet (bestätigt Flower). Auf den Vordermagen folgt die von Flower als Mittelmagen (Blättermagen) gedeutete Partie, welche eine kurze, kaum 1 cm lange Röhre darstellt, und dann der ziemlich lange Labmagen. Das Verbindungsstück zeigt, wie schon Flower angab, Spuren von Blättern, in der Form schwach hervortretender Leistchen / (Boas 7672, 1890).

Cordier beschreibt die makroskopischen Verhältnisse des Magens von Tragulus Stanleyanus, T. Kanchil und T. Meminna genauer.

Moschus javanicus. Leuckart / beschreibt einen Pansen, einen Netz- und einen Labmagen. Dagegen findet sich durchaus keine deutliche Spur des dritten oder Faltenmagens. Leuckart glaubt, daſs dieser gänzlich als besondere Magenabteilung fehlt. Der Labmagen ist nur wenig entwickelt und hat schon ganz die Gestalt des Darmes angenommen. Die ganze Magenbildung faſst Leuckart als eine einfache und wenig zusammengesetzte auf / (Leuckart 214, 1843).

Moschus moschiferus. / Im Rumen sind die Zotten kürzer als bei der Mehrzahl der Cervidae.

Der Psalter unterscheidet sich nur in der Zahl der Blätter von der bei Pallas gegebenen Beschreibung / (Garrod 2210, 1877).

/ Der Moschusmagen soll drei Magenabteilungen haben / (Schmidt 136, 1805).

/ Der Blättermagen fehlt den Moschiden / (Vogt und Yung 6746, 1894).

Giraffe.

/ Home, Philos. Trans. 1830, p. 85, giebt Beschreibung und Abbildung des Magens / (Carus 1394, 1834).

/ Der Netzmagen der nubischen Giraffe zeigt dieselbe Form und Anordnung der Zellen, wie sie bei den Wiederkäuern allgemein bestehen, doch sind die Zellen sehr seicht. Die Falten des Psalters gleichen denen der meisten Wiederkäuer / (Owen 316, 1838). Auch 4168, 1841 hebt Owen hervor:

/ Der Magen zeigt Struktur und Eigentümlichkeiten der gehörnten Wiederkäuer. Owen beschreibt die vier Abteilungen makroskopisch / (R. Owen 4168, 1841).

Sirenen (Seekühe).

/ Den Sirenen fehlt ein Pansen. Die eigentlichen Cetaceen besitzen einen solchen. Es besitzen also die Fleischfresser hier einen Pansen, während er den Pflanzenfressern fehlt / (Pilliet et Boulart 7527, 1895).

Die ältere Litteratur (Home, Owen, Vrolik) siehe in Flower 7626, 1872.

Manatus australis (amerikanischer Manati).

Carus und Otto 211, 1835 bilden den Magen desselben nach Home ab.

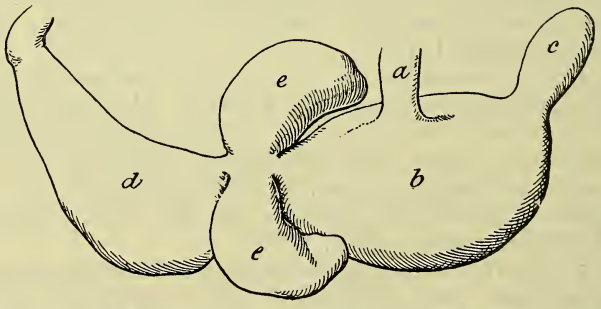

Fig. 274. **Magen des Manatus americanus.** Nach Home.
a Speiseröhre; *b* die linke Magenhälfte; *c* ein solider Anhang derselben, der eine grofse Drüse enthält; *d* die rechte Magenhälfte; *e e* zwei zipfelförmige Anhänge, welche sich an der eingeschnürten Stelle zwischen beiden Magenhälften ansetzen; der hintere von ihnen ist der gröfste. Nach Carus und Otto 211, 1835.

Leydig 563, 1857 beschreibt den Magen von Manatus australis folgendermafsen:

/ Der Magen ist in zwei Hälften geschieden, von denen die Schleimhaut der Portio cardiaca glatt und drüsenlos ist (siehe dagegen Waldeyers spätere Angabe), während die Portio pylorica Labdrüsen besitzt.

Diese letztere rechte Abteilung hat zwei Blindsäcke, welche einfache Ausstülpungen der Magenhäute von derselben histologischen Beschaffenheit repräsentieren, wie die Portio pylorica selbst; der Blindsack hingegen an der linken Magenportion ist von ganz anderer Art und entspricht dem Drüsenwulst am Magen des Bibers. Eine Anzahl von cylindrischen Labdrüsen bilden eine zusammengesetzt-schlauchförmige Drüse, und durch die Vereinigung mehrerer solcher durch ein bindegewebiges Fächerwerk entstehen gröfsere Drüsenmassen, die dann zuletzt mit mehreren Öffnungen in den ersten oder Cardiamagen münden / (Leydig 563, 1857).

Die Beschreibung Nuhns 70, 1870 schliefst sich an die Angaben Leydigs an:

/ Bei Manatus findet sich eine accessorische Drüsenmasse in Form eines Drüsenanhanges an dem links von der Cardia liegenden Teil des Magens. Bei Manatus finden sich Blindsäcke auch am Magenkörper / (Nuhn 70, 1870).

Eine eingehende Beschreibung des Magens von Manatus americanus verdanken wir Waldeyer 126, 1892:

/ Der Magen von Manatus americanus besteht aus zwei durch eine tiefe Einschnürung getrennten Stücken, dem Cardiamagen und dem Pylorusmagen. Der erstere ist der geräumigere Teil, nimmt die Speiseröhre auf und trägt links einen dickwandigen, etwa fingerlangen, divertikelförmigen Anhang, den „kardialen Drüsensack". Am Pylorusmagen finden sich zwei symmetrische, gekrümmt verlaufende Anhänge, die mit gemeinsamer, ziemlich enger, scharf umrandeter Öffnung münden (Pylorus-Blindsäcke). In einiger Entfernung vom Pylorus springt eine ringförmige Falte vor (ähnlich der Plica praepylorica des Menschen). Die Pylorusöffnung ist mit einer deutlichen Klappe versehen.

Der Cardiamagen hat starke Muscularis, dünne Submucosa, stark entwickelte Muscularis mucosae, welche letztere sowohl quer- wie längsverlaufende Züge zeigt, Mucosa propria mit kurzen, tubulösen Drüsen (conf. Mucosa).

Der Pylorusmagen hat schwächere Muskulatur, ferner eine Submucosa; die Mucosa hat längere Drüsentubuli als die Cardiaabteilung. Am Grunde dieser Tubuli zieht eine oberflächliche Lage der Muscularis mucosae hin; darauf folgen wieder Drüsentubuli; noch tiefer finden sich wieder Muskelzüge. Es liegt also hier eine Drüsenschicht inmitten der Muscularis mucosae, welche durch die Drüsenkammern in einzelne, verschieden ziehende Bündel zersprengt ist.

(Waldeyer glaubt, dafs die Brunnerschen Drüsen des Manatus von den tubulösen als eine Weiterentwickelung abzuleiten seien, doch vermag er die Frage nicht zu entscheiden.) Rapp meint, dafs der Pylorusmagen der sackartig erweiterte Anfangsteil des Duodenums sei. Aufser manchem anderen steht dieser Deutung aber entgegen der Mangel an Zotten im Pylorusmagen und die besondere Ausbildung der Brunnerschen Drüsen im unzweifelhaften Duodenum.

Cardiamagen. Die Mucosa trägt kurze, tubulöse Drüsen, die am Grunde gar nicht oder nur sehr wenig verzweigt erscheinen.

Gegen Leydig, der angiebt, daſs die Mucosa der Portio cardiaca drüsenlos sei. Ob aufser den kurzen Tubuli noch besonders geformte Drüsen eigener Art, wie sie Ellenberger unter dem Namen „Cardiadrüsen" beschrieben hat, vorkommen, konnte Waldeyer nicht entscheiden, da der Magen nicht zu sehr zerlegt werden sollte. Brümmer (Deutsche Zeitschrift für Tiermedizin und vergleichende Pathologie II, S. 158 und 299) läſst es zweifelhaft.

Im Pylorusmagen finden sich längere Drüsentubuli; ferner liegt eine Drüsenschicht inmitten der Muscularis mucosae, welche durch die Drüsenkammern in einzelne, verschieden ziehende Bündel zersprengt ist. Es handelt sich bei letzteren um tiefer hinabreichende Verzweigungen der Tubuli (es sind keine besonders gestalteten Ausführungsgänge wie im Duodenum vorhanden). In dem tieferen Drüsenlager sind die Drüsenzellen gröſser und erscheinen stark granuliert; sie färben sich weniger intensiv als die Zellen der Tubuli.

Drüsensack des Cardiamagens. Waldeyer bestätigt die Angaben Leydigs 563, 1857, citiert dieselben wörtlich und setzt hinzu: Es kommen echte, von hellem Cylinderepithel besetzte Vorräume (Toldt) vor, in welche die Drüsentubuli in mehrfacher Zahl ausmünden. Auch zeigen die verschiedenen Abschnitte der Drüsentubuli ein verschiedenes Verhalten. Das zum Vorraum hin gerichtete Drüsenstück zeigt gröſsere, bei der Färbung mit Hämatoxylin, Cochenille und Pikrokarmin heller bleibende Zellen, deren Protoplasma deutlich granuliert ist. Hier sind auch die Kerne gröſser. Der tiefer gelegene Abschnitt der Drüsentubuli führt dichter gedrängte, kleinere Zellen mit kleineren, kugeligen, sich stark färbenden Kernen.

Vorkommen von Haupt- und Belegzellen. Solche konnten von Waldeyer bei Manatus americanus weder im Cardia- noch im Pylorusmagen noch im Drüsensack des Cardiamagens unterschieden werden (vielleicht infolge des Konservierungszustandes des Materials).

Lymphfollikel. In der tieferen Lage der Mucosa des Cardiamagens finden sich vereinzelte, flache, lymphoïde (solitäre) Follikel; über diesen fehlen die Drüsenschläuche.

Blindsackige Pylorusanhänge. Die blindsackigen Anhänge des Pylorusmagens zeigen denselben Bau wie der Pylorusmagen, nur erscheint die Submucosa stärker entwickelt und mit mehr Blutgefäſsen ausgestattet / (Waldeyer 126, 1892).

/ Der Magen vom amerikanischen Manati (Lamantin de l'Amazone) unterscheidet sich durchaus vom Wiederkäuermagen. Die ganze erste Magenabteilung entspricht der Fundusdrüsenzone, dem wahren Magen der anderen Vertebraten. Der Pylorusmagen, welcher folgt, ist durch eine unvollständige Einschnürung in zwei Taschen geteilt, aber seine Struktur ist überall dieselbe; auch in seinen beiden Appendices, die ihm angehören, obwohl sie Owen zur Cardiaportion rechnet.

Es fehlt also ein Pansen. Trotzdem nähren sich die Tiere von Pflanzen.

Die erste Magenabteilung, welche das Divertikel besitzt, enthält Belegzelldrüsen. Das Divertikel ebenfalls; hier sind die Drüsen in einem Bindegewebsgerüst so angeordnet, daſs sie ein wenig an die Gruppierung der Drüsen im Drüsenmagen der Vögel erinnern.

Die Hauptzellen nehmen den Drüsengrund ein. Die Drüsen stehen in Gruppen von 5—10 / (Pilliet et Boulart 7527, 1895.

Manatus senegalensis.

/ Der Magen dieses Tieres (Lamantin du Sénégal) gleicht sehr dem des amerikanischen Lamantin, welchen Pilliet 1890 beschrieb. Die erste Tasche zeigt Drüsen mit Belegzellen; diese sind in Gruppen angeordnet. In diese Tasche öffnet sich ein drüsiges Diverticulum, welches mit Drüsen angefüllt ist, deren Anordnung an die des Vormagens der Vögel erinnert. Sie sind bis zur Hälfte mit Hauptzellen gefüllt, der Rest bis zur freien Oberfläche mit Belegzellen, und dieser Unterschied in der Verteilung der Elemente ist ein so abstechender, dafs die Drüsen in zwei Zonen von ganz distinkter Färbung geschieden erscheinen. Diese Drüsen münden in Sammelröhren. Auf diesen wahren Magen mit seinem Anhängsel folgt eine grofse Tasche. Sie zeigt zwei Anhängsel, welche kurze Drüsen auskleiden, die in der Tiefe aufgeknäuelt sind und genau aussehen und so grofs sind, wie die Pylorusdrüsen des Hundes / (Pilliet 94, 1891).

Ähnlich äufsern sich Pilliet und Boulart 7527, 1895. / Die erste Magenabteilung enthält Belegzelldrüsen, welche in Gruppen stehen. In die erste Magentasche öffnet sich ein Divertikel. Dasselbe enthält Belegzelldrüsen, welche eine ähnliche Anordnung zeigen, wie die Drüsen im Vormagen der Vögel. Die Zellen bestehen in ihrer unteren Hälfte aus Hauptzellen, in der oberen bis zur freien Oberfläche aus Belegzellen; diese Trennung ist eine sehr scharfe.

Der dann folgende Pylorusabschnitt mit Pylorusdrüsen hat zwei Anhänge. Es besteht also grofse Übereinstimmung mit dem Bau des Magens von Manatus americanus / (Pilliet et Boulart 7527, 1895).

Dugong.

Rapp / beschreibt das Endigen des Ösophagusepithels an der Cardia und die blindsackförmige Drüse mit runder Öffnung, die er mit der des Bibers vergleicht / (Rapp 7628, 1837).

Owen 212, 1868 / giebt eine Abbildung des Magens; in seiner Beschreibung stellt er das Verhalten der Muskelschichten in den Vordergrund / (Owen 212, 1868).

/ Der Dugong unterscheidet sich nur durch das Fehlen des Drüsenanhanges der ersten Magentasche von Manatus americanus / (Pilliet et Boulart 7527, 1895).

Proboscidea.

Elefant.

Home 115, 1807 / giebt eine Abbildung des Elefantenmagens. Die Kutikularauskleidung des Ösophagus endet an der Mündung des Magens. Der Cardiateil zeigt grofse Querfalten / (Home 115, 1807).

/ Der Magen besitzt an der Cardia einen kegelförmigen Anhang / (Carus 1394, 1834).

Miall und Greenwood / beschreiben den Magen des indischen Elefanten makroskopisch unter Heranziehung von Litteratur / (Miall und Greenwood 3893, 1878).

/ Der Magen des afrikanischen Elefanten entspricht in seiner Form dem Magen des indischen Elefanten, wie er von Camper und anderen abgebildet wird. Die Schleimhaut des Cardiablindsackes ist in fünfzehn

dicke, gürtelförmige Falten erhoben. Die Schleimhaut des Schlundes ist scharf abgesetzt von der des Magens. Hier ist sie mit zahlreichen, kurzen, spaltähnlichen Einsenkungen, wahrscheinlich Schleimkanälen, bedeckt; im hinteren Drittel verschwinden diese und werden obsolet. Ungefähr $4^1/_2$ Zoll vom Ösophagus in der Mittellinie der kleinen Kurvatur findet sich eine kleine, abgestumpfte, wenig erhobene, runde Prominenz, welche wahrscheinlich drüsiger Natur ist / (Forbes 2060, 1879).

Lamnungia.

Hyrax capensis (Daman).

/ Zwei Drittel des Magens tragen Schlundepithel / (Owen 212, 1868).

/ Der Magen ist in zwei Abteilungen geteilt, ein grofser, linker Blindsack, von dickem Epithel ausgekleidet, und eine rechte Hälfte mit weicher Schleimhaut / (Flower 7626, 1872).

/ Der Magen ist in zwei Teile geschieden durch eine Falte, welche in der Mitte der grofsen Kurvatur eine Art Einschnürung bildet. Die beiden Abschnitte nennt M. George Pylorusportion und Cardiaportion. Dieselben unterscheiden sich auch nach ihrem Bau und demnach wohl auch nach ihrer Funktion. Der Pylorusmagen ist sezernierender Drüsenmagen, der Cardiaabschnitt zeigt andere Beschaffenheit und hat mechanische Funktion.

Die Grenze zwischen beiden Abschnitten ist eine scharfe auch im histologischen Bau; die Drüsen hören plötzlich auf, um den Papillen Platz zu machen / (George 165, 1873).

George 347, 1875 / knüpft an den Magenbau des Daman vergleichende Bemerkungen über den Magenbau der Pachydermen. Er sagt: Die einfachste Magenbildung zeigen der Elefant, das Rhinoceros, dann kommen Tapir von Sumatra und Amerika. Der Magen des Daman nimmt die dritte Stelle ein; auf der vierten finden sich Schwein, Pekari, Hippopotamus. Beim Daman ist der Magen in zwei Abteilungen abgeteilt (George 347, 1875 giebt eine Abbildung). Ältere Litteratur: Meckel, Cuvier, Owen, Pallas (Miscella nea zoologica) / (M. George 347, 1875).

Cardiahälfte. / Sie besitzt keine Drüsen, sondern nur konische Papillen von verschiedener Höhe ($^1/_{10}$—$^2/_{10}$ mm). Dieselben sitzen auf einer dreifachen Muskelschicht, deren Gesamtdicke ungefähr 1 mm ist, d. h. sechsmal mächtiger als die Muskelschicht unter der Drüsenschicht. Das Epithel ist sehr dick, entsprechend der mechanischen Funktion dieses Magenabschnittes.

Pylorushälfte. Der Pylorusabschnitt ist dicker als der Cardiaabschnitt. Derselbe wird gebildet durch tubulöse Drüsen, welche dicht gedrängt ohne Unterbrechung stehen. Die Drüsen sind nicht weniger als 2 mm lang. Sie werden überkleidet durch ein sehr niedriges Epithel und ruhen auf einer dünnen (kaum $^1/_{10}$ mm) Muskelschicht / (George 165, 1873).

Rodentia, Glires (Nagetiere).

Der Schlufsbetrachtung Töpfers entnehme ich folgendes: / Die Nagetiere zeigen drei verschiedene Typen des Magenbaues. Die Lagomorpha und Hystricomorpha besitzen einen einfachen Magen, welcher

zwei Drüsenregionen aufweist: die Zone der Pylorusdrüsen und der Belegzelldrüsen. Beide Zonen sind in der Weise im Magen verteilt, dafs die Belegzelldrüsen die linke gröfsere, als Fundus ventriculi bezeichnete Hälfte des Magens einnehmen, während die Pylorusdrüsen auf den kleineren, rechten, als Portio pylorica bezeichneten Teil des Magens beschränkt sind. Bei den Sciuromorpha wird aber die Ausdehnung der Labdrüsenregion durch das Vordringen der Pylorusdrüsen in den linken Magensack stark geschmälert. Bei Spermophilus liegen Labdrüsen überhaupt nur um die Cardia herum. Bei Myoxus avellanarius wird die labdrüsenhaltige Schleimhaut vom Pylorusdrüsenbezirke geschieden, so dafs ein neuer Abschnitt, der Bulbus ventriculi, entsteht. Bei den Myomorpha ist die Scheidung des Magensackes in zwei Abteilungen eingetreten, von denen die eine, rechts gelegene ihre innigen Beziehungen zum Ösophagus durch verhornte Schleimhaut, die andere

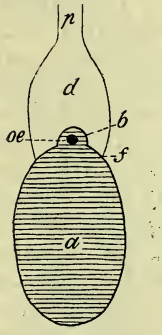

Fig. 275.

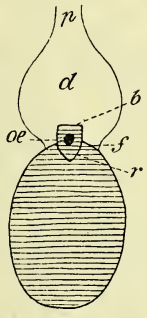

Fig. 276.

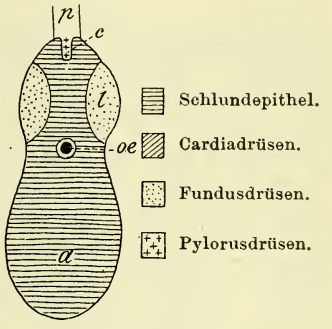

Fig. 277.

Fig. 275. **Magen von Mus musculus.** Schema. Ansicht der dorsalen Magenwand. *oe* Ösophagus; *a* Schlundabteilung; *d* Drüsenmagen; *f* Grenzfalte; *b* Bügel der Grenzfalte; *p* Pylorus. Nach Toepfer 161, 1891.

Fig. 276. **Magen von Mus sylvaticus.** Schema. Ansicht der dorsalen Magenwand. *oe* Ösophagus; querschraffiert: Schlundabteilung; *d* Drüsenmagen; *f* Grenzfalte; *b* Bügel der Grenzfalte; *r* Schlundrinne; *p* Pylorus. Nach Toepfer 161, 1891.

Fig. 277. **Magen von Arvicola arvalis.** Schema. Ansicht der dorsalen Magenwand. *oe* Ösophagus; *a* Schlundteil des Magens; *l* Fundusdrüsenregion; *c* Pylorusdrüsenregion; *p* Pylorus. Nach Toepfer 161, 1891.

zum Darm durch drüsige Schleimhaut kundgiebt. Beide sind getrennt durch eine der linken Magenhälfte angehörige und daher mit verhorntem Epithel überzogene Grenzfalte, welche durch Wucherung der Submucosa und Muscularis mucosae entsteht. Dieselbe läuft reifförmig um das Innere des Magens herum, bildet bei Mus musculus einen gebogenen, bei Mus sylvaticus einen rechtwinkligen, in den Drüsenmagen vorspringenden Bügel; derselbe ist in Rückbildung begriffen beim Hamster und verschwindet ganz bei den Arvicolina; an seine Stelle tritt das Gewölbe, dessen erste Anlage sich schon bei Mus sylvaticus in der leichten Einschnürung der dorsalen Wand erkennen läfst. Die Schleimhaut der rechten Magenabteilung ist in drei Regionen geteilt: die Region der Labdrüsen, Pylorus- und Cardiadrüsen. Hierin ist der wesentlichste Unterschied von den übrigen Nagern begründet, denn die Labdrüsen haben den Fundus vollständig geräumt und sind gegen den Pylorus verschoben, die Cardia ist vollständig von verhorntem Epithel

umgeben. Rechts von der Cardia, an der kleinen Kurvatur liegt, über die vordere und hintere Fläche herabgreifend, die Cardiadrüsenregion, die ebenfalls das Gebiet der Pylorusdrüsen schmälert. Die Cardiadrüsenregion fehlt den anderen Nagern gänzlich und ist also ein charakteristisches Besitztum der Myomorpha.

Während Mus musculus noch einen einfachen Magen besitzt, welcher nur durch die seichte Einschnürung der Grenzfurche an der grofsen Kurvatur die Scheidung in zwei Kammern erkennen läfst, wird bei Mus sylvaticus die Einschnürung auch an der grofsen Kurvatur rechts neben der Cardia deutlich, so dafs eine geschlossene Grenzfurche die ganze Aufsenfläche des Magens umgreift. Als neue Bildung erscheint, den Ösophagus links umgreifend, die schleifenförmige Schlundfalte, gestützt durch starke Muskellagen der dorsalen Wand.

Bei Cricetus ist die Scheidung beider Kammern so scharf ausgedrückt, dafs beide durch die sehr tief einschneidende Grenzfurche vollkommen abgeschnürt sind und nur durch einen schmalen Ring zusammenhängen; zugleich sind sie beide nach der Dorsalseite aufgebogen. Die Grenzfalte ist im typischen Verlauf gestört und nach der rechten Magenkammer ausgebuchtet, so dafs ihr verhorntes Epithel in Gestalt von flügelförmigen Lappen in dieselbe hineinragt und gleichsam eine Verzapfung bedingt. Die Schlundrinne ist stark muskulös geworden. Die Abknickung beider Kammern führt zur Bildung einer neuen Eigentümlichkeit: des Magengewölbes. Dasselbe ist ein in das Lumen des Magens vorgeschobener Muskelwulst der dorsalen Wand der linken Kammer. Die drüsige Schleimhaut des Pylorusteiles zeigt, was die Ausdehnung der drei bei Mus musculus vorhandenen Bezirke anlangt, eine Verkümmerung der Cardiadrüsenzone, welche durch das Übergreifen der Hornlappen eingeengt wird. Arvicola amphibius gleicht in allen wesentlichen Punkten Cricetus, jedoch ist hier ein Überhandnehmen des verhornten Epithels im rechten Magensack zu konstatieren, dessen unmittelbare Folge die vollständige Ausrottung der Cardiadrüsen ist.

Bei Arvicola arvalis, ratticeps, gregalis, Savii, campestris ist der Magen zwar scharf abgeknickt, doch ist die Grenzfurche weniger deutlich.

Wenn auch die scharfe Abgrenzung der linken Magenkammer bei Cricetus und Arvicola amphibius die Deutung zu stützen scheint, dafs dieselbe phylogenetisch aus dem Ösophagus entstanden sei, so spricht doch die einfache Form bei Mus musculus, decumanus und sylvaticus gegen sie. Ferner spricht auch die Ontogenie (siehe Mus musculus und Arvicola arvalis, Entwickelung) für letzteres, indem sie beweist, dafs das verhornte Epithel aus einem Bezirke der Zellschichten entsteht, welche die unzweifelhaft als Magenhöhle zu bezeichnende Erweiterung des Vorderdarmes auskleiden / (Töpfer 161, 1891).

Fleischmann nimmt an, / dafs die Vorfahren sämtlicher Nager einen einfachen Magen, wie ihn drei Abteilungen des Nagerstammes zeigen, besafsen, und erblickt darin einen weiteren Punkt, welcher die Stammesverwandtschaft mit den raubenden Beutlern (Polyprotodontia) wahrscheinlich macht. Denn der Magen derselben ist ebenfalls einfach sackförmig und durchweg mit Drüsenschleimhaut ausgekleidet.

In zwei anderen Gruppen der Nager treten Umbildungen ein, die Analoga im Stamme der Diprotodontia haben / (Fleischmann 162, 1891).

/Lagomorpha, Hystricomorpha und Sciuromorpha. Der Magen stellt einen einfachen, drüsigen Sack vor, an welchem nur die allgemeine Unterscheidung in einen Magenmundteil (Pars cardiaca), einen Magengrund (Fundus ventriculi) und den Pförtnerteil (Pars pylorica) getroffen werden kann. Nach den Drüsen kann man eine Labdrüsen- (Belegzelldrüsen-) und Pylorusdrüsenregion unterscheiden.

Der Fundus enthält Labdrüsen mit Haupt- und Belegzellen. Die übrige Schleimhaut des Magens gehört der Pylorusdrüsenzone zu. Die Drüsen dieser Zone verlaufen geschlängelt, gabeln sich und knäueln sich oft auf; ihre Zellen sind Cylinderzellen. Die Labdrüsen nehmen den gröfsten Teil der Magenfläche ein (Cavia $^5/_6$); Cardiadrüsenzone fehlt. Die Labdrüsenregion dehnt sich bei Lepus, Cavia und Sciurus durch den ganzen, anatomisch als Fundus ventriculi oder linken Magensack bezeichneten Teil des Magens aus, während die Pylorusdrüsen auf die Portio pylorica beschränkt sind.

Physiologisches. Die verhornte Abteilung der Myomorpha scheint wesentlich die Rolle einer Vorratskammer zu spielen, im selben Mafse wie der Pansen der Wiederkäuer. Ein Wiederkäuen ist jedoch vollständig ausgeschlossen. Die Angabe von Moniez 223, 1878, dafs er beim Kaninchen eine wiederholte Zerkleinerung der aus dem Magen aufsteigenden Nahrung beobachtet habe, ist bisher nicht bestätigt worden.

Die Schlundrinne scheint bei diesen Nagern nur der Wasserleitung in den rechten Magensack vorzustehen. Es ist sicher, dafs alle herbivoren Tiere gröfsere Nahrungsmengen aufnehmen, als in kurzer Zeit der Magen verdauen kann. Man kann daher die Hornepithel tragenden Magenabteilungen der herbivoren Säuger gewissermafsen als einen Warteraum betrachten, aus dem kleinere Portionen entweder direkt (Nager) oder auf einem Umweg über die Mundhöhle in den verdauenden Drüsenabschnitt des Magens gesandt werden. Möglicherweise findet in ihm auch bei Nagern eine vorläufige Maceration statt/ (Toepfer 161, 1891).

/Nach Einführung von Zinnober in die Cirkulation beim Meerschweinchen und Kaninchen zeichnete sich (bei Untersuchung des Magendarmkanals) der Magen immer noch am meisten durch seinen Gehalt an Farbstoff aus, namentlich der Fundus desselben, welchen man beinahe den Nieren parallel setzen könnte/ (Hoffmann und Langerhans 2778, 1869).

Dies spricht für rege Cirkulation.

Leporidae (Hasen).

Lepus timidus.

Home /findet eine Teilung des Magens in eine Cardia- und Pylorusportion. Die Schleimhaut der letzteren ist dicker und die Oberfläche zottiger/ (Home 115, 1807).

/Eine Cardiadrüsenzone liefs sich nicht nachweisen, wohl aber eine Fundus- und Pylorusdrüsenregion.

Die Fundusdrüsenregion beginnt direkt an der Cardia mit Drüsen, welche eine eigentümliche Zellform in der Mitte und am Grunde der Drüsen tragen. Sie stellen grofse Zellen dar, welche zum Teil cylin-

drisch geformt, meist aber dreieckig oder an einer Seite abgerundet sind und grofse Kerne besitzen. Sie färben sich mit Eosin nicht oder nur schwach rot, und es finden sich diese Zellen in den Drüsen etwa 1—1,5 mm um die Cardia herum. Erst dann erblickt man in den Tubuli Belegzellen. Das Epithel des Drüsenhalses ist kubisch und besitzt grosse Kerne.

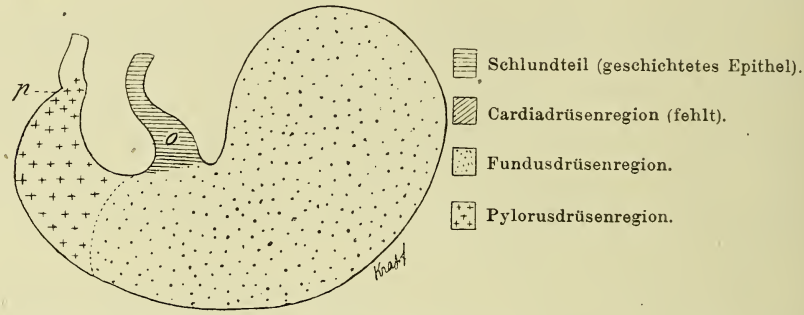

Fig. 278. **Magen von Lepus timidus.** Nach Toepfer 161, 1891.

Muskulatur. Die quergestreifte Muskulatur des Schlundes setzt sich auf den Magen fort, indem besonders cirkuläre Fasern, eingestreut in die eigentliche Kreismuskulatur, um die Cardia herum verlaufen. Die stärksten Faserbündel der quergestreiften Muskulatur liegen jedoch nahe der Submucosa / (Edelmann 77, 1889).

Lepus borealis.

/ Am Magen findet sich eine Sehnenfläche, etwas an die Sehne im Vogelmagen erinnernd.

Die Röhrendrüsen der Pylorusregion sind länger und gröber, als in der grofsen Kavität des Magensackes / (Retzius 72, 1857).

Lepus cuniculus (Kaninchen).

Einteilung des Magens. Home / findet eine Teilung des Magens in eine Cardia und Pylorusportion. Die Schleimhaut der letzteren ist dicker und die Oberfläche zottiger / (Home 115, 1807).

Die Veränderungen des Kaninchenmagens in den verschiedenen Verdauungsstadien sind schwieriger zu untersuchen, als beim Hund.

/ Kaninchen mit leerem Magen sind nicht zu bekommen, da sie vorher verhungern. Giebt man ihnen nur Milch, so nagen sie am Holzkäfig; setzt man sie in einen Eisenkäfig, so fressen sie Haare, so dafs sich der Nahrungsballen im Magen immer erhält / (Rollett 44, 1871).

/ Es lassen sich vier Regionen unterscheiden: Fundus, grofse Kurvatur, kleine Kurvatur und Pylorus.

1. Fundus. Der Drüsenkörper zeigt verhältnismäfsig wenig Belegzellen. Er besteht hauptsächlich aus einer körnigen Masse von Hauptzellen.
2. Grofse Kurvatur. Die Zahl der dunklen Körnchen nimmt allmählich ab, indem sie zuerst mehr und mehr auf die tieferen Teile der Drüsen eingeschränkt wird, und dann findet auch hier sternförmige Anordnung statt.

3. Kleine Kurvatur. Hat Drüsen vom Charakter der Pylorusdrüsen.
4. Pylorus. Die Drüsen sind einfache Einsenkungen der Schleimhaut und sind durchsichtiger als die Drüsen der kleinen Kurvatur.

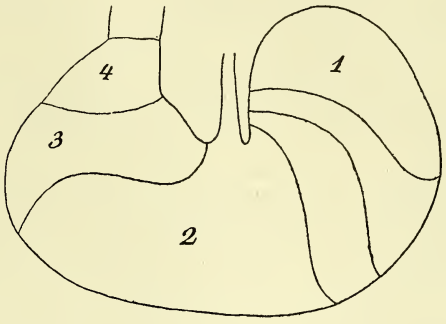

Fig. 279. **Kaninchenmagen.** *1* Fundus: enthält Belegzellen und grobgranulierte Hauptzellen; *2* grofse Kurvatur: Belegzellen und nicht deutlich granulierte Hauptzellen; *3* kleine Kurvatur und Pylorusregion: Pylorusdrüsen ohne deutlich granulierte Zellen; *4* Pylorus. Die Region zwischen *1* und *2* wechselt im Charakter; im Hungerzustand wird sie mehr *1* ähnlich, im Verdauungsstadium *2* ähnlicher. Nach Langley 87, 1879.

Bei der Verdauung vermindern sich die Körnchen. Dies beginnt an dem dunklen Teile nächst der grofsen Kurvatur, so dafs die dunkle, dicht gekörnte Zone mehr und mehr sich auf das Ende des Fundus beschränkt / (Langley and Sewall 82, 1879).

/ Es fehlt eine Cardiadrüsenregion, jedoch sind einige belegzellenfreie Tubuli an der Cardia vorhanden. Die Schleimhaut ist 0,7—1,3 mm dick. Die Muscularis mucosae ist stark; von dieser in Verbindung mit dem Bindegewebe steigen sehr feine Septen zwischen die Drüsen in die Höhe.

Der Fundusdrüsenteil nimmt über zwei Drittel der ganzen Schleimhautoberfläche ein. Die Belegzellen sind grofs, liegen sehr dicht und füllen die engen Tubuli vollständig aus.

Für die Pylorusdrüsenzone giebt Edelmann das Vorhandensein auffallend langer Zotten an / (Edelmann 77, 1889).

/ Physiologisches. Der Fundus enthielt mehr Ferment als die grofse Kurvatur und die kleine Kurvatur. Die grofse Kurvatur enthält etwas mehr Ferment als die kleine Kurvatur, doch ist hier der Unterschied kein grofser. Nun enthielt der Fundus Belegzellen und grob gekörnte Hauptzellen. Die grofse Kurvatur enthielt mehr Belegzellen als der Fundus, aber Hauptzellen mit spärlichen, groben Körnchen. Die kleine Kurvatur enthielt nur Pyloruszellen mit einzelnen Belegzellen.

Aber die grofse Kurvatur mit den vielen Belegzellen enthielt nur wenig mehr Pepsin als die Pylorusregion, die keine Belegzellen enthält. Daraus folgt der Schlufs, dafs die Belegzellen nicht Pepsin bilden. Dagegen war mehr Pepsin im Fundus mit den grob gekörnten Hauptzellen als in der grofsen Kurvatur mit den spärlichen Körnchen. Daher ist das Ferment zur Körnchenmenge in Beziehung zu bringen / (Langley and Sewall 82, 1879).

Epithel. Klein / läfst das Magenepithel fast durchgehends aus Becherzellen bestehen / (Klein in Klein und Verson 3038, 1871).

Dem ist entgegenzustellen, dafs das Epithel beim Kaninchen aus Cylinderzellen mit wohldifferenziertem Oberende, wie bei anderen Säugern, besteht.

/ Auch Watney gelingt es, beim Kaninchen, das er 24 Stunden ohne Futter gelassen hat, die Magenepithelzellen in geschlossenem Zustande aufzufinden / (Watney 278, 1877).

Cardiadrüsenregion. / Die wenigen Cardiadrüsen tragen ein schmales Cylinderepithel mit peripher gestellten Kernen. Ihr Zellleib ist granuliert. Das interglanduläre Bindegewebe ist zahlreicher als im Fundus / (Edelmann 77, 1889).

Fundusdrüsenregion. / Beim Kaninchen macht die starke Trübung der Hauptzellen eine Unterscheidung von den Belegzellen schwieriger, um so mehr, da der Magen selbst im Hungerzustande stets eine grofse Menge unverdauter pflanzlicher Reste enthält. Doch führen Querschnitte und geeignete Untersuchungsmethoden, vor allem 24stündige Fixation in Überosmiumsäure, zur zweifellosen Klarlegung beider Zellarten. Die körnigen Hauptzellen begrenzen die Lichtung; jeder Querschnitt zeigt an der Peripherie 1—2 Belegzellen, kaum mehr.

Doch erkannte schon Heidenhain 53, 1870, S. 392, dafs beim Kaninchen ab und zu eine Belegzelle sich zwischen den Hauptzellen so weit nach innen vordrängen kann, dafs sie in Berührung mit der engen Drüsenlichtung gerät / (Heidenhain 53, 1870).

/ Der Magen des Kaninchens ist das klassische Objekt, an welchem Rollett zuerst seine grundlegenden Untersuchungen anstellte.

Rollett unterscheidet die Epithelien des inneren Schaltstückes von den Cylinderepithelien der Magenoberfläche.

Gegen Heidenhain behauptet Rollett, dafs sich die „adelomorphen" Zellen des Endstückes nicht durch das Innere des äufseren Schaltstückes hindurch bis an die Grenze zwischen beiden Schaltstücken fortsetzen (siehe darüber S. 229).

Rollett konstatiert Tinktionsunterschiede zwischen Haupt- und Belegzellen. Die Substanz der delomorphen Zellen ist zwar ebenfalls körnig, wie die Substanz der adelomorphen Zellen, allein sie erscheint nicht von so gleichmäfsig grofsen und durch so regelmäfsige Abstände getrennten, glänzenden Körnern durchsetzt, wie die Substanz der adelomorphen Zellen.

Die Benennung Rolletts (delomorph und adelomorph) bezieht sich auf das Verhalten der Drüsen im frischen Zustande.

Rolletts Magengruben, inneres Schaltstück, äufseres Schaltstück sind zusammen nicht ganz halb so lang, wie die Endstücke.

Dichotomische Teilungen der Drüsenschläuche beobachtet Rollett an den Endstücken, nahe den blinden Enden, ferner dort, wo die äufseren Schaltstücke beginnen, endlich auch gegen die Mitte des inneren Schaltstückes zu.

Das Zwischengewebe ist wenig entwickelt / (Rollett 44, 1871).

/ Ein grofser Teil der grofsen Kurvatur enthält Drüsen, in welchen die Hauptzellen nicht grob granuliert sind (siehe auch oben: Kaninchen, Physiologisches). Die Drüsen der grofsen Kurvatur enthalten kaum mehr Pepsin als die Drüsen der kleinen Kurvatur und des Pylorus.

In der kleinen Kurvatur und im Pylorus, finden sich, wenn irgend welche Belegzellen vorhanden sind, doch nur wenige, während sie in der grofsen Kurvatur zahlreich sind.

Daher sind die Belegzellen nicht direkt mit der Pepsinbildung verbunden. Die Drüsen des Fundus enthalten viel mehr Pepsin als die Drüsen der grofsen Kurvatur; das heifst, wo sich grobgranulierte Hauptzellen finden, dort findet sich eine grofse Fermentmenge.

Ferner, während der Verdauung enthalten die Fundusdrüsen weniger Ferment als im Hunger (zuerst von Grützner beobachtet); während der Verdauung enthalten die Hauptzellen am wenigsten Körnchen.

Daher sind die deutlichen Körnchen der Hauptzellen direkt mit der Fermentbildung verbunden.

Vom Fundus ausgehend gegen die Kurvatur finden sich alle Stadien von Körnung in den Hauptzellen, und die Hauptzellen der grofsen Kurvatur unterscheiden sich in keinem wesentlichen Punkte von den Pylorusdrüsenzellen; deshalb schliefst Langley mit Heidenhain, dafs die Pylorusdrüsenzellen und die Hauptzellen des Fundus ursprünglich dasselbe sind.

Die Hauptzellen des Fundus betrachtet Langley als eine höher differenzierte Form der Pylorusdrüsenzellen, eine Form, specieller für die Bildung von Pepsin und wahrscheinlich anderer Körper des Magensekrets bestimmt. Nur beim Kaninchen ist diese Differenzierung auf den Fundus des Magens beschränkt; beim Hund, bei der Katze und Ratte erstreckt sie sich auch auf die grofse Kurvatur. Bei letzteren ist der Verbreitungsbezirk der grobgranulierten Hauptzellen der gleiche wie der der Belegzellen / (Langley 87, 1879).

/ Auch Nussbaum erkennt (wie Langley und Sewall, Rollett, Heidenhain) die Körnchen in den Hauptzellen / (Nussbaum 4113, 1882).

Fig. 280.

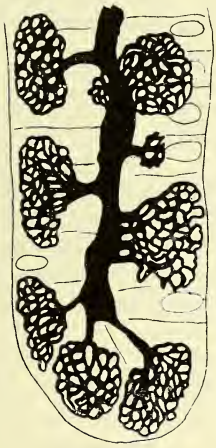

Fig. 281.

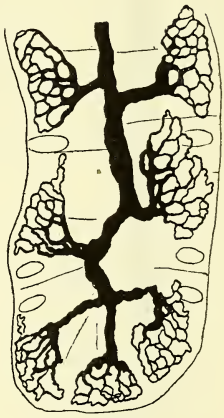

Fig. 282.

Fig. 280. **Säugermagen.** Fundusdrüsenregion, nach der Golgischen Methode behandelt. Nach Golgi 6794, 1893.

Fig. 281. **Magen vom Kaninchen.** Fundusdrüse, nach Golgis Silbermethode behandelt. Verdauungsstadium. Die Maschen sind dicker und dichter als beim Hungerstadium. Nach Golgi 6794, 1893.

Fig. 282. **Magen vom Kaninchen.** Fundusdrüse, Hungerstadium, nach Golgis Silbermethode behandelt. Nach Golgi 6794, 1893.

Golgi / hat mit seiner Silbermethode die Sekretkanälchen in den Magendrüsen und deren Ausläufer zu den Belegzellen mit Endzweigen aufgefunden und giebt zu den Angaben Erik Müllers, der den Hund untersuchte, wertvolle Ergänzungen. Vor allem sind dies das Einmünden zahlreicher Kanälchen aus einer Belegzelle direkt ins Drüsenlumen, wie sie Figur 280 zeigt, und dann die Unterschiede im Hunger-

zustande und nach der Fütterung. Leider lassen sich Müllers und Golgis Angaben kaum vergleichen, da Golgi nicht angiebt, welchen Tieren die Präparate entnommen wurden, nach denen seine Figuren *a—e* (von denen ich die letzte in Fig. 280 wiedergebe), entnommen sind. Sollte es sich auch um Kaninchen handeln, wie in den Fig. 281 und 282, so wären so verschiedene Bilder bei ein- und derselben Species sehr überraschend. Vielleicht dürfte Fig. 280 näher dem Drüsenhals liegen, als die beiden anderen. Schon v. Brunn 7356, 1894 schliefst nach Golgis Bildern, dafs die Zellen, aus denen 3, 4, 6 und mehr Kanälchen hervortreten, welche sich nicht vereinigen, sondern direkt ins Drüsenlumen ergiefsen, solche Zellen seien, die mit breiter Oberfläche an der Bildung des Drüsenlumens teilnehmen. Es liefse sich dies mit der von mir gegebenen Deutung vereinigen. Golgi selbst findet dieses Verhalten charakteristisch für junge Tiere.

Fig. 284.

Fig. 283.

Fig. 285.

Fig. 283. **Magendrüsen vom Kaninchen**, isoliert. Pepsindrüse. Nach Sappey 7203, 1894.

Fig. 284. **Drüsen aus der Fundusdrüsenregion vom Kaninchen.** *E* Epithel; *Gr* Grube; *BZ* Belegzelle; *HZ* Hauptzelle; *MM* Muscularis mucosae. Vergrösserung 105fach.

Fig. 285. **Magendrüse vom Kaninchen**, isoliert. Schleimdrüse aus der Pylorusregion. Nach Sappey 7203, 1894.

Golgi weist noch darauf hin, dafs diese neuen Funde besonders geeignet seien, die specifische sekretorische Thätigkeit der Belegzellen zu beweisen.

Der von Stöhr, Trinkler, Moschner und Montané beschriebene Fortsatz der Belegzellen stellt einen Teil des durch die Golgische Reaktion dargestellten Systems dar / (Golgi 6794, 1893).

Eine Isolationsfigur (Fig. 283) der Magendrüsen vom Kaninchen gebe ich nach Sappey 7203, 1894.

Fig. 284 zeigt eine Fundusdrüse in ihrer ganzen Ausdehnung mit der Verteilung von Belegzellen und Hauptzellen. In der zweiten nur in ihrem oberen Teil ausgezeichneten Drüse ist eine Belegzelle noch unter dem Cylinderepithel zu sehen.

Intermediäre Zone. / Die grofse Kurvatur entspricht wahrscheinlich der intermediären Zone des Magens von Hunden, Katzen und Ratten / (Langley and Sewall 82, 1879).

Pylorusdrüsenzone. / Es finden sich Schleimdrüsen (mit Kölliker gegen Henle). Die Oberfläche der Schleimhaut reagiert sauer, ebenso bei der Katze, welche seit 36 Stunden nichts gefressen hatte / (Ebstein 36, 1870).

/ Die Drüsen der Pyloruszone verhalten sich anders wie bei Schwein, Mensch und auch anders wie bei Hund und Katze / (Schiefferdecker 134, 1884).

Eine Pylorusdrüse nach Sappey 7203, 1894 stellt Fig. 285 dar.

Entwickelung der Magendrüsen. Salvioli / untersuchte ausschliefslich das Kaninchen und kommt zu folgenden Resultaten: Die Magendrüsen entstehen aus epithelialen Erhebungen oder Knospen, welche ebensoviele trichterförmige Vertiefungen begrenzen. Die zelligen Elemente, welche sie enthalten, sind ein wenig verschieden von denen, welche die Knospen bilden.

Die Zellen der Erhebungen zeigen zahlreiche Mitosen; diese sind selten in den Zellen der Trichter. Das Bindegewebe nimmt erst später aktiv teil.

Dann verlieren die Zellen der Knospen die Eigenschaft, sich zu teilen; jetzt sind Mitosen zahlreich in den Zellen der Trichter.

Dann entstehen am Grund des Trichters epitheliale Knospen, welche das primäre Infundibulum in sekundäre Tubuli teilen.

Das Wachstum erfolgt zum Teil durch Vergröfserung der verschiedenen Durchmesser der Zellen, welche die Drüsen zusammensetzen, zum Teil durch numerische Zunahme der Zellen.

Letzteres ist bei den Schleimdrüsen immer der Fall, bei den Labdrüsen nur in den ersten Lebensperioden; bald verschwinden die Mitosen des Drüsenrohrs. Deshalb ist man genötigt, anzunehmen, dafs sich im Drüsenhals fortgesetzt Zellen bilden, welche sowohl Schleimzellen der Magenoberfläche ersetzen, als Zellen, welche infolge successiver Umwandlung hernach Hauptzellen oder Belegzellen werden / (Salvioli 105, 1890).

Beim ganz jungen (einige Tage alten) Kaninchen sind die Drüsen in ihrer Länge im Verhältnis zu den Magengruben sehr klein.

Leukocyten. Edelmann / findet im interglandulären Gewebe des Kaninchenmagens eigentümliche grobe, glänzende, sonst strukturlose Körnchen, welche sich mit Eosin intensiv rot färbten.

Er hält sie nicht für identisch mit den von Ellenberger 1828, 1885 und später von Ehrlich gefundenen eosinophilen Körnchenzellen der Darmschleimhaut / (Edelmann 77, 1889).

/ Die **Muscularis mucosae** besteht im Cardiateile meist nur aus longitudinalen Bündeln; im Fundus ist sie mächtiger und besteht aus einer Ring- und einer Längsschicht. Im Pylorusteil durchkreuzen sich beide Schichten fast durchgehends / (Klein in Klein und Verson 3038, 1871).

Blutgefäfse. Ich gebe eine Abbildung, welche den Verlauf der Blutgefäfse, besonders in der Mucosa, zeigt. Vergleicht man diese Figur 286 mit der Figur 284, so sieht man, dafs den Teilen der Schleimhaut, in denen viele Belegzellen liegen, ein besonders reich entwickeltes Kapillarnetz entspricht. Dies wurde auch schon betont für den Menschen und abgebildet vom Kaninchen von Böhm und v. Davidoff 7282, 1895.

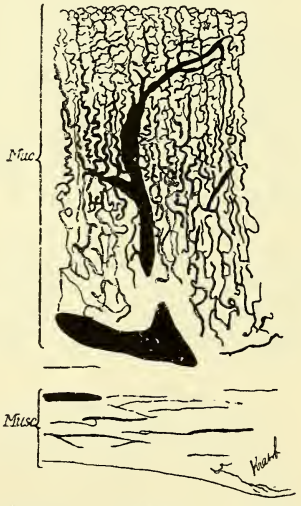

Fig. 286. **Magen vom Kaninchen.** Blutgefäfse mit Karminleim injiziert. *Muc* Mucosa; *Musc* Muscularis. Vergröfserung 50fach.

Subungulata (Halbhufer).

Cavia cobaya (Meerschweinchen).

Eine Abbildung von Oberflächenepithelien gebe ich nach Biedermann 173, 1875; siehe Fig. 287.

Fig. 287. **Epithelzellen aus dem Magen vom Meerschweinchen.** Die Zellen sind klein und die Oberenden wenig ausgebildet. Längsstreifung des Pfropfes. Nach Biedermann 173, 1875.

/ Es sind nur zwei Zonen vorhanden, da eine Cardiadrüsenregion fehlt, und nur wenige Tubuli an der Cardia, ohne Belegzellen, als Cardiadrüsen aufzufassen sind / (Edelmann 77, 1889).

/ Die Labdrüsen nehmen $^5/_6$ der Magenfläche ein / (Toepfer 161, 1891).

/ Der Pylorusteil bildet eine gürtelförmige Zone, auf die etwa der sechste Teil der Länge des ganzen Magens kommt / (Nussbaum 4113, 1882).

/ Die Labdrüsen des Meerschweinchens gleichen denen des Kaninchens. Bei beiden Tieren steigen die Cylinderepithelien der Magenoberfläche tiefer als beim Hunde in die Schläuche hinab / (Heidenhain 53, 1870).

/ Jede Labdrüse mündet einzeln, mit einer runden Öffnung, direkt an der inneren Magenoberfläche / (Rollett 44, 1871).

/ Drüsenlänge im Fundus 0,2 mm im Durchschnitt, an der grofsen Kurvatur 0,35 mm; gegen den Pylorus zu nehmen die Drüsen wieder an Länge ab / (Nussbaum 4113, 1882).

/ Die Drüsen gleichen denen des Kaninchens, wie sie von Langley und Sewall 82, 1879 beschrieben wurden, doch verhalten sich beim Meerschweinchen die Körnchen der Hauptzellen gegen Osmiumsäure etwas anders als beim Kaninchen / (Langley 86, 1880—82).

Auerbachscher Plexus. Gerlach / findet die Anfänge des Auerbachschen Plexus schon im Magen, und zwar im untern Teil des Fundus. Derselbe enthält anfangs sehr wenig gangliöse Elemente. Nach dem Pylorus zu nehmen die Ganglienzellen an Zahl zu, und ein starkes, mit zahlreichen Ganglienzellen versehenes Nervennetz setzt sich in das Duodenum noch 5—6 cm weit fort; dann entsteht allmählich das für den Dünndarm charakteristische Bild / (Gerlach 6615, 1873).

Cacciola / sah von dem subglandulären nervösen Netz sehr feine, nervöse Fädchen ausgehen, welche zwischen den Drüsen allmählich bis zur inneren Oberfläche des Magens emporsteigen. Diese Fädchen bilden ein weitmaschiges, die Drüsen umgebendes Netz / (Cacciola 102, 1886, nach dem Ref. von Berté im Jahresbericht für Anat., Bd. 15).

Hydrochoerus Capybara (Wasserschwein).

/ Eine Cardiadrüsenregion fehlt / (Edelmann 77, 1889).

Hystricidae (Stachelschweine).

Stachelschwein.

/ Der Magen besitzt drei Taschen / (Carus 1394, 1834).

Atherura africana.

/ Der Magen ist einfach und gleicht in seiner Gestalt dem des Menschen; er unterscheidet sich von Hystrix cristata und javanica durch die Abwesenheit des Sacculus und von Erethizon dadurch, dafs er nicht gebogen ist, und eine weniger lange Form besitzt. Der Pylorus hat einen sehr dicken Muskelring mit einem Kaliber, das nur weit genug ist, einen Federkiel durchzulassen. Unmittelbar auf der Aufsenseite von diesem ist die Öffnung des weiten Gallenganges / (Parsons 7455, 1894).

Octodontidae (Trugratten).

Capromys melanurus.

/ Der Magen wird durch zwei Einschnürungen in drei Abteilungen geteilt. In der zweiten und dritten Abteilung ist die Schleimhaut weich und dick / (Dobson 1639, 1884).

Muridae.

/ Retzius 220, 1841 entnehme ich: Pallas (Novae species Quadrupedum e Glirium ordine) hat den Magen der Mäuse untersucht; seine Befunde bilden die Grundlage für die Untersuchungen von Retzius.

Retzius 220, 1841 weist schon auf die grofsen Unterschiede hin, welche sich im Magenbau bei den Mäusen zeigen (resp. bei genauerer Untersuchung noch sich ergeben dürften, wie er aus Andeutungen von Pallas schliefst) / (Retzius 220, 1841).

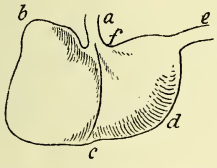

Fig. 288. **Der Magen von Mus musculus,** von der oberen, gegen den Rücken gekehrten Seite angesehen und im gefüllten Zustand.
a der Schlund; *b* Muskelmagen; *c* Grenzfalte; *d* Drüsenmagen; *e* Dünndarm; *f* kleine Kurvatur. Nach Brümmer 78, 1876.

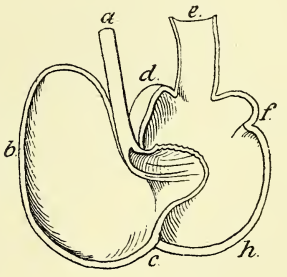

Fig. 289.

Fig. 289. **Magen von Hypudaeus amphibius.** Die eine Magenhälfte ist weggeschnitten.
a der Schlund; *b* Muskelmagen; *c* Einschnürungsstelle und Grenzfalte; *d* kleiner linker Drüsenbeutel; *e* Drüsendarm; *f* kleiner rechter Drüsenbeutel; *h* grofser Drüsenbeutel. Nach Brümmer 78, 1876.

/ Der Magen hat zwei Abteilungen, eine gröfsere linke Schlundhälfte (siehe Fig. 288 und 289) (Portio oesophagea) und die Pförtnerhälfte (Portio pylorica). Im ausgewachsenen Zustand nimmt erstere gewöhnlich $^2/_3$ und der Pförtnerteil $^1/_3$ des Gesamtinhaltes ein. Bei jungen Tieren fand Brümmer öfters ein umgekehrtes Verhältnis.

Brümmer bedient sich der Ausdrücke für die Cardiaportion: Muskelmagen, Pylorusportion: Drüsenmagen. Beide Magenabteilungen trennt eine Grenzfalte bis zu einem gewissen Grad.

Brümmer unterscheidet folgende Schichten:

1. die seröse Haut,
2. Muscularis { äufsere Längsfaserschicht, innere Ringfaserschicht,
3. Mucosa.

Die Grenzfalte, welche der ersten Magenabteilung angehört, wird gebildet von der Schleimhaut derselben.

Nach der Zeichnung **Tafel II Fig. 8** verläuft die Muscularis mucosae glatt unter der Falte (sie hat nach Brümmer gegen Klein nur ganz geringen Anteil an der Bildung der Falte, nach Klein bildet sie eigentlich die Falte).

Geschichtetes Pflasterepithel. Die Hornsubstanz schiefert sich ab. Stachel- und Riffzellen lassen sich nur bei stärksten Vergröfserungen erkennen. Die tiefste Schicht (Basalzellen) des geschichteten Epithels geht direkt in die Cylinderzellen des Drüsenmagens über.

Die Muscularis mucosae in der Grenzfalte besteht aus einer äufseren Längsschicht und einer inneren, schwächeren Ringschicht. Sie zeigt eine Breite von 0,014 mm (M. sylvaticus) bis 0,021 mm (M. decumanus) / (Brümmer 78, 1876).

/ Nach Mazzarelli 146, 1890 soll sich der Magen von Mus decumanus var. alba und Mus musculus von dem von Cricetus und Arvicola unterscheiden durch gröfsere Ausdehnung der Drüsenfläche, bei Mangel eines wahren Isthmus und bei Abwesenheit der Höhle oder Bursa secundaria der Regio pylorica / (Mazzarelli 146, 1890).

Toepfer / findet bei Mus musculus gegen Brümmer, dafs die ganze Submucosa und besonders ihre Muskelschicht die Bildung dieser Falte hervorruft / (Toepfer 161, 1891).

/ Epithel der Schlundabteilung. Die Cardiaportion (Muskelmagen) hat dasselbe Epithel wie der Ösophagus (geschichtetes Pflasterepithel), mit Ausnahme des sog. Papillarkörpers, welcher sich im sogenannten Magenmund findet. Dazu kommt, dafs das Epithel des Schlundes weniger verhornt, als das des Magens. Drüsen fehlen.

Zweite Magenabteilung, Drüsenmagen. Das Epithel ist Cylinderepithel. Beginnend an der Grenzfalte (siehe Fig. 8 Taf. II), sind die ersten Drüsenschläuche gewöhnlich (nicht immer) mit Cylinderepithel ausgekleidet. Nach und nach erscheinen am Grunde der folgenden Drüsenschläuche die charakteristischen Beleg- und Hauptzellen der Labdrüsen.

Die Schleimdrüsen (**siehe Tafel II Fig. 9**) sind auf $^1/_3$ beschränkt und finden sich vor in der Umgebung des Pylorus.

Die Labdrüsen haben eine Membrana propria. Das Zwischengewebe der Drüsenschläuche besteht zum gröfsten Teil aus Bindesubstanz mit elastischen Fasern und einzelnen glatten Muskelzellen und hin und wieder eingelagerten sternförmigen Zellen.

Mafse:

	Labdrüsen, Länge:	Belegzellen der Labdrüsen, Durchmesser im Mittel:	Schleimdrüsen, Länge:
M. musculus	0,28 mm	—	0,148 mm
M. minutus	0,2 „	—	0,1 „
M. sylvaticus	0,25 „	0,01 mm	0,12 „
M. decumanus	0,455 „	bis 0,014 „	0,167 „

Die Schleimdrüsen sind durchschnittlich um $^1/_3$ breiter als die Labdrüsen, aber niedriger / (Brümmer 78, 1876).

/ Bei der Ratte und der Maus haben die vorderen Magendrüsen einen mittleren Teil, welcher aus Belegzellen besteht, und eine Endportion, welche hauptsächlich aus Hauptzellen besteht. Gegen den Pylorus zu finden sich Belegzellen auch in der Endportion der Drüsen, bis, wie beim Maulwurf und der Fledermaus, Drüsen vorkommen mit wenigen oder keinen Hauptzellen / (Langley 86, 1880—82).

/ Drüsenmagen, Muscularis mucosae. Die Muskelschicht ist bei M. musculus 0,014 mm, bei M. decumanus 0,03 mm breit. Die Lab- und Schleimdrüsen liegen unmittelbar auf der Muscularis mucosae, letztere geht mit einzelnen Fasern in die bindegewebige Zwischensubstanz der Drüsen über.

Brümmer betont für eigentliche Mäuse und Wühlmäuse die Bedeutung der Muscularis mucosae und der sich von dieser abzweigenden und in die Zwischensubstanz der Drüsenschläuche einziehenden Muskelbündel als Presse auf die Drüsenschläuche / (Brümmer 78, 1876).

Cricetus frumentarius (Hamster).

/ An der Cardia findet sich nach Sulzer eine Klappe (valvula) / (Schmidt 136, 1805).

/ Eine verhältnismäfsig grofse Cardiadrüsenzone ist vorhanden.

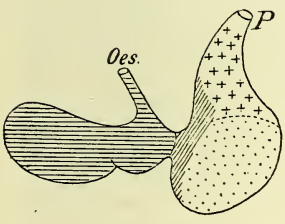

Fig. 290.

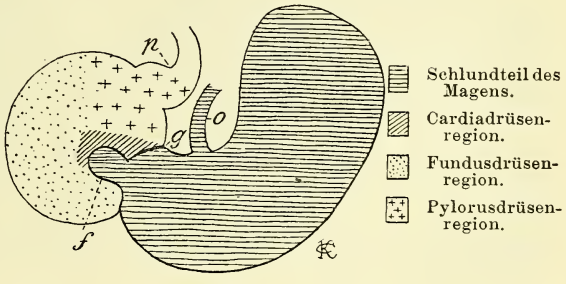

Fig. 291.

Fig. 290. **Magen von Cricetus frumentarius** im schematisierten senkrechten Durchschnitt. Bezeichnung der Regionen wie in Fig. 291. Nach Edelmann 77, 1889.

Fig. 291. **Magen von Cricetus frumentarius.**
O Ösophagus; *g* Gewölbe; *f* Grenzfalte; *p* Pylorus. Nach Toepfer 161, 1891.

Die schon von Cuvier richtig beschriebene Magenform lehrt verstehen ein Blick auf Figur 290 und 291. Die Cardiadrüsenregion beginnt an der Übergangsstelle des linken in den rechten Magensack, als schmaler Streifen, welcher nahe der kleinen Kurvatur eine Breite von 10 mm erreicht. Von hier an machen sich an der kleinen Kurvatur entlang die Pylorusdrüsen bemerkbar.

Der linke Magenblindsack (Regio oesophagea) ist mit kutaner Schleimhaut ausgekleidet. Dicke Cirkulärmuskelschicht, der aufsen und innen eine dünne Longitudinalschicht anliegt. Die Mucosa ist 1 mm dick, ohne mikroskopischen Papillarkörper, jedoch mit hohen makroskopischen Papillen besetzt, welche mit breiter Basis entspringen und kleinere sekundäre Papillen tragen. Das Epithel ist dick und

verhornt. Rechter Magensack. Eine äufsere Cirkulär- und eine innere Longitudinalschicht der Muskulatur. Die Mucosa zerfällt in drei Zonen, Cardia-, Fundus- und Pylorusdrüsenregion.

Cardiadrüsenregion. Die Schleimhaut ist 0,2 mm dick und glatt. Muscularis mucosae nur andeutungsweise bemerkbar. Die Drüsen erscheinen ungeteilt, nur wenige am Grunde gabelartig gespalten. Die Tubuli sind ausgekleidet mit sehr hohen Cylinderzellen, welche den Innenraum des Schlauches fast vollständig ausfüllen. Der Ausführgang enthält Schleim (färbt sich mit basischen Anilinfarben intensiv dunkel). Die Zellen sind schmal, mit grofsen Kernen, welche etwa in der Mitte der Zellen liegen, manchmal auch nach der Basis zu rücken, niemals jedoch eine ganz periphere Stellung einnehmen. Der Übergang von der Cardiadrüsenregion zur Fundusdrüsenregion ist ein allmählicher.

Die Cylinderzellen werden zu hauptzellenähnlichen Gebilden, und die Belegzellen treten zuerst nur ganz vereinzelt auf.

Fundusdrüsenregion. Wenig Zwischengewebe. Die Belegzellen herrschen in den Drüsen vor. Vielfach sieht man die Kerne der Belegzellen von einem helleren Hofe umgeben, sodafs der Zellleib um sie herum durchscheinend ist, und die Belegzellen nur an ihrer Peripherie eine dichtere Textur annehmen. Im übrigen erscheint das Protoplasma der Belegzellen gleichmäfsig oder ganz feinkörnig. Im Drüsenhals finden sich Cylinderzellen.

Pylorusdrüsenregion. Die Drüsen zeichnen sich aus durch engeres Kaliber, ganz gestreckten Verlauf bis nahe zum Grunde, wo Teilung und Schlängelung stattfindet. Die Cylinderzellen sind gröfser und breiter, als die in den Cardiadrüsen. Im Lumen der Ausführgänge stellenweise „Schleim“. Die Kerne der Pylorusdrüsen sind meist peripher gestellt und enthalten mehrere Nucleoli / (Edelmann 77, 1889).

/ Grenzfalte. Die Grundlagen des oberen, an der dorsalen Seite gelegenen Teils bis zu den Flügellappen ist Muskulatur der Magenwand; die auf letzteren sich erhebenden sekundären Fältchen der Grenzfalte haben jedoch wieder die Muscularis mucosae zur Grundlage / (Toepfer 161, 1891).

Maus (Mus musculus).

/ Das Epithelium der Speiseröhre geht bis in die Mitte des Magens, und nur die Portio pylorica zeigt Cylinderdrüsenbau. Das Epithelium des Fundus ist in kleinen Zotten oder Zacken erhoben, wie der dritte Magen der Wiederkäuer / (Bischoff 56, 1838). Die Verhältnisse sind im allgemeinen denen der Ratte entsprechend. Eine Cardiadrüsenregion findet sich / (Edelmann 77, 1889).

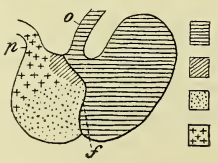

Fig. 292. **Magen von Mus musculus.** *o* Ösophagus; *f* Grenzfalte; *p* Pylorus. Nach Toepfer 161, 1891.

/ Schlundteil des Magens (erste Magenabteilung, Blindsack, Pars cardiaca). Der Magenblindsack trägt Pflasterepithel, wie der Schlund. Drüsen fehlen / (Grimm 6583, 1866).

/ Das Pflasterepithel zeigt folgendes: Die am tiefsten gelegenen Zellen sind mehr oder weniger rund, dann folgen mehr abgeplattete

Zellen, deren Kerne 2—6 Kernkörperchen zeigen. Über diesen Zellen, die meistens eine Reihe ausmachen, liegen platte Zellen, in deren Innerem zahlreiche Eleïdinkörner zu finden sind. Öfters aber kann man beobachten, daſs die Körner in tiefer gelegenen Zellen auftreten. Die Körner sind bald groſs, bald klein. Es ist eine Matrixschicht, eine Körnerschicht und eine Hornschicht zu unterscheiden / (Sclavunos 222, 1890).

Fundusdrüsenregion. Brümmer / findet Belegzellen unter den Cylinderepithelien des Drüsenausführganges / (Brümmer 78, 1876). Eine Abbildung eines Querschnittes durch eine Drüse der Fundusdrüsenregion mit einer zweikernigen Belegzelle stellt **Tafel II Fig. 10** dar.

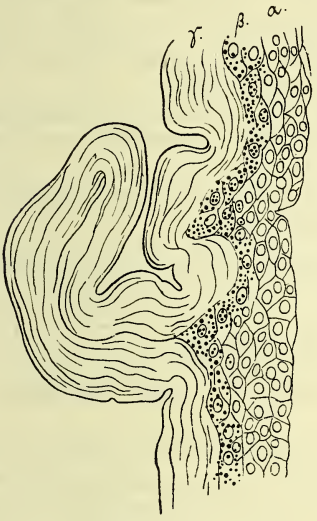

Fig. 293.

Fig. 294.

Fig. 293. **Senkrechter Schnitt durch das Epithel der Pars cardiaca der Maus.** α Matrix; β Körnerschicht (Eleïdinkörner); γ Hornschicht, der gefalteten Magenoberfläche aufsitzend. Nach Sclavunos 222, 1890.

Fig. 294. **Magen von der Maus.** Rechte Magenabteilung (Drüsenmagen), Blutgefäſse injiziert (nur die Gefäſse der Mucosa). Vergröſserung 94fach.

/ Zuweilen gelingt es, in den Belegzellen eine periphere, von dem übrigen Zellleib sich verschieden verhaltende Zone zur Anschauung zu bringen, z. B. bei der Maus / (Böhm und v. Davidoff 7282, 1895).

/ Lymphgewebe. An der kleinen Kurvatur fand Sclavunos in drei Fällen einen groſsen Follikel; derselbe lag im subserösen Bindegewebe, und neben ihm fand sich noch ein bedeutend kleinerer Follikel / (Sclavunos 222, 1890).

Nach einem Injektionspräparat gebe ich Figur 294.

Ratte.

/ Die Teilung des Magens in zwei Abteilungen ist nicht so ausgesprochen, wie bei der Wasserratte / (Home 115, 1807).

/ Der Cardiateil ist von einer ähnlichen konsistenten Oberhaut überzogen, wie die Innenfläche des Schlundes, und entbehrt der Drüsen.

Der Pylorusteil hat schlauchförmige Labdrüsen / (Leydig 183, 1854).

/ Die linke Magenhälfte kann nach ihrem Bau als Fortsetzung des Ösophagus betrachtet werden. Dabei ist die Wand hier dünner als in der rechten Hälfte / (Klein in Klein und Verson 3038, 1871).

/ In dem Teil des Magens, in welchem sich Schlundepithel findet, findet sich Eleïdin / (Ranvier 4494, 1883).

/ Im geschichteten Epithel finden sich Eleïdintropfen. Es ist eine Matrixschicht, eine Körnerschicht und eine Hornschicht zu unterscheiden. Die Hornschicht nimmt gegen die Oberfläche ein blätteriges Gefüge an; sie ist stark entwickelt.

In der Mitte der Epithelschicht fanden sich bisweilen zweikernige Zellen (zwischen Matrix uud Körnerzellen) / (Sclavunos 222, 1890).

/ Die Uebergangsfalte ist 1,5 mm hoch. Die mächtiger werdende Muscularis mucosae ist es eigentlich, welche die Falte bildet, Auch die Muscularis externa verbreitert sich an der Falte.

Epithel der Übergangsfalte: Schon Klein läfst die Basalschicht des geschichteten Epithels sich in das Cylinderepithel der rechten Magenhälfte fortsetzen.

Cardiadrüsenzone. Die Drüsen der rechten Magenhälfte sind anfangs kurz und mit Cylinderzellen ausgefüllt.

Die Muscularis mucosae der rechten Magenhälfte ist schwächer als die der linken / (Klein in Klein und Verson 3038, 1871).

Mus decumanus (Wanderratte).

/ Die Form und Anordnung der Regionen zeigt ein Blick auf Fig. 295.

Die Cardiadrüsenregion ist grofs (gröfser als sie Brümmer beschreibt und abbildet); ferner ist zu unterscheiden linke kutane Hälfte und rechte eigentliche Verdauungsschleimhaut; letztere zeigt Cardia-, Fundus- und Pylorusdrüsenregion.

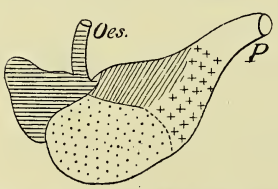

Fig. 295. **Der Magen von Mus decumanus** im schematisierten senkrechten Durchschnitt.
Oes Ösophagus; querschraffiert: Schlundteil des Magens; schrägschraffiert: Cardiadrüsenregion; Punkte: Fundusdrüsenregion; Kreuze: Pylorusdrüsenregion. Nach Edelmann 77, 1889.

Cardiadrüsenregion: Mucosa 40 bis 50 μ dick. Tubuli ohne Membrana propria von Bindegewebszügen mit Muskelfasern begrenzt. Die Tubuli teilen sich mehrfach und tragen im Drüsenkörper ein hohes Cylinderepithel. Die Zellen haben an der Basis oft Fortsätze.

Der Übergang von der Cardia- in die Fundusdrüsenzone ist ein allmählicher. Die Belegzellen treten zuerst ganz vereinzelt auf. Die Übergangsbilder erstrecken sich über 5—6 mm der Schleimhaut. Die vereinzelten Belegzellen haben eine zugespitzte Form, erscheinen unter Umständen fast keulenförmig. Edelmann glaubt, dafs die Belegzellen aus Cylinderzellen hervorgehen.

Fundusdrüsenregion. Die grofsen, runden, ovalen, mandelförmigen oder prismatischen Belegzellen liegen in nischenartigen Ausbuchtungen des Bindegewebes, fein granuliert. Die Belegzellen reichen bis in den Drüsenhals, unter Umständen sogar bis dicht unter die

Mündung der Drüse hinauf. Die Hauptzellen sind nur spärlich vorhanden und klein.

Die Pylorusdrüsen sind weiter als die Cardiadrüsen und am Grunde stark geschlängelt. Die Zellen haben an der Basis Fortsätze, welche sich aneinanderlegen. Die Kerne liegen peripher und haben zahlreiche Nucleolen. Im Zellleib findet sich ein Gerüstwerk. Die Zellen des Drüsenhalses werden schmäler, während sich die Tubuli selbst erweitern / (Edelmann 77, 1889).

Arvicolidae (Wühlmäuse).

/ Es sind zwei Magenabteilungen: eine Schlundabteilung (Muskelmagen, Cardiateil) und ein Drüsenmagen (Pylorusteil). Der Drüsenmagen bildet drei Aussackungen, von denen zwei der grofsen Kurvatur und eine der kleinen Kurvatur angehören.

Bei jungen (kaum 8 Tage alten) Wasserratten ist der Drüsenmagen gröfser als der Muskelmagen. Mit Wegfall der Milchnahrung und bei der späteren Pflanzennahrung (bei ausgewachsenen Wasserratten) übertrifft der Muskelmagen den Drüsenmagen an Gröfse.

Eine von der Ösophagusmündung zum Drüsenmagen hinziehende Rinne darf nicht (wie dies geschah, A. Retzius) mit der Schlundrinne verglichen werden / (Brümmer 78, 1876).

/ Schon Leydig giebt für Hypudaeus arvalis an: Der Cardiateil des Magens ist ohne Drüsen; im Pylorusabschnitt sieht man lange, schlauchförmige Labdrüsen / (Leydig 183, 1854).

/ Dicke der Muscularis mucosae bei der Wasserratte 0,03 mm, bei der Feldmaus 0,021—0,023 mm / (Brümmer 78, 1876).

Arvicola arvalis (Lemnus arvalis, Feldmaus).

/ Bei Lemnus arvalis besteht nur eine kleine Drüsenregion im Fundus, nahe dem Pylorusteil; der gröfsere Fundusteil sowie der auf den Drüsenabschnitt folgende Pylorusteil trägt Ösophagusepithel. An der kleinen Kurvatur bleibt eine Strecke vom Ösophagusepithel frei (siehe Fig. 296) / (Retzius, 220, 1841).

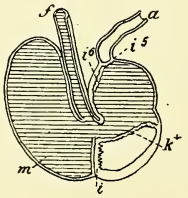

Fig. 296. **Magen von Lemnus arvalis.**
f Ösophagus; *a* Duodenum; schraffiert: geschichtetes Epithel; hell: Drüsensack; *i* gezahnte Kante des festen Epithels; *k** der hintere Rand desselben Epithels; i^5 und i^6 Ränder desselben Epithels am Pförtner und am linken Pförtnerbeutel. Nach Retzius 220, 1841.

/ Bei der Feldmaus besitzt der Drüsenmagen Labdrüsen in einem länglich runden Drüsenbeutel, 0,28—0,306 mm hoch, 0,02 bis 0,025 mm breit.

Die Schleimdrüsen sind auf einen sehr kleinen Teil beschränkt, weil das Epithel des Muskelmagens hier noch viel weiter als bei der Wasserratte in den Drüsenmagen hineinreicht. Höhe der Schleimdrüsen im Mittel 0,18 mm, Breite 0,045 mm.

Die von Henle, Heidenhain und Boll beschriebenen sternförmigen Zellen zwischen den Drüsenschläuchen zeigen regelmäfsige Anordnung und dienen gewissermafsen als Stützapparat, wie auch jene Forscher

sie gedeutet haben. Die Ausläufer dieser Zellen, die sich zu verbinden scheinen, halten nach Brümmer einen gröfseren oder kleineren Komplex von Drüsenschläuchen zusammen / (Brümmer 78, 1876).

/ Das verhornte Epithel ist bei Arvicola arvalis, wie bereits Retzius erkannte, nicht ausschliefslich auf den linken Cardiasack beschränkt, sondern dehnt sich über den gröfsten dorsalen Teil der Innenfläche der rechten Magenhälfte aus und verdrängt fast alle daselbst gelegenen Pylorusdrüsen. Nur in der grofsen Kurvatur bleibt ein muldenförmiger Bezirk mit Drüsenschleimhaut bedeckt. Es befindet sich so im Anfangsteil des Duodenums ventral verhorntes Epithel, während dorsal die Drüsen des Magens in die Darmdrüsen übergehen.

Schon Retzius deutete dieses Verhältnis richtig folgendermafsen: „Diese Epitheliumbekleidung für den Pförtnerteil ist deutlich eine sich weiter erstreckende Entwickelung der erwähnten, bei Lemnus amphibius vorkommenden, in den Pförtnerteil vorspringenden, flügelähnlichen Lappen."

Den gleichen Bau wie Arvicola arvalis zeigen: Arivcola campestris, Arvicola obscura, ratticeps, Savii, Neotoma perruginea und Hesperomys ratticeps und maniculatus / (Toepfer 161, 1891).

Wasserratte (Arvicola amphibius, Lemnus amphibius).

/ Der Magen besitzt zwei Höhlen (siehe Fig. 297). In die erste setzt sich die Kutikularbekleidung des Ösophagus fort und kleidet sie ganz aus. Sie endet in einer gezackten Linie an der Furche, welche beide Magenhälften trennt, doch erstreckt sich an jeder Seite noch ein Fortsatz (an oval portion) der Cuticula in die zweite Magenabteilung / (Home 115, 1807).

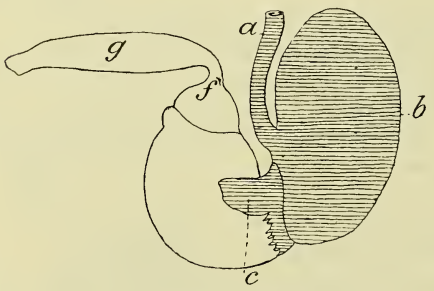

Fig. 297.

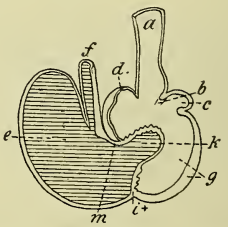

Fig. 298.

Fig. 297. **Magen der Wasserratte**, umgedreht.
a Ösophagus; *b* Cardiateil; *c* Fortsatz des Cardiateils in den Pylorusteil; *f* Pylorus; *g* Duodenum. Nach Home 115, 1807. (Nur die Umrisse dem Original entnommen.)

Fig. 298. **Magen von Lemnus amphibius.**
f Ösophagus; *a* Duodenum; *c* linker Prörtnerbeutel; *d* rechter Pförtnerbeutel; *b* Pförtner; *e* Cardiasack; *g* Drüsensack (Retzius); *m* eine Rinne, welche Retzius der Schlundrinne der Wiederkäuer für analog hält; *k* flügelähnliche Fortsätze mit geschichtetem Pflasterepithel; *i* Grenze des Epithels. Nach Retzius 220, 1841.

/ Retzius teilt den Magen von Lemnus amphibius in einen Blind- oder Cardiasack und einen Pförtnerteil. Der erste macht $^2/_3$ des Magens aus (Home). Das Ösophagusepithel kleidet den Cardiasack aus; dasselbe ragt in den Pförtnerteil hinein, wie zwei flügelähnliche Lappen mit gezahntem Rand. Der Pylorusteil zeigt einen eigentlichen Drüsenabschnitt mit dicker Wand. Retzius erkennt schon Gruben, in

welche wieder je mehrere Drüsen münden. Zwei andere, an der kleinen Kurvatur und am Ende der grofsen Kurvatur gelegene Säcke zeigen kleinere Drüschen in der dünneren Wand (siehe Fig. 298). Eine Cardiarinne ist vorhanden / (Retzius 220, 1841).

Schlundteil des Magens der Wasserratte. / In der vorderen Hälfte ist die Muskulatur über einen Millimeter dick. Diese Hälfte ist mit mächtigen Epithellagen (geschichtetes Pflasterepithel, verhornt) ausgekleidet, welche Längsfalten bilden. Unter diesen Längsfalten verlaufen rechtwinklig Querfalten, welche weniger hoch, aber um das Doppelte so breit sind, als jene.

Das Epithel setzt sich bei der Wasserratte mit zwei flügelähnlichen Läppchen in den Drüsenmagen hinein fort. Riffzellen sind im ganzen Muskelmagen prägnant ausgebildet.

Zweite Magenabteilung, Drüsenmagen. Schichten: 1. Cylinderepithel, 2. Drüsenschicht, 3. Muscularis mucosae, 4. Submucosa, 5. Ring- und Längsmuskulatur (untersucht von Retzius).

Labdrüsen kommen vor in dem grofsen Beutel *h* und im kleinen Beutel *f* des grofsen Bogens (s. Fig. 289 S. 393).

Schleimdrüsen kleiden den übrig bleibenden Teil des Drüsenmagens aus, also den kleinen Beutel *d* und die nächste Umgebung des mangelhaft verschlossenen Pförtners.

Grofser Drüsenbeutel. Labdrüsen sind hier erstaunlich entwickelt, 1 mm lang, einfache Schläuche, Breite der Schläuche 0.042, Breite der Belegzellen 0,015 mm und ihre Längsachse 0,018 mm. Nach der intermediären Zone hin nehmen die Labdrüsen an Höhe ab. Die Belegzellen sind in dieser Gegend in besonderen Nischen von Bindegewebe gelegen (wie bei Schwein und Delphin).

Im rechten kleinen Beutel *f* nehmen die Labdrüsen nach und nach wieder bis zu 0,2 mm an Höhe zu.

Die Schleimdrüsen erreichen die Höhe von 0,252 mm und die Breite von 0,05 mm / (Brümmer 78, 1876).

Toepfer, / der die Namen Arvicola amphibius (Lemnus amphibius, Hypudaeus amphibius) gebraucht, konnte sich nie überzeugen, dafs der Drüsenmagen durch aufsen verlaufende Furchen wirklich in drei Beutel zerfalle, doch hält er die Bezeichnung wegen der histologischen Verschiedenheit der gemeinten Abschnitte für nicht unangebracht. Gegen Brümmer fand Toepfer sowohl im rechten wie linken Pförtnerbeutel nur Pylorusdrüsen) / (Toepfer 161, 1891).

Lemniscus borealis.

/ Der Magen ist ähnlich gebaut, wie bei Lemniscus amphibius, doch endet das Ösophagusepithel, welches die Fundushälfte auskleidet, mit einer Leiste und sendet nicht flügelartige Fortsätze in die Pförtnerhälfte hinein. (Ähnlich wie bei Mus decumanus) / (Retzius 220, 1841).

Rhizomys pruinosus.

/ Nach Anderson 198, 1878 soll sich bei Rhizomys pruinosus eine ähnliche Drüsenplatte, auch an derselben Stelle liegend, wie beim Biber, finden / (Anderson 198, 1878).

Entwicklung des Magens bei Mus musculus und Arvicola arvalis.

/ Der Magen entsteht als eine Erweiterung des Vorderdarmes, die mit einer einfachen Lage kubischer Entodermzellen ausgekleidet ist. Dasselbe wird im ganzen Magen mehrschichtig, und dann tritt bei gröfseren Embryonen von 8—15 mm eine Differenzierung ein: In dem später drüsigen Teil des Magens bildet sich ein mehrgeschichtetes, cylindrisches Epithel, während das Epithel der linken Magenabteilung trotz zweier Zelllagen viel dünner erscheint. Bei Embryonen von 14 mm Gröfse wird dieses Epithel durch rasche Wucherung seiner Elemente auch mehrschichtig und die oberen Lagen platter als die unterste Matrixschicht. Die Umwandlung beginnt am blinden Ende des linken Sackes und schreitet nach dem Drüsenmagen vor, aber noch lange Zeit bleibt zwischen dem Drüsenteil und dem verhornten Epithel eine indifferente Übergangszone. Bei Embryonen von 17 mm Länge beginnt nun sowohl bei Mus wie Arvicola im blinden Ende der linken Magenabteilung die Verhornung der obersten Epithelschicht und schreitet von da allmählich nach rechts fort. Auffallenderweise beginnt der Verhornungsprozefs im Schlunde viel später als im Magen / (Toepfer 161, 1891.

Castoridae.

Castor fiber (Biber).

Schmidt 136, 1805 / kennt die grofse Drüse des Bibermagens (Schmidt 136, 1805).

/ Nach Home 115, 1807 hört die Kutikulara uskleidung des Ösophagus an der Mündung des Magens auf. Er beschreibt das Drüsengebilde an der kleinen Kurvatur und bildet es ab. Drei Reihen, die mittlere mit 9, die beiden seitlichen mit 7 Öffnungen / (Home 115, 1807).

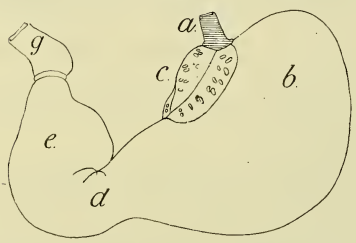

Fig. 299. **Magen vom Biber,** umgedreht.
a Ösophagus; *b* Cardiateil; *c* die eigentümliche „Drüse"; *d* Kontraktion zwischen Cardia- und Pylorusteil; *e* Pylorus; *g* Duodenum. Nach Home 115, 1807. (Nur die Umrisse dem Original entnommen.)

/ Nach Leydig 563, 1857 besteht die grofse Magendrüse aus schlauchförmigen Labdrüsen, die in Gruppen geordnet sind und in kavernöse Räume münden, von denen der Drüsenwulst durchzogen ist (Leydig 563, 1857).

(Auch Nuhn 70, 1870 erwähnt einen besonderen accessorischen Drüsenmagen über der Cardia, am Ende der Speiseröhre.)

/ Auch Carus kennt die grofse Drüse am Magenmunde. Das Schlundepithel hört plötzlich am Magenmunde auf / (Carus 1394, 1834).

/ Einfacher Magen, welcher durch eine als „Magendrüse" bezeichnete Verdickung an seiner dorsalen Wand ausgezeichnet ist. Diese Verdickung ist nicht, wie dies bisher geschah, als Drüse aufzufassen, sondern als eine Ausstülpung eines an der Cardia gelegenen Teiles der Magenschleimhaut, wodurch eine Vergröfserung der die Magenhöhle begrenzenden Drüsentapete bei möglichster Raumersparnis erzielt wird.

Der Magen ist ganz mit Drüsenschleimhaut ausgekleidet, die sich in der Portio pylorica in zahlreiche Längsfalten legt.

Magendrüse: Dieselbe öffnet sich nach Meckel „durch eine mittlere einfache Reihe weiter, durch vier äufsere, zwei vordere und zwei hintere Reihen viel engerer Öffnungen“ in die Magenhöhle. Weber dagegen sagt, dafs zwanzig und mehr, teils kleinere, teils gröfsere Ausführgänge vorhanden seien. Es scheint sich demnach um individuelle Verschiedenheiten zu handeln. Die mit bloſsem Auge sichtbaren Öffnungen führen in gröfsere Hohlräume, von denen nach verschiedenen Richtungen unregelmäfsige Kanäle ausgehen, die mit einander in Verbindung stehen und blind endigen. Drüsige Schleimhaut, welche dicht gedrängt stehende tubulöse Drüsen enthält, überkleidet die Innenfläche dieser Kavernen und ihrer Öffnungen in die Magenhöhle. Die tubulösen Drüsen erwiesen sich bei der mikroskopischen Untersuchung als Belegzelldrüsen / (Toepfer 161, 1891).

Auch die Abbildung Homes 115, 1807 eines Schnittes durch die Magendrüse des Bibers zeigt, dafs die Anordnung offenbar eine ähnliche ist, wie ich sie für Phascolarctos cinereus beschrieben habe, und dafs es sich nicht um eine Drüse im eigentlichen Sinn, sondern um ein von fundusdrüsenhaltiger Magenschleimhaut ausgekleidetes Höhlensystem handelt. Es besteht eine Identität in der Struktur aller sog. „grofsen Magendrüsen“, welche mikroskopisch untersucht sind. Dies ist bei Phascolarctos cinereus, Manis javanica und dem Biber der Fall. Bei allen diesen stellen die grofsen Magendrüsen ein von der Magenschleimhaut ausgekleidetes Höhlensystem dar, in welchem (wenigstens ist dies für die beiden ersten bekannt) die Haupt- und Belegzelldrüsen eine besondere Entwickelung erlangen. Phascolarctos cinereus und Biber gleichen sich ferner darin, dafs der ganze Magen mit Drüsenschleimhaut ausgekleidet ist. Bei Manis hingegen trägt der ganze übrige Magen geschichtetes Epithel. Aufserdem kommt noch die Lageverschiedenheit hinzu; bei jenen beiden liegt das Organ an der kleinen Kurvatur, bei Manis an der grofsen. Identisch gebaut, mögen sich also diese Organe doch unterscheiden. Vielleicht kann folgender Gedanke bei der Erforschung der Entstehung und Bedeutung dieser Organe Beachtung verdienen. Bei Phascolarctos und Biber handelt es sich um eine weitere Ausdehnung der Drüsenschleimhaut des Magens (progressive Bildung). Bei Manis werden die Drüsen von der übrigen Magenoberfläche verdrängt und erhalten sich nur in der grofsen Magendrüse (regressive Bildung). Die erste Art wird eine Verarbeitung einer überaus grofsen Menge von Nahrungsmitteln ermöglichen, die zweite hingegen verhältnismäfsig weniger Nahrungsmittel von einer die Magenwände leicht lädierenden Beschaffenheit (Ameisen etc.) bewältigen können. Die Ausdrücke progressiv und regressiv beziehen sich nur auf die räumliche Ausdehnung der Fundusdrüsenregion.

Myoxus avellanarius (Haselmaus).

/ Eine Drüsensubstanz umgiebt den Ösophagus, unmittelbar bevor er in den Magen mündet; die Mündungen öffnen sich in den Ösophagus. Das Gebilde gleicht äufserlich einer Maulbeere und stimmt sehr genau in seinem Bau mit dem analogen Gebilde des Bibers überein. Die Kutikulardauskleidung des Ösophagus endet unmittelbar vor dem Drüsengebilde. Der Magen zeigt zwei Abteilungen / (Home 115, 1807).

Leydig / sagt bei Besprechung des Magens von Manatus: Etwas Ähnliches sieht man wahrscheinlich bei Myoxus avellanarius und den

eigentlichen Siebenschläfern, wo nach mehreren Forschern ein eigener kleiner, sehr dicker und drüsenreicher Vormagen vom zweiten Magen abgeschnürt ist / (Leydig, 563, 1857).

/ Es wird zu den gemeinen Labdrüsen des Magens über der Cardia, am Ende der Speiseröhre, noch ein besonderer accessorischer Drüsenmagen angelegt / (Nuhn 70, 1870).

/ Der Ösophagus öffnet sich in eine Art Vormagen mit dicken, robusten Wänden; diesem folgt ein Magen von gewöhnlicher Form. Im Vormagen bildet die Mucosa starke Falten, während im wahren Magen die Schleimhaut fast glatt ist. Der Vormagen enthält dicht aneinander gelagerte schlauchförmige Drüsen, deren Zellen einen gekörnten Inhalt besitzen. Die stark gefaltete Mucosa bildet Blindsäcke, in welche die Drüsen münden. Es kommt so zur Bildung einer Art von zusammengesetzten Drüsen, welche sich aus Einzeldrüsenschläuchen aufbauen.

Die Schleimhaut des nun folgenden wahren Magens hat auch schlauchförmige Drüsen von etwas anderer Struktur. Die Drüsen liegen einander wenig nahe, sind etwas kürzer und besitzen helles Cylinderepithel / (Bergonzini 220, 1879).

/ Nach Toepfer weist schon Meckel auf den Reichtum an Drüsen im Vormagen hin.

Meckel erklärt die ganze Bildung des Proventriculus für „deutliche Vogelbildung".

Toepfer glaubt, daſs es sich nicht (wie Bergonzini meint) um zusammengesetzte Drüsen handle, sondern daſs die scheinbaren gemeinsamen Ausführgänge Räume sind, welche zwischen den weit vorspringenden Schleimhautfalten liegen.

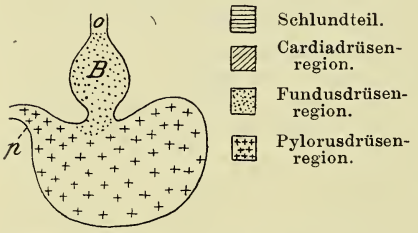

Fig. 300. **Magen von Myoxus avellanarius.**
o Ösophagus; *B* Bulbus ventriculi; *p* Pylorus. Nach Toepfer 161, 1891.

Toepfer selbst findet: Dem eigentlichen Magen sitzt ein kleiner Vormagen auf, „bulbus ventriculi" Toepfer. Vormagen (siehe Fig. 300).

Der bulbus enthält eine sehr dicke Schleimhaut, in der lange Belegzelldrüsen dichtgedrängt stehen. Die zweite Magenabteilung ist mit gleichförmiger Schleimhaut ausgekleidet. Die histologische Differenzierung in zwei Bezirke, Pylorus und Belegzelldrüsenzone, ist nicht zu erkennen, und weitstehende, stark geschlängelte Drüsen (Pylorusdrüsen) finden sich vor und bilden die sehr dünne Schleimhaut.

Toepfer faſst daher den bulbus nicht als eine neue Erwerbung, sondern vielmehr als sekundär von dem Pylorusmagen abgegliedert auf.

Für die andere Ansicht, daſs der Vormagen aus dem Ösophagus entstanden sei, scheint die Thatsache zu sprechen, daſs der bulbus zahlreiche quergestreifte Muskulatur enthält, doch ist auf die Drüsen mehr Gewicht zu legen / (Toepfer 161, 1891).

Myoxus glis.

/ Der Magen ist einfach und durchgängig mit Drüsenschleimhaut ausgekleidet; dieselbe enthält zweierlei Drüsen, die sich in zwei nicht

scharf begrenzte Regionen teilen. Die Hauptmasse der Drüsen besteht aus Belegzelldrüsen; dieselben nehmen fast den ganzen Magen ein, besonders dicht gedrängt stehen sie um die Cardia herum; die Pylorusdrüsen finden sich einzig und allein in nächster Nähe des Pylorus vor und bedecken nur eine verschwindend kleine Zone / (Töpfer 161, 1891).

Myoxus dryas.

/ Einfacher Magen.

Die Drüsenschleimhaut des Magens zieht in die trichterförmige Erweiterung des Schlundes hinein und wird von dessen quergestreifter Muskulatur umhüllt / (Töpfer 161, 1891).

Sciuridae (Eichhörnchen).

Sciurus vulgaris (Eichhörnchen).

/ Eine Cardiadrüsenzone fehlt, dagegen Fundus- und Pylorusdrüsenregion lassen sich nachweisen. Von der Muscularis mucosae aus gehen Fortsätze zwischen die Drüsen hinein. Nur wenige der allenthalben einer Membrana propria entbehrenden Tubuli an der Cardia sind ohne Belegzellen, jedoch treten letztere in den Drüsen einer 2—3 mm breiten Zone nur sehr spärlich auf. Belegzellen grofs, mit grofsen Kernen mit zahlreichen Kernkörperchen. Die Hauptzellen erscheinen „quadratisch", mit grofsen Kernen / (Edelmann 77, 1889).

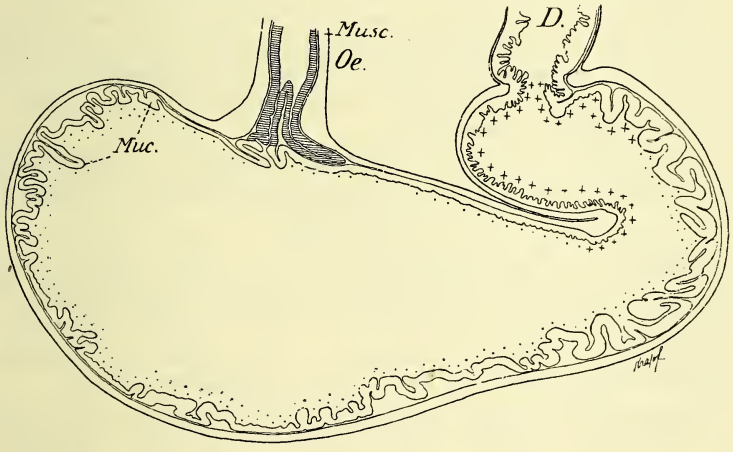

Fig. 301. **Magen vom Eichhörnchen** (Längsschnitt). Vergrösserung 3½fach. Zeigt die Form des Magens, die Faltung der Mucosa bei mäfsig gespannter Muskelschicht (starke Faltung an der grofsen Kurvatur, geringe an der kleinen Kurvatur). Einteilung der Mucosa *Muc.*: querschraffiert: Schlundmucosa mit geschichtetem Epithel; punktiert: Fundusdrüsenzone; Kreuze: Pylorusdrüsenzone.
Oe Ösophagus; *D* Darm; *Musc* Muscularis
(nach einer körperlichen Zeichnung und nach Schnitten rekonstruiert).

Übersicht. Weitaus den gröfsten Teil des Magens nimmt die Fundusdrüsenregion ein; an der Cardia finden sich an der kleinen Kurvatur einige Drüsenschläuche, die sich als Cardiadrüsen deuten lassen. Die Pylorusregion hat sich auch makroskopisch sichtbar vom übrigen Magen etwas abgesetzt, siehe Fig. 301. Doch trägt dieser

Teil nicht ausschliefslich Pylorusdrüsen, sondern es reichen die Belegzelldrüsen noch eine Strecke weit in ihn herein, aber nur auf der Seite der grofsen Kurvatur. Auf der Seite der kleinen Kurvatur überziehen die Pylorusdrüsen dagegen bisweilen noch zum Teil die gegen den Fundus schauende Seite des Angulus. Alle diese Verhältnisse richtig und zugleich klar in einem Bilde darzustellen, wird durch den Umstand erschwert, dafs der Magen in doppelter Richtung stark gekrümmt ist, doch versuchte ich es in Fig. 301, welche den Magen in eine Ebene projiziert darstellt.

Übergang vom Ösophagus in den Magen. Schleimhautfalten umgeben die Eintrittstelle des Ösophagus. Diese Falten tragen schon Magenepithel und Magendrüsen. Es hört das Ösophagusepithel noch im Ösophagus selbst auf.

Die Muscularis mucosae und ein Teil der lockeren Submucosa geht in die Bildung der Falten mit ein.

Bei einem Exemplar beobachtete ich ein Hereingreifen des Ösophagusepithels in den Fundus, aber nur Bruchteile eines Millimeter weit, so dafs von einer Schlundzone des Magens auch für diese Ausnahme nicht die Rede sein kann.

Cardiadrüsenzone. Die ersten Drüsen (etwa 2—5 im Schnitt) enthalten keine Belegzellen. Dann aber treten dieselben sofort sehr zahlreich auf. (Von einer eigentlichen Cardiadrüsenregion dürfte kaum die Rede sein.)

Die ersten Fundusdrüsen sind kürzer als die folgenden.

Im Blindsack des Magens sind die Drüsenschläuche sehr kurz, reichen aber bis zur Muscularis mucosae, da die Mucosa sehr dünn ist. Die Drüsen sind nicht ganz so lang, wie die Magengruben. Die Drüsen besitzen Haupt- und Belegzellen, letztere sind aber nur wenig zahlreich, jedoch deutlich differenziert.

Pylorusdrüsenregion. Es sind gewundene, sich verzweigende Drüsenschläuche, welche meist ein deutliches, oft grofses, weites Lumen besitzen.

Die Drüsenzellen unterscheiden sich von den Zellen des Oberflächenepithels; sie sind niedriger als diese und besitzen gekörntes Protoplasma, welches den Innenraum der ganzen Zelle ausfüllt. Wenn es auch nahe der freien Oberfläche der Zelle nicht so dicht ist, wie im übrigen Teil der Zelle, so kommt es doch nicht zur Bildung eines differenzierten Oberendes wie beim Magenoberflächenepithel.

Die Muscularis mucosae besteht aus zwei Schichten, einer inneren Ring- und einer äufseren Längsschicht. Zahlreiche Muskelbündel steigen, zwischen die Drüsenschläuche eindringend, in die Mucosa auf, ausgehend von der Muscularis mucosae, namentlich von der inneren Ringschicht.

Ziesel (Spermophilus citillus).

/ Die gröfsere Hälfte des Magens ist von einer dünnen Schleimhaut ausgekleidet, welche kurze, wenig geschlängelte Pylorusdrüsen enthält. Die Labdrüsen ziehen sich mehr gegen die dorsale Fläche an die Cardia zurück. Siehe Fig. 302 / (Töpfer 161, 1891).

Ich habe vorauszuschicken, dafs meine Befunde nicht übereinstimmen mit denen Töpfers 161, 1891, wie schon aus einem Vergleich meiner Fig. 303 mit der Töpfers hervorgeht. Es steht hier Ansicht

gegen Ansicht: andere mögen entscheiden, wer recht hat. Ich finde, daſs das von mir untersuchte Tier (4 Exemplare) an der ganzen groſsen Kurvatur entlang Belegzelldrüsen besitzt, soweit als dies in meiner Figur von mir angegeben wird. Da vier Tiere denselben Befund zeigten, so dürften individuelle Verschiedenheiten auszuschlieſsen sein, umsomehr, als der Befund ein so ausgesprochener, besonders charakteristischer ist, wie ich dies im folgenden zeigen werde. Es scheint mir nur die Möglichkeit zu bleiben, daſs entweder Töpfer die Belegzelldrüsen nicht erkannt hat, oder daſs er nicht den Magen von Spermophilus citillus untersucht hat. Sollte er aber ein anderes Tier untersucht haben, so wäre es gewiſs sehr interessant, zu erfahren, welches, da eine derartige Anordnung der Regionen, wie er sie zeichnet, von höchstem Interesse wäre. Ich gehe nun zu meinen Befunden über. Der Pylorusteil des Magens ist vom übrigen Magen durch eine Knickung

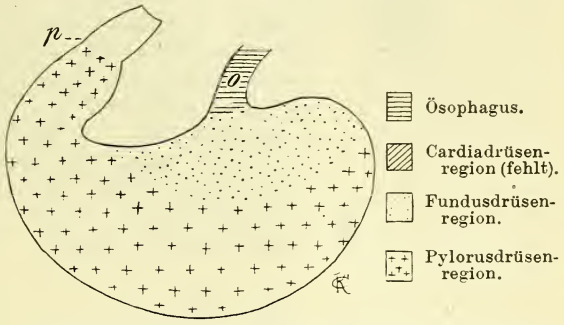

Fig. 302. **Magen von Spermophilus citillus.**
o Ösophagus; *p* Pylorus. Nach Toepfer 161, 1891.

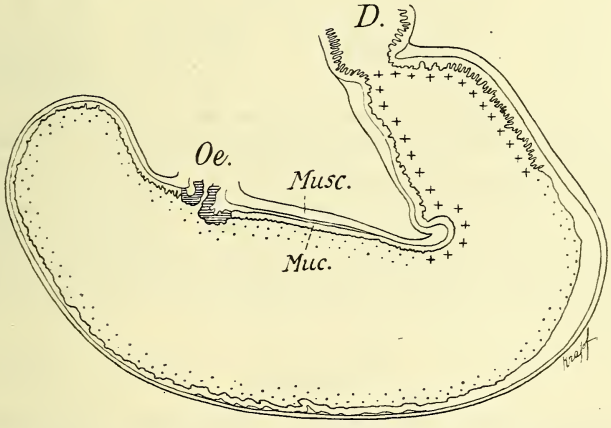

Fig. 303. **Magen vom Ziesel** (Spermophilus citillus) im Längsschnitt. Zeigt die Form des Magens und die Verteilung der Regionen. Querschraffiert: geschichtetes Schlundepithel; punktiert: Fundusdrüsenregion; Kreuze: Pylorusdrüsenregion. Man beachte die auſserordentliche Verdickung der Mucosa an der dem Angulus gegenüberliegenden Stelle der groſsen Kurvatur.
Oe Ösophagus; *D* Darm; *Musc* Muscularis; *Muc* Mucosa. Vergröſserung 4fach.

scharf geschieden; der Angulus ist sehr spitz. Belegzelldrüsen reichen an der kleinen Kurvatur bis kurz vor die Angulusspitze. (Siehe Fig. 303.) An der groſsen Kurvatur reichen die Drüsen noch weiter als bis zu der dem Angulus gegenüberliegenden Stelle und zeigen an verschiedenen Stellen folgende Verschiedenheiten. Anfänglich, zunächst der Cardia, sind es sehr kurze Belegzelldrüsen, welche in tiefe Gruben münden

(siehe Fig. 304 I), dann folgen längere Belegzelldrüsen (Fig. 304 II), welche den gröfsten Teil der Belegzelldrüsenregion einnehmen. Dem Angulus gegenüber findet sich nun eine besonders merkwürdige Region, indem dort die Belegzelldrüsen an Länge bedeutend zunehmen (siehe Fig. 304 III). Jenseits dieser verdickten Stelle der Wand nehmen die Drüsen ebenso rasch wieder ab, wie sie zugenommen haben (immer an Länge). Diese merkwürdigen Verhältnisse zeigt auch die Fig. 303, in der dies an der Dickezunahme der Mucosa an der dem Angulus gegenüber gelegenen Stelle zu sehen ist. Selbstverständlich wurde durch Schnitte in anderer Richtung kontrolliert, dafs es sich dabei nicht etwa um Schiefschnitte handelt.

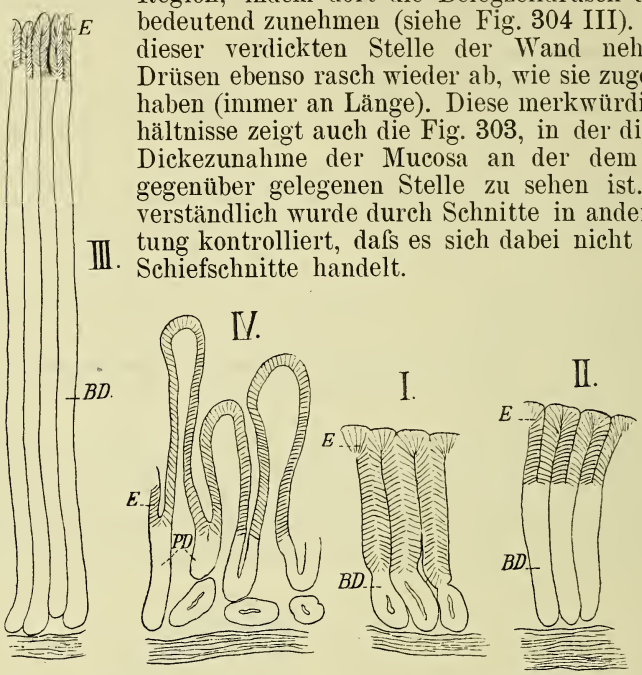

Fig. 304 I, II, III, IV. **Magendrüsen aus dem Magen vom Ziesel** (Spermophilus citillus). Die Bilder zeigen die Längenverhältnisse der Drüsen in verschiedenen Regionen des Magens an. Dieselben finden sich, wenn man an der grofsen Kurvatur entlang geht, der Reihenfolge der Zahlen I—IV nach. Der Teil, welcher Oberflächenepithel *E* trägt (mit den Gruben) ist schraffiert; Fig. I—III besitzen Haupt- und Belegzellen *BD*, Fig. IV Pylorusdrüsenzellen *PD*. Vergrösserung 94fach.
Fig. I: kurze Drüsen aus dem Anfang der Fundusdrüsenregion; Fig. II: längere Fundusdrüsenzelldrüsen aus dem Magenfundus; Fig. III: lange Fundusdrüsen aus der dem Angulus gegenüberliegenden verdickten Schleimhautpartie; Fig. IV: Pylorusdrüsen.

Pteromys volucella (Sciuropterus volucella, Assayan, Flughörnchen).

/ Die Magenschleimhaut zeigt in der linken Hälfte leicht prominierende Fältchen, welche sich teilweise netzartig anordnen / (Edelmann 77, 1889).

Carnivora, Ferae (Raubtiere).

Schlundabteilung fehlt; Cardiadrüsenregion bei einigen schwach angedeutet; Fundusdrüsenregion überwiegt an Ausdehnung über die Pylorusdrüsenregion.

Canis familiaris.

Einteilung des Magens. Der Hund diente schon den ältesten Untersuchungen am Säugermagen als häufigstes Untersuchungsobjekt.

Schon Kölliker erkannte an den Fundusdrüsen zwei Zellarten (siehe darüber das Kapitel „Magendrüsen der Säuger"). Seine Vorstellungen übernimmt Brinton 58, 1859 und / unterscheidet in den Drüsen des Hundemagens (indem er sich auf die Untersuchungen Köllikers beruft), grofse, ovale Zellen (Belegzellen Heidenhains) und kleine, axiale Zellen (Hauptzellen Heidenhains), doch sind in seiner Zeichnung (teilweise nach Kölliker) die Hauptzellen zu klein. Die Hauptzellen setzen sich ins Grubenepithel fort. Aufserdem beschreibt er noch zwischen den grofsen, ovalen Zellen und den axialen Zellen eingelagert Cytoblasten / (Brinton 58, 1859).

Erst die schon im allgemeinen Teil gewürdigten Untersuchungen Heidenhains 53, 1870 brachten Klarheit in die Verhältnisse; seine Angaben sind im folgenden besonders berücksichtigt. Auch auf Rolletts Angaben mufs verwiesen werden, doch hat Heidenhain seine Untersuchungen in erster Linie am Hunde angestellt und soll deshalb hier besonders erwähnt werden. Seit den Arbeiten Heidenhains und Rolletts ist auch weiterhin der Hundemagen das Objekt häufiger Untersuchung gewesen, jedoch beziehen sich fast durchweg die Angaben der Autoren nicht auf den Hund allein, sondern auf verschiedene Säugetiere zusammen, ohne die Merkmale, welche für den Hund charakteristisch sind, besonders hervorzuheben. Mikroskopische Angaben über verschiedenes Verhalten bei Hunden verschiedener Rasse und Gröfse vermisse ich fast ganz. Aus den im folgenden genauer angegebenen Einzeldaten resultiert, dafs folgende Einteilung sich empfiehlt, fast allgemein angenommen wird und daher auch meiner Beschreibung zu Grunde gelegt werden soll:

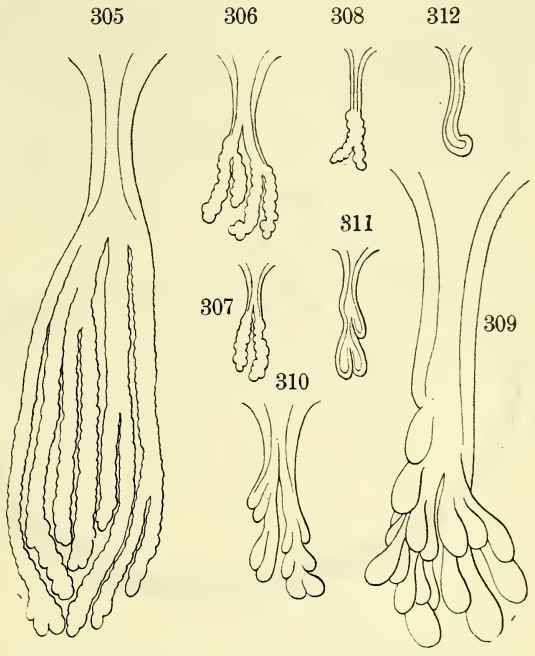

Fig. 305—312. **Magendrüsen vom Hund.** 305 Pepsindrüse; 306, 307, 308 kleine Pepsindrüsen von der Cardiaregion; 309 Schleimdrüse aus der Pylorusregion; 310, 311 und 312 kleine Drüsen aus der Cardiaregion (gebaut wie die Pylorusdrüsen). Nach Sappey 7203, 1894.

1. Cardiadrüsenzone.
2. Fundusdrüsenzone (Belegzelldrüsenzone).
3. Intermediäre Zone, Belegzelldrüsen und Pylorusdrüsen gemischt.
4. Pylorusdrüsenzone.

Über die äufsere Form der Drüsen, deren Bau nach mikroskopischen Schnitten geschildert werden soll, gebe ich in Fig. 305—312

Abbildungen nach Isolationspräparaten von Sappey 7203, 1894. Voraus schicke ich noch einige Angaben von Mall 6285, 1892, welcher den Hundemagen zum Objekt einer wertvollen Monographie gemacht hat und dabei Momente berücksichtigt, die auch für andere Tiere zu untersuchen wären.

Mall bestätigt zunächst die Befunde von Heidenhain und Rollett.

Mall teilt den Hundemagen in drei abgegrenzte Zonen ein: 1. Pylorus, 2. Fundus, 3. Mittelzone. Wie Rossbach findet, zeigt diese Mittelzone während der Verdauung eine starke Hyperämie der Mucosa mit aktiver Kontraktion der Muskelschichten. Dieselbe beginnt an der Pylorusseite und erstreckt sich dem Fundus zu. Tötet man ein Tier während der Verdauung, so findet man die Mittelzone stark mit Blut gefüllt, nicht dagegen Pylorus- und Funduszone. Er findet in der Pylorusregion den Drüsenhals 0,68 mm, in seiner Mittelzone nur 0,25 mm lang; in der Pyloruszone findet er die Drüsen ganz aus Hauptzellen bestehend. Er trennt also noch nicht zwischen Hauptzellen und Pylorusdrüsenzellen. Es ist zu bemerken, daſs Mall im Anfang seiner Arbeit von einer Cardia-, Mittel- und Pyloruszone spricht. Am Ende spricht er von einer Fundus-, Mittel- und Pyloruszone; es

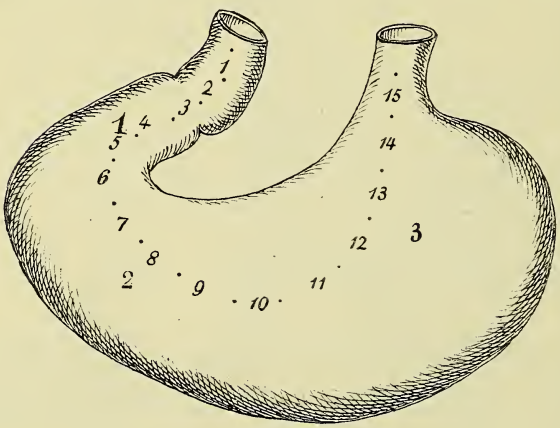

Fig. 313.

Fig. 313. **Hundemagen.** 1/3 der natürlichen Gröſse. Die Ziffern zeigen, aus welchem Teile die Schnitte, die für die Konstruktion der Fig. 314 gebraucht wurden, genommen sind. Nach Mall 6285, 1892.

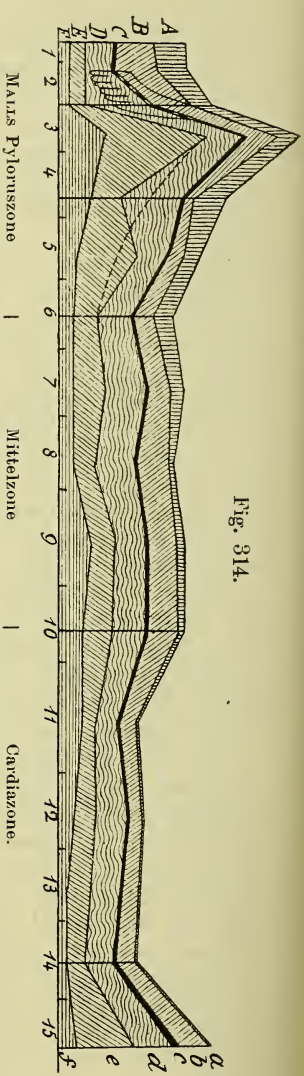

Fig. 314.

Fig. 314. **Rekonstruierter Längsschnitt durch den Hundemagen.** Die Ziffern an der Basis entsprechen denen der Fig. 313.
A Falten („villi"); *B* Krypten; *C* Muscularis mucosae; *D* Submucosa; *E* Ringmuskelschicht; *F* Längsmuskelschicht; *a* Hals der Drüsenschläuche; *b* Drüsenkörper; *c* Muscularis mucosae etc. Die Länge ist auf die Hälfte reduziert und die Dicke fünfmal vergröſsert. Nach Mall 6285, 1892.

scheint also, dafs er Fundus- und Cardiazone nicht scharf voneinander trennt / (Mall 6285, 1892).

Ich glaube, die Befunde Malls richtig zu verstehen, indem ich annehme, dafs er die beiden Worte Cardiazone und Funduszone als gleichbedeutend gebraucht und darunter die Belegzelldrüsenregion oder Fundusdrüsenregion versteht, zu der jedoch auch seine Mittelzone gehören würde.

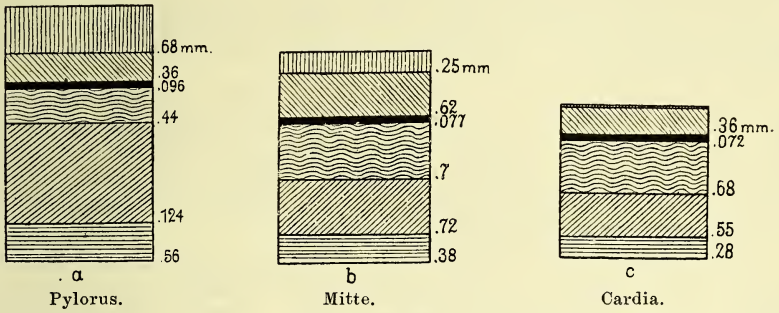

Fig. 315. **Magen vom Hund.** Durchschnittliche Dicke der Magenwand in der Pylorus-, Mittel- und Cardiaportion Malls. Zehnmal vergröfsert. Erklärung siehe Fig. 313 und 314. Nach Mall 6285, 1892.

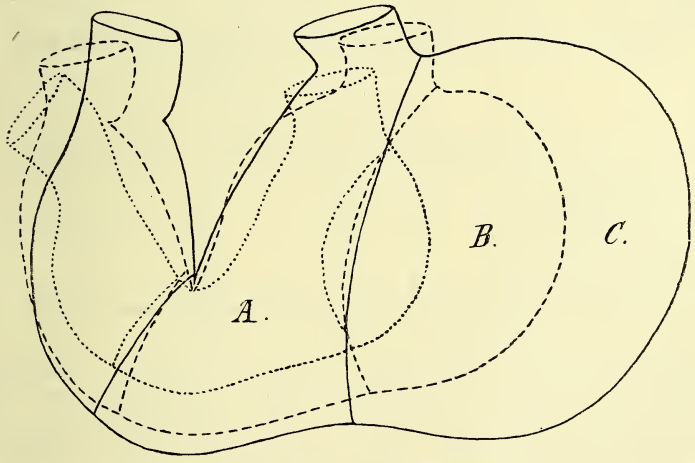

Fig. 316. **Drei verschiedene Ausdehnungszustände ein und desselben Hundemagens.**
A leer; *B* mäfsig gedehnt; *C* eben vor dem Reifsen. 1/2 der natürlichen Gröfse. Nach Mall 6285, 1892.

Zahlenverhältnisse für die Zonen Malls:

/ Es verhalten sich die drei Zonen Malls (Pylorus-, Mittel- und Cardiazone) wie 7·27·30. Im ganzen öffnen sich etwas über eine Million Drüsenschläuche im Magen; andererseits, wenn man die Drüsenschläuche über der Muscularis mucosae zählt, geht die Zahl über 16 500 000 hinaus. Mit anderen Worten, jeder Drüsenschlauch teilt sich 16 mal. Mall findet ähnliche Zahlen wie für die Zotten und die Lieberkühnschen Drüsen im Darm, so dafs eine Drüsenöffnung im

Magen einer Zotte im Darm und ein Drüsenblindsack im Magen einer Lieberkühnschen Drüse im Darm entspricht.

Malls Funduszone. Drüsen: 4900 Drüsenschläuche öffnen sich in jedem Quadratcentimeter der Schleimhaut. Der Cardiazone teilt Mall 120 Quadratcentimeter zu.

Malls Mittelzone. Zahlenverhältnisse: 2500 Drüsenschläuche öffnen sich in jedem Quadratcentimeter der Schleimhaut. Der Mittelzone teilt Mall 108 Quadratcentimeter zu.

In der Pyloruszone öffnen sich 1600 Drüsenschläuche in jedem Quadratcentimeter der Schleimhaut. Der Pyloruszone teilt Mall 28 Quadratcentimeter zu.

Es ist aus den Mall entnommenen Figuren 313—315 ersichtlich, wie die Dickenverhältnisse der Wandung in den verschiedenen Zonen des Magens (Malls Pylorus-, Mittel- und Cardiazone) sich verhalten. Selbstverständlich sind dies nicht absolute Werte, da Mall von einem Hund mittlerer Gröfse spricht; aufserdem ist auch die Dehnung der Magenwand zu beachten.

Bei Ausdehnung des Magens bei Füllung findet Mall, dafs sich anfänglich der ganze Magen gleichmäfsig ausdehnt und dann der Fundus noch allein im besonderen Mafse. (Siehe die beigegebene Fig. 316 nach Mall.) Mall bringt dies mit den Dickenverhältnissen des Magens in Zusammenhang / (Mall 6285, 1892).

Endlich stelle ich noch einige Mafsangaben nach Mall 6285, 1892 zusammen:

	Dicke der Magenwände in mm		
	Pyloruszone	Mittelzone	Fundus
Drüsenhals	0,68	0,25	
Drüsenkörper	0,36	0,61	0,36
Muscularis mucosae .	0,096	0,077	0,072
Submucosa	0,44	0,7	0,68
Ringmuskelschicht . .	1,24	0,72	0,55
Längsmuskelschicht. .	0,56	0,38	0,28
Gesamtdicke	3,376	2,737	1,942

Setze ich voraus, dafs meine Deutung richtig ist, dafs nämlich die Funduszone und die Mittelzone Malls zusammen der Fundusdrüsenregion entsprechen, so würde dieselbe eine Ausdehnung von 228 gegen 28 Quadratcentimeter der Pylorusdrüsenregion besitzen. Die intermediäre Zone ist dabei aufser acht gelassen.

Ich gebe ferner eine Abbildung, Fig. 317, nach Ellenberger und Baum 7366, 1891, welche die Verteilung der Regionen im Hundemagen zeigt. Endlich lasse ich ein Übersichtsbild eines Längsschnittes durch den Magen eines wenige Tage alten Hundes folgen. Hier fand ich eigentümliche Verhältnisse, die ich kurz schildern will.

Auch beim Hunde bemerke ich an der Cardia stark ausgebildete Falten der Mucosa. Dieselben sind schon beim wenige Tage alten Hunde sehr deutlich ausgebildet, ragen weit ins Magenlumen hinein vor (s. Fig. 318). Der Epithelwechsel findet noch im Ösophagus statt, so dafs im Schnitt die ganze ösophageale Seite der Cardialippe Magenepithel trägt. Die Form wechselt natürlich sehr, je nachdem die verschieden gestalteten Falten vom Schnitt getroffen sind.

Es liefs sich eine Pylorus- und eine Fundusdrüsenregion unterscheiden. Letztere nimmt weitaus den gröfsten Teil des Magens ein, während die Pylorusdrüsen nur eine sehr geringe räumliche Entfaltung zeigen.

Namentlich an der grofsen Kurvatur reichen die Belegzelldrüsen fast bis zum Duodenum.

Wohl aber zeigen die Pylorusdrüsen eine Ausdehnung nach abwärts bis dahin, wo die Brunnerschen Drüsen beginnen. Es trägt also ein Abschnitt, der bei Betrachtung der Fig. 318 zunächst als Darm imponiert, Pylorusdrüsen, so dafs der Gedanke aufsteigt, es werde dieser Abschnitt späterhin in die Magenerweiterung einbezogen und bilde so

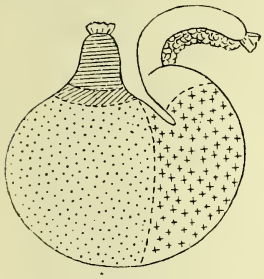

Fig. 317.

Fig. 317. **Magen des Hundes** (mit Luft aufgeblasen). Die Drüsenregionen sind eingezeichnet: Ösophagus: querschraffiert; Cardiadrüsenregion: schrägschraffiert; Fundusdrüsenregion: punktiert; Pylorusdrüsenregion: Kreuze; am Duodenum ist das Pankreas sichtbar. Nach Ellenberger und Baum 7366, 1891.

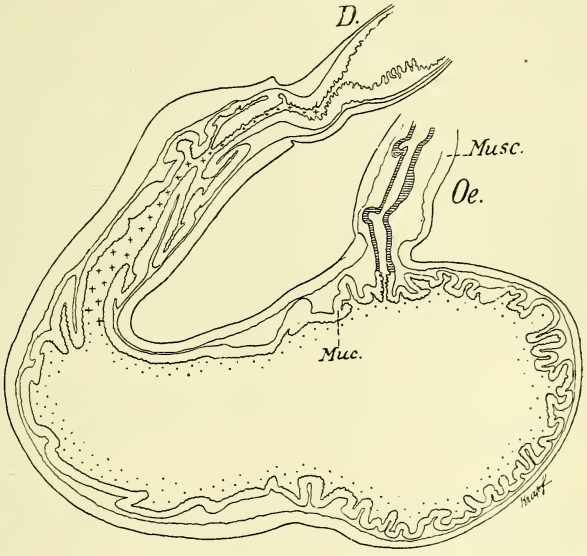

Fig. 318.

Fig. 318. **Magen vom Hund** (wenige Tage alt). Längsschnitt. Vergrösserung ca. 4fach. (Rekonstruierte Figur). Zeigt die Form des Magens. Mucosa der grofsen Kurvatur besonders im Fundus stark gefaltet. Einteilung der Mucosa *Muc.*: querschraffiert: Schlundmucosa mit geschichtetem Epithel; punktiert: Fundusdrüsenzone; Kreuze: Pylorusdrüsenzone (mit dem Aufhören derselben treten Brunnersche Duodenal- und Lieberkühnsche Darmdrüsen auf). Durch die zwei äufseren Linien ist der Raum angedeutet, welchen die faltenlos verlaufende Muscularis einnimmt. Die Art der Rekonstruktion bedingt, dafs die Schichten infolge Schiefschnittes an manchen Stellen (z. B. die Muskelschichten in der Pylorusgegend) dicker erscheinen, als sie in Wirklichkeit sind. *Oe* Ösophagus; *D* Darm; *Musc* Muscularis.

die Pylorusdrüsenregion. Ich halte dies für ein dankbares Feld für weitere Untersuchung.

Dafs die Brunnerschen Drüsen bei diesem wenige Tage alten Tiere auf einen aufserordentlich kleinen Raum beschränkt sind, um dann den schon zwischen ihnen auftretenden Lieberkühnschen Drüsen Platz zu machen, wird im Kapitel Duodenum zu beachten sein.

Es bleibt noch die Frage zu erörtern, ob nicht die von mir als Pylorusdrüsen beschriebenen Drüsen in dem Pylorusdarmabschnitt vielleicht schon Lieberkühnsche Drüsen sein könnten? Es ist dies aber ausgeschlossen, da sich beide Drüsenarten leicht unterscheiden

lassen, z. B. schon dadurch, daſs die Lieberkühnschen Drüsen einen rundlichen, oft ovalen Kern zeigen; im letzteren Fall steht dann der längste Durchmesser des Kerns gerade senkrecht auf dem Längsdurchmesser des platt an die Wand gedrückten Kerns einer Pylorusdrüse des untersuchten Tieres.

Die Lieberkühnschen Drüsen beginnen vielmehr erst mitten unter den Brunnerschen und nehmen mit dem Abnehmen der Brunnerschen allmählich zu, um den letzten Darmabschnitt der Fig. 318 allein auszukleiden.

Oberflächenepithel. Manche Beobachtungen, die sich auch auf den Hund im besonderen beziehen, sind schon im allgemeinen Teil eingetragen. Ebstein spricht 36, 1870 präcis aus, daſs die Epithelzellen der Magenoberfläche von den Zellen in den Drüsen selbst (in der Pylorusgegend) ganz verschieden sind. Ebstein untersuchte das Oberflächenepithel in der Regio pylorica des Hundes. Er sagt:

/ Das die Innenfläche des Magens überziehende Epithel ist ein Cylinderepithel mit geschlossenem, freiem Ende, welches in gewissen Zuständen, besonders zur Zeit der Verdauung, infolge schleimiger Metamorphose seines Inhalts berstet und dann oben offene Zellen darstellt. Die Regeneration dieser Zellen erfolgt durch junge Zellen, welche, wie F. E. Schulze fand, zwischen den unteren verschmälerten Zellenden liegen, und welche Ebstein Ersatzzellen nennt. Eine regelmäſsige Zellenlage bilden diese Ersatzzellen nicht, sondern es ist eine diskontinuierliche Schicht, indem oft zwei, oft auch mehrere Cylinder-

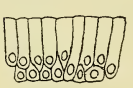

Fig. 319. **Epithel der Magengrübchen des Hundes** (Regio pylorica) mit den besonders zwischen ihren unteren Zellwänden gelegenen „Ersatzzellen“. 450/1. Nach Ebstein 36, 1870.

epithelien, ohne daſs zwischen ihren unteren Enden derartige Ersatzzellen sich finden, direkt aneinander liegen, siehe Fig. 319. Die Entstehung der Ersatzzellen hat Ebstein nicht weiter verfolgt / (Ebstein 36, 1870).

/ Biedermann konnte (gleichfalls beim Hund) ein Bersten nicht beobachten; die einzige Veränderung, welche die Epithelien zur Zeit der Verdauung erlitten, war eine Volumszunahme, und dieser entsprechend eine stärkere Hervorwölbung des Oberendes, die, wie Biedermann wahrscheinlich ist, nach beendigter Verdauung rückgängig wird. (Bei Batrachiern war eine ähnliche Erscheinung nicht wahrzunehmen) / (Biedermann 173, 1875).

Watney / studiert die Epithelvermehrung und bringt knospenähnliche Bildungen mit der Neubildung des Epithels in Zusammenhang / (Watney 278, 1877).

Seine Kernteilungsbilder (siehe Watneys Fig. 27, Tafel 42) dürften heute kaum mehr als solche aufgefaſst werden.

/ Der Übergang des Magenepithels in das Darmepithel ist ein scharf ausgesprochener. An die regelmäſsig angeordneten cylindrischen Magenepithelien mit hellem und sich meist nicht färbendem Oberende schlieſsen die mehr gekörnten Darmepithelien mit ihren in Intervallen liegenden Becherzellen an / (Watney 278, 1877).

/ Der Fuſs der Zelle, in der der Kern liegt, ist kürzer bei Hungertieren als bei solchen, die sich in voller Verdauungsthätigkeit befinden. Der Kern stellt eine längsgestellte Ellipse dar (gegen Stöhr: quer-

oval). Die Zellen lassen sich auch in den unteren Partien deutlich voneinander abgrenzen (gegen Stöhr, der mit Müllerscher Flüssigkeit arbeitete). Ebsteinsche Ersatzzellen werden bestätigt. Leukocyten kommen auch vor, wie schon Edinger gesehen hat. Moschner bestätigt dies / (Moschner 179, 1885).

Sachs / fand bei einem Hund nach Blutentziehung (akute Anämie) zahlreiche Mitosen im Oberflächenepithel. „Sie beschränken sich ausschliefslich auf solche Zellen desselben, die den Magengrübchen angehören, fehlen hingegen oben auf den Leisten." (Siehe **Tafel II, Fig. 11.**) Sie lagen nie in einer Reihe mit den übrigen Zellkernen des Epithels, sondern mehr nach vorn, zum Lumen hin. Die Achse der Kernfigur fällt nur selten mit der der Zelle zusammen. Meist steht sie schräg oder senkrecht zu dieser.

Zu den Ersatzzellen steht keine der gefundenen Figuren in irgend wahrnehmbarer Beziehung / (Sachs 133, 1887).

/ Die Mitosen sind beim erwachsenen Tier aufserordentlich selten im Drüsenepithel; sie sind sehr selten im Epithel des Halses, dagegen sind sie sehr häufig in den Cylinderepithelzellen des Halses und der Ausführgänge. Sie sind sehr häufig im Epithel des tiefen Teiles der Grübchen. Bizzozero schliefst daraus, dafs das Schleimepithel, welches die Oberfläche des Magens überkleidet, aus dem entsteht, welches sich in dem tiefen Teil der Magengrübchen findet. Auch findet Bizzozero die Magenepithelien ausgehend von der Tiefe der Grube zur Oberfläche in fortschreitender Entwickelung und bringt diese Verhältnisse in Beziehung zur Schleimsekretion, welche er sich offenbar ähnlich vorstellt, wie in den Darmepithelien / (Bizzozero 6086, 1892).

Cardiadrüsenregion. Eine solche, wenn überhaupt vorhanden, hat nur eine sehr geringe Ausdehnung, wie aus folgenden Angaben ersichtlich ist:

/ Die Cardiadrüsen werden von Cylinderepithel ausgekleidet; etwa 3 mm tiefer beginnen Labzellen, welche, anfangs nur in der Tiefe des Schlauches liegend sich allmählich höher hinauf erstrecken / (Klein in Klein und Verson 3038, 1871).

Ellenberger sagt wörtlich folgendes: / „Die Pylorus- und Cardiazone sind durch einen schmalen Streifen, der jederzeit neben der Cardia von rechts nach links verläuft, verbunden. Die mittlere Zone ist mit Fundus-, die beiden anderen sind mit Pylorusdrüsen versehen" (er unterscheidet eine rechte Pylorus-, mittlere Fundus- und linke Cardiazone) / (Ellenberger 1827, 1884).

/ Cardiadrüsenzone nicht aufgefunden. Die Angabe einer solchen in Ellenbergers Handbuch der vergleichenden Histologie beruht auf Irrtum. Im Grundrifs desselben Verfassers richtige Darstellung.

Einzelne Drüsentubuli fand Edelmann jedoch an der Grenze zwischen Schlund und Magenschleimhaut frei von Belegzellen / (Edelmann 77, 1889).

Beim wenige Tage alten Hunde finde ich eine Cardiadrüsenregion nicht vorhanden; sofort die ersten Magendrüsen tragen Belegzellen.

Fundusdrüsenregion. / Untersucht wurden Hunde, die 3—5 Tage gehungert hatten. Es sind an den Labdrüsen zu unterscheiden:

1. der Drüsenausgang;
2. der Drüsenhals;
3. der Drüsenkörper.



Fig. 320.

Fig. 320. Halbschematische Figur: **Vertikalschnitt durch die in Alkohol erhärtete, in Karmin gefärbte und durch Glycerin aufgehellte Schleimhaut des Hundemagens.** Hungerzustand.
a b Ausgang der Labdrüsen; *b c* Drüsenhals; *c e* Drüsenkörper. Nach Heidenhain 53, 1870.

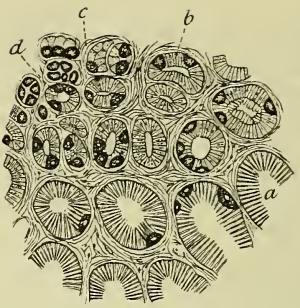

Fig. 321.

Fig. 322.

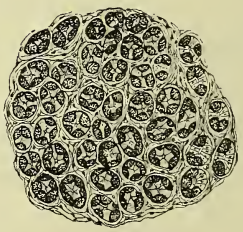

Fig. 323.

Fig. 324.

Fig. 321—324. **Querschnitte durch die Magendrüsen des Hundes in verschiedener Höhe.** Nach Heidenhain 53, 1870.

Fig. 321. Hundemagen. Hunger. Querschnitt, welcher zum gröfsten Teile die Drüsenausgänge, zum kleineren Theile die Halsgegend der Schläuche getroffen hat. Die mit *a* und *b* bezeichneten Schnitte sind durch den obern Teil der Ausgänge gefallen: Cylinderepithelien schleimig metamorphosiert, am freien Ende infolge der Präparation offen. In einigen dieser Schnitte liegen unterhalb der Cylinderzellen vereinzelt Labzellen. Schnitte *b* haben den tieferen Teil der Drüsenausgänge getroffen: Cylinderzellen protoplasmareicher, granuliert und tingiert; Schnitt *d*: Anfang des Drüsenhalses: Cylinderepithelien wie früher, dazwischen Belegzellen. In Schnitt *c* treten neben den Belegzellen bereits Hauptzellen auf. Vergröfserung 120fach. Nach Heidenhain 53, 1870.

Fig. 322. Schräg durch den Drüsenhals geführter Schnitt. Hungerhund. Vergröfserung 120fach. Nach Heidenhain 53, 1870.

Fig. 323. Reine Querschnitte durch den Drüsenhals: dunkle Belegzellen, helle, noch kleine Hauptzellen. Die ersteren Zellen reichen hier und da bis zu dem sehr engen Drüsenlumen. Hund. Hunger. Vergröfserung 120fach. Nach Heidenhain 53, 1870.

Fig. 324. Querschnitt durch den Drüsenkörper. Bei genau auf die Schlauchachse senkrechter Richtung ist das sehr enge Drüsenlumen sichtbar. Letzteres wird nur von den helleren Hauptzellen umgeben. Hund. Hunger. Vergröfserung 120fach. Nach Heidenhain 53, 1870.

1. Der Drüsenausgang wird durch mehr oder weniger tiefe, grubenförmige Einsenkungen der Magenschleimhaut gebildet, welche, mit Cylinderepithel bekleidet, an ihrem untern Ende in der Regel mehrere Drüsenschläuche aufnehmen. In diese setzt sich das Cylinderepithel meist nur noch eine kurze Strecke, mitunter jedoch, namentlich in den Drüsen des Fundus, ziemlich weit fort. Die Cylinderzellen sind an der freien Fläche zum Teil geöffnet, diejenigen nämlich, welche die schleimige Metamorphose, die den typischen Entwickelungsgang dieser Zellen bezeichnet, bereits durchgemacht und ihren Inhalt entleert haben. Man kann dieses Verhalten erkennen an ganz frischen oder ebenso gut an in einprozentiger Überosmiumsäure fixierten Objekten; bei manchen anderen Präparationsweisen, z. B. Alkoholglycerin, erscheinen die Zellen ausnahmslos offen. Vereinzelt kommen Belegzellen auch in dieser Drüsengegend vor, wie F. E. Schulze an den Magendrüsen des Fuchses konstatiert und abgebildet. (Arch. f. m. Anat. Bd. III, S. 178, Taf. X, Fig. 19.)

Im tiefern Teil des Drüsenausganges sind die Cylinderepithelien niedriger, am freien Ende geschlossen, mit mehr nach der Mitte zu gerücktem, ovalem Kern. Zwischen diesen noch nicht schleimig tingierten Zellen findet sich hier und da, jene verdrängend, eine stark tingierte Belegzelle.

2. Der Drüsenhals ist der obere enge Teil der Schläuche, in welchem neben den zuerst auffallenden Belegzellen auch kleinere Hauptzellen liegen.

3. Der Drüsenkörper, der sich nach unten hin oft ein wenig verbreitert, zeigt schon auf den ersten Anblick zwei Arten von Zellen: am Rande Belegzellen und nach der Mitte hin Hauptzellen. Die Belegzellen am Rande bilden nicht eine ununterbrochene Lage, sondern werden durch Zwischenräume von oft ziemlich bedeutender Ausdehnung getrennt, in denen die Hauptzellen bis zur Peripherie reichen. Die Belegzellen beschränken sich in ihrer Lage bald auf den Raum zwischen den Aufsenflächen der Hauptzellen und der Schlauchwand, bald drängen sie die aneinander stofsenden Seitenflächen der ersteren von aufsen her ein wenig auseinander, so dafs sie in ausgedehntere Berührung mit den Hauptzellen treten; bald weichen sie gegenteils von den Hauptzellen bis auf eine kleine Berührungsfläche zurück und liegen mit einem geringeren oder gröfseren Teil ihres Umfanges in einer Ausbuchtung der Schlauchwand. Diese Ausbuchtungen sind bei den Drüsen hungernder Tiere nie so stark entwickelt, wie an denen verdauender. Heidenhain meinte damals, dafs die Belegzellen aufser Berührung mit dem Drüsenlumen bleiben und von diesem durch die Hauptzellen getrennt seien. (Siehe hierüber spätere Forschungen Seite 230 und 421 ff.)

Labdrüsen in verschiedenen Gegenden des Magens. Die Labdrüsen zeigen in verschiedenen Gegenden des Magens Verschiedenheiten:

1. wechselnde Zahl der Belegzellen;
2. die Schläuche können einfach oder an ihrem unteren Ende geteilt sein;
3. das Cylinderepithel kann vom Drüseneingange aus mehr oder weniger tief in den Schlauch hineinreichen. Sehr tief, selbst bis zur Hälfte der ganzen Drüsenlänge, geht es oft in den kurzen Schläuchen der dünneren und blasseren Schleimhaut des Fundus ventriculi.

Labdrüsen in verschiedenen Verdauungszuständen. Ist nach Einführung von Speisen innerhalb der ersten Stunden die Verdauung in Gang gekommen, so erscheint die nach längerem Hungerzustande blasse und niedrige Schleimhaut lebhaft gerötet und turgescierend. An Durchschnitten erweisen sich die Labdrüsen erheblich vergrößert, namentlich verbreitert. Die Veränderung bezieht sich auf die Hauptzellen. Im untern Teile der Schläuche erscheinen sie beträchtlich

Fig. 325. Fig. 326. Fig. 327. Fig. 328. Fig. 329.

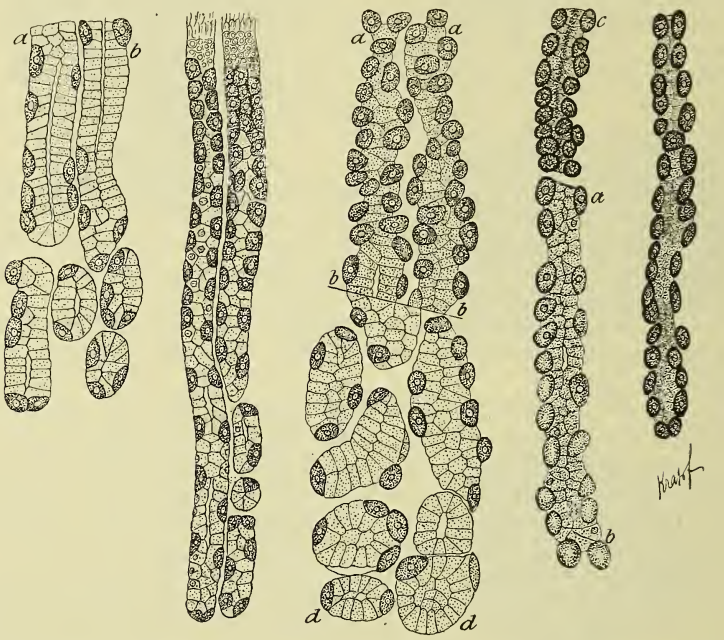

Fig. 325 und 326. **Labdrüsen des hungernden Hundes in verschiedener Breite.** Alkohol, Anilinblau, Glycerin (im Original in Farben gezeichnet). Vergrößerung 216fach. Nach Heidenhain 53, 1870.

Fig. 327. **Labdrüsen des Hundes,** erstes Verdauungsstadium. Methode wie Fig. 325. *a b* obere, *b d* untere Enden der Drüsenkörper, z. T. quer und schräg getroffen. Vergrößerung 216fach. Nach Heidenhain 53, 1870.

Fig. 328. **Labdrüsen des Hundes,** zweites Verdauungsstadium. *a b* unteres, *b c* oberes Ende der Drüsenkörper. Vergrößerung 116fach. Nach Heidenhain 53, 1870.

Fig. 329. **Labdrüsen des Hundes,** sehr hochgradige Veränderung. Vergrößerung 216fach. Nach Heidenhain 53, 1870.

geschwellt und durch eine feinkörnige Masse getrübt, deren Körnchen sich mit Anilinblau färben lassen, wodurch die ganzen Zellen einen blauen Ton erhalten. Im oberen Abschnitte sind die Schläuche enger, die Hauptzellen in ihrem Innern von gröbern Körnchen durchsetzt und durch das Anilin stärker gebläut. Die Belegzellen, welche ebenfalls im Durchschnitte gegenüber dem Hungerzustande an Volumen zugenommen zu haben scheinen, springen meist stark halbkugelig oder

warzenförmig über die äufsere Oberfläche der Schläuche hervor, zeigen aber sonst keine in die Augen fallende Wandlung. Heidenhain glaubt, dafs es sich bei diesen Veränderungen lediglich um verschiedene Funktionszustände derselben Elemente (nicht um Untergang und Neubildung) handelt.

Es geht also Hand in Hand mit der Sekretion einmal eine Vergröfserung der Zelle, zweitens Veränderung im Bau (Verhalten gegen Farbstoffe).

Bei reichlicher Fleischaufnahme tritt die Schwellung der Schläuche und die Trübung der Hauptzellen bereits nach zwei Stunden unverkennbar hervor; nach vier Stunden sah sie Heidenhain auf voller Höhe. Diesen Verhältnissen stellt Heidenhain das „zweite Verdauungsstadium" gegenüber, das zeitlichen Schwankungen unterliegt; bei Brotfütterung war es um die sechste Stunde, bei Fleischfütterung sehr deutlich um die vierzehnte Stunde, als der Magen noch Speisereste enthielt. Dieses zweite Verdauungsstadium kennzeichnet sich durch Abschwellung der Drüsenschläuche, beruhend auf starker Verkleinerung der Hauptzellen, die jedoch in hohem Grade getrübt und tinktionsfähig bleiben. In diesen Volumsverschiedenheiten im I. und II. Stadium sieht Heidenhain den Ausdruck eines Überwiegens der Einnahmen über die Ausgabe (Aufnahme von Sekretionsmaterial, chemische Umsetzung desselben in den Zellen und Abgabe als Sekret) resp. eines Überwiegens der Ausgaben über die Einnahmen / (Heidenhain 53, 1870).

/ Nach den Angaben Heidenhains 2587, 1880 gebe ich folgende tabellarische Zusammenstellung:

	Hauptzellen	Belegzellen	Pylorusdrüsenzellen
Hungerzustand	hell und grofs	klein	anfangs: mäfsig getrübt; später: hell und von mittlerer Gröfse
während der ersten 6 Verdauungsstunden	grofs, mäfsig getrübt	vergröfsert	nicht verändert
6.—9. Verdauungsstunde	verkleinern sich u. trüben sich immer mehr	grofs und geschwellt	vergröfsern sich, sind hell oder nur sehr schwachkörnig; Kern von unregelmäfsiger Form, nahe dem Aufsenende der Zellen
	dauert bis zur 13.—15. Stunde an		
15.—20. Stunde	vergröfsern sich, hellen sich auf	schwellen ab	schrumpfen, trüben sich; der Kern wird rund, zeigt ein deutliches Kernkörperchen und rückt mehr in die Mitte der Zelle.

Diese Darstellung bezieht sich auf das durchschnittliche Verhalten der Mehrzahl der Drüsen zu den verschiedenen Zeiten.

Ferner ist als wichtig beizufügen, dafs Pepsinreichtum der Magenschleimhaut zusammenfällt mit gröfstem Volumen der Haupt-, kleinstem der Belegzellen (Hunger), Pepsinarmut mit kleinstem Volumen der Haupt-, gröfstem der Belegzellen (6—15 Verdauungstunden für die Fundusdrüsen) / (Heidenhain 2587, 1880).

Haupt- und Belegzellen. Verhalten gegen Reagentien im Hungerzustand.

1. Frisch in indifferenten Flüssigkeiten (Jodserum). Die Drüsenschläuche erscheinen dunkel granuliert; an der Peripherie sieht man die fein granulierten Belegzellen durchschimmern.
2. Längere Maceration in Jodserum. Die Belegzellen erscheinen ein wenig gequollen, sehr fein granuliert, die Hauptzellen viel kleiner als jene, stark dunkelkörnig. Isolation leicht möglich.
3. Destilliertes Wasser bewirkt eine starke Quellung der Belegzellen, welche dabei heller durchsichtig, grobkörnig und schärfer umrandet werden, während die Hauptzellen, sich ebenfalls aufhellend, zu einer das Innere der Schläuche erfüllenden Masse zerfliefsen.
4. 33 %ige Kalilauge. Haupt- und Belegzellen grenzen sich schon innerhalb der Schläuche deutlich gegeneinander ab und lassen sich nach einiger Zeit durch Zupfen unschwer isolieren.
5. Salpetersäure von 0,02—0,05 % (auch Essigsäure von 0,5—5 %) hellt die Belegzellen auf und läfst sie aufquellen; der Kern wird deutlicher. Die Hauptzellen schrumpfen und gewinnen durch Ausfällung eines in ihnen enthaltenen Körpers ein noch dunkleres Aussehen; trotzdem werden die Kerne sichtbar. Wäscht man die Säure mit Wasser aus, so tritt in den Belegzellen eine feinkörnige Trübung ein.
6. In höherer Konzentration bewirken Salpetersäure, Schwefelsäure, Salzsäure 0,5—5 % Trübung und Schrumpfung der Belegzellen wie Hauptzellen. Beim Ausspülen der Säure durch destilliertes Wasser quellen und hellen sich die Belegzellen beträchtlich auf; an den Hauptzellen wird jede Aufhellung vermifst, sie scheinen eher noch stärker zu schrumpfen.
7. Überosmiumsäure 1 % auf kleinere Schleimhautstücke angewandt. Haupt- wie Belegzellen färben sich mäfsig; erstere erscheinen fast homogen, mit deutlich hervortretendem, geschrumpftem, eckigem Kerne, letztere durch und durch fein granuliert, mit rundem, hell durchschimmerndem Kerne / (Heidenhain 53, 1870).

Rollett / macht die Angabe, dafs in den Endstücken der Drüsenschläuche die delomorphen Zellen einen grofsen Teil der Membrana propria unbelegt lassen. Er giebt auch schon annähernd richtige Abbildungen von dem Hineinragen der Belegzellen zwischen die Hauptzellen.

Das nur Belegzellen haltende Stück ist beim Hund relativ kürzer als beim Kaninchen und ist von dem Endstück weniger scharf abgegrenzt, als beim Kaninchen.

Vermittelst der verjüngten inneren Schaltstücke, die mit einer Magengrube zusammenhängen, erscheint immer eine Gruppe von Schläuchen am Grunde jeder Magengrube gesammelt.

Das innere Schaltstück zeigt einen Wandbelag von kleinen, kernhaltigen Zellen; die Magengruben besitzen lange Kegelepithelien.

Rollett konnte damals die Belegzellen nicht, wie Heidenhain will, bis in den Anfang des Drüsenhalses (Rolletts inneres Schaltstück), ja bis in den Drüsenausgang (die Magengruben) verfolgen. Rollett bestreitet das Vorkommen von Zellen, welche den delomorphen Zellen der Endstücke zu vergleichen wären, in der Gegend des inneren

Schaltstückes und der Magengruben für den Hund. Rollett bestätigt, was Heidenhain über den Zustand der beiderlei Zellen des Endstückes als für den hungernden Hund geltend anführt. Für die regelmäfsige Veränderung der Drüsen durch ihre Thätigkeit nimmt Rollett nur die an, welche er auch beim Kaninchen in ähnlicher Weise fand (Verkleinerung der adelomorphen Zellen), während er die zwei Stadien des Anschwellens und des Abschwellens der Schläuche während einer Verdauungsperiode nicht (gegen Heidenhain) auffinden konnte.

Nach Rollett sollen in der Schleimhaut desselben Magens die Drüsenschläuche völlig ähnliche mikroskopische Bilder ergeben, während Heidenhain nicht alle Labdrüsen gleichzeitig in der gleichen Phase ihrer Veränderung findet.

Die Labdrüsen sind gruppenweise durch stärkere Bindegewebsstreifen gesondert, und jede Gruppe steht in Beziehung zu einer Ausmündung an der Oberfläche / (Rollett 44, 1871).

Heidenhain / hält aufrecht (gegen Rollett), dafs in frühen Verdauungsstadien eine Schwellung und leichte, körnige Trübung der Hauptzellen auftrete / (Heidenhain 35, 1871).

Friedinger / findet eine Belegzelle bis in die Mitte der Magengrube, unterhalb des Cylinderepithels, vorgedrungen / (Friedinger 60, 1871).

/ Einzelne Pepsindrüsen sollen der Hauptzellen ermangeln, und die Epithelauskleidung der Pylorusdrüsen soll stets aus Cylinderepithel bestehen / (Bocci 104, 1878 nach dem Ref. v. Bizzozero in Jahresber. f. Anat., Bd. 7).

/ Belegzellen des Magens des während der Verdauung getöteten Hundes erweisen sich bei der mikroskopischen Untersuchung gröfser und bedeutend intensiver durch die Überosmiumsäure geschwärzt, als die des hungernden Tieres. Verdauungsversuche zeigen, dafs die Schleimhaut des in der Verdauung befindlichen Hundemagens mehr leistet, als die des hungernden Tieres. Die Reaktion gegen Überosmiumsäure ist also sowohl bei Amphibien als Säugern der getreue Ausdruck des jeweiligen Pepsingehalts, der während der Verdauung am gröfsten ist / (Nussbaum 4109, 1878).

Klein 3019, 1879 / bildet das intracelluläre und intranukleäre Netzwerk in den Haupt- und Belegzellen des Hundemagens ab. In den Belegzellen ist das Netzwerk dichter, daher ihr gekörntes Aussehen / (Klein 3019, 1879).

/ In den oberen, der Mageninnenfläche näheren Abschnitten der Drüsenschläuche stehen die Belegzellen häufig in gleicher Linie mit den Hauptzellen, und beide Zellarten nehmen an der Begrenzung des Drüsenlumens teil. Anders erscheinen die Verhältnisse in tieferen, dem Grunde näher gelegenen Abschnitten der Drüsenschläuche; hier finden sich auf dem Querschnitt thatsächlich zwei Lagen von Zellen, eine innere, kontinuierliche, durch Hauptzellen gebildete und eine äufsere, nicht kontinuierliche, die aus Belegzellen besteht **(siehe Taf. II Fig. 12)**. Allein auch hier läfst sich ein direkter Zusammenhang der Belegzellen mit dem Drüsenlumen nachweisen. Die Belegzellen stehen durch einen schmalen Fortsatz mit dem Drüsenlumen in Verbindung. Solche Fortsätze lassen sich auch an vorsichtig isolierten Belegzellen wieder auffinden.

Damit ist ein Unterscheidungsmoment zwischen Haupt- und Belegzellen aufgehoben. Weiter führt Stöhr gegen eine strenge Trennung

beider folgendes an. Man findet Zellen, welche nur durch ihre Reaktion gegen Farbstoffe als Belegzellen zu erkennen sind, während sie nach Form und Stellung als Hauptzellen angesprochen werden müfsten; andererseits giebt es Zellen, die ihrer Färbung nach Hauptzellen sind, während Form und Stellung sie in die Reihen der Belegzellen stellt / (Stöhr 130, 1880).

Nach Trinkler 40, 1884 gebe ich auf **Tafel II Fig. 13** einen Querschnitt einer Fundusdrüse des Hundes.

/ Beim Hund, der fünf Tage gehungert hatte, fand Sachs die Zahl der Belegzellen, die helles Aussehen angenommen hatten, ziemlich beschränkt. Hauptzellen waren trüb und matt granuliert / (Sachs 133. 1887).

Stintzing 247, 1889 / machte über die Veränderung der Haupt- und Belegzellen in verschiedenen Verdauungs- und Hungerstadien folgende Beobachtungen:

1. Vier Stunden nach der Nahrungsaufnahme sind die Hauptzellen verhältnismäfsig grofs, ebenso ihre wandständigen, chromatinreichen Kerne; die Belegzellen verhältnismäfsig klein, häufig oval, ihre Kerne kaum gröfser als die der Hauptzellen und etwas weniger färbbar.

2. Zwölf Stunden nach der Nahrungsaufnahme sind die Hauptzellen erheblich kleiner, ebenso ihre wandständigen, starkgefärbten Kerne; die Belegzellen vergröfsert, ebenso ihre Kerne, welche chromatinärmer erscheinen. Die Differenz in der Gröfse der Kerne der beiden Zellformen tritt sehr deutlich in die Erscheinung. Während in dem ersten Stadium fast niemals mehrere Kerne in einer Zelle gefunden werden, finden sich in dem eben genannten zweiten Stadium zahlreiche Belegzellen mit doppelten Kernen, und zwar zwei Kerne, die einander unmittelbar anliegen, bisweilen sogar miteinander in Verbindung stehen.

Mitosen wurden nicht aufgefunden (während sich im Oberflächenepithel solche fanden). Stintzing denkt daher mit aller Reserve an eine direkte Kernteilung, welche die auf der Höhe der Verdauung erscheinende Vermehrung der Belegzellen erklären würde.

3. Drei Tage nach der Nahrungsaufnahme unterscheiden sich die Verhältnisse von den eben geschilderten nicht wesentlich.

4. Elf Tage nach der Nahrungsaufnahme ist die Zahl der Belegzellen, insbesondere am Drüsengrunde und Drüsenkörper, bedeutend verringert. Aus dem kleinen Durchmesser der Schleimhaut aber geht hervor, dafs die Hauptzellen nicht vermehrt sein können. Die Hauptzellen sind vergröfsert; ihr sonst wandständiger Kern ist mehr nach der Mitte gerückt, erscheint klein und stark gefärbt. Die Belegzellen sind im Allgemeinen geschwollen, auch ihre Kerne erheblich vergröfsert und chromatinarm. Der Zellenleib ist in der Nähe des Kernes blasser, in der Peripherie stärker gefärbt. — Viele dieser Zellen enthalten neben den Kernen grofse Vakuolen. Eine gröfsere Zahl reicht, was in anderen Stadien fast nie beobachtet wird, auch im Drüsenkörper und -Grunde bis zum Lumen heran; sodann findet man in manchen Drüsenschläuchen Zellen, welche peripher ihrer Färbung nach den Belegzellen, nach dem Lumen zu den Hauptzellen entsprechen, so dafs man den Eindruck erhält, als wenn eine Belegzelle sich in eine Hauptzelle umwandle, eine Anschauung, die bereits von v. Kupffer vertreten worden ist.

Die entgegengesetzte, unter anderen von Edinger vertretene Hypothese der Umwandlung von Hauptzellen in Belegzellen dürfte durch die Abnahme der Belegzellen ohne weiteres widerlegt werden. Zu Gunsten der erstgenannten Auffassung, die Stintzing noch keineswegs für bewiesen erachtet, führt er noch folgende Beobachtung ins Feld. Er hat nämlich in einer grofsen Zahl von Belegzellen zwei, manchmal drei Kerne gefunden, welche in ihrer Gestalt und Färbung sehr charakteristische Verschiedenheiten zeigten, und zwar ein oder zwei grofse, chromatinarme und daneben einen kleinen, stark tingierten Kern. Der letztere glich vollständig den Kernen der Hauptzellen, der erstere denen der Belegzellen / (Stintzing 247, 1889).

Hamburger 33, 1889 / bildet ab und beschreibt Vakuolen in den Belegzellen. Diese Vakuolen sind unmittelbar nach der Nahrungsaufnahme nicht vorhanden, in der vierten Stunde treten vereinzelte kleine auf (**siehe Taf. II Fig. 14**), die an Zahl und Gröfse immer mehr zunehmen, um am Ende der sechsten Stunde maximale Entwickelung und maximale Verbreitung zu erreichen. Bis zur zehnten oder zwölften Stunde ist eine Veränderung nicht zu konstatieren; von der zwölften Stunde ab nimmt die Vakuolenbildung allmählich ab, um nach der 15. Stunde zu schwinden; bei drei Hungerhunden (48 Stunden) wurden keine Vakuolen gefunden. Bei noch längerem Hunger finden sich wieder Vakuolen, in denen wohl die spontane Sekretion von Magensaft bei lange dauernder Inanition ihren Ausdruck findet / (Hamburger 33, 1889).

/ Hund, 24 Stunden Hunger. Neben den von Stintzing, Hamburger, Sachs, Stöhr u. a. beschriebenen, in den Belegzellen neben den Kernen liegenden Vakuolen, welche er bestätigt, findet Bonnet je eine solche in sehr vielen Belegzellen, aber nicht neben, sondern an Stelle des Kernes; und Übergangsformen vom gewöhnlichen, normalgrofsen und chromatinreichen Kern zu dem Extrem, in welchem der Kern eine nur von einer zarten Chromatinmembran umhüllte Blase bildet, die den gewöhnlichen Kern ums 4—6fache an Gröfse übertrifft. Bonnet glaubt, dafs es sich hier um einen physiologischen Zustand handle / (Bonnet 6090, 1893).

/ Das Epithel des Drüsenhalses unterscheidet sich von dem der Drüsen: 1. dadurch, dafs die Belegzellen zahlreicher sind; 2. dadurch, dafs die Hauptzellen allmählich kleiner werden, mit hellerem Protoplasma und mit einem stark an die Basis gedrängten Kern / (Bizzozero 6086, 1892). (Vergleiche hierüber noch meine Angaben beim Dachs und Igel.)

Müller 27, 1892 / untersuchte mit der Golgischen Methode den Bau der Fundusdrüsen beim Hunde. Er findet

Fig. 330.

Fig. 331.

Fig. 330. **Magen vom Hund.** Labdrüsen nach Golgi behandelt. Nach Erik Müller 27, 1892.

Fig. 331. **Magen vom Hund.** Labdrüsen nach Golgi behandelt. Nach Erik Müller 27, 1892.

in einer solchen Drüse ein Kanalsystem, welches aus dem schon lange bekannten Hauptkanal, aus von diesem ausgehenden Querkanälen und schliefslich aus feinen Drüsencapillaren besteht, welche letztere jede Belegzelle korbförmig umgeben (Capillarkorb). Diese letzterwähnten Drüsencapillaren anastomosieren mit einander, bilden ein zusammenhängendes Netz und entbehren freier Endausläufer. Diese Drüsencapillaren liegen alle in der Peripherie der Zelle; nirgends senken sie sich in den Zellenkörper hinein.

Die Stöhrschen Zellenausläufer entsprechen nach Müllers Ansicht Müllers Querkanälen.

Müller scheinen seine Befunde gegen die Ansicht zu sprechen, dafs Haupt- und Belegzellen verschiedene Entwickelungs- oder Thätigkeitsstadien derselben Zellenart seien / (Erik Müller 27, 1892).

Beim wenige Tage alten Hunde nehmen die Belegzellen in höherem Mafse an der Begrenzung des Drüsenlumens Teil, als dies beim erwachsenen der Fall ist.

Reproduktion der Labdrüsen. Griffini und Vassale finden:

/ Die Schleimhaut des Magenfundus, welche in grofser Ausdehnung und in ihrer ganzen Dicke entfernt wird, wird immer wieder neu gebildet, und zwar mit Bildung wahrer Labdrüsen.

Die wiedergebildeten Drüsen entstehen aus dem neuen Überzugsepithel, welches anfangs die Wände überdeckt. Dieses Epithel entsteht seinerseits aus dem Drüsenepithel der Drüsen der Wundränder, welche mehr oder weniger tief von dem schneidenden Instrumente getroffen wurden. Es ist daher in überzeugender Weise die Möglichkeit dargethan, dafs sich ein Überzugsepithel in seiner Totalität aus einem wahren Drüsenepithel bilden kann.

Die Pepsinzellen der wiedergebildeten Drüsenschläuche bilden sich anfangs durch Differenzierung der Zellen des Drüsenschlauches selbst, und diese Bildung nimmt ihren Anfang im Grunde des Schlauches, um in der Folge nach oben fortzuschreiten.

Der Reproduktionprozefs der Labdrüsen findet sein vollständiges Spiegelbild in dem Prozefs der embryonalen Entwickelung / (Griffini und Vassale 111, 1888).

Intermediäre Zone. / An der Stelle, wo sich die mehr oder weniger bräunlich gefärbte Schleimhaut des übrigen Magens gegen die der blassen Schleimhaut der Regio pylorica absetzt, findet sich eine 1—1,5 cm breite Zone, „intermediäre Zone“ (Ebstein), wo zwischen einer Reihe Pylorusdrüsen häufig eine oder mehrere Labdrüsen eingestreut sind / (Ebstein 36, 1870).

/ Das wird von Toldt bestätigt / (Toldt 172, 1880).

Klemensiewicz / findet, dafs der Übergang der labdrüsenführenden Schleimhautpartien in jene, die nur Pylorusdrüsen enthalten, kein allmählicher, sondern ein plötzlicher ist.

Ebsteins intermediäre Zone fafst dieser Autor so auf, dafs der Verlauf der Grenzlinie, beim Hunde wenigstens, kein gerader ist, sondern dafs Partien von Labdrüsen einerseits halbinselartig in die Pylorusdrüsenschicht vorspringen, andererseits aber wieder Einbuchtungen in der Labdrüsenschicht vorhanden sind, die durch Pylorusdrüsen ausgefüllt werden.

Die Grenze zwischen Pylorusteil und Labdrüsenteil des Magens liegt an mäfsig kontrahierten frischen Mägen kleinerer Hunde an der

oberen Kurvatur etwa 5, an der unteren etwa 6 cm vom Pylorus entfernt / (Klemensiewicz 39, 1875).

Klein / findet, dafs die Pylorusdrüsen und die Pepsindrüsen (in der intermediären Zone) ineinander übergehen / (Klein 3019, 1879).

/ Die intermediäre Zone ist schon äufserlich durch die geringe Dicke der Schleimhaut und der Muscularis auffällig abgesetzt gegen den Fundus- und Pylorusteil, zwischen denen sie gelegen ist. Bei einem ausgewachsenen Hunde, der um die vierte Stunde nach der Nahrungsaufnahme getötet wurde, mafs die Schleimhaut des Fundus 1,5 mm, die der intermediären Zone 0,58 mm und die des Pylorus 1,05 mm. (Gegen die Cardia zu nimmt der Dickendurchmesser der Schleimhaut ebenfalls ab.) Die Drüsen der intermediären Zone sind zusammengesetzt-schlauchförmig. Das Epithel der Oberfläche, beim Hunde hohe Cylinderzellen, setzt sich zur Formation des vielen Schläuchen gemeinschaftlichen Drüsenausganges sehr weit in die Tiefe fort, so dafs auf den Drüsenausgang fast durchgehend bis zu zwei Drittel des ganzen Schleimhautdurchmessers kommen. An den weiten Drüsenausgang schliefsen sich kurze Schläuche, die entweder überwiegend mit Belegzellen ausgekleidet sind oder deren nur wenige enthalten. Im ersteren Falle gleichen die Schläuche den Fundusdrüsen; überwiegen die Schleimzellen in den Schläuchen, so nähern sich dieselben im Aussehen den Drüsen des Pylorus. Es kommen also in der intermediären Zone des Hundemagens die Formen gemischt vor, welche getrennt die Charakteristik des Fundus und Pylorus bilden / (Nufsbaum 5, 1879).

/ Die intermediäre Zone birgt Drüsenschläuche in verschiedenen Funktionszuständen, allein es ist hier nicht so schwer wie beim Menschen, Fundus- und Pylorusdrüsen auseinander zu halten; erstere haben Belegzellen, letztere Stöhrsche Zellen, aber oft finden sich Stöhrsche und Belegzellen in ein- und demselben Drüsenschlauch beisammen, auch Übergangsformen zwischen beiden / (Stöhr 41, 1852).

Pylorusdrüsenregion. Todd und Bowmann 542, 1. Aufl. 1856 unterscheiden die Pylorusdrüsen des Hundes von den Fundusdrüsen; sie kennen schon und bilden ab das tiefe Herabreichen des Cylinderepithels in den Magengrübchen / (Todd und Bowmann 542, 1866).

/ Die Regio pylorica zeichnet sich gegenüber anderen Gegenden des Magens auch im Zustande der Verdauung durch ihre grofse Blässe aus. Die Oberfläche zeigt fast stets auch bei Hungerhunden saure Reaktion.

Die Magengrübchen sind in der Regio pylorica tief; sie nehmen meist die Hälfte, bisweilen noch mehr von der Dicke der ganzen Schleimhaut ein. Die Form ist gemeinhin eine cylindrische, welche sich sehr häufig nach unten zu verjüngt.

Mit Ausnahme der intermediären Zone finden sich in der Schleimhaut der Regio pylorica nur Drüsenschläuche, welche lediglich mit Cylinderzellen ausgekleidet sind und keine sogen. Labzellen enthalten. Sie münden am Grunde der Magengrübchen gruppenweise zu 2, 3, häufig auch mehreren / (Ebstein 36, 1870). Ebstein nennt sie Magenschleimdrüsen; besser ist Pylorusdrüsen, da letzterer Name nichts über ihre noch nicht in jeder Hinsicht sichergestellte Funktion ausagt.

/ Die Drüsenschläuche sind zum Teil einfach, zum Teil verzweigt. Im Drüsenhals ist das Lumen überaus eng; bald hört diese Einschnürung auf; das Drüsenlumen zeigt eine gleichmäfsige Weite, um

schliefslich mit einem kolbigen, mehr oder weniger erweiterten untern Ende zu enden (Drüsenkörper). Die Weite der Drüsenlumina zeigt grofse Verschiedenheiten.

Unterschiede der Drüsenepithelien und des Cylinderepithels der Oberfläche:

1. Die Cylinder sind kürzer in der Drüse, und die Kerne liegen näher dem untern Ende der Zelle (Henle).
2. Die Zellen in den unteren Drüsenabschnitten schliefsen einen stärker granulierten, dunklern Inhalt ein (Brinton).
3. In den Drüsen fehlen die im Oberflächenepithel sich findenden Ersatzzellen (Ebstein).
4. Verschiedenheiten im thätigen und unthätigen Zustand.
5. Der Kern ist bei den Drüsenzellen gröfser und läfst stets deutliche Kernköperchen erkennen (siehe auch Moschner 179, 1885).

Ähnlichkeiten (gemeinsame Eigenschaften) zwischen Hauptzellen und Pylorusdrüsenzellen:

1. Äufserer Habitus, besonders auch bei Behandlung mit Überosmiumsäure; beide treten dann sehr klar hervor (Belegzellen trüben sich und schrumpfen).

2. Verhalten gegen Reagentien; Pylorusdrüsenzellen zeigen bei Essigsäurezusatz (5% bis zur gewöhnlichen Essigsäure) Trübung.

Hauptzellen ebenso.

Salz- und Salpetersäure von 0,5 — 3 — 5 — 10%. Trübung und Schrumpfung der Pylorusdrüsenzellen und der Hauptzellen; bei Wasserzusatz wird dieselbe stärker.

Der Umstand, dafs Haupt- und Pylorusdrüsenzellen mit Essigsäure und Mineralsäure sich trüben, während Belegzellen nur mit Mineralsäure sich trüben, mit Essigsäure dagegen aufquellen, weist darauf hin, dafs die Pylorusdrüsenzellen und die Hauptzellen der Labdrüsen neben Eiweifs- auch mucinhaltige Substanzen enthalten, während sich bei den Belegzellen der Labdrüsen nur ein überaus starker Albumingehalt konstatieren läfst.

3. Kalilauge 33%. Hauptzellen und Pylorusdrüsenzellen werden trüb. Belegzellen erscheinen hell.

4. Verdauung mit Zusatz von Salzsäure von 0,1% bei einer Temperatur von 37°—40° C. Pylorusdrüsenzellen und Hauptzellen werden rasch gelöst, Belegzellen langsam.

5. Veränderungen im Verdauungszustand sind bei Pylorusdrüsenzellen und Hauptzellen sehr verwandt.

Pylorusdrüsen im Hungerzustand und im Verdauungszustand:

I. Hungerzustand. (2 – 4—5 Tage Hunger.) Die einzelnen Drüsenzellen sind leicht granuliert, aber im allgemeinen hell, klar, durchsichtig; das Zellprotoplasma tingiert sich mit Anilinblau schwachblau, stärker die Kerne; mit Karmin bleibt das Zellprotoplasma entweder blafs oder erscheint leicht rot angehaucht, während sich die Kerne rot färben.

II. Verdauungsmagen zeigt folgende Unterschiede: Trübung und nachfolgende Schrumpfung der Zellen und Anfüllung des Lumens derselben mit einer feinkörnigen, gelben bis gelbbräunlichen Masse. Mit Anilinblau zeigen die Drüsenzellen eine intensive blaue Färbung; noch weit stärker tingiert sich der das Lumen der Drüsen ausfüllende Inhalt. Auch mit Karminlösung zeigen die Pylorusdrüsen eine stärkere Tink-

tion. Die Veränderungen der Drüsenzellen scheinen fast stets am intensivsten am unteren Ende der Drüsen zu sein. Sie lassen sich 1—2 Stunden nach der Nahrungsaufnahme schon sehr deutlich konstatieren, erreichen 4—5 Stunden nach der Nahrungsaufnahme ihr Maximum; nach 6—8 Stunden sind sie im Abnehmen, sind aber auch nach 12 Stunden vollkommen deutlich; nach 24 Stunden haben die Zellen wieder das Gepräge des Hungerzustandes angenommen.

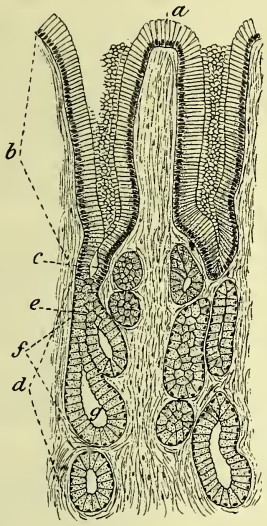

Fig. 332.

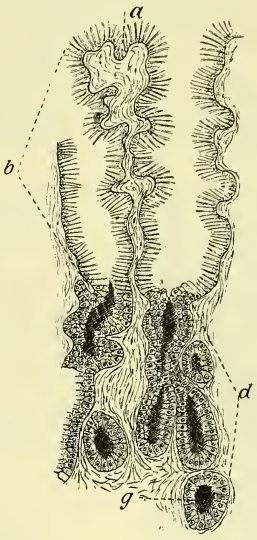

Fig. 333.

Fig. 332 und 333. **Pylorusdrüsen vom Hund.** Vergrößerung 100fach. Fig. 332 nach viertägigem Hunger, Fig. 333 nach vierstündiger Verdauung von pflanzlicher Nahrung. Färbung mit wässriger Anilinblaulösung; die dunklere Färbung ist durch dunklere Zeichnung der Zellen ausgedrückt. Nach Ebstein 36, 1870.
a Epithel der Mageninnenfläche; *b* Magengrübchen; *c* unterster Teil der Grübchen (Drüsenausgang); *d* Pylorusdrüsen; *e* der obere Teil derselben (Drüsenhals); *f* der untere Teil derselben (Drüsenkörper); *g* Lumen der Drüsen.

Ebstein zieht folgende Schlüsse aus seinen Befunden:

Während der Verdauung treten Umwandlungen des Zellprotoplasmas der Drüsenzellen ein, welche sich durch starke Trübung zunächst kennzeichnen; sie geben, wie sich aus der weiterhin eintretenden Schrumpfung erschließen läßt, Substanzen ab, um nach beendigter Verdauung wiederum neue Substanzen aufzunehmen. Da die wässrige Anilinblaulösung, wie es scheint, eine besonders große Verwandtschaft zu eiweißartigen Substanzen zeigt, so würde sich aus den beschriebenen Farbunterschieden folgern lassen, daß die Drüsenzellen während der Verdauung bedeutend eiweißreicher sind, und daß die zu dieser Zeit im Drüsenlumen aufgehäufte Masse sich durch besonderen Reichtum an eiweißartigen Substanzen auszeichnet / (Ebstein 36, 1870).

/ Im Pylorusteil des Magens kommen keine Labdrüsen vor / (Klemensiewicz 39, 1875).

Watney / beschreibt die eigentümliche Form der Oberflächenfalten beim Hund in der Pylorusgegend eingehend (Plicae villosae) / (Watney 278, 1877).

/ Der Drüsenausgang ist mehr als zweimal so lang als die in ihn mündenden Schläuche. Wie Ebstein schon hervorgehoben hat, ist der Drüsenausgang an der Einmündungsstelle der Drüsenschläuche etwas eingeschnürt, und auch Nussbaum bezeichnet mit Heidenhain diese Stelle als den Drüsenhals.

Die Drüsenkörper münden zu drei bis vier vereinigt vermittelst eines verschmächtigten Halses in den Drüsenausgang. Der Zellenbelag dieser Abteilungen besteht zum größten Teil aus schleimproduzierenden Zellen, die zu verschiedenen Zeiten der Verdauung jene von Ebstein beschriebenen Veränderungen erleiden. An einigen Schläuchen sind die unteren blinden Enden gewaltig erweitert (was Nussbaum nicht als durch Sekret mechanisch bewirkt auffaßt, da die Zellen nicht abgeplattet sind) / (Nußbaum 5, 1879).

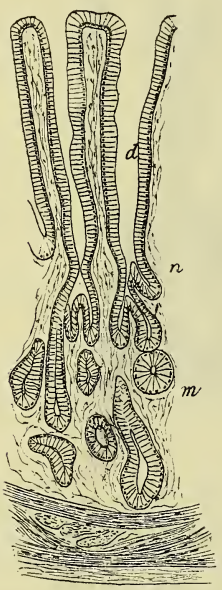

Fig. 334. **Vertikalschnitt durch das Pylorusende des Hundemagens.** 100-fach vergrößert. *s* Oberflächenepithel; *d* Ausführgänge; *n* Drüsenhals; *m* Drüsenkörper. Die Muscularis mucosae besteht hier aus drei Blättern. Nach Klein and Noble Smith 312, 1880.

Eine Abbildung der Pylorusdrüsen vom Hund, Fig. 334, gebe ich nach Klein and Noble Smith 312, 1880 wieder.

/ Ebsteins in Heidenhains Institut vorgenommene Untersuchungen stellten die Lehre auf, daß die Zellen der Pylorusdrüsen den unterdessen aufgefundenen Hauptzellen der Fundusdrüsen gleichwertig seien.

Kritik der Ebsteinschen Untersuchung, welche ja eine Hauptstütze der Heidenhainschen Anschauung darstellt:

a) Ebstein hat statt Salpetersäure in der von Heidenhain angegebenen Konzentration stärkere Konzentration angewandt. Trotz der hierbei sich zeigenden Unterschiede (die Hauptzellen lassen trotz ihres dunkleren Aussehens den früher unsichtbaren Kern jetzt erkennen, während in den Pylorusdrüsenzellen die Kerne schwer sichtbar oder ganz verdeckt werden) sagt Ebstein: „Die Drüsenzellen der sog. Magenschleimdrüsen zeigen ein ganz gleiches Verhalten gegen Säuren, wie die Hauptzellen der sog. Labdrüsen.“

b) Ebstein hat überhaupt nur eine Zellart, nämlich die Veränderungen der Pylorusdrüsenzellen, studiert. Hätte er die Fundusdrüsen derselben Mägen untersucht, so hätte ihm nicht entgehen können, daß zeitliche Verschiebungen in der Funktion beider Regionen bestehen, daß die Hauptzellen meist gerade ein umgekehrtes Verhalten zeigen, als die Pylorusdrüsenzellen, daß sie z. B. trüb sind, während die Pylorusdrüsenzellen hell aussehen.

c) Nach Ebstein erreichen die Pylorusdrüsenzellen 6 Stunden nach der Nahrungsaufnahme das Maximum ihrer Veränderungen, während Heidenhain dieselben um diese Zeit gar nicht verändert findet, und beide untersuchten nach derselben Methode, was Zweifel an der Brauchbarkeit der Methode erregt.

Stöhr stellt die Lehre auf: Die Drüsenzellen der Pylorusdrüsen unterscheiden sich von den Hauptzellen.

1. Die Pyloruszellen sind viel länger;
2. Verschiedenheit im Verhalten gegen Reagentien, conf. Ebstein;
3. das Aussehen des in den Schläuchen enthaltenen Sekrets.

In den Pylorusschläuchen findet sich eine dunkle, aus stäbchenförmigen Körpern bestehende Masse, die sich gegen Anilinfarben gerade wie die Stöhrschen Zellen (siehe unten) verhält und wahrscheinlich von diesen ausgeschieden ist; zweitens helle, halbkugelige Körper, welche ganz den Eindruck von Schleim machen und, den Drüsenzellen aufsitzend, von diesen ausgeschieden zu sein scheinen / (Stöhr 41, 1882).

Einen weiteren Unterschied zwischen den Hauptzellen und den Pylorusdrüsenzellen führt Hamburger 33, 1889 an.

/ Den Inhalt der Hauptzellen bilden sparsame, feine Granulationen; das Protoplasma der Pyloruszellen zeigt schmale, kurze Fäden / (Hamburger 33, 1889).

Berdal / betrachtet das Drüsenepithel der Pylorusdrüsen als gemischte Zellen, entsprechend zu gleicher Zeit den Haupt- und Belegzellen (gegen Kölliker, der sie für Schleimzellen erklärt). (Ranvier.)

Berdal beschreibt auch Drüsen, welche die Muscularis mucosae durchbrechen und so in die Submucosa zu liegen kommen, „glandes pyloriques accessoires“. Sie unterscheiden sich von den Brunnerschen Drüsen durch ihre allgemeine Konfiguration und ihre Struktur: das Lumen ihres Ausführganges ist weiter; der submuköse Drüsenknäuel gleicht dem der Schweifsdrüsen, ist aber verzweigt; die Zellen gleichen denen der intramukösen Pylorusdrüsen. (Ranvier. Cours du Collège de France 1884.) / (Berdal 6757, 1894.)

Die Besprechung dieser Drüsen darf wohl für das Kapitel Duodenum zurückgestellt werden.

/ Nicolaides berichtet über Befunde von C. Savas. In den Pylorusdrüsenzellen und den Brunnerschen Drüsenzellen lassen sich nach der Altmannschen Fixierungs- und Färbungsmethode (Osmiumsäure, Doppelchromsäure, Fuchsin) Körnchen rot färben. Dieselben sind im Zellleib zerstreut oder nach Reihen geordnet, viele liegen um den Kern. Die Körnchen sind zahlreich bei $^1/_2$ Stunde nach der Fütterung getöteten Tieren. Bei Hungertieren findet man schwarze Körnchen. Je später nach der Mahlzeit die Tiere getötet werden, desto zahlreicher sind die schwarzen Körnchen. Nicolaides meint, dafs die Körnchen Fettgranula seien. (Sie lösen sich leicht in Äther oder Xylol und lassen sich nach Heidenhainscher Vorschrift hernach rot färben) / (Nicolaides 7513, 1895).

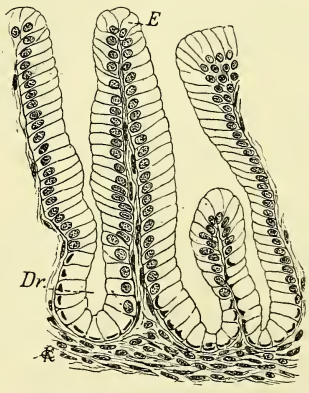

Fig. 335. **Magendrüsen vom wenige Tage alten Hund aus der Pylorusregion** (vergleiche Fig. 318, betreffend die Pylorusregion bei diesem Tier). *E* Oberflächenepithel; *Dr* Drüsenzellen. Vergröfserung 260fach.

Beim wenige Tage alten Hunde finde ich in den Pylorusdrüsen die Kerne der Drüsenzellen ganz extrem wandständig; die Kerne erscheinen an die Wand gedrückt und, da sie sich der rundlichen Form der Zellen anpassen, halbmondförmig. Der Zellinhalt ist mit Hämatoxylin-Eosin gefärbt heller als der Zellinhalt

des Oberflächenepithels. Mit den dunkler gefärbten, kleineren, mit rundlichen Kernen versehenen Hauptzellen haben diese Zellen keine Ähnlichkeit.

Nussbaumsche und Stöhrsche Zellen. / In den erweiterten unteren Enden der Drüsenkörper der Pylorusdrüsen findet sich nur eine Sorte schmaler Cylinderzellen, und hier paſst Ebsteins Beschreibung vollkommen. In der Gegend des Drüsenhalses finden sich noch andere Zellen, welche sich von den Cylinderzellen unterscheiden durch die Breite und Gröſse ihres Kernes und eine reiche Zahl von Körnchen, die in Überosmiumsäure geschwärzt werden. Diese „protoplasmatischen“ Zellen erklärt Nussbaum für Pepsinzellen / (Nuſsbaum 5, 1879).

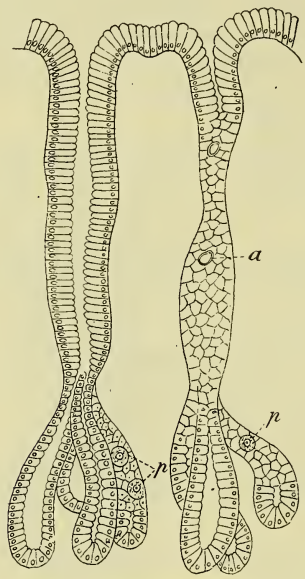

Fig. 336.

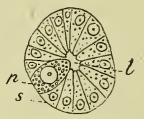

Fig. 337.

Fig. 336. **Hund.** 4 Stunden nach der Nahrungsaufnahme. Pylorusdrüsen vom Hund mit Belegzellen (Nussbaumschen Zellen) *p*. Nach Nussbaum 5, 1879.

Fig. 337. **Hund.** 4 Stunden nach der Nahrungsaufnahme. Querschnitt durch den Drüsenkörper in der Nähe des Drüsenhalses. *p* Nussbaumsche Zellen; *s* Pylorusdrüsenzellen; *l* Lumen. Nach Nussbaum 5, 1879.

Grützner / veranlaſst Menzel, die von Nussbaum aufgefundenen (sog. Nussbaumschen Zellen) in der Pylorusregion zu untersuchen. Mit Anilinblau erhielt er ein negatives Resultat, ebenso mit Anilinschwarz. Grützner bleibt demnach dabei, daſs in der Pylorusschleimhaut des Hundes keine „Belegzellen“ vorkommen. Wohl konnten aber Menzel und Grützner mit Osmiumsäure die Nussbaumschen Zellen nachweisen, aber sie erklären dieselben nicht für Belegzellen. Die Belegzellen sind stärker und gröber granuliert; ferner unterscheiden sich beide Zellarten durch ihr Verhalten zu Anilinfarben und durch eine ganz verschiedene Gestalt. Grützner nimmt an, daſs die Nussbaumschen Zellen Zellen sind, wie sie in den Pylorusschläuchen durchweg vorkommen, die sich aber in irgend einem bestimmten physiologischen oder pathologischen — vielleicht der Verfettung ähnlichen — Zustande befinden, kurz, in einem Zustande, in welchem ihr Protoplasma stärker reduzierend wirkt, als gewöhnlich, und demzufolge sich mit Überosmiumsäure schwärzt. Menzel findet auch unter den Lieberkühnschen Drüsenzellen ab und zu sich intensiv schwärzende Zellen. Daraus schlieſst Grützner, daſs die Nussbaumschen Zellen mit der Fermentbildung im Pylorus nichts zu thun haben / (Grützner 2430, 1879).

Stöhr / beschreibt Zellen im Pylorus eines etwa acht Stunden nach vorangegangener Schwammfütterung getöteten Hundes, dunkle Zellen (zwischen den cylindrischen Drüsenzellen liegend), welche sich mit dem die Belegzellen charakterisierenden Anilinblau (sowie mit

Eosin, Fuchsin etc.) tingieren, **siehe Tafel II Fig. 15 und Tafel III Fig. 16.** Solche Zellen fanden sich überall von der intermediären Zone an bis zum Beginn des Duodenums in verhältnismäfsig grofser Anzahl (oft in jedem Drüsenquerschnitt), gegen die Duodenalgrenze zu abnehmend. Stöhr wollte damals diese Zellen mit den Nussbaumschen identifizieren. Stöhr glaubte damals, die von ihm beschriebenen Zellen des Hundes dürften als Modifikationen von Belegzellen aufgefafst werden / (Stöhr 41, 1882). Spätere Untersuchungen ergaben, dafs Stöhrsche Zellen weder Belegzellen noch mit den Nussbaumschen Zellen identisch sind. Nussbaumsche Zellen färben sich nicht mit Anilinblau, Stöhrsche färben sich. Form und Aussehen läfst die drei Zellformen unterscheiden, vergleiche die Abbildungen. Stöhr sagt selbst pag. 239, dafs die von ihm beschriebenen Zellen sich deutlich von den Belegzellen unterscheiden.

Moschner / hält die Stöhrschen Zellen für gar keine Zellen; am allerwenigsten könnte er sich der Stöhrschen Ansicht von ihrer Belegzellennatur anschliefsen. Er glaubt, es handle sich bei diesen Gebilden um die Ränder zweier benachbarter, sich schräg übereinander lagernder Pyloruszellen.

Die Nussbaumschen Zellen beschreibt Moschner folgendermafsen: Sie sind doppelt so grofs als die Ersatzzellen, sie sind meist rund; der Kern ist grofs, nimmt über die Hälfte der ganzen Zelle ein, färbt sich intensiv dunkel und zeigt ein in manchen Fällen sogar bis vier deutliche Kernkörperchen. An den Kern schliefst sich eine mit dunklen Körnchen durchsetzte Zone an, die peripher bis an die Zellmembran sich erstreckt. Sie findet sich in der Tiefe der Magengrübchen und im oberen Teil der Pylorusdrüsen und begrenzt das Lumen mit ihren schmalen Enden mit. Moschner hält sie nicht für Belegzellen, weil sie sich anders färben, als dieselben, und sich bei verschiedenen Funktionszuständen des Magens nicht ändern / (Moschner 179, 1885).

Hamburger / hat Nussbaumsche und Stöhrsche Zellen nebeneinander beobachtet; er glaubt, dafs beide sich voneinander unterscheiden, und dafs beide keine Belegzellen seien.

1. Bei Ehrlich-Biondischer Färbung sind die Belegzellen dunkelrot, die Stöhrschen Zellen matt rosarot, höchstens an der Spitze etwas lebhafter rot.
2. Die Stöhrschen Zellen zeigen die fädige Anordnung, wie die Pyloruszellen während die Belegzellen gekörnt sind.
3. Gestaltunterschiede sowohl der Zellen als der Kerne bei beiden, **siehe Tafel III Fig. 17 und 18.**

Hamburger glaubt, dafs die Stöhrschen Zellen komprimierte Pyloruszellen sind. Unterstützt wird diese Annahme dadurch, dafs die Stöhrschen Zellen sich immer dann in grofser Menge finden, wenn eine stärkere Thätigkeit der Magendrüsen voraufgegangen ist.

Die Nussbaumschen Zellen färben sich mit Biondi-Ehrlichschem Dreifarbgemisch intensiv rot, wie die Belegzellen, und zeigen auch in ihrer Form Ähnlichkeit mit letzteren.

Unterschiede:

1. Das Innere der Nussbaumschen Zellen ist diffusrot und enthält dunkle, schwarze Körnchen, während sich in den Belegzellen distinkte rote Körnchen von einem weifsen, ungefärbten Untergrunde abheben.

2. An frischen Zupfpräparaten in 0,6 prozentiger ClNa-Lösung haben die Belegzellen ein helles, die Nussbaumschen Zellen ein vollkommen dunkles Aussehen. Es bleibt darnach die Bedeutung der Nussbaumschen Zellen unbekannt / (Hamburger 33, 1889).

Reproduktion des Pylorus. Bizzozero / berichtet über folgende Funde Vivantes. Die Pylorusschleimhaut bildet sich neu mit allen ihren Organen. Die Drüsen bilden sich wie die Pepsindrüsen vom Oberflächenepithel aus, welches seinerseits von den Drüsen entsteht, welche in der Nähe der Stelle, an welcher der Zusammenhang getrennt wurde, liegen / (Bizzozero 7216, 1894).

Physiologisches. Ebstein / untersuchte den Hund (auch das Schwein). Gleiche Mengen der Pylorusschleimhaut und der Labdrüsenschleimhaut wurden mit destilliertem Wasser oder Salzsäure von zwei pro Mille oder Glycerin extrahiert. In den Extrakten lösten sich bei Zusatz von sehr verdünnter Salzsäure (0,1 %, Mischungsverhältnis 1 : 6) bei Zimmertemperatur Fibrinflocken; beim Labdrüsenextrakt schneller als beim Pylorusdrüsenextrakt, im Verhältnis von 1 : 2—3. Ebenso wurde von beiden Extrakten bei Säurezusatz Hühnereiweifs gelöst. Diese Faserstoff- und Eiweifslösungen im Pylorusextrakt zeigen vollkommen dieselben Reaktionen, wie die vermittelst des Labdrüsenextraktes gewonnenen.

Es ist daher anzunehmen, dafs die Pylorusdrüsen Pepsin bilden. Ferner nimmt Ebstein mit Heidenhain an, dafs in den Labdrüsen die Hauptzellen Pepsin bilden, da Pylorusdrüsenzellen und Hauptzellen ähnlich sind. Die Belegzellen haben vielleicht die Funktion der Säurebildung. Letztere Anschauung (die getrennte Bildung von Pepsin und Säure) würde gut die Frage beantworten, warum der Magensaft nicht seine eigene Ursprungsstätte verdaut.

Die geringere verdauende Kraft des Pylorusdrüsensekrets wird begründet durch die geringe Menge von Drüsenzellen (mehr Zwischengewebe und tiefere Gruben der Schleimhaut).

Ebstein nennt Pylorusdrüsen: einfache Pepsindrüsen, Labdrüsen: zusammengesetzte (zwei Zellarten) / (Ebstein 36, 1870).

Ebstein hat also das Verdienst, die pepsinbildende Thätigkeit der Pylorusdrüsen dargethan zu haben. Da er aber selbst und andere Autoren weitere Folgerungen über die Thätigkeit der Beleg- und Hauptzellen daran knüpfen, so mufs ich dies kurz beleuchten. Ebstein nahm damals an, dafs Pylorusdrüsenzellen und Hauptzellen identisch oder wenigstens so ähnlich seien, dafs sie dieselbe Funktion haben müfsten. Dies ist heute nicht mehr haltbar. Meine und der Autoren Ansicht über diesen Punkt habe ich an mehreren Stellen eingefügt.

Die beiden Zellarten unterscheiden sich nach Form, Bau und ihren Reaktionen. Es sind also auch Schlüsse von der Funktion der Pyloruszellen auf die der Hauptzellen nicht mehr berechtigt. Die von Ebstein angeregte Frage, warum der Magensaft seine eigene Ursprungsstätte nicht verdaut, fände auch dann, wenn sich die von Ebstein vermutete funktionelle Trennung der Haupt- und Belegzellen als richtig erwiesen hätte, ihre Beantwortung kaum in dem von Ebstein angedeuteten Sinne. Die Frage bliebe ja unverändert bestehen für niedere Vertebraten, deren Magendrüsen nur eine Zellart besitzen. Die Lösung dieser Frage liegt wohl eher in dem von mir schon früher ausgeführten Gedanken, dafs die Magendrüsenzellen das gebildete Sekret sofort aus dem Zellleibe ausstofsen.

Friedinger / erhielt beim Hund nur Spuren von Pepsin aus dem Pylorus, hielt dieselben für infiltriert und will die Belegzellen als Pepsinbildner angesehen haben. Friedinger findet seine Versuchsresultate in Übereinstimmung mit Wasmann, Kölliker und Goll und nicht mit Ebstein / (Friedinger 60, 1871).

Grützner / stellt folgende vier Verdauungsstadien auf:

Erstes Stadium. Das Tier hat längere Zeit gehungert; sein Magen ist seit mehreren Stunden vollkommen frei von Speise. Im Fundus sind die Hauptzellen hell und groſs, die Belegzellen klein. Der Pepsingehalt des Fundus ist ein maximaler. Im Pylorus finden sich, wenn der Hunger lange genug gedauert hat, ebenfalls mittelgroſse, helle Zellen; sein Pepsingehalt ist ein ziemlich bedeutender; hat das Tier aber erst kurze Zeit vorher Speisen im Magen gehabt, so sind die Zellen noch getrübt; ihr Pepsingehalt ist dann gering.

Zweites Stadium. Das Tier befindet sich in der ersten Verdauungsstunde nach Aufnahme einer reichlichen Mahlzeit, nachdem es selbstverständlich vorher mindestens 30—40 Stunden gefastet hat. Die Hauptzellen im Fundus sind groſs und getrübt, gewöhnlich vergröſsert. Belegzellen sehr groſs. Der Pepsingehalt hat abgenommen. Im Pylorus haben die Zellen ihr Aussehen noch nicht geändert; auch ihr Pepsingehalt ist derselbe wie vordem.

Drittes Stadium, umfaſst die sechste bis neunte Verdauungsstunde. Die Hauptzellen werden immer kleiner und trüben sich mehr. Die Belegzellen ändern sich nicht. Der Pepsingehalt des Fundus erreicht sein Minimum. Die Drüsenzellen des Pylorus haben bedeutend an Gröſse zugenommen, sind hell und scharf konturiert und zeigen einige Körnchen in ihrem Innern. Die Kerne liegen seitlich und sind kantig. Der Pepsingehalt des Pylorus erreicht sein Maximum.

Viertes Stadium, umfaſst die fünfzehnte bis zwanzigste Stunde nach der Nahrungsaufnahme. Die Hauptzellen des Fundus kehren allmählich zu ihrem ersten Aussehen (Hungerzustand) zurück; sie werden gröſser und heller. Die Belegzellen nehmen an Gröſse ab. Der Pepsingehalt des Fundus steigt. — Die Drüsenzellen des Pylorus werden hingegen immer trüber und kleiner. Die Zellkonturen werden undeutlich; die Kerne geraten in die Mitte der Zellen, werden rund, scharf begrenzt und zeigen deutliche Kernkörperchen. Der Pepsingehalt des Pylorus ist ein minimaler.

Es ergiebt sich somit, daſs das Maximum des Pepsingehaltes im Fundus niemals mit dem Maximum des Pepsingehaltes im Pylorus zusammenfällt, daſs aber, wenn der Fundus das Minimum, der Pylorus stets das Maximum von Pepsin besitzt, und dieser ganz unabhängig von jenem seine Phasen in anderer Art und zu anderen Zeiten durchmacht / (Grützner 98, 1875).

/ Heidenhain ist es gelungen, operierte Hunde, deren Pylorusteil vom Magen und Darm getrennt und in die Bauchwand eingenäht wurde, sehr lange (bis zehn Wochen) am Leben zu erhalten. Ihr Pylorus sonderte immer alkalisches, mit Salzsäurezusatz, 0,1 %, gut verdauendes Sekret ab. Ein diastatisches Ferment fehlte. Heidenhain denkt, daſs diese Beobachtungen geeignet seien, die letzten Zweifel an der Pepsinbildung in den Pylorusdrüsen zu beseitigen / (Heidenhain 63, 1878).

/ Rein mechanische Reizung der Schleimhaut wirkt nur örtlich auf die Absonderung ein. Die Absonderung breitet sich aber über den Reizort auf fern davonliegende Schleimhautpartien aus, wenn an jenem Resorption stattfindet. Resorption von Wasser hat nur vorübergehenden Effekt. Man mufs eine primäre und sekundäre Absonderung unterscheiden. Die primäre ist gering und wird durch den mechanischen Effekt der Ingesta auf den Reizort hervorgerufen. Die sekundäre ist ergiebig und hängt von dem Verdauungsakte ab, sofern mit diesem in dem Magen Absorption verbunden ist.

Heidenhain isolierte auch einen Teil des Magenfundus am lebenden Tier. Der vom Fundus gewonnene Saft zeigte sich wegen der in ihm enthaltenen Salzsäure sofort verdauungskräftig.

Der Pepsingehalt des Fundussekretes sinkt mit Beginn der Absonderung schnell, erreicht während der zweiten Stunde den geringsten Wert, steigt dann gegen die vierte bis fünfte Stunde, und zwar fast stets über den Anfangswert hinaus, und hält sich in den späteren Stunden in der Regel auf einer nur wenig geringeren Höhe. Der Säuregehalt des Sekretes wächst im Laufe der Verdauung beim gemischten Magensaft; beim reinen Fundussekret dagegen schwankt der Säuregehalt auffallend wenig und steht in keinem Zusammenhang mit den erheblichen Änderungen des Pepsingehaltes / (Heidenhain 226, 1879).

Mall / findet die Säuremenge der Mucosa im Verhältnis stehend zu der Zahl der Belegzellen, und er schliefst mit Heidenhain, dafs die Belegzellen bei der Säurebildung, die Hauptzellen bei der Pepsinbildung beteiligt sind / (Mall 6285, 1892).

/ Nach Contejean 6122, 1892 nehmen alle Magendrüsenzellen an der Säuresekretion teil; die Hauptzellen sezernieren die flüssigen Elemente des Magensaftes und enthalten lösliches Propepsin, während die Belegzellen aufserdem unlösliches Propepsin enthalten.

(Gautieur hat diese beiden Arten von Propepsin in der Magenschleimhaut nachgewiesen.)

Contejean kommt jedoch auch zum Resultat, dafs der Pylorussaft des Hundes sauer reagiert, dafs also die Säure nicht in den Belegzellen entstehen kann / (Contejean 6122, 1892).

Muscularis mucosae. Schon Donders 6624, 1856 ist es bekannt, / dafs Faserzellen aus der Muscularis mucosae sich auch zwischen die Gruppen der Labdrüsen erstrecken / (Donders 6624, 1856).

/ Die Muscularis mucosae ist im Magenfundus 0,1—0,25 mm breit und besteht aus einer inneren Ring- und einer äufseren Längsschicht. Zahlreiche Muskelfasern dringen von der Muscularis mucosae ausgehend in die Mucosa zwischen die Drüsen ein / (Klein in Klein und Verson 3038, 1871).

/ Es finden sich Züge kontraktiler Faserzellen: sie zweigen sich aus der Muscularis mucosae ab, steigen zwischen den Drüsenschläuchen in die Höhe und schlagen in der Gegend des Drüsenhalses eine quere Richtung ein. Es finden sich im Verdauungszustand gröfsere Mengen von Lymphkörperchen als im Hungerzustand / (Heidenhain 53, 1870).

Muskelschichten. / Obwohl der Verlauf der Muskelschichten im Magen als ein besonderes Kapitel zu betrachten ist, das mehr der makroskopischen Anatomie angehört, so gebe ich, um diese bisweilen auch ins Mikroskopische gehörenden Verhältnisse etwas zu beleuchten,

eine Abbildung von Mall wieder, welche den Verlauf der Muskelfasern im Hundemagen anzeigt / (Mall 6285, 1892). Siehe Fig. 338.

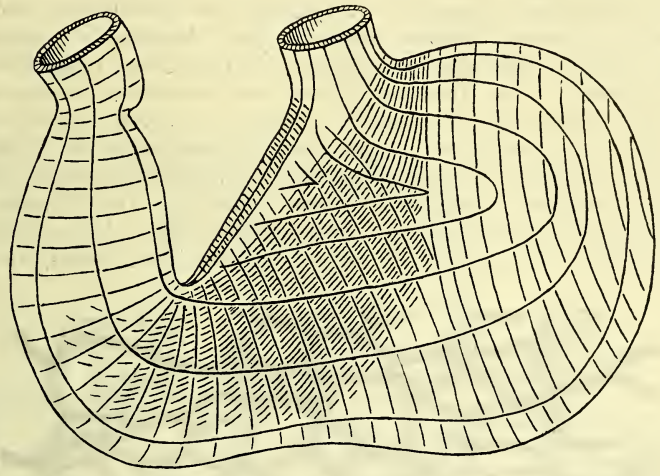

Fig. 338. **Hundemagen** auf 1/2 verkleinert. Die Linien zeigen die Richtung der Längs-, Ring- und der schiefen Muskelfasern an. Nach Mall 6285, 1892.

Lymphgewebe. / Im Zwischengewebe zwischen den einzelnen Drüsenschläuchen des Pylorus finden sich Lymphkörperchen von wechselnder Zahl; dieselben treten im Durchschnitt bei verdauenden Tieren in gröfserer Zahl auf. Lymphoïde Follikel liegen in den untersten Partien der Schleimhaut, dicht angrenzend an die Muscularis mucosae / (Ebstein 36, 1870).

/ Am Übergang vom Magen in den Darm finden sich Lymphfollikel in wechselnder Anzahl; bei manchen Hunden sind sie so zahlreich, dafs sie einen Ring von ungefähr 1/2 Zoll Breite am Anfang des Darmes bilden und die Oberfläche gröfstenteils bedecken / (Watney 278, 1877).

Watney / beschreibt (hauptsächlich im Darm, aber auch) im Pylorusteil des Hundemagens ein eigentümliches, dem Bindegewebe angehörendes Netzwerk, welches die Epithelien verbindet, sich jedoch von dem übrigen Bindegewebe durch sein Verhalten gegen Farbstoffe unterscheidet / (Watney 278, 1877, 5804, 1874 und 350, 1874).

/ In den Plicae villosae findet er ein aufsteigendes, von Endothelzellen ausgekleidetes Gefäfs, das er als Blutgefäfs deutet. Zur Seite desselben ziehen Muskelbündel in die Höhe. Diese Gefäfse umgiebt ein perivaskulärer Raum, welcher den von Lovén injizierten Lymphgefäfsen entsprechen soll / (Watney 278, 1877).

Moschner / fand im Oberflächenepithel des Hundemagens (wie schon Edinger) sich zwischen den Epithelzellen durchdrängende Leukocyten, ebenso in den Pylorusdrüsen / (Moschner 179, 1885).

/ Es findet sich ein Netzwerk von Lymphgefäfsen zwischen der Basis der Magendrüsen und der Muscularis mucosae; dasselbe ist durch die Untersuchungen von Sappey, Teichmann und Lovén (siehe auch die von mir kopierten Abbildungen des letzteren, pag. 275) bekannt.

Von ihm steigen Gefäfse zwischen die Drüsen auf in Zwischenräumen von ungefär 5 mm; dieselben teilen sich oft.

Von dem Plexus mucosus ziehen Äste unter rechtem Winkel durch die Muscularis mucosae, vereinigen sich unmittelbar und bilden einen zweiten Plexus, welcher zwischen der Muscularis mucosae und Submucosa liegt. Die Maschen dieses Plexus haben ungefähr 5 mm im Durchmesser. Von diesem Plexus aus entstehen unregelmäfsige Äste, welche durch die Submucosa ziehen, um sich mit den grofsen Sammelästen zu vereinigen. Aus den Sammelästen der Submucosa gehen grofse Zweige ab, durchbrechen die Ringmuskelschicht und verbinden sich mit dem intermuskulären Plexus. Im Fundus finden sich Lymphfollikel, während sie in der Mittelzone (Malls) nicht gefunden wurden. In der Pyloruszone kommen sie wieder in grofser

Fig. 339. **Magen vom Hund.** Die zwei Lymphgefäfsnetze, zwischen welchen die Muscularis mucosae liegt. Die schwarzen Gefäfse liegen zwischen den Drüsen und der Muscularis mucosae und das gestreifte zwischen der Muscularis mucosae und der Submucosa. 34mal vergröfsert. Nach Mall 6285, 1892.

Menge vor. Am Anfang des Duodenums, gerade über den Brunnerschen Drüsen, umgiebt eine Menge solcher Follikel den Darm ringförmig / (Mall 6285, 1892).

/ Die Lymphfollikel sind spärlich und nicht konstant. Sie besitzen ein Keimcentrum, liegen auf der Muscularis mucosae und reichen gewöhnlich bis zur Mitte der Mucosa. Am zahlreichsten sind sie am Pylorus und an der Cardia vorhanden (18—50 auf 1 Quadratcentimeter, bei anderen Hunden nur bis 15 auf 1 Quadratcentimeter) / (Dobrowolski 7202, 1894).

/ Die Tunica propria der Mucosa hat einen vorwiegend fibrillären Charakter / (Stöhr 41, 1882).

/ Das Reticulum der Mucosa wird von Mall beschrieben und von dem des Darmes unterschieden / (Mall 6285, 1892).

Blutgefäfse. Arterien. Mall / beschreibt den Verlauf der Blutgefäfse im Hundemagen genau. Im allgemeinen geben Aufschlufs

über seine Befunde die von mir entnommenen Abbildungen, Fig. 340 und 341. Von grofsen Arterienästen in der Submucosa zählt Mall ungefär 100. Dieselben durchbrechen die Muskelschicht. Mall berücksichtigt nicht nur die Anordnung, wie dieselbe im mikroskopischen Bilde ersichtlich ist, sondern auch die ganze makroskopisch sichtbare

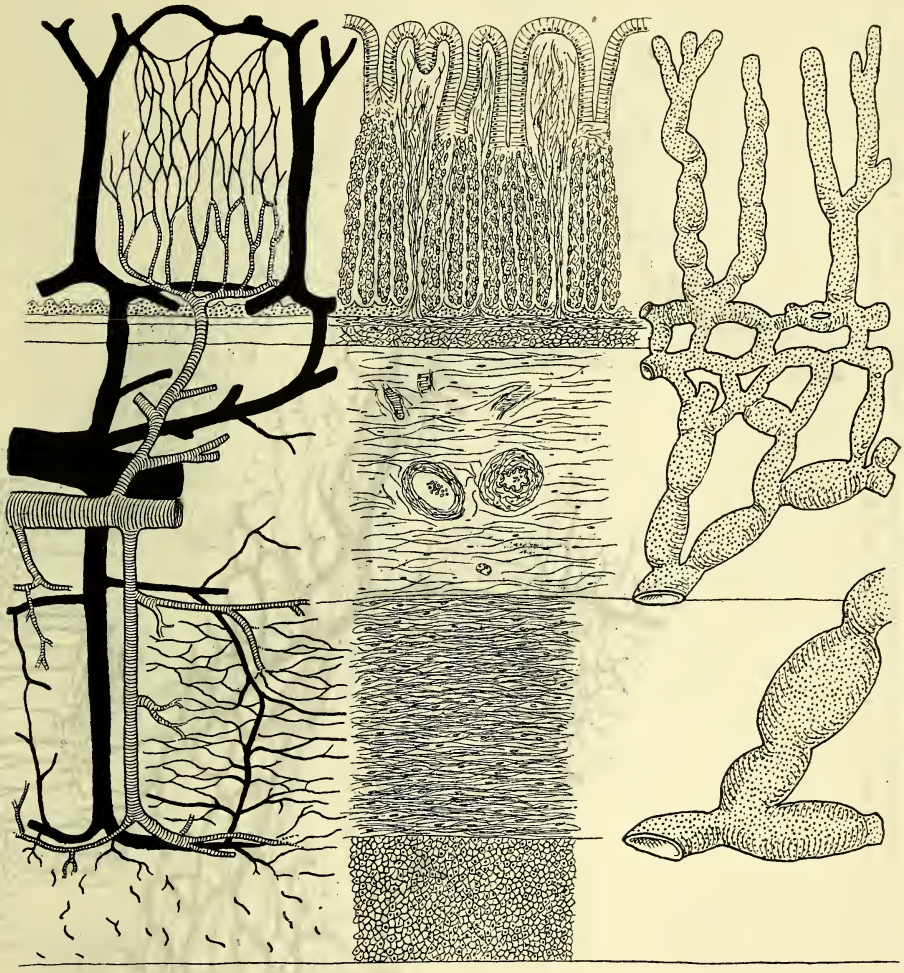

Fig. 340. **Drei Schnitte der Magenwand des Hundes nebeneinander gestellt, um die Lage der Blut- und Lymphgefäfse in den verschiedenen Schichten zu zeigen.** 70mal vergröfsert. Venen schwarz, Arterien gestreift, Lymphgefäfse punktiert. Nach Mall 6285, 1892.

Gefäfsversorgung des Magens. Während im Darm der submuköse Plexus (Heller) in der Submucosa aufsen liegt, und die Arterien gröfstenteils oberflächlicher als die Venen, ist im Magen die Beziehung zwischen Venen und Arterien zwar dieselbe, aber die Gefäfse liegen zwischen Ringmuskelschicht und Muscularis mucosae und teilen die Submucosa fast in zwei Blätter. Dies hält Mall für notwendig für

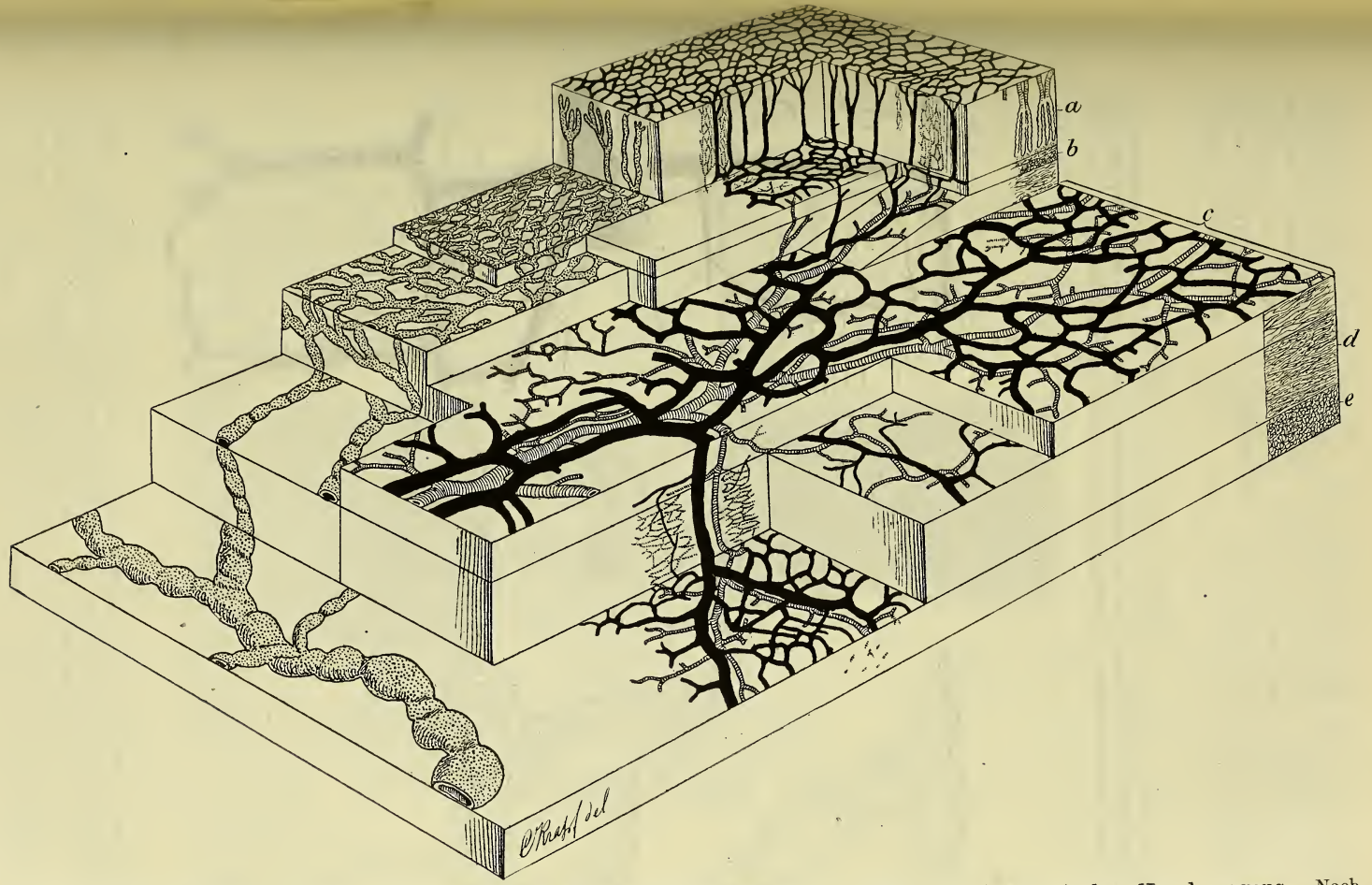

Fig. 341. **Rekonstruktion eines kleinen Stückes der Fundusdrüsenregion** („Middle Zone“ Malls) **des Hundemagens.** Nach Mall 6285, 1892. Der Längsdurchmesser der Zeichnung ist in der Richtung der Längsmuskelfasern; ca. 14 mal vergrößert. Venen schwarz, Arterien gestreift, Lymphgefäße punktiert. Zum besseren Verständnis ließ ich die Schichten entsprechend der Figur durch Einzeichnung mikroskopischer Details kenntlich machen, doch ist der Längsdurchmesser des Stücks quer zur Längsschicht statt in der Richtung desselben gezeichnet.

die Kontraktionsfähigkeit des Magens. Die Gefäfse, die aus der Submucosa in die Mucosa, durch die Muscularis mucosae durchdringen, liegen in regelmäfsigen Zwischenräumen (Arteriae stellatae). Beim Hund bilden die Arterien keinen Plexus (wohl aber bei der Katze). Alle Kapillaren der Mucosa entstehen aus den Arteriae stellatae. Sie bilden ein dichtes Netzwerk von Gefäfsen um die Drüsen von ihrer Basis bis zu ihrem Hals. Wie die Gefäfse sich der Region der Drüsenöffnung nähern, beginnen sie sich in gröfsere Gefäfse zu sammeln, welche sich mit dem subepithelialen Venenplexus vereinigen. Von diesem Plexus gehen grofse Venen ab und gehen rechtwinklig zwischen den Magendrüsen zur Muscularis mucosae, wo sie einen zweiten Plexus oder den subglandulären Plexus der Mucosa bilden. Dieser liegt noch auf der Innenseite der Muscularis mucosae. Grofse Äste führen in den submukösen Plexus; die Venen der Submucosa sind im allgemeinen gröfser als die begleitenden Arterien. Die Endarterien haben nur eine begleitende Vene, während die grofsen Venen gewöhnlich zwei haben / (Mall 6285, 1892).

Gefäfsverhältnisse der Pylorusregion. / Die Gefäfsverhältnisse des Pylorus bilden einen ganz allmählichen Übergang von den beim Magen beschriebenen zu denen des Darmes. Die zwei Venensysteme des Magens vereinigen sich zu einem im Darme. Im Magen ist ein System von Arterien und zwei von Venen, während im Darme zwei Arteriensysteme und ein Venensystem sind / (Mall 6285, 1892).

Blutgefäfse der Muskelschicht. / Während die Arterien in die Submucosa eintreten, geben sie kleine Äste an die Muskelschicht. Auch einzelne Äste aus der Submucosa ziehen durch die Ringmuskelschicht und bilden so einen intermuskulären Plexus. Die Venen folgen im allgemeinen dem Verlauf der Arterien / (Mall 6285, 1892).

Nerven. Capparelli fand, / dafs Becherzellen im Hundemagen sich in Verbindung mit einem sehr langen Fortsatz erhielten, welche, sich verzweigend, tief in die Magenschleimhaut eindrangen, und die er als nervöse Fasern auffafst. Trinkler stellte (nach Capparelli 119) fest, dafs viele becherförmigen Zellen oben beschriebenen Fortsatz haben, erkannte aber dessen nervöse Natur nicht an / (Capparelli 119, 1891 und 123, 1889/90). Über die Ansicht anderer Autoren über Capparellis Deutung siehe Frosch.

Hofmeister und Schütz finden:

1. / Der Magen behält nach vollständiger Trennung aus dem Zusammenhange mit dem übrigen Organismus die Fähigkeit, lebhafte und ausgiebige Bewegungen auszuführen. Die Impulse, welche diese Bewegungen veranlassen, müssen sonach im Magen selbst ihren Ursprung nehmen.

2. Die Bewegungen erfolgen periodisch und lassen aufs deutlichste einen zu Grunde liegenden Typus erkennen; sie bringen ihn entweder ganz zur Entwickelung oder stellen Teilerscheinungen der typischen Totalbewegung dar.

Über den Fundusteil des Magens laufen peristaltische Wellen hin, während die Bewegungsform für den Pylorusteil in einer kräftigen Totalkontraktion besteht. Während letztere stattfindet, ist der Pylorusteil vom Fundus durch einen Ringmuskel (Sphincter antri pylori) abgeschlossen. Betreffend Einzelheiten vergleiche die Arbeit selbst / (Hofmeister und Schütz 3858, 1885/86).

/ Die Pylorusbewegungen stehen unter dem Einfluſs beider Nervenpaare, der Vagi sowohl als der Splanchnici und die beiden Nerven stehen in einem gewissen Antagonismus zu einander, Der Pylorusring wird durch die beiden Nerven zur entgegengesetzten Arbeit veranlaſst; der eine bewirkt seine Kontraktion, der andere hemmt dieselbe, erschlafft ihn / (Oser 6489, 1884).

Neuere Versuche lassen Oser seinen Befund so fassen:

1. / Der Vagus ist imstande, in bestimmten Fällen den geöffneten Pylorus vollständig zu verschlieſsen.

2. Der Splanchnicus ist imstande, in bestimmten Fällen den verschlossenen Pylorus zu öffnen oder den verengerten zu erweitern.

Aus den Resultaten Osers entnehme ich ferner: Bei intakten und bei durchschnittenen Nerven bestehen spontane Magenbewegungen. Die Vagusreizung bewirkt eine starke, den Reiz nicht wesentlich überdauernde Kontraktion und darauf folgende Erweiterung, die eine kurze Zeit andauert. Die Splanchnicusreizung verursacht eine sehr schwache Kontraktion, aber eine den Reiz lange überdauernde Erweiterung des Magens / (Oser 6331, 1892).

Canis vulpes (Fuchs).

Fig. 342.

Fig. 342. **Querschnitt von Labdrüsen in ihrer oberen Partie, auf der Grenze des hellen Cylinderepithels und der rundlichen, körnigen Drüsenzellen aus dem Magen eines jungen Fuchses,** nach Erhärtung in Müllerscher Lösung 300/1. Nach F. E. Schulze 37, 1867.

Fig. 343. **Magen vom Fuchs.** Längsschnitt. Natürliche Gröſse. Zeigt die Form des Magens und die Anordnung der Regionen. Querschraffiert: geschichtetes Epithel tragende Schlundschleimhaut; punktiert: Fundusdrüsenzone; Kreuze: Pylorusdrüsenregion; *j* intermediäre Zone (nur geringe, der Breite der Klammer entsprechende Ausdehnung). *Oe* Ösophagus; *D* Darm; *Muc* Mucosa; *Musc* Muscularis. Eine zwischen beiden liegende Submucosa *Subm* ist bei natürlicher Gröſse nur an den Stellen sichtbar, an welchen die Mucosa Falten bildet.

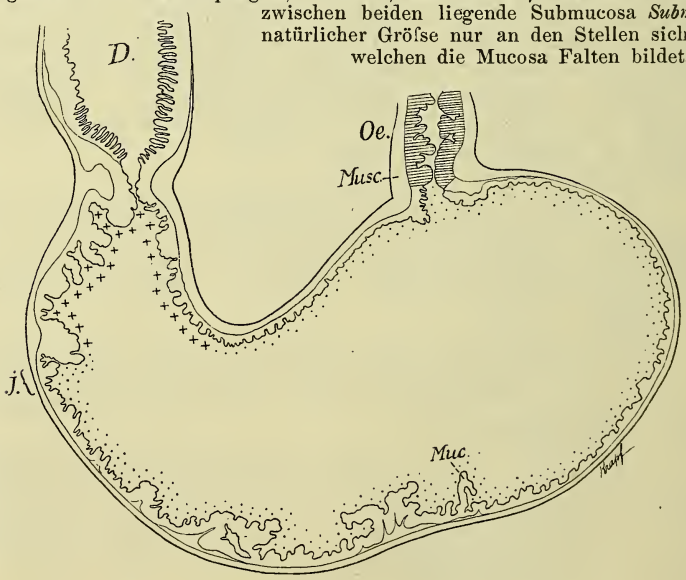

Fig. 343.

Schon F. E. Schulze 37, 1867 bildet die Belegzellen ab; seine Figur gebe ich wieder (Fig. 342).

Die Einteilung der Regionen zeigt Fig. 342.

Eine eigentliche Cardiadrüsenzone ist nicht vorhanden, nur die allerersten Drüsenschläuche (etwa 2—3 im Schnitt) enthalten keine Belegzellen.

Die Cardiafalten der Mucosa sind nur gering ausgebildet. Den gröfsten Teil des Magens nimmt die Fundusdrüsenzone ein. Die Pylorusdrüsenzone entspricht nur dem letzten umgebogenen Teil des Magens. Es zeigt die Figur manche Ähnlichkeit mit der vom wenige Tage alten Hund, wenn auch die Pylorusdrüsenzone in ihrer Ausdehnung auf eine kürzere Strecke beschränkt ist.

Die intermediäre Zone (Fig. 343 *j*.) nimmt nur einen ganz kleinen Raum ein an der grofsen Kurvatur; an der kleinen Kurvatur konnte ich eine intermediäre Zone überhaupt nicht nachweisen.

Auf einem Längsschnitt durch den Ösophagus lassen sich in der Höhe der Cardia, namentlich in der äufseren Längsschicht der Muscularis, deutliche quergestreifte Muskeln erkennen, und zwar fast ausschliefslich solche. Die innere Ringschicht enthält schon glatte Muskulatur, jedoch beginnt dieselbe erst wenige Millimeter vor der Cardia.

Bär (Ursus arctos).

/ Sehne im Pylorusteil sehr stark entwickelt. Pylorusdrüsen sind nach den Enden hin sehr geteilt; die blinden Enden sind kolbenförmig / (Retzius 72, 1857).

Nasua rufa (Nasenbär).

/ Cardiadrüsenregion fehlt.

Um den Pylorus herum gewahrt man starke cirkuläre Muskulatur, während solche an der Cardia nicht zu finden ist. Die quergestreifte Muskulatur des Schlundes strahlt nach dem Magen hin aus. Fundus- und Pylorusdrüsenregion sind zu unterscheiden.

In der Fundusdrüsenregion fallen auf der Oberfläche dicke Zotten auf, welche aus starken Bindegewebszügen bestehen. Das interglanduläre Bindegewebe ist stark entwickelt. Belegzellen nicht sehr zahlreich. Hauptzellen klein, mit grofsen Kernen / (Edelmann 77, 1889).

Dachs.

Die Einteilung der Regionen zeigt Figur 344.

Die Fundusdrüsen besitzen Haupt- und Belegzellen (siehe **Fig. 19 Tafel III**). Letztere zeigen das gewöhnliche Aussehen. An den Hauptzellen kann man jedoch zwei Arten unterscheiden. Die eine Art, welche etwa das mittlere Drittel der Drüsen einnehmen, sind grofse, helle Zellen, welche einen wandständigen Kern besitzen; letzterer zeigt die in den sogenannten Schleimzellen häufig beobachtete Halbmondform.

Die andere Art nimmt den unteren Teil des Drüsenschlauches ein, dort, wo die Belegzellen seltener werden (siehe Fig. 345). Es sind kleine, dunkel gekörnte Zellen. Ich enthalte mich aller Mutmafsungen, was diese Beobachtung bedingt, möchte jedoch ausschliefsen, dafs es sich um Konservierungsartefakte handle. Die Zellen sind wohl erhalten,

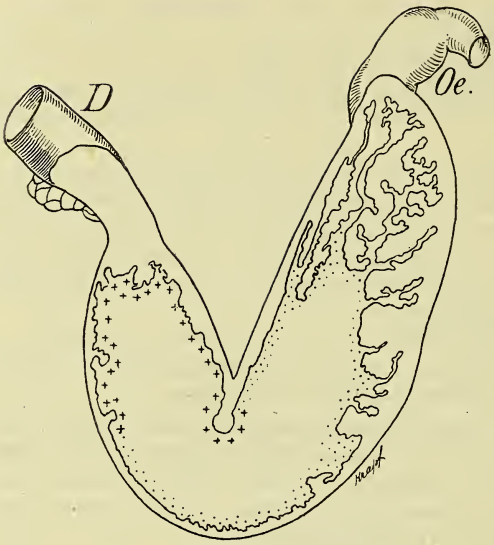

Fig. 344.

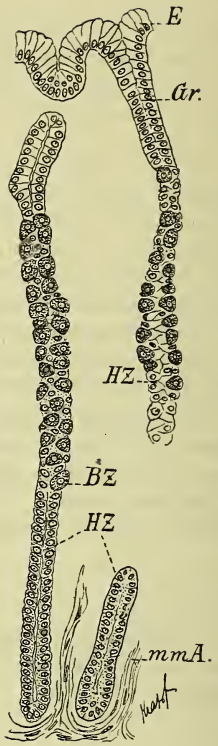

Fig. 345.

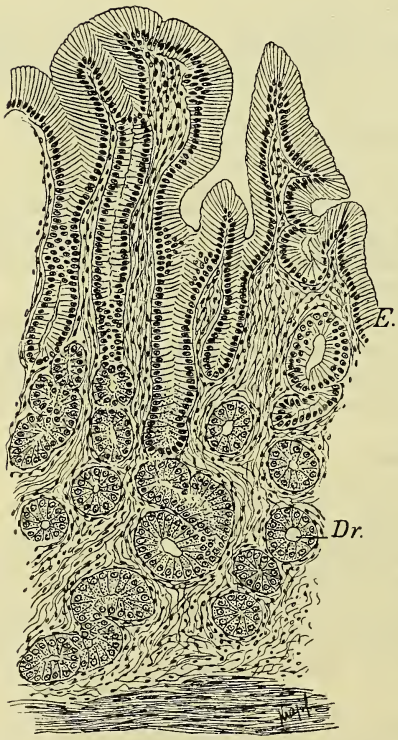

Fig. 346.

Fig. 344. **Magen vom Dachs** mit dem Übergang in Ösophagus *Oe* und Darm *D*, an letzterem das Pancreas. Durch einen Flachschnitt ist ein Teil der Oberfläche abgetragen, so dafs ein Einblick in das Innere möglich ist; es zeigt sich der stark vorspringende Angulus und die Faltung, die in der linken Magenhälfte stärker ist, als in der rechten. Die Ausdehnung der Fundusdrüsenregion ist durch Punkte markiert, diejenige der Pylorusdrüsenregion durch Kreuze. 2/3 der natürlichen Gröfse.

Fig. 345. **Drüse aus der Fundusdrüsenregion vom Dachs.** Der Schnitt zeigt die ganze Dicke der Schleimhaut.

E Oberflächenepithel; *Gr* Grube mit einer Belegzelle im tieferen Teil; *BZ* Belegzellen; *HZ* Hauptzellen. Die letzteren zeigen ein anderes Aussehen im Drüsengrund denn in dem mittleren Teil der Drüse bei *HZ* und *HZ*; *mmA* aufsteigende Muskelbündel der Muscularis mucosae. Vergröfserung 105fach.

Fig. 346. **Pylorusdrüsenzone vom Dachs** bei 150facher Vergröfserung. *E* Oberflächenepithel; *Dr* Drüsenschläuche.

und die Unterschiede, welche die Kerne derselben zeigen, dürften sich kaum aus dem Konservierungsgrad erklären lassen.

Die Pylorusdrüsenzellen zeigen die charakteristischen Unterschiede sowohl von den Hauptzellen wie von den Oberflächenepithelien in besonders ausgesprochener Weise (siehe Fig. 346).

Iltis.

Bikfalvi / findet in der Pylorusschleimhaut gut entwickelte Brunnersche Drüsen, welche sich bis in die Submucosa erstrecken / (Bikfalvi 107, 1887).

Sollte es sich nicht um Duodenum handeln?

Mustela martes (Marder).

/ Cardiadrüsenregion nicht gefunden. Es läfst sich nicht bestimmt behaupten, ob die Belegzellen nicht auch in Nischen liegen, wie z. B. beim Schwein / (Edelmann 77, 1889).

Hyaena.

Eine Abbildung des Magens der Hyäne gebe ich nach Carus und Otto 211, 1835 (Fig. 347).

Hyaena crocuta. / Der Magen entspricht in seinem Baue der Form, wie sie Flower für Proteles beschreibt. Er unterscheidet nach den Differenzen der Mucosa drei Abteilungen im Magen, und eine ähnliche Einteilung kann für Hyaena crocuta angenommen werden. In der Cardiaregion zeigen sich deutliche Falten. Im mittleren Teile sind die Falten gröfser und liegen parallel der Längsachse des Organs. Sie sind untereinander verbunden durch kleine Querfalten; der letzte Duodenalabschnitt des Magens ist am wenigsten gefaltet, die Pylorusfalten sind ringförmig / (Watson and Young 261, 1879).

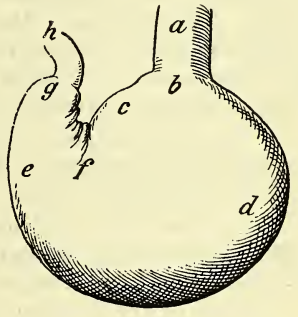

Fig. 347. **Magen einer alten männlichen gestreiften Hyäne.**

a Speiseröhre; *b* der obere Magenmund; *c* die auffallend kurze kleine Kurvatur; *d* der kaum merkliche Blindsack; *e* der umgebogene Pförtnerteil; *f* Spur einer Abschnürung des Magens in eine rechte und linke Hälfte; *g* der Pförtner; *h* der Darm. Nach Carus und Otto 211, 1835.

Hyaena striata. / Die Magenschleimhaut ist nicht so deutlich in die drei Abteilungen geteilt, wie dies von Daubenton für Hyaena crocuta beschrieben und abgebildet wurde, und wie dies zuerst durch Flower bei Proteles beobachtet worden war / (Young und Robinson 5977, 1889).

Luchs.

/ Die Kutikulara uskleidung des Ösophagus endigt an der Cardia mit gezacktem Rand / (Home 115, 1807).

Felis domestica.

Epithel. Das Epithel wandelt sich am Anfang des Magens vom geschichteten in das typische Cylinderepithel um. Eine Abbildung (Fig. 348) des Magenepithels gebe ich nach Biedermann 173, 1875.

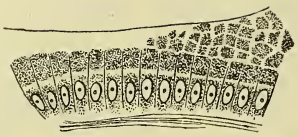

Fig. 348. **Magenepithel der Katze** (Osmiumsäure - Alkohol). Die Oberenden sind dunkel und markieren sich sehr scharf von der übrigen Zellsubstanz (3/VII Hartnack). Nach Biedermann 173, 1875.

Bonnet / konnte durch Färbung mit Methylviolett einen Unterschied zwischen den Schleim absondernden Epithelien des Magens und den Schleim absondernden Becherzellen des Darmes besonders deutlich bei der Katze zeigen / (Bonnet 6090, 1893 und 6091, 1893).

/ Das Oberflächenepithel zeigt ein Netz feiner Kittstreifen.

Die Kittstreifen setzen sich auch auf das Epithel der Magengruben und in die Drüsen hinein fort (siehe darüber auch die Figuren 112 und 113 bei Salamandra) / (Cohn 7409, 1895).

Cardiadrüsenregion. / Ein 2 mm breiter Ring um die Cardia herum hat Drüsen ohne Belegzellen. Diese Drüsen charakterisieren sich ferner durch die den Cardiadrüsen auch anderwärts eigentümlichen, am Drüsenhals beginnenden Teilungen. In der Tiefe erweitern sich die Drüsen oft beträchtlich (es kommt zur Bildung buchtiger oder elliptischer Hohlräume). Eine Membrana propria wurde nicht aufgefunden. Die Cardiadrüsen haben am Grund und Körper Cylinderzellen, welche mit breiter Basis aufsitzen und nach dem Lumen der Drüsen zu schmäler werden. Der Zellleib ist am Grunde mit einem feinen Netzwerk versehen, sonst hyalin.

Im Drüsengrund werden die Zellen kubisch, während sie sich im Ausführgang wieder zu hohen, schmalen Cylinderzellen umwandeln, wie sie die Oberfläche trägt.

In der Übergangszone treten vereinzelte Belegzellen in der Mitte der Tubuli auf und rücken später nach dem Grunde und dem Halse hinauf / (Edelmann 77, 1889).

Die ersten Drüsen, welche zugleich mit Beginn des Magenepithels auftreten, lassen noch keine Haupt- und Belegzellen erkennen, auch besitzen sie ein ziemlich weites Lumen, um welches sich die Zellen gruppieren. Der Höhendurchmesser der Zellen ist gröfser als ihr Breitendurchmesser.

Solche Drüsen finden sich bei dem von mir untersuchten Tiere, jedoch nur in ganz geringer Ausdehnung (Bruchteil eines Millimeters); dann treten deutliche Belegzellen in den Drüsenschläuchen auf.

Fundusdrüsenregion. / Bei der Katze lassen sich bezüglich des Baues der Labdrüsen dieselben Verhältnisse wie beim Hunde mit Leichtigkeit feststellen; Hunger und Fütterung ergeben gleiche Resultate / (Heidenhain 53, 1870).

/ Das äufsere Schaltstück findet sich durch weiteres Vorrücken der adelomorphen Zellen gegen die Mündung manchmal noch mehr reduziert, als beim Hunde / (Rollett 44, 1871).

/ Der Vorraum der Drüse besitzt die Form eines schmalen Trichters, in welchen hinein sich die konischen Epithelzellen der Schleimhautoberfläche ohne nachweisbare Veränderung fortsetzen. Im Drüsenhals finden sich kürzere, polyedrische oder kubische Zellen, welche sich durch gröbere Granulierung von den epithelialen und den adelomorphen Zellen unterscheiden. Die Belegzellen sind am reichlichsten in der Mitte und im oberen Teil des Drüsenkörpers; spärlicher erscheinen sie am unteren Ende und am Anfangsteil desselben; häufig treten sie

buckelartig über den Seitenkontur der Drüsen vor. Das Drüsenlumen ist kreisrund und an einzelnen quergeschnittenen Drüsen zu erkennen / (Toldt 5569, 1888).

/ Die Hauptzellen treten an Menge gegen die Belegzellen zurück / (Edelmann 77, 1889).

Altmann / giebt eine Abbildung von nach seiner Methode behandelter Magenschleimhaut der Katze. Die Körnchen der Belegzellen sind sehr deutlich / (Altmann 6901, 1894).

/ In den nach der Golgischen Methode dargestellten Endverzweigungen der Seitenkanälchen handelt es sich, wenn nicht immer, so doch in der weitaus gröfsten Zahl der Fälle um Kanälchensysteme, die innerhalb des Zellleibes gelegen sind. „Intracelluläre Lage der Körbchen." In Übereinstimmung mit Erik Müller und Golgi finden Langendorff und Laserstein, dafs die Seitenäste des Drüsenganges nur zu den Belegzellen hingehen, die Endverflechtung nur in diesen stattfindet. Die Hauptzellen zeigen keinerlei Gänge dieser Art. Auch in den Pylorusdrüsen zeigen sich keine Seitenäste und keine innerhalb der Zellen gelegenen Gänge / (Langendorff und Laserstein 6772, 1894).

Die Membrana propria der Labdrüsen / erscheint gewöhnlich als strukturlose zarte Membran / (Toldt 5569, 1888).

Entwickelung der Labdrüsen. / Die primitiven Anlagen entwickeln sich bei Katzenembryonen von 5,3—6,8 cm Länge in dem Epithelstratum, und zwar aus anfänglich vereinzelten, grofsen, rundlichen Zellen, welche in der Tiefe desselben gelagert sind. Diese Zellen gruppieren sich in bestimmter Weise; in der Mitte der Gruppe bildet sich ein mit klarer Flüssigkeit erfüllter, abgeschlossener Raum. Die Zellgruppe nimmt eine längliche Gestalt an und reicht nun gegen die verbreiterten Enden der pyramidenförmigen Epithelzellen hinan; ebenso verlängert sich der zwischen ihnen befindliche Raum und bricht nun zwischen den konvergierenden freien Enden der Epithelzellen hindurch. Es ist bereits um diese Zeit die Andeutung des späteren Vorraums (Drüsenausgang) der Labdrüsen gegeben.

Denselben Vorgang hat Toldt auch beim menschlichen Embryo aus der 10. Woche und an Schweinsembryonen von 5—7 cm Körperlänge beobachtet.

Die Teilung der Labdrüsen erfolgt durch einen specifischen Wachstumsvorgang, dessen Bedingungen in den Bauelementen der Drüsen selbst gelegen sind (nicht durch Vorwachsen von Bindegewebsleistchen, wie Sewall meint).

Die verschiedene Gröfse der Labdrüsen in verschiedenen Gegenden des Magens macht sich erst im Laufe des Wachstums geltend; beim Fötus und Neugeborenen ist die Längsdifferenz nur eine unbedeutende / (Toldt 172, 1880).

Pylorusdrüsenregion. Stöhr / fand keine Belegzellen / (Stöhr 41, 1882).

/ Die Pylorusdrüsen gehören sämtlich dem zusammengesetzt-schlauchförmigen Typus an. Der Bereich der Pylorusdrüsen begrenzt sich bei der erwachsenen Katze durch eine Linie, welche in dem kontrahierten Magen an der kleinen Kurvatur etwa 4, an der grofsen 2,6 cm vom Pylorus entfernt ist und sowohl an der vorderen als an der hinteren Magenwand einen nach links leicht konvexen Bogen beschreibt. Hier fehlen die Labdrüsen vollständig. Eine intermediäre Zone im Sinne

Ebsteins fehlt. Der Bezirk der Labdrüsen begrenzt sich gegen die Regio pylorica hin durch eine Zone von kurzen Labdrüsen, welche durch relativ bedeutend überwiegende Länge der Vorräume ausgezeichnet sind; an diese schliefst sich eine kleine Anzahl von Drüsen, die in ihrer Form den Labdrüsen gleichen, aber nur ganz vereinzelte delomorphe Zellen enthalten. Die Zahl nimmt noch ab, und dann folgen nur mehr Pylorusdrüsen. Die Übergangsformen erstrecken sich höchstens auf eine 1—1,5 mm breite Zone der Schleimhaut / (Toldt 172, 1880).

Der Pylorus /ist reich an Lymphfollikeln. Die Pylorusdrüsen zeigen geraden Verlauf bis über die Mitte hinaus und dann beginnende Teilung und Aufknäuelung; schmales Cylinderepithel; Basalmembran scheint vorhanden zu sein / (Edelmann 77, 1889).

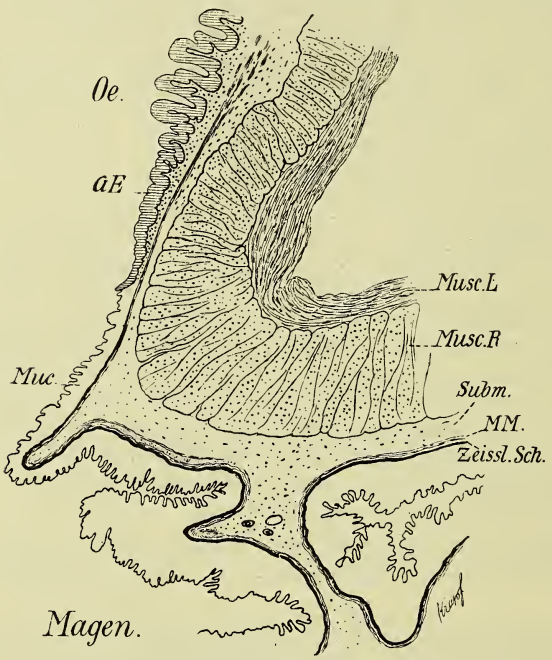

Fig. 349. **Katze.** Übergang vom Ösophagus *Oe* in den Magen. Zeigt die Zeisslsche Schicht (Stratum compactum) von ihrem Beginn an als dunkle Linie. *GE* geschichtetes Epithel des Ösophagus; *Muc* Mucosa des Magens; *Zeissl.Sch* Zeisslsche Schicht; *MM* Muscularis mucosae; *Subm* Submucosa; *Musc.R* Ring-, *Musc.L* Längsschicht der Muscularis. Vergröfserung 12fach.

Stratum compactum, Zeisslsche Schicht. / Im Magen der Katze findet sich eine 0,023 mm breite Schicht, zwischen der Ringfaserschicht des submukösen Muskellagers und dem kernreichen Gewebe, welches zunächst unter und zwischen dem Fundus der Labdrüsen liegt. Die Schicht reicht von der Cardia bis zum Pylorus und fehlt im Ösophagus, ebenso im Darm. (Bei Mensch, Hund, Rind, Kaninchen läfst sie sich nicht unterscheiden.) Die Schicht ist licht, klar, glasig; die Anwendung von Reagenzien (Salpetersäure, chlorsaures Kali, Essigsäure, Weinsäure, Kochen in Salzsäure) spricht dafür, dafs sie der Bindegewebsgruppe angehört. Die Gefäfse beginnen sich schon in der Schicht zu teilen. Die Schicht schien aus in steile Wellen gelegten Faserzügen zu bestehen; senkrecht zur Schleimhautoberfläche stehende Faserzüge durchsetzen die Schicht. In die Schicht sind kleine, kernartige Gebilde eingelagert; dieselben sind bedeutend kleiner als gewöhnliche Bindegewebskerne; sie sind an einem oder zwei gegenüberstehenden Enden

zugespitzt, so dafs sie als vogelkopf- oder mandelförmig bezeichnet werden können / (Zeissl 26, 1873).

/ Die Zeisslsche Schicht wurde von Kultschitzky auch beim Hunde aufgefunden. Trinkler findet sie (siehe **Tafel III Fig. 20**) auch und kann sie auch beim Hecht beobachten / (Trinkler 40, 1884).

Edelmann findet die Schicht auch bei der Katze und giebt an, dafs dieselbe 2—3 μ dick, von homogener Textur sei und jedenfalls aus feinen, homogenen Bindegewebsfibrillen bestehe / (Edelmann 77, 1889).

Die Zeisslsche Schicht beginnt sofort an der Cardia erst dünn; schon nach weniger als einem mm erhält sie diejenige Dicke, welche sie annähernd weiterhin beibehält (siehe Fig. 349).

Es läfst sich auch einiges über die Struktur der Zeisslschen Schicht erkennen (siehe Fig. 350). Die Zeisslsche Schicht ist nicht homogen, sondern besteht offenbar aus Fasern, über deren Verlauf ich versuchte, einiges zu ergründen. Die Fasern scheinen radiär zum Lumen des Magens (auf dem Querschnitt gedacht) aufzusteigen. Sollten sie nur in dieser Richtung verlaufen, so müfsten sie ganz kurz sein, es scheint mir dies aber kaum wahrscheinlich. Vielmehr scheint ihre Verlaufsrichtung etwas gegen die vorhin angegebene Richtung geneigt. Besonders bemerkenswert erscheint, dafs zwischen Zeisslscher Schicht und Muscularis mucosae (mit ihren beiden Schichten) noch eine Schicht liegt, bestehend aus zahlreichen Kernen, welche nicht Muskelzellen anzugehören scheinen, sondern möglicherweise zu den Fasern der Zeisslschen Schicht in Beziehung stehen. Es wäre dies gewifs ein dankbares Feld für genauere Untersuchung.

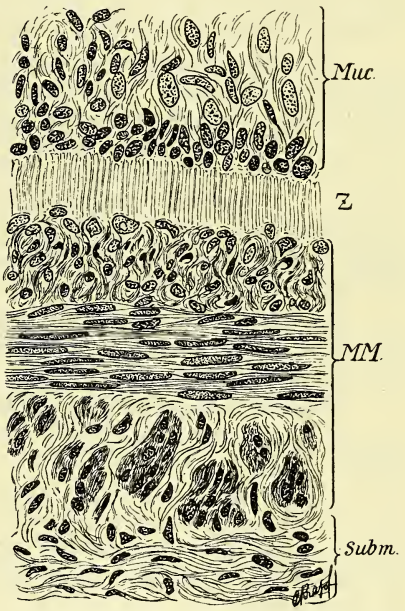

Fig. 350. **Magen der Katze.** Zeisslsche Schicht und angrenzende Schichten bei starker Vergröfserung (533fach). Erklärung siehe Text.
Muc Mucosa; *Z* Zeisslsche Schicht; *MM* Muscularis mucosae; *Subm* Submucosa.

Auch über der Zeisslschen Schicht liegende Kerne könnten zu derselben in Beziehung gebracht werden.

Muscularis mucosae. Die Muscularis mucosae, welche im unteren Teil des Ösophagus etwas in Bündel aufgefasert erscheint, vereinigt sich zu einem Blatt zugleich mit dem Auftreten der Zeisslschen Schicht (siehe diese).

Die Muscularis mucosae besteht aus einer inneren Ring- und einer äufseren Längsfaserschicht. (An manchen Stellen tritt eine Dreispaltung der Schicht auf.)

Das Aufsteigen von Muskelbündeln zwischen die Drüsen, namentlich aus der äufseren Längsschicht der Muscularis mucosae, ist in Fig. 20 Tafel III ersichtlich.

Lymphgewebe und Lymphfollikel. / Die von Bischoff beim Hund und Schwein beobachteten gröfseren (makroskopisch sichtbaren) Follikel sollen nach ihm bei der Katze fehlen / (Bischoff 56, 1838).

/ Das Lymphgewebe zeigt eine doppelte Anordnung, 1. diffuses Lymphgewebe, 2. Follikel.

Die diffuse subglanduläre Infiltration ist in der Regel im Antrum pylori stärker entwickelt, als im übrigen Magen; es kommt hier auch zu einer interglandulären Infiltration, welche im Dünndarm zur herrschenden wird.

Follikel: Die Follikel wechseln individuell an Zahl. Sie haben ihren Sitz über der homogenen Grundschicht Hofmeisters (Zeissl-sche Schicht). Sie sind meist rundlich oder eiförmig. Subglandulär kommen Pseudofollikel vor / (Hofmeister 311, 1886).

/ Die subglanduläre Schicht des adenoïden Gewebes ist bei hungernden Tieren schmäler und viel zellenärmer als bei verdauenden Tieren. Die Lymphzellenknötchen erscheinen beim hungernden Tiere schmal, beim verdauenden Tiere breit, oval oder kugelig. Die Umgebung der Knötchen ist bei verdauenden Tieren stets reich von Lymphzellen besetzt. In manchen Fällen ist deutliche Füllung der abführenden Lymphgefäfse mit Lymphzellen vorhanden. Bei hungernden Tieren enthält das adenoïde Gewebe in der Umgebung des Knötchens nur spärliche Zellen.

Es finden sich extrafollikuläre Mitosen sowohl im Gewebe zwischen als auch unter den Drüsen, häufiger aber in der Pylorusgegend / (Hofmeister 2786, 1887).

Bonnet 6090, 1893 und 6091, 1893 / konstatirt ausgiebige Leukocytenpermigration im Pylorus der Katze / (Bonnet 6090, 1893 und 6091, 1893).

/ Im Magen der Katze treten Follikel regelmäfsig und reichlich auf. Sie bieten Abweichungen in Form, Gröfse und Zahl dar. Sie besitzen ein Keimcentrum und liegen über der Muscularis mucosae und der darüber liegenden glasartigen Schicht. Die Schleimhautoberfläche zeigt in ihrer Mitte eine trichterförmige Vertiefung über denselben. Grofse Follikel sind am zahlreichsten am Pylorus; an der Übergangsstelle des Pylorus in das Duodenum bilden sie häufig einen Ring, der das Pylorusende und den Anfang des Duodenums umfafst. Auch an der Cardia sind grofse Follikel häufig.

Verhältnis der Lymphfollikel zu den Magendrüsen: Wenn der obere Teil des Follikels bis an die Mitte der Schleimhaut reicht (was am häufigsten vorkommt), so sind die Drüsen um die Hälfte ihrer normalen Länge kürzer. Der Ausführgang büfst gewöhnlich nicht sehr viel von seiner Länge ein. Selten läfst sich eine hakenförmige Verkrümmung des Drüsenendes beobachten. Eine Infiltration mit Leukocyten im Lumen der Drüsenausführgänge und in derjenigen Zellenschicht, die die Wand der Drüsen bildet, findet aufserdem statt.

Kleinere Follikel liegen der Muscularis mucosae an, ohne einen solchen Einfluſs auszuüben.

Dobrowolski giebt eine gute Abbildung der Follikel der Magenschleimhaut der Katze (siehe seine Figur auf seiner Tafel III Fig. 1) / (Dobrowolski 7202, 1894).

Blutgefäfse. Über die Blutgefäfse im Katzenmagen finden sich Abbildungen in den Lehrbüchern von Turner 599, 1877 und Piersol 3490, 1894.

Pinnipedia.

Phoken.

/ Die Gestaltung des Magens reiht sich in manchen Fällen an niedere Zustände an. Er behält bei den Phoken die Längsstellung bei / (Gegenbaur 397, 1878).

Retzius / findet bei Phoca annellata das Antrum pylori besonders grofs / (Retzius 72, 1857).

/ Der Magen von Phoca und Otaria ist ein Karnivorenmagen, und die Eigentümlichkeiten seiner Struktur können ihn nicht von diesem Typus entfernen. Keine ist von der Art, dafs sie ihn dem Typus des Cetaceenmagens nähern würde / (Pilliet 7361, 1894).

Phoca vitulina.

Flower / giebt eine Abbildung vom Magen und beschreibt denselben makroskopisch. Der Pylorus hat dicke, muskulöse Wände / (Flower 7626, 1872).

Edelmann / beschreibt den Magen vom Seehund (Phoca vitulina). Eine Cardiadrüsenregion fehlt. Form des Magens: zwei Säcke, ein gröfserer, linker und ein kleinerer, rechter Pylorussack. Die Umbiegungsstelle könnte man als eine Art Blindsack auffassen.

Die Muscularis des Magens zeigt eine äufsere Längs-, mittlere Kreis- und innere Längsfaserschicht. Die Submucosa ist schwach entwickelt, die Muscularis mucosae deutlich; letztere sendet schwache Fortsätze in die Mucosa hinein.

Die Oberfläche der Schleimhaut trägt feine Zotten; ihre Drüsen sind im linken Sack und dem blinden Ende Belegzelldrüsen, mit sehr reichlichen Belegzellen.

Im Pylorusteil des Magens sind die Zotten gröfser und stehen dichter. Die engen Drüsen rollen sich am Grunde sehr stark auf. Sie haben hohe, schmale Cylinderzellen mit peripher gestellten Kernen / (Edelmann 77, 1889).

/ Die Drüsen zeigen von der Cardia bis zur Pylorusregion dieselben Charaktere. Sie sind kurz, enthalten Haupt- und Belegzellen in der gewöhnlichen Verteilung, Hauptzellen im Grunde und in der Achse der Drüse, Belegzellen randständig und im Drüsenhals. Die Drüsenschläuche stehen in Gruppen von 10—15. Die einzelnen Gruppen sind voneinander durch fibrilläres Bindegewebe getrennt / (Pilliet 7361, 1894).

Otaria jubata.

/ Die Pepsindrüsen sind viel länger als beim Hunde. Sie bilden Gruppen, deren tiefes Ende entwickelt, angeschwollen und beinahe acinös ist. Alle diese Gruppen sind voneinander durch reichliche Bindegewebszüge getrennt.

Die Pylorusdrüsen sind wenig verzweigt / (Pilliet 7361, 1894).

Trichechidae.

Trichechus Rosmarus.

Ich gebe eine Abbildung des Magens nach Carus und Otto 211, 1835.

Insectivora.

Erinaceus europaeus.

Der Magen des Igels besitzt keinen vorspringenden Angulus. Die Verteilung der Regionen zeigt Fig. 352.

Schon Flower 7626, 1872 war es bekannt, dafs das Ösophagusepithel plötzlich an der Cardia endigt.

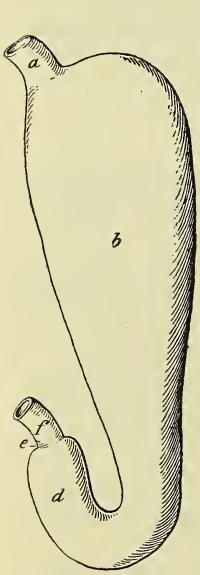

Fig. 351.

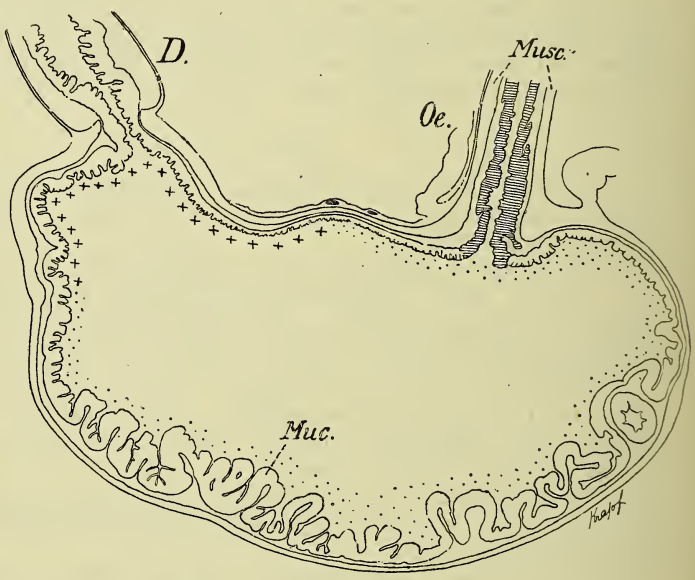

Fig. 352.

Fig. 351. **Magen eines sehr grofsen Walrosses** (Trichechus Rosmarus). *a* Speiseröhre; *b* Magen; *d* Pförtnerende des Magens; *e* Pförtnerklappe; *f* Anfang des Darmes. Nach Carus und Otto 211, 1835.

Fig. 352. **Magen vom Igel.** Längsschnitt, Rekonstruktionsfigur. Vergrößerung 2fach. Die Mucosa ist an der grofsen Kurvatur in starke Falten gelegt, an der kleinen Kurvatur dagegen fast gar nicht gefaltet; der Magen ist in mäfsig gefülltem Zustand. Eine Faltung an der grofsen Kurvatur in der Pylorusdrüsenzone dürfte ein bei der Konservierung entstandenes Artefakt darstellen.
Oe Ösophagus; *D* Duodenum. Einteilung der Regionen der Mucosa *Muc*: querschraffiert: Schlundmucosa; punktiert: Belegzelldrüsenzone; Kreuze: Pylorusdrüsenregion; hinter dem Pylorussphinkter wird die zwischen den beiden äufsersten Strichen liegende Muscularis *Musc* plötzlich dünn; ebenda beginnen die Brunnerschen Drüsen.

Epithel. / In der Pylorusdrüsenregion vermag Carlier 6108, 1893 in den Epithelzellen der Ausführgänge durch Färbung ein feines Netzwerk nachzuweisen / (Carlier 6108, 1893). Angaben und eine Abbildung von Carlier (siehe seine Pl. IV Fig. 4f.) über einen

gestrichelten Randsaum der Oberflächenepithelien möchte ich mit Vorsicht aufnehmen.

Cardiadrüsenregion. / Eine Cardiadrüsenregion ist vorhanden, aber beschränkt; sie erstreckt sich in einer Breite von 2—3 mm rings um die Cardia.

Quergestreifte Muskeln des Schlundes setzen sich ein Stück auf die Magenwand fort. Die Zellen der Cardiadrüsen sind fast rein cylindrisch mit peripher gestelltem grofsem Kern. Membrana propria nicht nachgewiesen. Am Grunde der Drüsen ist eine Anhäufung von lymphoïden Zellen (siehe später) auch hier noch vorhanden, jedoch nicht in dem Grade, wie direkt an der Cardia / (Edelmann 77, 1889).

/ Unmittelbar folgend auf die plötzliche Endigung des Ösophagusepithels findet sich eine schmale Zone, in welcher die Drüsen nur eine Zellart enthalten. Sie sind ähnlich den Pylorusdrüsen, enthalten aber nur kurze Ausführgänge / (Carlier 6108, 1893).

Beim Igel scheint eine sehr wenig ausgebildete Cardiadrüsenzone vorhanden zu sein. Um die Einmündung des Ösophagus finden sich Drüsenschläuche, welche keine Beleg- und Hauptzellen enthalten, sondern hohe cylindrische Zellen. Etwas breiter ist die Zone auf der Seite gegen den Pylorus; dort konnte ich im Schnitt bis zu zehn Drüsenschläuche zählen. Bei einzelnen Igeln war die Zone kaum nachzuweisen.

Fundusdrüsenregion. / Die Belegzellen sind grofs, kugelig, liegen im Drüsenkörper am dichtesten, verdrängen fast vollständig die Hauptzellen, während man am Grunde öfter noch einzelne Hauptzellen zwischen ihnen eingelagert findet / (Edelmann 77, 1889).

/ Die Fundusdrüsenregion erstreckt sich über $^9/_{10}$ des Magens und die Drüsen sind von gewöhnlichem Bau. Sie wechseln in der Länge, einschliefslich des Ausführganges, von 0,42—0,70 mm und haben eine ungefähre Dicke von 0,04 mm da, wo sie am dicksten sind. Die Ausführgänge wechseln von 0,08—0,20 mm Länge. Die Zellen (Cylinderepithel des Ausführganges) zeigen ein verschiedenes Aussehen je nach ihrer Thätigkeit. Wenn die Zellen einige Zeit thätig waren, zeigen sie ein fein gekörntes Aussehen (feinmaschiges, protoplasmatisches Netzwerk). Im Ruhezustand sind die Zellen weniger gekörnt, die Zellen sind heller. Dieses helle Aussehen ist bedingt durch die Anwesenheit von Mucigen, einer Vorstufe des Mucins. Auch Veränderungen des Kerns beschreibt Carlier für die beiden Zustände.

Der Drüsenhals ist kurz, 0,02 mm bis 0,08 mm, und enthält nur Hauptzellen (im Gegensatz zum Kaninchen, wo die Belegzellen im Drüsenhals besonders zahlreich sind).

Der Drüsenkörper ist 0,32 mm bis 0,46 mm lang. Während des Winterschlafes zeigen die Drüsenzellen ein verändertes Verhalten gegen Farbstoffe (färben sich weniger gern) / (Carlier 6108, 1893).

Im letzten Abschnitt der Fundusdrüsenregion sind die Belegzellen überaus zahlreich, grofs und liegen aufserhalb der Hauptzellen (wenn auch nicht in dem Mafse, wie beim Schwein). Die Belegzellen sind sehr häufig zweikernig; die beiden Kerne liegen stets dicht beisammen.

Belegzellen finden sich vereinzelt noch hoch oben, dort, wo die Hauptzellen schon in das Cylinderepithel der Grube übergegangen sind.

Die Hauptzellen des Drüsenhalses (in dem die Belegzellen überwiegen) zeigen grofse Unterschiede von den Hauptzellen des

Drüsengrundes. Erstere sind hell, sehr wenig Protoplasma enthaltend, das sich (Sublimatpräparat) etwas mit Eosin und fast nicht mit Hämatoxylin färbt. Letztere enthalten mehr sich mit Hämatoxylin färbendes Protoplasma, das namentlich in dem dem Drüsenlumen zu gelegenen Teil der Zelle sich anhäuft.

Vielleicht sind die citierten Beobachtungen Carliers über verschiedene Funktionszustände der Zellen auf ähnliche Beobachtungen wie die meinigen gegründet. Ich erhielt jedoch diese verschiedenen Bilder in ein- und demselben Drüsenschlauch wie gesagt im Drüsenhals und Drüsengrund. Vergleiche ich diese Beobachtungen mit meinen ähnlichen Befunden beim Dachs (auch bei Manis javanica) und ziehe dann die Präparate von anderen Säugern zu Rate, so will es mir scheinen, als liefsen sich derartige Unterschiede überall, wenn auch wenig stark ausgesprochen, erkennen. Ich empfehle den Igel (da er leicht zu bekommen ist) am meisten für die Nachprüfung, wenn auch der Dachs prägnantere Bilder liefert. Auch Bizzozero beschreibt im Hundemagen (siehe diesen) verschiedenes Aussehen der Hauptzellen im Drüsengrund und Drüsenhals.

Pylorusdrüsenregion. / Die Pylorusdrüsen sind geschlängelt und werden von hohen Cylinderzellen ausgekleidet. Sie unterscheiden sich durch ihre grofse Weite, sowie die Höhe ihrer Cylinderzellen wesentlich von den Cardiadrüsen. In dieser Region sind grofse Buchten vorhanden, in welche die Drüsenausführgänge hineinmünden.

Das interglanduläre Gewebe ist in der Pylorusdrüsenzone vermehrt und gleichfalls ausgezeichnet durch Anhäufungen lymphoïder Zellen, welche nur selten die Oberfläche erreichen und meist am Grunde zwischen den Drüsen gelagert sind / (Edelmann 77, 1889).

/ Die Ausführgänge sind lang und weit. Der sekretorische Abschnitt der Drüse, welcher sehr kurz ist, wird von Cylinderepithel ausgekleidet, welches sehr ähnlich den Zellen der Brunnerschen Drüsen des Duodenums ist. Die Pylorusdrüsenzellen lassen sich von den Hauptzellen durch Färbung unterscheiden (mit saurem Hämatoxylin und Benzopurpurin B.), auch liegt in den Pylorusdrüsenzellen der Kern näher der Basis der Zelle als in den Hauptzellen.

Die Pylorusdrüsenregion mifst in gehärteten Präparaten nur 2,1 cm in der Länge / (Carlier 6108, 1893).

Die Länge der Pylorusdrüsenregion betrug bei einem Igel, gemessen an der grofsen Kurvatur, 3,5 cm; doch ist der Schnitt nicht ganz genau entsprechend der grofsen Kurvatur angefertigt. Gerechnet ist von der letzten Belegzelle ab, bis zum Beginn der Brunnerschen Drüsen, mit denen gleichzeitig auch die Lieberkühnschen Drüsen beginnen.

Bei dem Igel, nach welchem Fig. 352 gezeichnet ist, beträgt die Länge der Pylorusdrüsenregion, gemessen an der grofsen Kurvatur, nur 1,4 cm; gemessen an der kleinen Kurvatur 1,5 cm. Zu bemerken ist noch, dafs dieser Magen mit Fixierungsflüssigkeit gedehnt war.

Die Pylorusdrüsenzellen unterscheiden sich von den Hauptzellen der Fundusdrüsen aufserordentlich, Hauptzellen klein, färben sich mit Hämatoxylin, Pyloruszellen gröfser, färben sich mehr mit Eosin.

Lymphgewebe und Wanderzellen. / Der Übergang der Schlundschleimhaut in die eigentliche Magenschleimhaut ist ein allmählicher. In dieser Zone sieht man in den tieferen Schichten eine dichte Körnung durch Einlagerung lymphoïder Zellen, welche zu follikelähnlichen Haufen zusammenliegen / (Edelmann 77, 1889).

/ Das Bindegewebe der Mucosa ist adenoïd; gelegentlich findet man Solitärfollikel.

In der Submucosa finden sich sechs Arten von Zellen:

1. gewöhnliche Bindegewebszellen mit grofsem, ovalen Kern;
2. kleinere Bindegewebszellen, feingranuliert, färben sich orange mit Benzopurpurin, sind weniger zahlreich und haben ovalen Kern;
3. noch kleinere Zellen, färben sich mit saurem Hämatoxylin; runder kleiner Kern;
4. Plasmazellen, grobgranuliert;
5. Wanderzellen;
6. kleinkernige Zellen in der Nähe der Solitärfollikel.

Heidenhain beschreibt 1, 4, 5 und 6 im Darm, erwähnt dagegen nicht 2 und 3.

Die Wanderzellen in Mucosa und Submucosa sind bei winterschlafenden Tieren bedeutend zahlreicher. Im Blut nehmen sie während des Winterschlafes an Zahl ab. (Es soll eine Emigration der Wanderzellen aus den Gefäfsen in die Gewebe einer bei Beginn des Winterschlafes stattfindenden Invasion von Mikroorganismen aus dem Darm in die Gewebe entgegenwirken) / (Carlier 6108, 1893).

Ich konstatierte gleichfalls reiche Leukocyteneinlagerungen in der Mucosa und namentlich in der Submucosa des Igels. Auch die von Edelmann konstatierten grofsen Lymphzellenanhäufungen an der Cardia fand ich auf. Bei einem Tier, bei welchem dies besonders ausgesprochen war, konnte ich inmitten der Anhäufungen parasitische Würmer finden. Die Leukocyten zeigten verschiedenes Aussehen; es bildet diese Stelle einen Fundort für die Mehrzahl der von den Autoren gewöhnlich beschriebenen und untersuchten Arten von Wanderzellen. Auch die von mir 4145, 1890 an bestimmten Stellen des Darmes der Wirbeltiere beschriebenen (frühere Angaben anderer Autoren siehe dort) pigmentierten Wanderzellen (welche ich in jener Arbeit vielleicht nicht scharf genug von pigmentierten Bindegewebszellen trennte) fand ich hier wieder, jedoch nur bei einem Igel und zwar dem, welcher die Parasiten zeigte. Dies läfst schliefsen, dafs das Vorkommen dieser Zellen im Magen nicht ein gewöhnliches ist. Doch schien es mir von Interesse, auch auf den einmaligen Fund jener noch wenig erforschten pigmentierten Wanderzellen bei Säugern hinzuweisen.

/ Die Muscularis mucosae ist in zwei Blättern angeordnet.

Muscularis. Carlier beschreibt einen Cardiasphinkter / (Carlier 6108, 1893).

Soricidae.

/ Nach Flower liegen bei den Soricidae Ösophagus und Pylorus nahe beisammen / (Flower 7626, 1872).

Sorex und Hydrosorex.

/ Der Magen von Hydrosorex besitzt eine aufserordentlich lange Pars pylorica; dadurch unterscheidet sich der Magen von Hydrosorex von dem von Sorex / (Duvernoy 7457, 1835).

Chimarrogale himalaica (= Crossopus h. = Crocidura h.).

Anderson 198, 1878 / beschreibt den Magen makroskopisch, ebenso von Anurosorex assamensis / (Anderson 198, 1878).

Fig. 353.

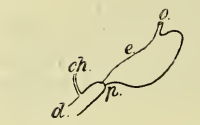

Fig. 354.

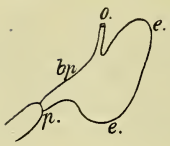



Fig. 355.



Fig. 356.

Fig. 353. **Sorex araneus.** Leerer Magen. Nach Duvernoy 7457, 1835.

Fig. 354. **Sorex leucodon.** Voller Magen. Nach Duvernoy 7457. 1835.

Fig. 355. **Hydrosorex tetragonurus.** Leerer Magen. Nach Duvernoy 7457, 1835.

Fig. 356. **Hydrosorex tetragonurus.** Voller Magen. Nach Duvernoy 7457, 1835.

Für Figuren 353—356: *e* Magen; *p* Pylorus; *o* Ösophagus; *bp* Pars pylorica; *ch* Ductus choledochus.

Talpa europaea (Maulwurf).

Schon Home 115, 1807 konstatiert: / Die Kutikulaauskleidung des Ösophagus endet an der Mündung des Magens / (Home 115, 1807).

Und Leydig 563, 1857 findet: / Die schlauchförmigen Labdrüsen sind am Cardiateil stärker entwickelt, als an der Pylorushälfte / (Leydig 563, 1857).

/ Die Drüsen sind inselförmig gruppiert. Der Pylorusteil ist auffallend klein und bildet einen Ring von etwa 6 mm Länge.

Bei einem Maulwurf von 10 cm Länge für die grofse Kurvatur fanden sich 1,5 cm Länge vom Pylorus entfernt noch Hauptzellen / (Nufsbaum 4113, 1882).

/ Eine Cardiadrüsenregion ist nicht nachzuweisen / (Edelmann 77, 1889).

Fundusdrüsenregion. Langley 86, 1880—82 / findet Unterschiede in der Fundusdrüsenzone zwischen dem Fundus, der grofsen Kurvatur, der kleinen Kurvatur und der intermediären Zone und beschreibt dieselben wie folgt. Fundus: Das Oberflächenepithel ist Cylinderepithel; die Cylinderzellen hören an den Mündungen der Drüsen auf, am Drüsenhals gehen die Cylinderzellen plötzlich in die Belegzellen über. Letztere nehmen die Hälfte oder zwei Drittel der Drüsen ein. Sie haben nicht die gewöhnliche ovale Form, sondern sind lang und rektangulär mit einem relativ kleinen Kern, der entweder in der Mitte der Zelle liegt oder der Seite zu, welche dem Lumen anliegt. Den Belegzellen folgen plötzlich die Hauptzellen, welche das äufsere Ende der Drüsen einnehmen. Hier fehlen gewöhnlich die Belegzellen; wenn solche vorkommen, so liegen sie an der Aufsenseite der Hauptzellen mehr oder weniger halbmondförmig. Die Hauptzellen enthalten Körnchen, welche im normalen Hungerstadium dicht gedrängt in der ganzen Zelle liegen.

Grofse Kurvatur. Die Drüsen unterscheiden sich nur wenig von denen des Fundus. Die Hauptzellen sind seltener und die Belegzellen häufiger.

Kleine Kurvatur. Die Drüsen gleichen denen der grofsen Kurvatur, aber sie sind kürzer und haben weniger Hauptzellen.

Intermediäre Zone. Die Hauptzellen verschwinden meist oder ganz, und die Belegzellen bilden die Drüsen vom Hals bis zum Ende: Die Cylinderzellen reichen weiter in die Drüsen herab als im Fundus, die ganze Drüse ist etwas kürzer. Diese Region besteht also aus Be-

legzellen unter meist vollständigem Fehlen der Hauptzellen. Die Belegzellen unterscheiden sich etwas im Aussehen von denen des Fundus und der grofsen Kurvatur, doch in keinem fundamentalen Punkte. Näher dem Pylorus werden die Belegzellen rasch durch die Pylorusdrüsenzellen ersetzt / (Langley 86, 1880—82).

/ Die Fundusdrüsen liegen dicht. Die Belegzellen sind grofs und zahlreich. Die Muscularis mucosae macht sich nur andeutungsweise bemerkbar / (Edelmann 77, 1889).

Pylorusdrüsenregion. / Die Mehrzahl der Zellen, welche die Drüsen bilden, sind einfache Modifikationen des Oberflächen Cylinderepithels / (Langley 86, 1880—82).

/ Die Pylorusdrüsenzone ist verhältnismäfsig klein.

Die Muskulatur der Magenwand besteht wesentlich aus Längsfaserschichten / (Edelmann 77, 1889).

Chiroptera (Fledermäuse).

Die Form und die Falten des Magens finden sich eingehend mit Abbildungen geschildert bei Robin 7563, 1881. Dort ist auch die reiche ältere Litteratur aufgeführt.

/ Cattaneo giebt sieben Abbildungen vom Magen von Fledermäusen, zum Teil nach Robin, welche die allmählich immer stärker werdende Ausbildung des Blindsackes bei diesen Tieren zeigen. Ein rundlicher Magen findet sich im allgemeinen bei insektivoren Fledermäusen, z. B. bei Emballonura, Taphozous, Rhynchonycteris; der Blindsack beginnt sich zu verlängern bei Rhinolophus und Miniopteris und wird ziemlich beträchtlich bei einigen Vampyrarten (Phyllostoma hastatum, Vampyrum spectrum, Carollia brevicauda). Besonders grofs wird er bei den fliegenden Hunden, bei Hypsignathus, und schlauchförmig bei Pteropus; eine extreme Verlängerung erreicht er bei Desmodus / (Cattaneo 7215, 1893).

Die Resultate der verschiedenen Untersucher stimmen darin überein, dafs den verschiedenen Chiropteren, eingeschlossen die fliegenden Hunde, trotz des verschiedenen makroskopischen Baues einheitlich mikroskopische Strukturverhältnisse zu Grunde liegen. Es fehlt eine Schlundabteilung des Magens; ebenso ist eine Cardiadrüsenregion nicht nachgewiesen. Die Fundusdrüsen sind gut, oft aufserordentlich stark entwickelt im eigentlichen Fundus des Magens; die Pylorusdrüsenregion scheint räumlich ziemlich beschränkt zu sein. Fast jeder der Untersucher hatte eine andere Species vor sich, so dafs die Beobachtungen sehr schwer auf einander zu beziehen sind. Ich schildere daher in historischer Reihenfolge unter Angabe der untersuchten Tiere, bei deren Benennung ich den Autoren folge.

Long eared Bat. (vielleicht Plecotus auritus?). / Die Kutikularauskleidung des Ösophagus endigt an der Mündung des Magens. Der Magen ist in eine Cardia- und Pylorusportion geteilt / (Home 115, 1807).

Vampyre Bat. / Der Schlund zeigt im untersten Teil eine Erweiterung, und diese scheint ihrer Struktur nach zum Magen zu gehören, siehe Fig. 357. Der Magen zeigt links zwei Erweiterungen, mit einem Hals dazwischen.

Kein Teil des Magens zeigt Kutikulardauskleidung. Ein Viertelzoll vom Pylorus findet sich eine Bildung von drüsiger Struktur / (Home 115, 1807).

Vesperugo serotinus. / Bei der winterschlafenden Fledermaus erscheint das Endstück des Labdrüsenschlauches beträchtlich kurz. Es kommen ferner in den Endstücken der meisten Schläuche nur adelomorphe Zellen vor, und nur auf einzelnen Schnitten enthalten in einzelnen Schläuchen die Endstücke auch wenige delomorphe Zellen.

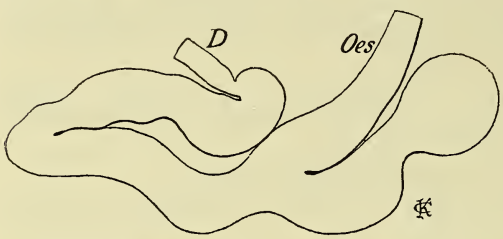

Fig. 357. **Längsschnitt des Magens vom Vampyr.**
Oes Ösophagus; *D* Darm. Nach Home 115, 1807.

Bei wieder fliegenden Tieren dagegen (mit mäfsig gefülltem Magen) enthielten die Endstücke delomorphe Zellen in ähnlicher Anordnung wie bei den übrigen von Rollett untersuchten Tieren. Auch erscheinen die Endstücke länger im Vergleich zu den winterschlafenden Fledermäusen / (Rollett 44, 1871).

/ Bei Vesperugo noctula ist der Magen grofs, einfach und kugelig / (Flower 7626, 1872).

Heidenhain 2587, 1880 giebt schon an, / dafs die Belegzellen in den untersten Schlauchzipfeln der Fledermäuse sehr sparsam sind / (Heidenhain 2587, 1880).

Careotus serotinus. Stöhr / fand den Magen einer winterschlafenden Fledermaus nicht bedeckt mit Becherzellen ähnlichen Epithelien, sondern durchaus mit cylindrischen Zellen, welche, bis auf einen, einer Cuticula ähnlichen, hellen Saum, einen vollständig trübkörnigen, protoplasmatischen Inhalt zeigten / (Stöhr 129, 1880).

Fledermaus. / Fundus des Magens. Die Drüsen sind kurz. In dem mittleren Teil der Drüsen kommen eine oder zwei Belegzellen vor. Die gröfsere Zahl sind Hauptzellen; am Ende der Drüsen kommen nur Hauptzellen vor.

Grofse Kurvatur. Die Drüsen sind fast zweimal so lang als im Fundus. Der Hals und die mittlere Portion der Drüsen besteht meist ganz aus Belegzellen. Ein kurzer Abschnitt am Ende der Drüsen besteht meist ganz aus Hauptzellen. Gegen den Pylorus hin nehmen die Belegzellen zu. Die Hauptzellen zeigen in beiden Regionen eine innere, gekörnte und eine äufsere, nichtgekörnte Abteilung. Möglicherweise lassen sich mit diesem verschiedenen Verhalten im Fundus und in der grofsen Kurvatur die Befunde Rolletts erklären / (Langley 86, 1880 bis 1882).

Nach Stöhr 41, 1882 gebe ich Abbildungen von Belegzellen der Fledermaus. Dieselben zeigen einen gegen das Drüsenlumen zu gerichteten Fortsatz, siehe **Tafel III, Fig. 21.**

/ Bei den Fledermäusen sitzen die Hauptzellen am Grunde der Schläuche und die Belegzellen, sowie die kleineren Zellen im oberen Teile derselben.

Vesperugo Nathusii und Vesperugo serotinus. Im Fundus sind die Drüsenschläuche kurz, sie werden bis gegen die Mitte

der grofsen Kurvatur länger und nehmen zum Pylorus hin wieder an Länge ab.

Fundusdrüsen: Bei Hungertieren sind die Hauptzellen vieler, doch nicht aller Fundusdrüsen mit groben Körnern angefüllt; diese groben Körner fehlten den Hauptzellen in den Drüsen an der grofsen Kurvatur. Die Belegzellen sind dunkel und fein granuliert, ihre Kerne zuweilen polynukleolär.

In der Pylorusregion finden sich Nussbaumsche Zellen / (Nufsbaum 4113, 1882).

Vespertilio murinus (Fledermaus). / Cardiadrüsenregion nicht konstatiert. Die Fundusdrüsenregion hat in den Drüsen Belegzellen, deren Menge nicht erheblich, deren Gröfse aber auffallend ist.

Die Hauptzellen sind scharf konturiert, kubisch, mit grofsen Kernen. Pylorusdrüsenregion. Auffallend grofse, breite Vorsprünge und tiefe Magengruben. Drüsenzellen scharf konturiert und mit ovalem, peripher gestelltem Kern versehen. Sie weichen wenig von dem Charakter der Oberflächenepithelien ab / (Edelmann 77, 1889).

Pteropus.

Flower / beschreibt den Magen von Pteropus Edwardsii und bildet denselben ab. Der dünne Ösophagus öffnet sich in eine Tasche, zu deren Linken ein grofser konischer Cardiasack liegt, der sich gegen den dünnen, langen übrigen Magen oder Pylorusteil absetzt. Letzterer biegt um, so dafs der Pylorus neben die Cardiatasche zu liegen kommt / (Flower 7626, 1872).

Pteropus medius. / Die Schleimhaut ist in dem grofsen Blindsack von sehr beträchtlicher Dicke, 0,5 mm, während sie in der Nähe der Cardia nur 0,25 mm erreicht. Sie besteht aus dichtgedrängt stehenden Drüsen, in denen Robin schon Belegzellen erkennt (die er jedoch besonders zahlreich in der Pylorusregion findet) / (Robin 7563, 1881).

/ Der Magen bei Pteropus medius besteht aus einem Cardiateil, welcher die direkte Fortsetzung des Ösophagus ist, einem grofsen Blindsack links und einem langen, querverlaufenden Rohr, welches sich rasch rechts wendet und am Pylorus endet. Der Cardiateil ist auch echter Magen, er enthält Pepsindrüsen. Im Blindsack finden sich gleichfalls sehr entwickelte Pepsindrüsen mit Haupt- und Belegzellen. In der rechten Magenabteilung werden die Pepsindrüsen allmählich kleiner und gehen, wie es nach Cattaneos Beschreibung scheint, allmählich in die Pylorusdrüsen über. Am Pylorus selbst findet Cattaneo kurze Schleimkrypten. Den Umstand, dafs die Fundusdrüsen im langen Blindsack am meisten entwickelt sind, bringt Cattaneo damit in Zusammenhang, dafs die Tiere in der Regel mit dem Kopfe nach unten hängen. Es mufs dann die meistens flüssige Nahrung in den Blindsack fliefsen / (Cattaneo 7215, 1893).

Desmodus.

/ Schon Flower beschreibt den Magen als in seiner Form unter den Säugern einzig dastehend und bildet ihn ab. Der Magen besitzt einen Blindsack, welcher die doppelte Länge des ganzen Tieres erreicht und dem Fundus- oder Cardiasack anderer Säuger entspricht. Der

Blindsack geht aus von der linken Seite der Ösophagusmündung (Flower 7626, 1872).

Ich untersuchte Vespertilio murinus (Fig. 358) und Rhinolophus hippocreppis (Fig. 359). Die Figuren 358 und 359 zeigen die Anordnung der Regionen der Schleimhaut. Bei beiden Tieren nimmt die Pylorusdrüsenzone nur einen sehr kleinen Teil der Schleim-

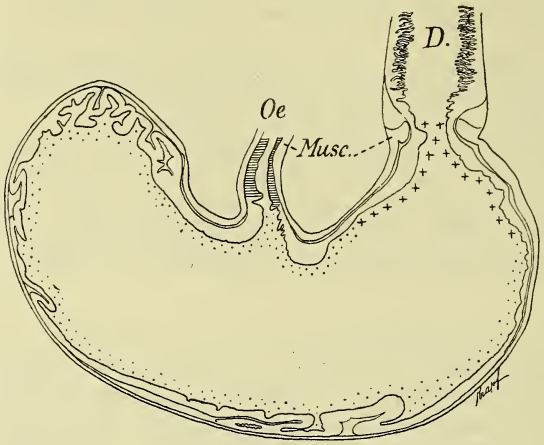

Fig. 358

Fig. 358. **Magen der Fledermaus** (Vespertilio murinus). Übersichtsbild. Längsschnitt. Vergrößerung $4^1/_2$fach. Zeigt die Form des Magens, die Faltung der Mucosa bei mäßig gespannter Muskelschicht (starke Faltung im Fundus an der großen Kurvatur, geringe an der kleinen Kurvatur). Querschraffiert: Schlundmucosa mit geschichtetem Epithel; punktiert: Fundusdrüsenzone; Kreuze: Pylorusdrüsenzone.
Oe Ösophagus; *D* Darm; *Musc* Muscularis.

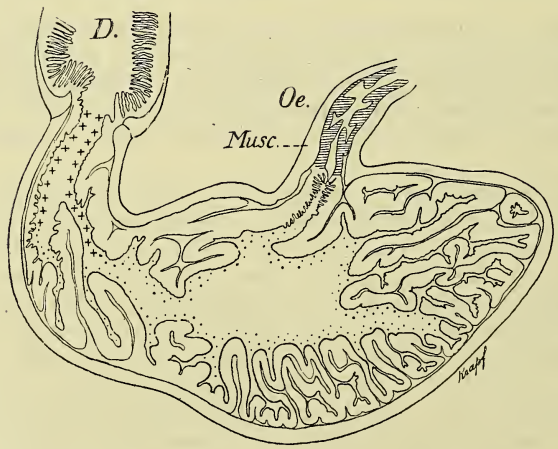

Fig. 359.

Fig. 359. **Magen von Rhinolophus hippocreppis** (Fledermaus). Längsschnitt. Vergrößerung $6^1/_2$fach. Zeigt die Form des Magens und die Faltung der Mucosa. Die Faltung ist hier sehr ausgesprochen, da der Magen, als er dem Tier entnommen wurde, nahezu leer war. Die Regionen der Mucosa sind in folgender Weise eingetragen: querschraffiert: die geschichtetes Epithel tragende Schlundschleimhaut; punktiert: Fundusdrüsenzone; Kreuze: Pylorusdrüsenregion.
Oe Ösophagus; *D* Darm; *Musc* Muscularis.

hautoberfläche ein. Bei den von mir untersuchten Fledermäusen machte ich die Bemerkung, daß die Belegzelldrüsen zweierlei Aussehen zeigten. Im größeren Teil (Anfangsteil) des Fundus fanden sich hauptsächlich Belegzellen am Drüsenhals, der Drüsengrund wurde dagegen ausschließlich von Hauptzellen gebildet (Fig. 360). Etwa im letzten Drittel der Fundusdrüsenzone gegen die Pylorusdrüsenzone zu traten auch Belegzellen im Drüsengrund auf, hier in derselben Weise prävalierend, wie vorher im Drüsenhals (Fig. 361). Dieses Verhalten, das, nach seiner

Bemerkung zu schliefsen, schon Langley erkannte, bestätige und verallgemeinere ich.

Fig. 360.

Fig. 361.

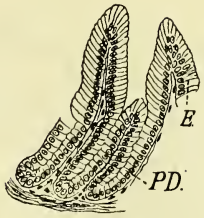

Fig. 362.

Fig. 360. **Fundusdrüse von Rhinolophus hippocreppis** (Fledermaus) **aus dem Anfangsteil der Fundusdrüsenregion.**
E Oberflächenepithel; *BZ* Belegzellen, reichen nicht bis in den Drüsengrund; *HZ* Hauptzellen. Vergrößerung 105fach.

Fig. 361. **Fundusdrüse von Rhinolophus hippocreppis** (Fledermaus) **nahe der Pylorusdrüsenzone.**
E Oberflächenepithel; *BZ* Belegzellen, reichen bis zum Drüsengrund; *HZ* Hauptzellen. Vergrößerung 105fach.

Fig. 362. **Pylorusdrüse von Rhinolophus hippocreppis.** Vergrößerung 105fach.
E Oberflächenepithel; *PD* Pylorusdrüse.

Prosimiae.

Flower / giebt eine makroskopische Beschreibung und Abbildungen des Magens zahlreicher Affen und Halbaffen. Im allgemeinen, auch bei den anthropomorphen Affen (aufser den verschiedenen Semnopithecus) ist der Magen dem des Menschen ähnlich / (Flower 7626, 1872).

Vari (Lemur Macaco).

Ich gebe eine Abbildung des Magens (Fig. 363) nach Carus und Otto 211, 1835).

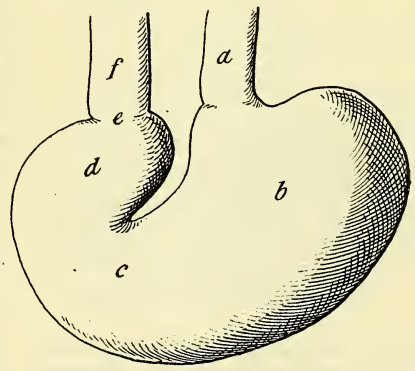

Fig. 363. **Der Magen eines Vari** (Lemur Macaco).
a Speiseröhre; *b* der Blindsack; *c* Grenze der beiden Magenhälften; *d* der rechte, stark umgebogene Magenteil; *e* der Pförtner; *f* der Darm. Nach Carus und Otto 211, 1835.

Galeopithecus philippinensis (s. Lemur volans).

/ Der Magen besitzt nach links einen kleinen, zugespitzten Blindsack; ein ebensolcher findet sich in einer Länge von 3 cm am Pylorus.

An der Übergangsstelle in den Pylorusblindsack bildet die Schleimhaut eine Art Klappe / (Edelmann 77, 1889).

Primates.

Cercopithecidae.

Bei Cercopithecus ruber (Husarenaffe) scheint eine / Cardiadrüsenregion nicht vorhanden zu sein.

In der Nähe der Cardia ist die Schleimhaut aufserordentlich reich an lymphoïden Elementen, so dafs sie fast cytogen erscheint / (Edelmann 77, 1889).

Ramon y Cajal / bildet in den Labdrüsen von Cercopithecus etwas über der Mitte des Drüsenschlauches eine Mitose ab / (Ramon y Cajal 6353, 1893).

Cercopithecus fuliginosus.

/ Äufsere Form des Magens: Der am weitesten links befindliche Teil des Magens ist zu einem Blindsack ausgebildet. In denselben, aber auch in einem Teil der Kurvatura minor setzt sich das Schlundepithel in Form strahliger Leisten eine Strecke weit fort.

Die Drüsen des Blindsackes sind in einzelnen, nicht allzu zahlreichen Gruppen angeordnet.

Blindsack des Magens: Zwischen den isolierten Drüsengruppen liegen kryptenartige Einsenkungen. Die Krypten tragen entweder das Epithel der Magenoberfläche (Schleimzellen mit langgezogenem Kern), meist aber im Längsschnitt rechteckige Zellen von anderem Tinktionsvermögen. „Übergangsepithel". Die Drüsen sind vielfach gewunden und gegabelt. In die Schläuche hinein erstreckt sich zunächst das Epithel der Magenoberfläche (Schleimzellen mit langgezogenem Kern); dann folgt auch hier das Übergangsepithel. Am Grund der Schläuche liegen Zellen vom Typus der Hauptzellen. Ihre Kerne sind teils flach und wandständig, teils eckig in die Zellen vorragend. Belegzellen sind nicht nachzuweisen. Gleich den Zellen des Übergangsepithels sind auch die Hauptzellen vielfach mehrkernig. Die Hauptzellen enthalten bisweilen Einschlüsse.

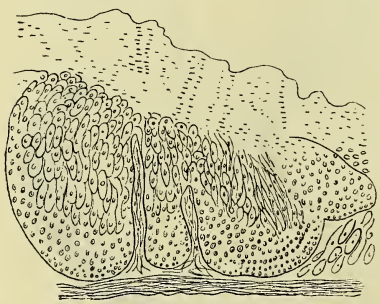

Fig. 364. **Schnitt durch eine Epithelleiste im Blindsacke des Magens von Cercopithecus fuliginosus.** Nach Salomon 6386, 1893.

Lymphfollikel sind häufig im Blindsack, nicht blofs in der Submucosa, sondern auch die ganze Höhe der Schleimhaut einnehmend.

Die vom Schlund ausstrahlenden Leisten tragen hingegen ein geschichtetes Epithel, welches nach der Schleimhautoberfläche zu in Spindelzellen übergeht. Letztere zeigen geriffte Ränder.

Mittlerer Teil des Magens (zwischen Blindsack und Pylorus). Die Drüsen sind zunächst mit dem Epithel der Magenoberfläche ausgekleidet und dem hier nicht so tief als im Blindsack hinabreichenden Übergangsepithel. Daran schliefst sich die Schicht der Belegzellen; den Grund der Schläuche füllen die grobkörnigen Hauptzellen. Zwischen ihnen liegen vereinzelt auch am Ende der Schläuche Belegzellen.

Diesen Bau zeigt die Schleimhaut sehr weit nach dem Pylorusende des Magens zu, wenigstens an der grofsen Kurvatur. In geringer Entfernung vom Darmanfange finden sich noch Drüsen mit Haupt- und Belegzellen. Letztere haben an Zahl zugenommen. Hier sind beide Zellarten häufig vielkernig, und Zelleneinschlüsse sind besonders häufig.

Im gegenüberliegenden Teile der kleinen Kurvatur bestehen die Drüsen zum gröfsten Teil aus Belegzellen; Lymphfollikel sind häufig.

Pylorusteil. Die Drüsenschläuche sind oft schon am Halse gegabelt. An das Oberflächenepithel, das sich tief in die Schläuche einsenkt, schliefst sich das Übergangsepithel an. Hier gleichen die Zellen vielfach denen im Grunde der Schläuche. Zelleinschlüsse und Belegzellen fehlen / (Salomon 6386, 1893).

Inuus cynomolgus.

/ Bietet im ganzen einen ähnlichen Befund wie Cercopithecus fuliginosus. Vielfach findet man gegabelte Drüsen. Im Blindsack

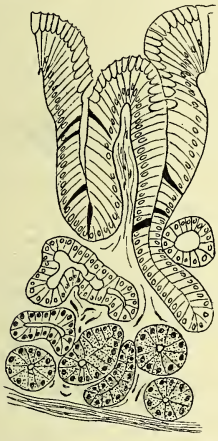

Fig. 365.

Fig. 365. **Schnitt durch die Schleimhaut des Blindsackes bei Inuus cynomolgus.** Osmiumsäure. Nach Salomon 6386, 1893.

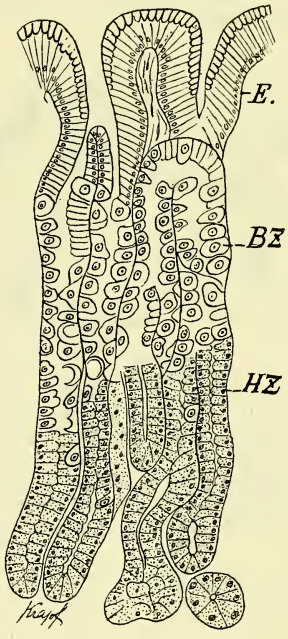

Fig. 366.

Fig. 366. **Schläuche von der Mitte der Curvatura major bei Inuus cynomolgus.** Osmiumsäure. *E* Oberflächenepithel; *BZ* Belegzellen; *HZ* Hauptzellen. Nach Salomon 6386, 1893.

sind sie sehr gewunden und werden oft sehr lang (siehe Fig. 365). Im Blindsacke und im Pylorusteil erfüllen die Zellen des Übergangsepithels manche Schläuche bis auf den Grund. Sie zeigen im Halse der Drüsen oft Mitosen. Im Blindsack fehlen Belegzellen (die Drüsenzellen gleichen den Hauptzellen), doch können einzelne aufgefunden werden. In der Mitte der grofsen Kurvatur zeigen die Belegzellen häufig zwei Kerne.

Lymphfollikel, die bis unter das Oberflächenepithel reichen, mit Zellen in Mitose, sind zahlreich.

Pylorusregion. Die Zellen am Grunde der Pylorusschläuche unterscheiden sich von den Hauptzellen. Sie sind feiner und dichter granuliert; auch sind die Lumina der Drüsen weiter.

Stöhrsche Zellen finden sich als schmale Keile zwischen den Zellen des Übergangsepithels und zwischen den Hauptzellen / (Salomon 6386, 1893).

Cardiadrüsenzone. Von den Befunden Salomons verdient besonders hervorgehoben zu werden, daſs bei den von ihm untersuchten Affen im Blindsack des Magens die Belegzellen fehlen; doch stellt Salomon, der die Arbeit Edelmanns kennt, die Zellen des Blindsacks als identisch mit den Hauptzellen hin.

Semnopithecidae.

Ich gebe eine Abbildung (Fig. 367) des Magens von Semnopithecus leucoprymnus nach Carus und Otto 211, 1835.

Duvernoy / ist bekannt, daſs Otto zuerst den Magen von Cercopithecus richtig beschrieben und abgebildet hat. Duvernoy findet, daſs der eigentümliche Bau des Magens den Arten des Genus Semnopithecus eigen ist.

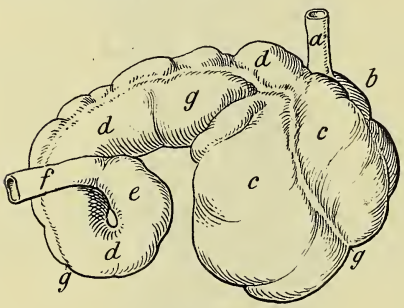

Fig. 367.

Fig. 368.

Fig. 367. **Magen von Semnopithecus leucoprymnus.**
a Speiseröhre; *b* die obere und hintere von den vier groſsen Zellen, in welche der linke und sehr weite Blindsack des Magens abgeteilt ist; *cc* die beiden vorderen Zellen des Blindsackes; *dd* die rechte, lange und gleich einem Kolon in Haustra abgeteilte Magenhälfte; *e* Pförtnerende; *f* Darm; *gg* ein starkes Muskelband, welches an der groſsen Kurvatur des Magens verläuft und mit einem ähnlichen, welches an der kleinen Kurvatur sich befindet, hauptsächlich die Einschnürungen verursacht. Nach Carus und Otto 211, 1835.

Fig. 368. **Magen von Semnopithecus entellus.**
O Ösophagus; *XX* Diaphragma; *Z* Sphinkter; *t* cardialer Blindsack; *P* Pylorus. Nach Duvernoy 373, 1835.

Duvernoy beschreibt den Magen von mehreren Semnopithecidae makroskopisch.

Der Magen von Semnopithecus entellus zeigt starke Einschnürungen. Zwei ligamentöse Bänder folgen das eine der groſsen, das andere der kleinen Kurvatur.

An der Cardia findet sich ein Blindsack.

Um die Cardiamündung scheint geschichtetes Epithel vorhanden zu sein („une sorte d'epiderme"). Bei anderen Semnopithecidae scheint der Magen einfacher gebaut zu sein / (Duvernoy 373, 1835).

Vergleiche damit auch die Abbildung, welche Owen 212, 1868 vom Magen vom Semnopithecus entellus giebt. Erst in der dritten

Magenabteilung soll die wahre Verdauung hauptsächlich stattfinden, doch setzt sich das feste Ösophagusepithel in die ersten Magenabteilungen nicht fort / (Owen 212, 1868).

Eine mikroskopische Untersuchung dürfte hier interessante Resultate ergeben.

Anthropomorphae.

Troglodytes niger (Schimpanse).

Edelmann / glaubt mit Sicherheit behaupten zu können, daſs eine Cardiadrüsenregion vorhanden ist, und zwar in einer Breite, welche sich auf 3—4 cm um die Cardia herum erstreckt und fast die doppelte Breite der beim Menschenmagen vorkommenden Cardiadrüsenregion erreicht / (Edelmann 77, 1889).

Mensch.

Dicke der Schichten. / Serosa und Muscularis sind zusammen $^1/_2'''$, Submucosa und Mucosa etwa $^1/_2'''$ dick.

Die Wand eines normalen Magens ist daher im ganzen in der Regel etwas über eine Linie dick, doch findet gegen den Pylorus hin ein allmähliches Anschwellen bis zu $1^1/_2$ und $2'''$ statt, welches gröſstenteils auf Rechnung der Muscularis kömmt / (Bruch 187, 1849).

/ Die Mucosa ist an der Cardia 0,37—0,56 mm dick,
in der Mitte bis zu 1 „ „
im Pylorusteil oft bis zu 1,6—2,2 „ „

ein Verhalten, das einzig und allein auf Rechnung ihrer Drüsenlage zu setzen ist, indem Epithelium und Muskellage derselben überall ungefähr dieselbe Dicke haben / (Kölliker 329, 1867).

/ Die Mucosa des Neugeborenen nimmt von der Cardia an gegen den Pylorus, obwohl nicht überall gleichmäſsig, an Stärke zu. Die Submucosa ist im Mittel 0,35 mm breit beim Neugeborenen / (Klein in Klein und Verson 3038, 1871).

Faltung der Oberfläche. Dieselbe steht in Zusammenhang mit den verschiedenen Füllungszuständen des Magens. / Die Mucosa dehnt sich nicht aus, sondern sie breitet sich nur aus, verhält sich also anders als die Muscularis / (Sappey 7203, 1894).

Die Oberflächenfaltung im Fundus und Pylorus (Plicae villosae Krause) wurden in Lehrbüchern der menschlichen Anatomie sowie in Specialarbeiten beschrieben, so z. B. von v. Hessling 7405, 1866, Kölliker 329, 1867, Carpenter 7545, 1869 (mit deutlichen Abbildungen), Krause 3197, 1876 u. a.

Die Kenntnis der Magengruben, in welche die Drüsen einmünden, führt Landois bis auf Vidius 1567 zurück.

/ Die Oberfläche zeigt kegelförmige oder schlauchförmige Einsenkungen Magengruben (Donders) oder Drüsenausgänge (Heidenhain). In den Grund derselben münden und zwar in der Regel mehrere Drüsen; die zwischen den Mündungen der Gruben gelegenen, sie umgreifenden Wülste werden als Magenleisten bezeichnet. Die Magenleisten und Magengruben werden von einem hohen Cylinderepithel bekleidet, dem Epithel der Oberfläche / (Kupffer 149, 1883).

Oberflächenepithel. Der Umstand, daſs frisches menschliches Material sehr schwer zu bekommen ist, und selbst frisches Material sehr häufig pathologische Erscheinungen zeigt, erklärt es, daſs die Forschungsergebnisse am Menschen hinter denen bei den Vertebraten zurückstehen. Dies kann aber nicht begründen, anzunehmen, daſs hier andere Verhältnisse bestehen, und es ist dieser Umstand bei allen Angaben über offene sogenannte geplatzte Magenepithelien im Auge zu behalten.

/ Die Kutikularauskleidung des Ösophagus endigt an der Cardia / (Home 115, 1807).

/ Stöhr fand (siehe **Tafel III, Fig. 22—27**) beim hingerichteten Menschen (hungernder Magen). 1. Zellen mit körnigem, trübem Protoplasma und in der Mitte oder etwas unterhalb derselben befindlichem längsgestellten, ovalen Kern; 2. Zellen, die nur in der unteren Hälfte trübkörniges Protoplasma zeigen, mit mehr runderem Kern; die obere Hälfte der Zelle wird von schleimiger Masse gefüllt; 3. Zellen, fast nur mit schleimigem Protoplasma, während das trübkörnige Protoplasma mit quergestelltem ovalen Kern auf einen schmalen Streifen am festsitzenden Ende der Zelle reduziert ist; 4. zahlreiche Übergänge zwischen den geschilderten Formen. Alle diese Zellen sind auch am oberen freien Ende durch eine feine Membran geschlossen; 5. offene Zellen mit herausragender schleimiger Masse (vergl. Tafel III Fig. 26).

Stöhr nimmt an, daſs der Inhalt der geschlossenen Epithelzelle einer schleimigen Metamorphose unterworfen ist, welche vom freien Ende gegen den Grund der Zelle vorschreitet; dabei wird der Kern nach abwärts gedrängt und platt gedrückt; endlich platzt die Zelle, der Schleim wird hinausgeschoben, der Rest der Zelle mit dem Kern wird erhalten; in manchen Fällen wird jedoch auch dieser ausgestoſsen; in die Lücke tritt alsdann die Ersatzzelle.

Die Epithelzellen der Magengrübchen sind den gleichen Veränderungen unterworfen / (Stöhr 50, 1880 und 129, 1880).

/ Die Epithelzellen der Mageninnenfläche gehen bei der Schleimproduktion nicht zu Grunde. Das Spiel wiederholt sich von neuem. Die schon von Todd und Bowman 542, 1856 ausgesprochene und seitdem vielfach bestrittene Ansicht findet hiermit Bestätigung.

Stöhr sieht die Ersatzzellen als lymphoïde Zellen an, welche aus der Schleimhaut (der Tunica propr.) durch das Epithel in die Magenhöhle wandern / (Stöhr 129, 1880).

Kupffer / fand Becherzellen namentlich an den Wänden der Magengruben, sie fehlten aber auch auf den Leisten nicht. Kupffer zweifelt nicht daran, daſs jede Epithelzelle des Magens Becherzelle werden kann, und findet Zwischenstufen zwischen unveränderten Zellen und stark aufgeblähten.

In einem Fall, am Anfang der Verdauung, Selbstmörder, eine Stunde nach dem Tode: Höhe des Epithels auf den Leisten 35—40 μ. Die fadenförmigen Ausläufer der Zellen liegen flach einer strukturlosen Basalmembran an, wie angekittet; 10%ige Kochsalzlösung löst am frischen Objekt diese Verbindung.

Gegen den konkaven Grund der Magengruben werden die Zellen kürzer.

Becherzellen (sonst häufig) fehlten in diesem Magen. Epithelzellen zeigen eine innere schleimhaltige und eine äuſsere protoplasmatische Abteilung / (Kupffer 149, 1883).

/ Die Zellen lassen an ihren Seiten ganz deutlich eine differenzierte Zellmembran erkennen, während an ihrer freien, der Magenhöhle zugewendeten Fläche eine solche zu fehlen scheint / (Toldt 5569, 1888).

/ In pathologischem Material finden sich im Epithel der Buchten nicht sehr selten Mitosen, beim normalen Menschenmagen niemals.

Die Leukocytendurchwanderung ist im normalen Menschenmagenepithel eine Seltenheit / (Stintzing 91, 1889).

Bonnet / bestätigt die Resultate Stöhrs. Zellen, deren distales Ende in wechselnder Ausdehnung in schleimiger Umwandlung begriffen ist, bilden in einer einzigen Schicht oft mit gänzlich basal verlagerten und abgeflachten Kernen die den „Magenschleim" liefernde Epitheldecke. „Ersatzzellen" fehlen gänzlich / (Bonnet 6090, 1893 und 6091, 1893).

Auch 1894 findet Stöhr: / Einfaches Cylinderepithel, dessen Elemente Schleim produzieren, mit oberem, schleimigem und unterem, protoplasmatischem Abschnitt / (Stöhr 6745, 1894).

Warburg / goſs in den Magen der Verstorbenen kurz nach dem Tode Sublimatalkohol ein. Es stellte sich heraus, daſs durch dieses Verfahren der Magen wirklich an der Selbstverdauung verhindert wurde / (Warburg 7224, 1894).

Bonnet / beschreibt ein die freien Zellflächen umspinnendes Netzwerk. Es handelt sich um Leistchen, welche einen gewissen Abschluſs des Zellenkittes gegen die freie Schleimhautfläche zu bilden. „Schluſsleistennetz." Auch zwischen den Epithelien der Fundus- und Pylorusdrüsen fand Bonnet solche Schluſsleisten / (Bonnet 7145, 1895).

/ An der Cardia hört das Pflasterepithel des Ösophagus plötzlich mit einem abschüssigen Wall auf, wobei die basale Lage des Epithels in das einfache Cylinderepithel des Magens kontinuierlich übergeht / (Böhm und v. Davidoff 7282, 1895).

Cardiadrüsenzone. / Die Drüsen am oberen Rande der Cardia sind ganz und gar mit Cylinderepithel ausgekleidet ($^1/_2$—3 mm weit). Dann beginnen gekörnte Zellen, zuerst im Grunde der Drüsen / (Klein in Klein und Verson 3038, 1871).

/ Beim Menschen (nicht bei Katze und Hund, Toldt) kommen an der Cardia rings um die Mündung des Speiserohres Schleimdrüsen vor. Sie wurden zuerst von Bruch gesehen und später insbesondere durch Cobelli näher untersucht; sie wurden von Kölliker unter dem Namen „Kardialdrüsen" in die Litteratur eingeführt. Nach Kölliker bilden sie an der Grenze zwischen Magen und Ösophagus, aber noch mehr im Bereiche des letzteren einen vollständigen Ring von etwa 2‴ Breite. Sie sind nicht, wie alle diese Autoren angeben, acinös, sondern tubulös und gehören ganz in den Bereich der Magenschleimhaut / (Toldt 172, 1880).

Brücke / erwähnt eine ringförmige Zone von Schleimdrüsen an der Cardia / (Brücke 547, 1881).

/ In einem Fall, am Anfang der Verdauung, beim Selbstmörder, eine Stunde nach dem Tode, beschreibt Kupffer die Cardiazone (1—$^1/_2$ cm breit). Dicke der Mucosa von dem Scheitel der Magenleisten bis zur Muscularis mucosae incl. cirka 0,7 mm. Siehe **Tafel IV, Fig. 28.**

Einfache oder gegabelte Magengruben erstreckten sich bis zur Hälfte der Dicke der Schleimhaut; in dieselben mündeten teils kurze, teils längere und gewundene Drüsenschläuche mit weitem Lumen und

ausgekleidet von einem gleichmäfsigen, niedrigen (kubischen) Epithel fein granulierter Zellen, die bei der Färbung mit neutralem Karmin einen ungefärbten Saum an der freien Endfläche zeigten. Belegzellen fehlten (gegen Kölliker).

Erst 8—10 mm vom Rande des Plattenepithels entfernt wurden die Magengruben kürzer, die Drüsen gestreckter, und es traten vereinzelte Belegzellen hier und da auf; sie nahmen an der Begrenzung des Lumens teil / (Kupffer 149, 1883).

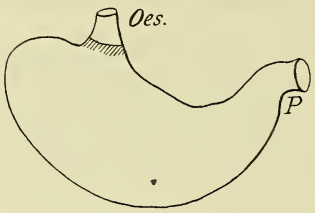

Fig. 369. **Der Magen des Menschen** im schematisierten senkrechten Durchschnitt. Cardiadrüsenregion: schrägschraffiert. Nach Edelmann 77, 1889.

/ Es zieht sich die Cardiadrüsenzone als ein 1—3 cm breiter Ring um die Cardia herum, dessen Ausdehnung individuell verschieden ist und auch an ein- und demselben Magen nicht allenthalben die gleiche Breite aufweist. Die Drüsentubuli zeigen an dieser Stelle einen sehr variablen Verlauf. Nähere Beschreibung giebt Verfasser infolge von Mangel an gutem Untersuchungsmaterial nicht / (Edelmann 77, 1889).

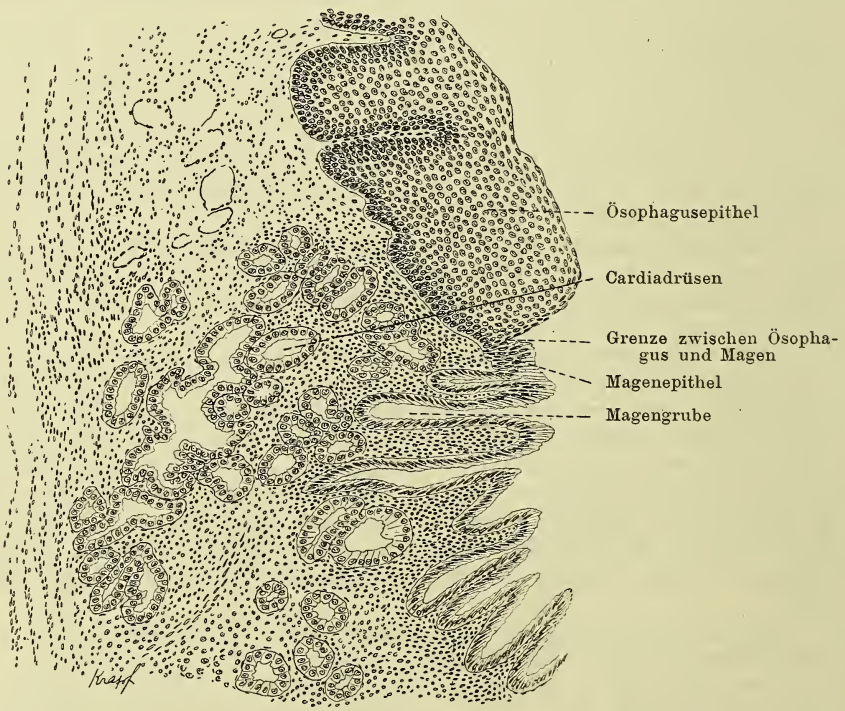

Fig. 370. **Aus einem Schnitt durch die Grenze des Ösophagus und die Cardia des Magens vom Menschen.** 45mal vergrösert. Nach Böhm und v. Davidoff 7282, 1895.

Den Übergang vom Ösophagus in den Magen mit Cardiadrüsen bilden ab Böhm und v. Davidoff 7282, 1895.

Ihre Abbildung gebe ich in Fig. 370 wieder.

Fundusdrüsenzone. Was Home 6560, 1818 als Magendrüsen beschreibt, sind nur die Magengruben.

Meckel 597, 1820 sagt: / Aufser einer grofsen Menge sehr feiner Vertiefungen, welche die Mündungen kleiner, einfacher Drüschen sind, enthält die innere Haut, vorzüglich in der Gegend der beiden Öffnungen des Magens, gröfsere, welche zu mehr oder weniger deutlichen, ansehnlichen Drüsen führen / (Meckel 597, 1820). Wenn somit Meckel zwar die Drüsen selbst wohl kaum erkannt hat, so hat er doch die Magengruben nicht für Drüsen angesehen, sondern nur für deren Mündungen. Es kann daher seine Angabe als grundlegend für die Entdeckung der Magendrüsen angesehen werden.

Über die Entdeckung der Magendrüsen siehe Kapitel Vertebraten, Magendrüsen.

Frerichs / sah bei Kindern wiederholt die Labdrüsen gruppenweise drei bis vier bis sieben geordnet / (Frerichs 150, 1846).

Günther / nimmt die Angaben von Bischoff, Sprott-Boyd und Pappenheim in sein Lehrbuch der Physiologie auf / (Günther 6646, 1848).

C. Bruch / unterscheidet dreierlei Drüsenarten.

1. Die blinddarm- oder sackförmigen Drüsen.
2. Traubige oder acinöse Magendrüsen, die oft in die Submucosa reichen, und die in die Brunnerschen übergehen.
3. Glandulae lenticulares oder einfache Kapseln (Lymphfollikel); diese sind sehr zerstreut über die ganze Magenfläche und sitzen ziemlich tief / (Bruch 187, 1849).

/ Der Drüsenkörper im Magen des Hingerichteten hat „den Charakter der Gestalt der röhrenförmigen Schlauchdrüsen mit eingetretenen Spaltungen des ursprünglichen einfachen Cylinderrohrs". Was die Verteilung der verschiedenen Formen betrifft, so fand Maier „im Blindsack fast ausschliefslich die einfachen Formen, in der Mitte des Magens neben vorwiegend einfachen auch Teilungen solcher in zwei und mehr Schenkel, in der Cardia insbesondere die varikösen und ausschliefslich am Pylorus die komplizierten Formen. Alle waren nur mit Labzellen gefüllt; Cylinderepithel fand sich in keiner derselben" / (Maier 160, 1855).

Donders 6624, 1856 / unterscheidet beim Menschen Fundus- und Pylorusdrüsen, wie sie von Sprott-Boyd, Bischoff, Wasmann, Todd und Bowman, Kölliker, Krause, Henle bei Tieren beschrieben und unterschieden wurden.

Nach Donders 6624, 1856 öffnen sich 4—8 Labdrüsen in ein Grübchen / (Donders 6624, 1856).

In neue Bahnen lenkten die Forschung die in dem Kapitel Magendrüsen bei Vertebraten im allgemeinen und insbesondere beim Hund, Kaninchen und anderen Tieren geschilderten Funde der Haupt- und Belegzellen.

Ausschliefslich auf den Menschen sich beziehende Angaben finde ich bei Weber. Derselbe sagt: / „Der Schlauch dieser Drüsen ist vielmehr erfüllt mit rundlichen und noch mehr polygonalen kleineren Zellen und den gröfseren Zellgebilden, die nach dem Inhalt, den sie führen, als Labzellen bezeichnet werden. Der Gehalt an letzteren ist variabel, doch findet man im allgemeinen beim Erwachsenen den Schlauch oft reichlich damit erfüllt, so dafs die kleineren Zellformen

dadurch ganz verdrängt sind." Beim Neugeborenen sind die Labzellen in geringerer Menge im Verhältnis zu den kleineren polygonalen Zellen.

Dafs Werber also die Haupt- und Belegzellen erkannte, scheint zweifellos. Dafs seine Beschreibung noch wenig vollkommen ist, mögen seine Präparate verschuldet haben, die derart waren, dafs er sagen mufste: „Ob Epithel auf der freien Fläche der Schleimhaut vorkomme, liefs sich beim Neugeborenen so wenig sicher entscheiden, als beim Erwachsenen" / (A. Werber 5866, 1865).

Juckes 28, 1871 / findet die zweierlei Zellen, welche Heidenhain und Rollett bei Tieren beschrieben hatten, auch beim Menschen.

Die Belegzellen des menschlichen Magens quellen bei Zusatz von Essigsäure auf / (Juckes 28, 1871).

/ Henle stellt sich auf die Seite Heidenhains, der das innere Schaltstück Rolletts für ein Grenzgebiet zwischen Magengrube und Drüsen erklärt.

Bei Isolation mit 35 %iger Kalilösung oder in verdünnter Schwefelsäure zeigt sich, dafs zwischen einfach blinddarmförmigen, am blinden Ende abgerundeten Drüsenschläuchen hier und da, besonders häufig in der Cardia- und Pylorusgegend, kompliziertere Formen vorkommen, die einige Ähnlichkeit mit acinösen Drüsen dadurch gewinnen, dafs ihre Wände mit Ausbuchtungen versehen, ihre blinden Enden in mehrere Säckchen geteilt sind, die mitunter durch einen engeren Hals in den Hauptkanal münden, mitunter auch hakenförmig umgebogen sich wieder an den Hauptkanal anlegen / (Henle 2627, 1873).

Krause / unterscheidet vier Arten von Drüsen.

1. Einfache oder zusammengesetzte Magendrüsen schlechtweg;
2. eigentliche Magendrüsen, Magensaftdrüsen, Labdrüsen, zusammengesetzte Pepsindrüsen;
3. eigentliche zusammengesetzte schlauchförmige Pylorusdrüsen;
4. acinöse Drüsen des Pylorusteiles sind rund oder eiförmig, 0,5—1 mm grofs.

Krause bezeichnet die Hauptzellen als eine kleinere Art der Labzellen.

Nach Krause sind die Hauptzellen des Drüsengrundes etwas gröfser als die höher oben gelegenen / (Krause 3197, 1876).

/ Ein äufseres Schaltstück im Sinne Rolletts giebt es beim Menschen nach Stöhr nicht / (Stöhr 50, 1880).

Stöhr / findet beim Menschen im Drüsenausgang sehr häufig Belegzellen, und zwar nicht nur in dem Rolletts innerem Schaltstücke entsprechenden Abschnitte, sondern noch weiter gegen die innere Magenoberfläche zu. Dieselben liegen mit den Cylinderzellen in einer Reihe; in einzelnen Fällen gelingt es, die Spitze der Zellen bis ins Lumen zu verfolgen, so dafs die Belegzellen an der Begrenzung desselben direkten Anteil nehmen. Vergl. **Tafel IV, Fig. 29—32, und Tafel V, Fig. 33—34.** Der Spitze der Belegzelle kommt die Fähigkeit, sich mit verschiedenen Farbstoffen intensiv zu färben, nicht wie der ganzen Belegzelle zu; sie bleibt meist ungefärbt, ist auch nicht gekörnt. Auch bei Tieren scheint es sehr zweifelhaft, ob die Belegzellen von den Cylinderzellen vollständig gedeckt werden, so dafs man berechtigt wäre, die Belegzellen als unterhalb der Cylinderepithelien liegend zu bezeichnen / (Stöhr 41, 1882).

/ Auch im Drüsengrund lassen die Belegzellen einen meist helleren Fortsatz erkennen, welcher, sich zwischen den Hauptzellen durchschiebend, eine direkte Kommunikation zwischen den Belegzellen und dem Drüsenlumen herstellt.

Dies spricht nicht für strenge Trennung zwischen Haupt- und Belegzellen; ferner spricht dagegen, daſs manche Hauptzellen (nach Form und Stellung) die Farbstoffreaktionen der Belegzellen zeigen, andererseits manche Belegzellen (nach Form und Stellung) ihrer Färbung nach Hauptzellen sind / (Stöhr 50, 1880).

/ Den Fundus beschreibt Kupffer beim Selbstmörder. Dicke der Mucosa inclusive die Muscularis mucosae durchschnittlich 0,8—0,9 mm; Tiefe der Magengruben 0,12—0,13 mm, siehe **Tafel V, Fig. 35.** Die Belegzellen waren, mit Ausnahme des von Rollett als äuſseres Schaltstück bezeichneten Abschnittes, durch Hauptzellen in der Regel vom Lumen geschieden; gegen den Grund der Drüsen wurden die Belegzellen spärlicher. Belegzellen wie Hauptzellen waren von mittlerer Gröſse. Zwei bis vier Drüsen mündeten in eine Grube.

Der von Heidenhain als Drüsenhals bezeichnete engere Teil der Drüsen zeigte denselben Bau, wie Rollett denselben bei Kaninchen und Hund beschreibt, nämlich zwei Abteilungen, die dem inneren und äuſseren Schaltstück nach Rollett entsprachen. In die Magengrube mündeten die Drüsen mit einem engeren Abschnitte, der von undeutlich begrenzten, fein granulierten kleinen Zellen ausgekleidet war, die am Längsschnitte so hoch wie breit waren; diesen Abschnitt bezeichnete Kupffer damals als „Hals“. Dann folgt plötzlich eine breitere Abteilung der Drüse, ausgekleidet von gröſseren, gegen den Ausgang geneigten Zellen, die sich dachziegelartig decken. In ihrem Verhalten zu Farbstoffen stimmten dieselben mit Belegzellen überein. Dieser dem äuſseren Schaltstücke nach Rollett entsprechende Abschnitt zeigte auch jene kleinen eckigen Zellen, die Rollett vom Magen des Kaninchens beschreibt und zeichnet; sie fanden sich vereinzelt zwischen den Belegzellen. Heidenhain hebt gegen Rollett hervor, daſs er das innere Schaltstück noch dem Drüsenausgange, d. h. den Magengruben, zugerechnet habe, weil die kleinen Zellen kontinuierlich in die Cylinderepithelien der Grube übergehen. Dieses zugegeben, so bilden die inneren Schaltstücke doch jedenfalls Teile der Drüsen und nicht der Gruben und müssen daher morphologisch als besondere Abschnitte der Drüsen aufgefaſst werden.

Die äuſseren Schaltstücke anlangend beharrt Heidenhain gegen Rollett dabei, daſs auch durch diese Strecke sich Hauptzellen kontinuierlich fortsetzen. Kupffer stellt sich hierin auf Seite Rolletts.

Übergangszone: Siehe **Tafel V, Fig. 36.** Die Magengruben verlängern sich wieder; die Drüsen verkürzen sich entsprechend, zeigten hier und da Teilungen und Windungen; Belegzellen fanden sich noch in der ganzen Ausdehnung der Drüsen vor, aber nirgends gedrängt zusammengelagert, sondern vereinzelt. Die den äuſseren Schaltstücken Rolletts entsprechenden Drüsenabschnitte der Fundusdrüsen finden sich hier nicht mehr. Von der Mündung in die Grube bis zum blinden Grunde erschien der Epithelbelag gleichmäſsig: überwiegend Hauptzellen in geschlossener Lage, aber von Strecke zu Strecke durch eine Belegzelle unterbrochen. Kupffer sah auch hier die Belegzellen an der Begrenzung des Lumens teilnehmen. W. Krause

vergleicht mit Recht diese Drüsen mit denen der Cardiagegend / (Kupffer 149, 1883).

/ Die Länge der Drüsen ist 1,5 mm, da, wo die Schleimhaut ihre gröfste Dicke besitzt; sie kann aber bis zu 0,4 und selbst 0,3 mm sinken. Die Zahl der Drüsen erreicht nieder gerechnet nahezu fünf Millionen.

Die erste Teilung oder die Zweige des Ausführganges sind gewöhnlich zwei oder drei an Zahl. Jeder von diesen teilt sich beinahe sofort in zwei andere. Seltener bleiben sie ungeteilt, meist solche Zweige, welche ein geringeres Kaliber besitzen. So entstehen meist 4—6 Zweige. Solche mit drei Zweigen sind selten; viele zeigen 8—10 und manche 12—14. Unterschiede zeigen sich nach der Lage, nach den Individuen. Sappey erhielt seine Resultate vermittelst einer Isolationsmethode. Da dabei das intermediäre Bindegewebe zerstört wird, so ist für die von mir kopierten Bilder zu beachten, dafs sie die Drüsen nicht in natürlicher Lage zeigen, wie dies Schnittbilder thun. Dafür zeigen sie mehr, da sie die ganzen Drüsen im Zusammenhang vorführen / (Sappey 594, 1889).

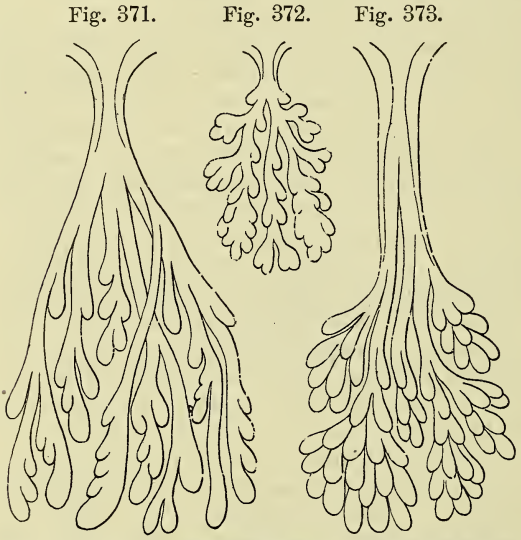

Fig. 371—373. **Magendrüsen des Menschen isoliert.**
Fig. 371: Pepsindrüse aus der Mitte des Magens;
Fig. 372: Pepsindrüse vom Milzende des Magens;
Fig. 373: Schleimdrüse aus der Pylorusregion. Nach Sappey 7203, 1894.

Schleimdrüsen der Fundusregion. / Neben den eigentlichen sogenannten Labdrüsen kommen noch solche vor, „die offenbar in die Kategorie gewöhnlicher Schleimdrüsen, wie die Lieberkühnschen des Darmes, gehören.“ Beim Neugeborenen sind diese Schleimdrüsen in ungleich gröfserer Zahl als beim Erwachsenen vorhanden. Dieselben besitzen cylinderförmige Zellen und einen centralen Hohlraum / (A. Werber, 5866, 1865).

Kupffer / fand einfache Schleimdrüsen nur in den mittleren Regionen bei verschiedenen Mägen. In eine Magengrube mündet ein Schlauch von der Gestalt einer Fundusdrüse; die Einmündungsstelle ist von der Grube kaum abgesetzt; das äufsere, blinde Ende befindet sich in gleicher Linie mit den Enden der benachbarten Fundusdrüsen, ist umgebogen. In anderen Fällen ist das Ende divertikelartig erweitert / (Kupffer 149, 1883).

Haupt- und Belegzellen. Krause / giebt folgende Unterscheidungsmerkmale im Verhalten gegen Reagentien:

Hämatoxylin, Karmin, Anilin, doppeltchromsaures Kalium.	Die Hauptzellen färben sich schwächer als die cylindrischen Zellen des Ausführungsteiles und die Belegzellen weit intensiver als die genannten cylindrischen.
0,5—5 %ige Essigsäure, 0,02—0,05 %ige (Heidenhain) Salpetersäure.	Die Belegzellen hellen sich auf; das Protoplasma der Hauptzellen trübt sich.

Die Hauptzellen färben sich mit Anilinblau und stärker während der Verdauung als im Hungerzustande. Stärkere Säuren machen beide Zellarten trübe; sie enthalten verschiedene Eiweifskörper, kein Mucin / (Krause 3197, 1876).

/ Bei chronischen Magenerkrankungen, ebenso bei Carcinom fanden sich Haupt- und Belegzellen. Bei einem Tuberkulösen mit absolut leerem Magen fehlten die Belegzellen fast ganz oder waren doch nur in einigen zweifelhaften Exemplaren vertreten / (Edinger 1, 1879).

/ Kupffer erhielt über das Schwinden der Belegzellen folgendes Resultat:

1. In akuten, mit Fieber verbundenen Krankheiten können die Belegzellen eines Magens vollständig schwinden. Das Epithel der Fundusdrüsen gewinnt dann ein Aussehen, das von dem der Hauptzellen abweicht. Die Zellen werden schärfer begrenzt und nehmen mehr Farbstoff auf als in der Norm (Übergangszellen).
2. Der Schwund der Belegzellen beginnt in der Gegend des Drüsengrundes.
3. Die Drüsen der Übergangsregion können die Belegzellen länger behalten.
4. Der vollständige Schwund tritt wohl erst gegen Ende der zweiten Woche ein.

Kupffer ist der Ansicht, dafs das unter Umständen zu beobachtende vollständige Verschwinden der Belegzellen gegen ihre specifische Natur spricht, und dafs zwischen den beiden Zellenarten nähere Beziehungen obwalten müssen, in dem Sinne, dafs die eine aus der andern entsteht.

Von den beiden Möglichkeiten, welche aus der anderen entstehen, die sich noch nicht entscheiden lassen, schien Kupffer die Umwandlung der Belegzellen in Hauptzellen wahrscheinlicher, denn

1. tragen die Belegzellen den Charakter junger, protoplasmareicher Elemente an sich;
2. in der ersten Woche akuter Erkrankungen sieht man an den Belegzellen reichliche Kernmehrung.

Dies spricht jedoch nicht gegen die Lehre Heidenhains von verschiedener Funktion beider, denn thatsächlich sind diese Zellen unter normalen Verhältnissen verschieden und können somit auch verschiedene Rollen bei der Sekretion spielen / (Kupffer 149, 1883).

Stöhr sagt über die letzte Angabe Kupffers: / „Das ist doch fast das Gegenteil von dem Erstgesagten.“

Stöhr weist darauf hin, dafs Angaben über das Fehlen von Belegzellen in menschlichen Mägen wegen des Verdachts postmortaler Veränderungen mit Reserve aufzunehmen sind / (Stöhr 5361, 1884).

/ Bei Leichen, die zwei Stunden nach dem Tode eröffnet werden, macht sich bereits die Selbstverdauung des Magens oft in störender Weise bemerkbar. Es fehlte öfters die Färbungsdifferenz zwischen Hauptzellen und Belegzellen.

Sachs kann die Annahme Kupffers vom Schwinden der Belegzellen unter pathologischen Bedingungen durch die Befunde bei seinen Versuchen nicht stützen / (Sachs 133, 1887).

/ Die von den Autoren als Übergangsformen zwischen Haupt- und Belegzellen beschriebenen Formen hält Toldt für Entwickelungsformen der delomorphen Zellen; ihr Auftreten steht mit einer langsamen, aber kontinuierlich vor sich gehenden Regeneration der Drüsenwand in Zusammenhang. Auch Stöhr hat sich dieser Anschauung angeschlossen / (Toldt 5569, 1888).

/ Während im normalen Menschenmagen Belegzellen zu Hauptzellen sich verhalten wie 1 : 4,4, fand Stintzing an den Mägen zweier Tuberkulösen ein Verhältnis von 1 : 8, bezw. 1 : 13; da hier Verminderung der Acidität des Magensaftes stattfindet, so spricht dies für die Annahme Heidenhains (Säurebildung durch Belegzellen). Der lange Fortbestand der Pepsinabsonderung könnte auf die längere Persistenz der Hauptzellen bezogen werden. Beim Magenkrebs auf der Höhe der Krankheit färben sich in den Drüsenresten die degenerierten Zellen gleichmäfsig nach Art der Hauptzellen. Belegzellen waren nicht mehr nachzuweisen.

Die Mastzellen verschwinden beim Magenkrebs schon frühzeitig / (Stintzing 91, 1889).

Stöhr / findet in den Belegzellen Vakuolen, siehe **Tafel V, Fig. 37**, welche mit Hämatoxylin blafsblau gefärbte Körper enthalten / (Stöhr 41, 1882).

Hamburger / scheint geneigt, diese möglicherweise als dieselben Gebilde aufzufassen, welche Heidenhain durch ihre tiefe Gelbfärbung mit Kalium bichromicum aufgefallen waren, und die Hamburger für Leukocyten hält / (Hamburger 33, 1889).

Bonnet / bestätigt die Beobachtung Stöhrs, dafs die Belegzellen ans Lumen heranreichen / (Bonnet 6090, 1893 und 6091, 1893).

/ Das von Kupffer, Sachs, Trinkler, Stintzing u. a. betonte Vorkommen von mehrkernigen Belegzellen bestätigt Bonnet. Er findet zwei- bis dreikernige und grofse mit vier bis sechs Kernen / (Bonnet 6090, 1893).

/ In Haupt- und Belegzellen kommen auch beim Menschen nur äufserst selten Mitosen vor. In den Belegzellen kommen indessen auch pluripolare Mitosen zur Beobachtung / (Böhm und v. Davidoff 7282, 1895).

Intermediäre Zone. / Der Magen des Menschen enthält eine intermediäre Zone, welche relativ mindestens doppelt so breit ist, als wie beim Hunde, und in welcher zunächst zwischen den Pylorusdrüsen auch zahlreiche Labdrüsen mit ganz vereinzelten delomorphen Zellen vorkommen / (Toldt 172, 1880).

/ In der intermediären Zone des Menschen werden die Drüsenschläuche in verschiedenen Funktionszuständen angetroffen. Sie zeigen die Zustände von Ruhe und Thätigkeit nebeneinander, verknüpft durch zahlreiche Übergangsbilder. Die Verteilung der Belegzellen ist eine sehr ungleiche; neben Schläuchen, die Belegzellen in grofser Menge zeigen, finden sich solche, die sparsam damit versehen sind, und andere wieder, die nur vereinzelte Belegzellen besitzen, siehe **Tafel V, Fig. 38—41.** Ein Versuch, nach der Menge der Belegzellen eine Scheidung in Fundus- und Pylorusdrüsen auszuführen, dürfte wohl kaum durchführbar sein / (Stöhr 41, 1882).

/ In der Übergangszone ändern sich die Verhältnisse ganz allmählich ab / (Böhm und v. Davidoff 7282, 1895).

Pylorusdrüsenzone. / Die Grübchen, in welche die Schleimdrüsen des Pylorus münden, sind tiefer als im Fundus / (Donders 6624, 1856).

/ Die vielfache Verästelung der Pylorusdrüsen (Bischoff) leugnen Kölliker und Frerichs. Funke findet eine mit fünf Ästen endigende Drüse, doch scheinen ihm so vielfach verästelte Drüsen, wie sie Bischoff abbildet, nicht vorzukommen / (Funke 6647, 1857).

/ Den Magenschleimdrüsen fehlen die Labzellen ganz, und sind selbst die hier vollkommenen cylindrischen Endschläuche mit kurzen Cylindern erfüllt, in denen jedoch meist, wie an der Cardia, Fetttröpfchen enthalten sind.

Traubenförmige Drüschen haben schon Bruch, Donders und Frey 370, 1875 gesehen, und auch nach Cobelli 188, 1865 (siehe Säuger) finden sich solche am Pförtner / (Kölliker 329, 1867).

Henle / citiert die Angabe von Cobelli 188, 1865, dafs wirkliche acinöse Drüsen im Pylorusteil des Magens in 5—7 Reihen stehen, welche sich radienförmig vom Pylorus aus erstrecken. Jede Reihe enthält 9—12 Drüsengruppen, selten mehr. Sie unterscheiden sich von den Duodenaldrüsen durch ihre Lage in der Mucosa / (Henle 2627, 1873).

Bruchsche acinöse Pylorusdrüsen. / Von Bruch und Cobelli beschriebene Gruppen von kleinen acinösen Drüschen in der Pylorusschleimhaut fand Toldt nicht auf.

Toldt, der etwa zwanzig sehr gut konservierte Mägen untersuchte, sagt, dafs die Pylorusdrüsen nirgends delomorphe Zellen erkennen lassen.

Historisches. Schon Gerlach, Mayer, Henle beschrieben Labzellen in der Pylorusgegend des Menschen, dann Klein / (Toldt 172, 1880).

Brücke / fafst die Pylorusdrüsen als Schleimdrüsen auf / (Brücke 547, 1881).

Stöhr / findet hier Belegzellen und kennt keine Eigenschaften, welche die Belegzellen des menschlichen Pylorus besonders vor denen des Fundus auszeichneten. Dagegen ist die Zahl der Stöhrschen Belegzellen in den Pylorusdrüsen eine ungleich geringere. Es giebt eine ganze Anzahl von Pylorusdrüsen, die nicht eine einzige Belegzelle aufweisen können; andere Drüsenschläuche besitzen nur wenige, siehe **Tafel V, Fig. 42.** Die Zahl der Belegzellen tragenden Schläuche nimmt gegen den Pylorus hin stetig ab, doch findet man einzelne Belegzellen selbst dicht an der Pylorusgrenze / (Stöhr 41, 1882).

/ Die Ausdehnung der Pylorüszone betrug von der Valvula pylori an cirka 6 cm (dann folgt die Übergangszone in einer Ausdehnung von 3—4 cm, dann die Funduszone).

Die Pyloruszone hatte mächtig entwickelte, vielfach geteilte Gruben, deren blinder Grund nicht selten bis an das basale Bindegewebe reichte; die gewundenen, sich häufig verzweigenden Drüsenschläuche, von gleichmäfsig aneinander schliefsenden, fein granulierten Zellen ausgekleidet, münden ohne verengerten Hals in den Grund der Gruben ein.

Nussbaumsche Zellen wurden von Kupffer nicht aufgefunden, auch keine wirklichen Belegzellen / (Kupffer 149, 1883).

/ Die Zellen der Pylorusdrüsen sind nicht analog den Hauptzellen der Fundusdrüsen; bezüglich ihrer Struktur sind dieselben mehr traubenförmige als tubulöse Drüsen und stimmen am meisten mit den Brunnerschen Drüsen überein.

Bikfalvi bezieht sich auch auf die Befunde Schiefferdeckers / (Bikfalvi 107, 1887).

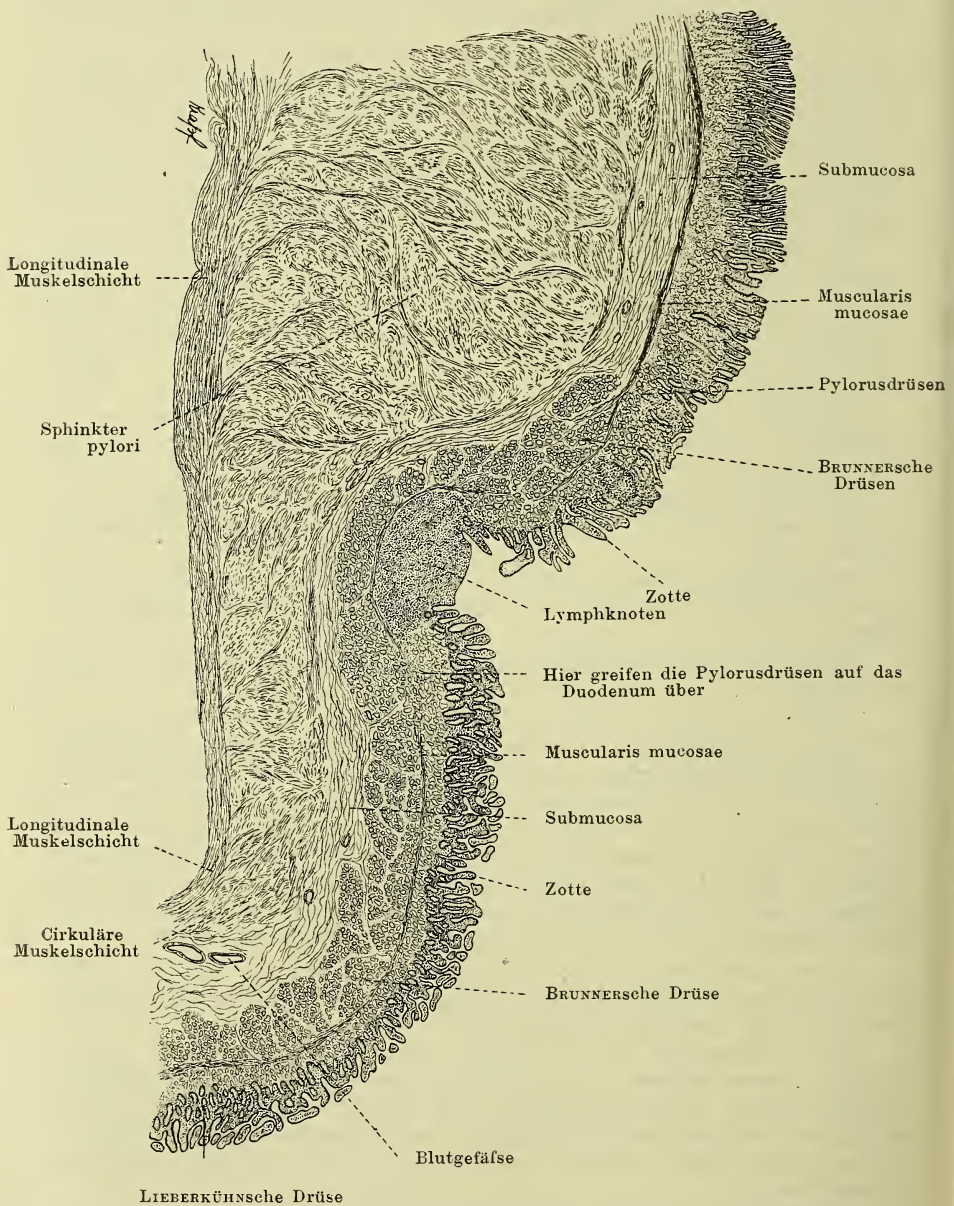

Fig. 374. **Aus einem Schnitt durch die Grenze von Pylorus und Duodenum des Menschen.** ca. 18mal vergröfsert. Nach Böhm und Davidoff 7282, 1895.

/ Die Pylorusdrüsen unterscheiden sich von den Fundusdrüsen dadurch, daſs bei ersteren die Zahl der Teilungen weniger groſs ist / (Sappey 594, 1889).

/ Im Grunde der Grübchen der Pylorusregion sind Kernteilungsfiguren häufig, während sie im Oberflächenepithel fehlen / (Bonnet 6090, 1893).

Benda / giebt in seiner Abbildung den Pylorusdrüsen nahe dem blinden Ende ein weites Lumen / (Benda und Guenther 7315, 1895).

Nach Böhm und v. Davidoff 7282, 1895 gebe ich zwei Abbildungen, die eine darstellend den Übergang von der Pylorusdrüsenzone in das Duodenum als Übersichtsbild, Fig. 374, dann das histologische Element der Pylorusdrüsen, Fig. 375. In den Pylorusdrüsenzellen erkennen diese Autoren, nach ihrer Figur zu schlieſsen, eine Struktur, welche darauf schlieſsen läſst, daſs der Leib dieser Zellen auch beim Menschen eine Struktur zeigt ähnlich der der Säugetiere.

/ In der Pylorusregion reichen die Gruben sehr oft bis zur Hälfte der Schleimhaut, ja sogar bis zur Muscularis mucosae, in welchem Falle die zugehörigen Drüsen gewunden sind.

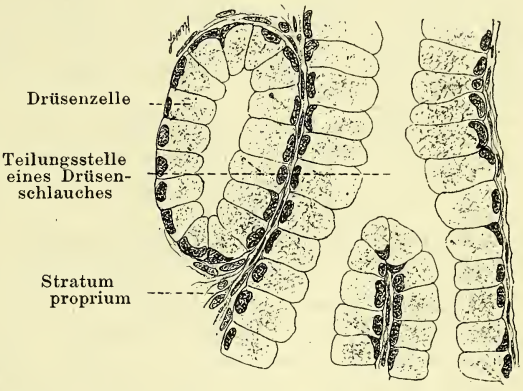

Fig. 375. **Aus einem Schnitt durch die Pylorusregion des Menschen.** 600mal vergröſsert. Nach Böhm und v. Davidoff 7282, 1895.

Unmittelbar in der Nähe des Pförtners werden die Pylorusdrüsen kürzer, und es treten in der Submucosa Drüsen auf, welche sich direkt den Brunnerschen Drüsen des Duodenums anschlieſsen. An dieser Stelle des Pylorus zeigen sich auch vereinzelte Zotten, Bildungen, die ihrem Wesen nach schon dem Duodenum angehören.

Hauptzellen und Pylorusdrüsenzellen ist man zu vergleichen berechtigt / (Böhm und v. Davidoff 7282, 1895).

Membrana propria der Magendrüsen. / Die Wand der in der Mucosa des Magens befindlichen Drüsen ist strukturlos.

Henle hat in ihr kleine, sternförmige Zellen beschrieben / (Klein in Klein und Verson 3038, 1871).

Physiologische Forschung. Die physiologische Forschung ist, soweit sie sich nicht auf den Mageninhalt, der hier nicht zu besprechen ist, bezieht, sondern auf die Bestandteile der Magenwand und auf die Vorgänge, welche sich in derselben abspielen, nur wenig ausgedehnt. Die anderwärts geschilderten Versuche an Tieren, speciell am Hund, führten rascher weiter als Versuche an dem postmortal sich bald verändernden Magen des Menschen.

Schon Treviranus hatte den Gedanken, / daſs ein Bestandteil des Magensaftes des Menschen vielleicht durch Drüsen abgesondert würde, während die Hauptquelle des Magensaftes die letzten Zweige der Schlag-

adern bilden sollen. Doch sagt er: die Drüsen befinden sich beim Menschen vorzüglich häufig in der Nähe des unteren Magenmundes / (Treviranus 5606, 1814). Es dürfte sich demnach um Lymphfollikel handeln.

/ Der Inhalt des Magens reagiert bei menschlichen Embryonen entschieden alkalisch, bei reifen, totgeborenen Kindern bald neutral, bald sauer. Die Schleimhaut aus dem Ende des sechsten Monats liefert schon erhebliche Mengen von Pepton, während das Magensekret für sich selbst bei einem Embryo aus der Mitte des neunten Monats noch nicht zur Eiweifsverdauung befähigt war. Im sechsten Monate macht auch die histologische Ausbildung der Labdrüsen sowohl bezüglich der delomorphen wie der adelomorphen Zellen erhebliche Fortschritte; die Pylorusdrüsen zeigten zu Mitte und Ende des sechsten Monats genau dieselben histologischen Charaktere / (Toldt 172, 1880).

/ Gegen Richet findet Ewald, dafs die Milchsäure kein Bestandteil des normalen Mageninhaltes ist. Sie ist, wo vorhanden, das Produkt einer abnormen Gärung, welche durch das Fehlen oder die geringe Quantität der Salzsäure des Magensaftes veranlafst oder begünsigt wird / (Ewald 6494, 1882).

Schwefelgehalt der Magenwand. / Die ganze Magenwand nach Entfernung des äufserlich anhaftenden Bindegewebes zeigte

für die Trockensubstanz einen Gehalt von 0,8693 % Schwefel,
„ „ frische Substanz „ „ „ 0,1674 % „

Das ist im Vergleich zu anderen Organen, z. B. Gehirn, viel; Jejunum hat noch mehr, Milz etwas weniger / (Schulz 6963, 1893).

Lymphgewebe, Lymphdrüsen, Tunica propria der Mucosa. Lymphfollikel dürfte schon Sömmering 585, 1796 im menschlichen Magen erkannt haben, indem er sagt: / Auf der inneren Fläche des Magens, besonders häufig gegen den Pförtner hin, entdeckt man kleine Mündungen von Schleimdrüschen, welche in der Zellhaut liegen / (Sömmering 585, 1796).

/ Lentikuläre (konglobierte) Drüsen kommen bald über den ganzen Magen vereinzelt, bald mehr gruppenweise am Magenmunde, Pförtnerteile, an der kleinen Kurvatur vor / (v. Hessling 7405, 1866).

Henle beschreibt die Lymphfollikel und sagt: / Es giebt Magen ohne solche, andere, in welchen sie die Gegend der Cardia oder des Pylorus oder beide einnehmen oder über die ganze Oberfläche einzeln oder gruppenweise zerstreut sind / (Henle 2627, 1873).

/ Es finden sich zahlreiche Lymphfollikel an dem Übergangspunkt vom Magen in den Darm / (Watney 278, 1877).

/ Im menschlichen Magen findet Garel Lymphfollikel in der Tiefe der Mucosa. Sie kommunizieren durch Lymphgefäfse mit den Lymphgefäfsen der Submucosa. Einzelne der Follikel sind mehr entwickelt als die anderen in dem Sinne, dafs um die mehr oder weniger runden Hauptfollikel eine Zone von diffusem, adenoïdem Gewebe besteht, welches sich zwischen die Drüsenschläuche erstreckt / (Garel 156, 1879).

/ Im heraufgepumpten Magenschleim des Menschen fand Edinger freie Lymphzellen, welche wahrscheinlich aus den Gefäfsen zwischen den Epithelien hindurch in das Lumen gewandert sind / (Edinger 1, 1879)

/ Die Tunica propria der Mucosa wird in überwiegender Weise von cytogener Bindesubstanz gebildet. Darin finden sich unter den lym-

phoïden Zellen sehr grofse, deren Protoplasma sich bei Eosinfärbung intensiv rot färbt. In der Pylorusschleimhaut finden sich viele lymphoïde Follikel; in geringerer Zahl sind sie auch im übrigen Teil der Magenschleimhaut nachzuweisen, siehe **Tafel V, Fig. 43.** Sie bestehen aus einer hellen centralen Partie, in welcher eigentümliche, kanalartige Räume enthalten waren, und einer dunkleren, dichteren Hülle, die sich allmählich in das umgebende Gewebe verlor. Beim Schnitt durch die Mitte des Follikels erscheint derselbe scharf abgesetzt, beim Schnitt durch den Rand mehr diffus verlaufend / (Stöhr 41, 1882).

/ Der Grund der Drüsen berührt die Muskelschicht nicht; es findet sich stets eine Lage von Bindegewebe, das die Enden der Drüsen umgiebt, dazwischen die basale Bindegewebsschicht; in letzterer lagern die in jedem menschlichen Magen vorkommenden Lymphfollikel. Das lockere, zwischen den Drüsen gelagerte Bindegewebe der Schleimhaut ist sehr reich an lymphoïden Zellen. Das Grundgewebe ist retikulierte Bindesubstanz, so wie sie dem adenoïden Gewebe eigen ist. Ausgangspunkt dieser Elemente ist die basale Bindegewebsschicht, wo sie am reichlichsten sich finden, teils in mehr oder weniger bestimmt umgrenzten Follikeln, teils in diffuser Verteilung / (Kupffer 149, 1883).

/ „Das Grundgewebe der Tunica propria mufs als eine Zwischenform zwischen fibrillärem Bindegewebe und adenoïdem Gewebe angesehen werden."

Beschränkte Anhäufungen von wahrem, adenoïdem Gewebe finden sich bald in diffuser Form, bald in Gestalt scharf umschriebener Follikel. „Der hauptsächlichste Sitz derselben ist der pylorische Teil des Magens. Man hat sie früher als Glandulae lenticulares bezeichnet" / (Toldt 5569, 1888).

/ Sogenannte Mastzellen kommen im Fundus als auch im Pylorus zahlreich vor. Im gesunden Magen verlassen sie nie das Bindegewebe (wohl aber im pathologischen; hier treten sie zwischen der Tunica propria und den Drüsenzellen auf). Sie können zwischen zwei Drüsenzellen hineingebohrt und bis ans Lumen heranreichend gefunden werden. Es ist dieser Vorgang wohl zu unterscheiden von der Durchwanderung jener von den Mastzellen grundverschiedenen Leukocyten durch das Oberflächenepithel / (Stintzing 91, 1889).

/ Das Bindegewebsgerüst ist in der Fundusregion äufserst spärlich. Drüse liegt dicht an Drüse. Viel reichlicher und auch reicher an glatter Muskulatur ist dagegen die Bindesubstanz im Pylorus, gleichzeitig ausgezeichnet durch eine sehr bedeutende diffuse Infiltration mit Leukocyten und den Gehalt zahlreicher Lymphknötchen / (Bonnet 6091, 1893).

/ Auch die Pylorusgrübchen sind häufig mit ganzen, aus Leukocyten bestehenden Pfröpfchen vollgestopft. Bonnet nimmt eine ausgiebige Permigration der Leukocyten an / (Bonnet 6090, 1893 und 6091, 1893).

Tellering 7196, 1894 / findet, dafs ein zahlreiches Vorkommen von Leukocyten in reinem Magenschleim als Symptom einer organischen Erkrankung des Magens anzusehen ist / (Tellering 7196, 1894).

/ Die Tunica propria der Mucosa besteht aus einer Mischung von fibrillärem und retikulärem Bindegewebe und aus einer wechselnden Menge von Leukocyten, die, zuweilen in dichten Haufen beisammenliegend, Solitärknötchen bilden / (Stöhr 6745, 1894).

Dobrowolski 7202, 1894 / bezeichnet als Magenfollikel eine Anhäufung von Leukocyten mit deutlichen, mit bloſsem Auge oder mittelst

der Lupe sichtbaren Konturen, die oberhalb der Muscularis mucosae eingelagert sind und ein Keimcentrum besitzen.

Die Follikel sind gewöhnlich linsenförmig. Das Knötchen schiebt das blinde Ende der Magendrüsen auseinander.

Was die Gröfse betrifft, so sind die Magenknötchen im allgemeinen klein, viel kleiner als die Solitärfollikel des Darmes; während die letzteren etwa 1—2 mm im Durchmesser haben, so beträgt der Durchmesser der mittelgrofsen Magenfollikel 0,3—1 mm. Als Hauptmerkmal der Magenfollikel ist das Keimcentrum anzusehen. Die Zahl der Knötchen variiert ungemein; während sich in manchen Mägen bis 60 Follikel auf einem Quadratcentimeter finden, fehlen sie dagegen in anderen vollständig; am häufigsten sind sie 1—2 auf einen Quadratcentimeter. Unter den Tausenden Follikel, welche Dobrowolski im menschlichen Magen sah, fand er nur mit Mühe einzelne in der Submucosa. Auch diese erkennt er nicht für wirkliche Follikel an. Er hält sie vielmehr für eine lokale, etwas intensivere Infiltration, da sie keine ausgesprochenen Grenzen und keine Keimcentren hatten.

Ein zahlreiches Vorhandensein von Follikeln im Magen bringt Dobrowolski mit pathologischen Prozessen in Verbindung / (Dobrowolski 7202, 1894).

/ Das Stratum proprium des Magens enthält im Fundus im normalen Zustande nur selten solitäre Lymphknoten, häufiger in der Pylorusregion; wohl abgegrenzte Knoten kommen, wie es scheint, konstant in der unmittelbaren Nähe des Pylorus selbst vor / (Böhm und v. Davidoff 7282, 1895).

/ In der normalen Schleimhaut des Magens finden sich in der Regel keine oder nur sehr vereinzelte eosinophile Zellen. Ausnahmsweise finden sich auch unter normalen Umständen zahlreiche eosinophile Zellen, doch ist noch nicht bekannt, welches die Ursache dieser Erscheinung ist. Bei leichten Reizzuständen und bei allen Entzündungen finden sich die eosinophilen Zellen in vermehrter Menge, doch nur ausnahmsweise sehr zahlreich / (Stutz 7520, 1895).

Muscularis mucosae. / Dieselbe ist beim Neugeborenen 0,01 bis 0,05 mm, beim Erwachsenen 0,05—0,1 mm breit. Sie zeigt eine innere, ringförmige und eine äufsere, longitudinale Schicht; dieselben durchkreuzen sich und gehen ineinander über.

Von der Muscularis mucosae steigen Muskelbündel zwischen die Drüsen auf; sie reichen zum Teil bis unter das Epithel / (Klein in Klein und Verson 3038, 1871).

Henle / erklärt die von Kölliker beschriebenen, in der Magenschleimhaut zwischen den Drüsen senkrecht aufsteigenden zarten Bündel kontraktiler Faserzellen für Bindegewebszüge, soweit er überhaupt solche aufsteigende Faserzüge sehen konnte / (Henle 2627, 1873).

/ Die Angabe Köllikers, dafs sich zwischen den Drüsen senkrecht aufsteigende, glatte Muskelfasern finden, wird bestätigt / (Stöhr 41, 1882).

/ Die Muscularis mucosae des Menschen ist 0,05—0,07 mm dick.

Aus der Muscularis mucosae dringen Muskelfaserzüge zwischen die Drüsen ein, schmiegen sich an die Tunicae propriae der Drüsen und umziehen in Kreistouren die zusammenmündenden Drüsengruppen in der Nähe ihrer Mündungen / (Kupffer 149, 1883).

Stintzing / fand in den Muskelzellen Einlagerungen eines gelblichbraunen Pigments im Protoplasma. Dasselbe fehlt bei den untersuchten Tieren, dagegen niemals beim Menschen / (Stintzing 91, 1889).

/ Pigment in der Muscularis mucosae scheint solchen Mägen eigentümlich zu sein, welche schon häufigen Insulten ausgesetzt waren. Bei jugendlichen, früher gesunden Individuen wurde zweimal das Fehlen des Pigments beobachtet. Dies dürfte dafür sprechen, dafs das Pigment pathologischer Natur sei / (Stintzing 246, 1889).

/ Die Muscularis mucosae ist in der Regel dreischichtig. Einzelne Muskelfasern zweigen sich besonders oft von der inneren Schicht ab, biegen senkrecht um und verlieren sich in die Region der Drüsen / (Böhm und v. Davidoff 7282, 1895).

Muscularis. / Nur am Pylorusteile lassen sich zwei deutlich gesonderte Schichten, eine starke, innere Ringschicht und eine schwächere, äufsere Längsschicht glatter Muskelfasern, unterscheiden; in den anderen Regionen des Magens wird der Verlauf durch Übertreten der Muskelschichten des Ösophagus auf den Magen, sowie durch die im Verlaufe der Entwickelung erfolgende Drehung des Magens sehr kompliziert; Durchschnitte ergeben dann in allen möglichen Richtungen getroffene Faserbündel / (Stöhr 6745, 1894).

/ Im Magen tritt zu den beiden Schichten eine dritte Schicht schräg verlaufender Fasern hinzu. Sie liegt nach innen von der cirkulären, bildet aber keine kontinuierliche Lage. In eine Magengrube münden beim Menschen 3—7 Drüsen.

Über die äufsere Muskelschicht der Magenwand mufs besonders erwähnt werden, dafs in die Bildung des sogenannten Sphincter pylori nur ihre innere und mittlere Lage eingehen. Die Fasern der äufseren Lage durchziehen aber den Sphincter pylori und können bis an die Submucosa verfolgt werden. Kontrahieren sich die letzteren allein, wobei die Faserbündel des Sphincter gewissermafsen wie Rollen wirken, so mufs hierdurch eine geringe Erweiterung des Pyloruslumens stattfinden (Dilatator pylori, Rüdinger 7679, 1879). Ähnliche Vorrichtungen sind auch in der Muscularis mucosae des Magens vorhanden / (Böhm und Davidoff 7282, 1895).

Es gehört die Erforschung des Verlaufs der Muskelschichten mehr der makroskopischen vergleichenden Anatomie an; ich gebe daher nur folgende Litteraturangaben über Autoren, welche diese Verhältnisse berücksichtigen. Kölliker 329, 1867; Owen 212, 1868.

/ Fibrae obliquae: Klein referiert die Arbeit: Gillenskoeld, Arch. für Anat. und Physiol. 1862.

An der Zunahme der Muskulatur am Pylorus beteiligt sich fast nur die Ringschicht / (Klein in Klein und Verson 3038, 1871).

Ferner: Henle 2627, 1873; Hoffmann 600, 1878; Littré und Robin 7555, 1878; Sappey 594, 1889; v. Aufschnaiter 7162, 1894; endlich zahlreiche Lehrbücher der makroskopischen Anatomie des Menschen u. a.

Blutgefäfse. / Die die Drüsen umspinnenden Kapillaren spinnen sich von einer Drüse zur nächstliegenden. Kurz vor der Drüsenmündung gehen aus diesen Kapillaren die Venenwurzeln hervor. Dieselben vereinigen sich unter der Oberfläche der Schleimhaut sternförmig zu einer stärkeren Vene, welche in senkrechter Richtung durch die Drüsenschicht nach abwärts dringt. Diese Stämme sammeln sich in

ein Netz, welches sich über der arteriellen Endausbreitung, zwischen Muscularis mucosae und Drüsenschicht, durch die ganze Ausdehnung der Magenschleimhaut erstreckt. Weiterhin folgen die Venen dem Verlaufe der Arterien / (Toldt 5570, 1871).

/ Die Blutgefäßkapillaren der Schleimhaut bilden um die Drüsen des Fundus Netze, welche besonders dicht in der Region des Drüsenkörpers und Halses angeordnet sind, d. h. dort, wo sich die meisten Belegzellen vorfinden (Abbildung vom Kaninchen) / (Böhm und v. Davidoff 7282, 1895).

Nerven. Klein / findet beim Neugeborenen, daſs die meisten Ganglien zwischen den Bündeln der Längsfaserhaut gelegen sind, dabei sich nach aufsen bis unter den Peritonealüberzug, nach innen bis zur Ringmuskelschicht erstrecken und stellenweise eine zusammenhängende Kette darstellen. Im submukosen Gewebe bilden die Nerven Plexus mit zahlreichen kleinen Ganglien / (Klein in Klein und Verson 3038, 1871).

Serosa. / Der den Magen überziehende Teil des Peritoneums besitzt in verschiedener Richtung durchflochtene Bindegewebsbündel mit reichlich untermischten elastischen Netzen. Lockeres, mehr oder weniger fettreiches Bindegewebe (subseröses Bindegewebe) vereinigt es mit dem Magen.

Einfaches Pflasterepithel überzieht die freie Fläche / (v. Hefsling 7405, 1866).

/ Eine Aponeurose in der Pylorusregion wird bisweilen bemerkt (dünnes, sehniges Gewebe in der Peritonealhaut mit Fasern von elastischem Gefüge) / (Retzius 72, 1857).

Entwickelung des menschlichen Magens. Für dieses Kapitel verdanke ich wertvolle Litteraturnachweise der Arbeit von Fischl 157, 1891. Ich folgte der Darstellung dieses Autors zum Teil für die Referate der Arbeiten von Toldt 172, 1880 und Baginsky 783, 1882, ergänzte dieselben jedoch nach den Originalarbeiten. Vergleiche Angaben Werbers 5866, 1865 im Kapitel: Mensch, Fundusdrüsenzone.

/ L. Fleischmann 217, 1875 findet im Kindermagen die Schleimdrüsen reichlicher, Labdrüsen spärlicher (besonders die komplizierteren Formen; die letzteren sind im Pylorusteil am häufigsten zu sehen). Das Cylinderepithel reicht auch im Fundus weiter als bis zur Hälfte in das Drüsenlumen hinein. Lymphoïde Follikel sind inkonstant und, wenn vorhanden, sehr vereinzelt / (Fischl 157, 1891).

Neumann / fand wiederholt bei menschlichen Embryonen von 18 bis 32 Wochen unter den Epithelzellen der embryonalen Magenschleimhaut schön ausgebildete Flimmerzellen / (Neumann 4061, 1876).

Die Vermehrung der Labdrüsen während des Wachstums. / Vom neunten Embryonalmonate bis zum vollendeten Wachstum des Menschen nimmt die Zahl der Drüsenmündungen, d. i. der Drüsenindividuen, um das 52fache, die Zahl der Drüsenkörper nur um das 27fache zu. Während in den letzten zwei Monaten des Embryonallebens der Vermehrungsprozefs ein sehr ausgiebiger ist, die Zahl der Drüsen sowie der Drüsenkörper sich auf das Doppelte erhebt, geht derselbe weiterhin etwas langsamer vor sich und führt allmählich zu einer relativen Verminderung der Drüsenkörper gegenüber den Mündungen. Vom zehnten bis zum fünfzehnten Lebensjahre nehmen die Drüsenmündungen ungefähr um die Hälfte, die Zahl der Drüsen-

körper um mehr als ein Drittel zu. Von dem fünfzehnten Jahre bis zum dreifsigsten beträgt die Vermehrung der Drüsenmündungen noch immer annähernd die Hälfte, die der Drüsenkörper nur noch etwa den achten Teil. Vergleiche die beigegebene Tabelle.

Die Vermehrung der Zahl der Drüsenkörper erfolgt durch seitliche Sprossenbildung aus den bereits vorhandenen Drüsenkörpern; davon ganz unabhängig erfolgt die Teilung der Vorräume / (Toldt 172, 1880).

Tabelle über die Vermehrung der Labdrüsen während des Wachstums. Nach Toldt 172, 1880.

Alter des Individuums	Flächenraum der Magenschleimhaut in □mm	Auf 1 □mm entfallen		Gesamtzahl der	
		Drüsenmündungen	Drüsenkörper	Drüsenmündungen	Drüsenkörper
Weiblicher Embryo aus dem Ende des 8. Monates (39,5 cm Körperlänge) .	2 302	56	404	128 912	930 008
Weiblicher Embryo aus der Mitte des 10. Monates (47,5 cm Körperlänge) .	5 330	50	382	266 500	2 036 060
Totgeborener reifer Knabe (50 cm Körperlänge)	5 270	51	371	268 770	1 955 170
Mädchen, 10 Jahre alt	50 510	56	336	2 828 560	16 971 360
Mädchen, 15 Jahre alt	65 770	67	341	4 406 590	22 427 570
Mann, 30 Jahre alt	76 300	89	330	6 790 700	25 179 000

Toldt 172, 1880 fand, / dafs beim reifen Neugeborenen der Vorraum mehr als die Hälfte der Gesamtlänge der Labdrüsen ausmacht; in den ersten drei Wochen des postembryonalen Lebens findet ein starkes Längenwachstum des Drüsenkörpers statt, so dafs sich die Relation zwischen Vorraum und Drüse zu Ungunsten des ersteren ändert. Die beim Erwachsenen nachweisbare Kürze der Fundusdrüsen läfst sich für den Säugling nicht bestätigen, indem die Drüsen in den verschiedenen Magengebieten keine auffallenden Längendifferenzen zeigen.

Toldt war imstande, schon bei menschlichen Embryonen aus dem Ende des vierten Monates eine Umwandlung der präexistierenden Drüsenzellen in Belegzellen nachzuweisen.

Beim reifen Neugeborenen und beim Kinde in den ersten Lebenswochen sind die Belegzellen an den Seitenwänden der Drüsen nach aufsen von den Hauptzellen gelagert und grenzen mithin an die Membrana propria, während sie im Drüsenfundus und in seiner Nähe nach innen oder in einer Reihe mit den Hauptzellen gelagert sind und so das Lumen begrenzen helfen / (Toldt 172, 1880; auch 127, 1880).

/ Überblickt man die Veränderung, welche der Magen von der Fötalperiode an zum Neugeborenen und in ununterbrochenem Zuge bis zu den späteren Altersstufen des kindlichen Alters durchmacht, so charakterisieren sich dieselben dahin, dafs

1. mit fortschreitendem Wachstum die Länge der Drüsen und ihre Zahl zunimmt, während ihre relative Breite in dem gleichen Mafse abnimmt, wobei gleichzeitig aber eine Vermehrung des specifischen Drüsengewebes gegeben ist.

2. Die Stärke der Muscularis mucosae nimmt dauernd zu.

3. Die Submucosa, welche in der Fötalperiode und noch bei den Neugeborenen einen überaus grofsen Zellenreichtum aufweist, verliert denselben mit fortschreitendem Wachstum immer mehr und mehr, gleichzeitig nimmt der Reichtum an lymphoiden Zellen und auch die Breite des Lymphgefäfsapparates zwischen den Muskelschichten mit fortschreitendem Wachstum ab.

4. Gleichzeitig sieht man die Muskelwände des Magens an Dicke mehr und mehr zunehmen und sich intensiver gleichsam durcheinander verflechten. Im ganzen aber mufs man zugestehen, dafs die Magenwand in einer schon frühen Periode des Lebens eine vortreffliche Entwickelung zeigt. Denn schon beim Neugeborenen lassen sich

5. die von Heidenhain und Rollett aufgestellten Befunde, der Unterschied der Beleg- und Hauptzellen, nachweisen. Daraus dürfte sich nun erklären, dafs Zweifel und Korowin die Magenverdauung des Neugeborenen schon auf einer relativ hohen Stufe der Entwickelung gefunden haben.

Baginsky 783, 1882 fand

1. beim viermonatlichen Embryo, Cardia: kurze, nur wenig in das Stützgewebe eindringende Drüsenschläuche mit trüben, grofskernigen Epithelien, ein sehr kernreiches Zwischengewebe, Oberflächenepithel pallisadenartig. Die Muscularis mucosae ist erst in ihrer bindegewebigen Anlage vorhanden, eine scharfe Trennung von Mucosa und Submucosa ist nicht durchführbar. In der feinmaschigen Submucosa Anlagen von Blutgefäfsen und Ganglienzellenhaufen. Die Muscularis propria ist in zwei Schichten gesondert, zwischen denen zahlreiche Lymphräume und Ganglienzellen nachweisbar sind. Zwischen Muscularis externa und der Serosa ein reiches Lymphgefäfsnetz, in der Serosa selbst reichliche, mit Blutkörperchen gefüllte Gefäfse.

2. Dreijähriges Kind. Cardia: die Drüsen sind zu Gruppen von fünf bis zehn dicht zusammengelagert; jede Gruppe ist von der nächsten durch ein ziemlich breites Bindegewebsseptum getrennt, während zwischen den einzelnen Drüsenschläuchen nur ganz zarte Zwischenwände bestanden. Fundus: Haupt- und Belegzellen waren gut nachweisbar; viele Drüsenschläuche zeigten in der Höhe ihres Fundus dichotomische Teilung; in dem umspinnenden Gewebe waren glatte Muskelfasern nachweisbar.

3. Siebenmonatlicher Fötus. Drüsenschläuche gruppenweise von breiteren Septen umrahmt; der Drüsenhals erscheint von keilförmigen Zellen umsäumt; eine Differenz zwischen Haupt- und Belegzellen ist nicht mit Sicherheit zu konstatieren.

4. Neugeborener. Die Drüsen sind bedeutend länger und zahlreicher; delo- und adelomorphe Zellen lassen sich gut differenzieren, die Submucosa ist noch immer ziemlich kernreich.

5. Viermonatlicher Fötus. Pylorus: ziemlich tiefe Drüsen mit keilförmigen Epithelien ausgekleidet, mit ihrer Breitseite gegen das Drüsenlumen sehend, während ihre Spitze als dünner Ausläufer sich im Zwischengewebe verliert; an ihrer freien Fläche findet sich ein glasheller Saum. Das Epithel überzieht auch den ganzen Drüsengrund. Reichliches, zellreiches Zwischengewebe.

6. Siebenmonatlicher Fötus. Pylorus: schlanke Drüsen mit schmalem Zwischengewebe, das nur an den Leisten kolbenartig ist. Das Epithel geht verschieden tief in die Drüsen hinab, an ein-

zelnen Stellen bis auf den Grund, während andere Krypten in ihrem Fundus trübe, polygonale Zellen als Fortsetzung des Vorraumepithels zeigen, deren Protoplasma sich schwach färbt. Aus der Muscularis mucosae treten schlingenförmige Faserbündel zwischen die Drüsen. Die Muscularis propria zeigt fast nur cirkuläre Fasern.

7. Pylorus. Das einjährige Kind zeigt fast ausschliefslich polygonales, feinkörniges Epithel auch im Drüsenhals, sonst nur Wanddickendifferenzen / (Baginski 783, 1882).

/ Die Labzellen und die Zellen des Pankreas sind zur Zeit der Geburt noch nicht vollständig ausgebildet / (Coudereau 112, 1885).

/ Oberflächenepithel: beim reifen Neugeborenen. Auffallende Verschiedenheiten in der Form der Epithelien in dieser frühen und in späteren Altersstufen bestehen nicht, und als besondere Merkmale des jugendlichen Magenepithels findet Fischl lediglich seinen Reichtum an Ersatzzellen und den fast völligen Mangel von Becherzellen.

Besonders macht Fischl auf die Weite der sogenannten Vorräume (Gruben) aufmerksam.

Drüsen: beim reifen Neugeborenen. Im cardialen, pylorischen und Fundusteil des Magens erstreckt sich das Oberflächenepithel bis ziemlich weit unter die Hälfte der Drüsenlänge; es findet gewöhnlich an dem deutlich eingeschnürten Drüsenhalse sein Ende, dem sich ein kurzer, ziemlich breiter, vollsaftige Parenchymzellen tragender Drüsenkörper anschliefst. Im cardialen Teil gelangen Drüsen, in denen das Epithel die ganze Lichtung bis auf den Fundus auskleidet, nicht zur Beobachtung; je näher dem Fundus, desto zahlreicher treten solche Krypten, also die eigentlichen Schleimdrüsen, in Erscheinung, während die Pylorusgegend fast nur die letztgenannte Kategorie von Drüsen erkennen läfst.

Die Belegzellen konnte Fischl (mit Indulin) als vorhanden erkennen, aber keine ihrer weiteren Eigenschaften waren zu erkennen.

In ihrer Zahl waren sie entschieden gegen das spätere Kindesalter zurück; ihrer Form nach erschienen sie rundlich, ziemlich klein, oft mehr central dem Drüsenlumen zu gelagert, niemals die Tunica propria hervorwölbend, der Kern kaum erkennbar.

Fischls Resumé über die Magendrüsen des reifen Neugeborenen lautet dahin, „dafs in ihrer Ausmündung eine gewisse Gesetzmäfsigkeit obwaltet, indem im pylorischen Teil die Schleimdrüsen sich sehr zahlreich finden, während sie in der Pars cardiaca kaum nachweisbar sind; die mangelhafte Differenzierbarkeit der Belegzellen ist jedoch ein Moment, das die Diagnose der beiden Drüsenarten wesentlich erschwert. Die Weite des Vorraumes, die gemeinsame Ausmündung mehrerer Krypten, das seitliche Anknospen solider Sprossen, die Kürze des eigentlich sekretorischen Drüsenabschnittes, sowie die geringe Affinität der Belegzellen gegen die für sie charakteristischen Farbstoffe, endlich ihre geringe Zahl und Gröfse berechtigen zu dem Schlusse, dafs der Magen des Neugeborenen einen Zustand des lebhaften Drüsenwachstums darbietet, in seinen sekretorischen Elementen jedoch eine verhältnismäfsig geringe Entwickelung und Differenzierung zeigt".

Es gelang Fischl zwar (besonders mit Indulin), die Belegzellen zur Darstellung zu bringen (Fischl wandte eine ganze Reihe von Methoden an, und erhielt bei Kontrolltieren gute Resultate); er glaubt jedoch, dafs sie unvollkommen entwickelt seien, während am Ende des zweiten Lebensjahres die Belegzellen nach Färbung, Gestalt

und Anordnung keinen Unterschied von denen des Erwachsenen zeigen, wenn sie auch an Zahl zurückstehen.

Auch Fischl fällt die geringe Zahl der Drüsen ins Auge. Einzeldrüse und Vorraum sind breiter. „Alles in allem genommen ergiebt sich eine gewisse Verschiebung des Verhältnisses der secernierenden und der resorbierenden Fläche zu Gunsten der letzteren, was ja auch klinisch bekannt ist und in dem kurzen Verweilen der Nahrung im Magen und seiner geringen verdauenden Kraft sich ausspricht." Kürzer: Die resorbierende Fläche des Säuglingsmagens ist relativ gröfser als seine secernierende.

Das Stützgewebe beim reifen Neugeborenen: Das Zwischengewebe zeichnet sich im Magen des reifen Neugeborenen und Säuglings durch mäfsigen Zellreichtum aus, zeigt keine regelmäfsig sich wiederholenden breiteren Septa, welche ganze Drüsengruppen umschliefsen (gegen Klein und Baginsky), breitet sich an den Leisten fächerförmig aus, zieht über der Muscularis mucosae als ziemlich breiter Streifen und zeigt in etwa einem Drittel aller Fälle ohne nachweisbare Gesetzmäfsigkeit stellenweise Follikelbildung.

Muscularis mucosae des reifen Neugeborenen: Innere cirkuläre und äufsere longitudinale Faserschicht, die sich vielfach durchkreuzen und zwischen die Drüsen ein dieselben umspinnendes Netz von glatten Muskelfasern entsenden. Fischl weist darauf hin, dafs dieses Wandstratum zur Fortschaffung des Drüsensekrets in inniger Beziehung steht.

Die Muscularis des reifen Neugeborenen ist in ihrer Cirkulärfaserlage bedeutend mächtiger als in ihren longitudinalen Zügen, welch letztere Fischl streckenweise, so besonders an der grofsen Kurvatur, vollständig vermifst. Auch dieses Muskellager zeigt reichliche Durchflechtung seiner beiden Schichten / (Fischl 157, 1891).

/ Während Coudereau findet, dafs beim Fötus von fünf Monaten die Differenzierung in Haupt- und Belegzellen noch nicht begonnen hat, findet Kalopothakòs, dafs sie beim Fötus von sechs Monaten zwei Tagen schon begonnen hat, und dafs sich zahlreiche Belegzellen finden. Beim Fötus von neun Monaten ist diese Differenzierung eine fortgeschrittene und die Segmentierung der Drüsenschläuche eine fast vollständige / (Kalopothakòs 7309, 1894).

Tiertabelle.

a) In systematischer Reihenfolge.

Die Tabelle ist unter teilweiser Zugrundelegung der Anordnung, wie sie sich im Lehrbuch der Zoologie von C. Claus 259, 1891 (5. Aufl.) findet, entworfen. Eingetragen sind die Namen derjenigen Tiere, deren Magen in diesem Buche besprochen wird; aufserdem der Übersichtlichkeit halber einige wenige Vertreter der wichtigeren Gruppen, über deren Magenbau noch nichts bekannt geworden ist. Da im allgemeinen diejenigen Namen gewählt wurden, mit denen die Autoren die von ihnen untersuchten Tiere bezeichneten, kann diese Tabelle natürlich nicht darauf Anspruch machen, die neuere zoologische Nomenklatur zu lehren.

I. Acrania.

Leptocardier.

Amphioxus lanceolatus.

II. Craniota.

A. Anamnia (ohne Amnion).

Pisces.

Cyclostomata (Saug- und Rundmäuler, Monorhina, opp. Amphirhina).

Fam. Myxinoiden. — Myxine; Bdellostoma.
„ Petromyzonten. — Petromyzon marinus; Petromyzon fluviatilis; Petromyzon Planeri (Ammocoetes: Larve).

Selachii (Elasmobranchii, Chondropterygii).

Chimaeren (Holocephali).

Chimaera.

Squalides (Haifische).

Fam. Scyliidae (Hundshaie). — Scyllium canicula; Pristiurus.
„ Cestraciontidae.
„ Lamnidae (Riesenhaie). — Selache maxima; Lamna cornubica; Lamna glauca; Alopecias vulpes.
„ Carchariidae (Menschenhaie). — Carcharias glaucus; Carcharias lamia; Zygaena malleus (Sphyrna).
„ Galeidae (Glatthaie). — Galeus canis; Mustelus vulgaris; Mustelus laevis.
„ Notidanidae (Grauhaie). — Notidanus griseus (Hexanchus); Notidanus cinereus (Heptanchus).

Fam. Spinacidae. — Acanthias vulgaris; Acanthias Blainvillii; Centrophorus; Scymnus.
„ Squatinidae (Meerengel). — Squatina vulgaris.

Rajides (Rochen).

Fam. Squatinorajidae. — Pristis antiquorum; Rhinobatus granulatus.
„ Torpedidae. — Torpedo narke; Torpedo marmorata.
„ Rajidae. — Raja clavata (Dasybatis clavata); Raja asterias; Raja miraletus; Laeviraja oxyrhynchus.
„ Trygonidae. — Trygon pastinaca.
„ Myliobatidae. — Myliobatis.

Ganoidei.

Chondrostei (Knorpelganoiden).

Fam. Acipenseridae (Störe). — Acipenser sturio; Acipenser ruthenus; Acipenser stellatus; Acipenser nasus; Acipenser Nacarii; Acipenser rubicundus. Scaphirhynchops platyrhynchus.
„ Spatularidae (Löffelstöre). — Spatularia (Polyodon) folium.

Crossopterygii (Quastenflosser).

Fam. Polypteridae. — Polypterus bichir (Flösselhecht).

Euganoiden.

Fam. Lepidosteidae. — Lepidosteus osseus.

Amiades.

Fam. Amiadae. — Amia calva.

Teleostei (Knochenfische).

Lophobranchii.

Fam. Pegasidae.
„ Syngnathidae. — Syngnathus acus; Hippocampus antiquorum.

Pectognathi.

Sclerodermi.

Fam. Ostracionidae. — Ostracion.
„ Balistidae. — Balistes maculatus.

Gymnodontes.

„ Molidae. — Orthagoriscus mola.
„ Tetrodontidae. — Diodon hystrix; Tetrodon cutaneus.

Physostomi.

Fam. Muraenidae (Aale). — Anguilla anguilla; Muraena helena; Conger vulgaris.
„ Symbranchidae. — Symbranchus.
„ Gymnotidae.
„ Clupeidae (Heringe). — Clupea harengus (Hering); Clupea sardinus; Clupea Pilchardus; Engraulis encrasicholus; Alausa finta.
„ Mormyridae. — Mormyrus.
„ Esocidae (Hechte). — Esox lucius (Hecht).
„ Salmonidae (Lachse). — Coregonus; Salmo salvelinus; Salmo labrax; Salmo salar; Salmo trutta; Salmo fario (Trutta fario), Forelle.
„ Cyprinidae (Karpfen). — Cyprinus carpio (Karpfen); Cyprinus chrysophrasius; Carassius vulgaris; Tinca vulgaris (Cyprinus tinca), Schleie; Tinca chrysitis; Barbus fluviatilis; Gobio fluviatilis; Rhodeus amarus; Alburnus lucidus; Leuciscus rutilus; Leuciscus cephalus; Leuciscus dobulus; Leuciscus melanotus; Chondrostoma nasus; Abramis brama; Phoxinus laevis (Leuciscus phoxinus), Ellritze; Scardinius erythrophthalmus.
„ Acanthopsidae (Schmerlen). — Cobitis fossilis; Cobitis barbatula.
„ Cyprinodontidae (Zahnkarpfen).
„ Siluridae (Welse). — Silurus glanis; Heterobranchus; Pimelodus.

Anacanthini.

Fam. Ophidiidae. — Ophidium barbatum; Ammodytes.
„ Gadidae. — Gadus lota (Lota vulgaris); Gadus morrhua; Gadus jubatus; Gadus polachius; Gadus luscus; Motella tricirrhata; Merluccius vulgaris.
„ Pleuronectidae. — Rhombus maximus (aculeatus); Rhombus laevis; Rhombus norvegicus; Rhombus aculeator; Pleuronectes; Pleuronectes luscus; Solea vulgaris.
„ Scomberesocidae. — Belone; Hemiramphus; Exocoetus.

Acanthopteri.

Pharyngognathi.

Fam. Pomacentridae.
„ Labridae. — Labrus maculatus; Labrus bergylta; Crenilabrus pavo.

Acanthopteri s. str.

„ Percidae (Barsche). — Perca fluviatilis; Labrax lupus; Acerina cernua; Aspro vulgaris; Serranus scriba; Gasterosteus aculeatus; Gasterosteus pungitius; Gasterosteus spinachia.
„ Pristipomatidae. — Smaris vulgaris; Dentex vulgaris.
„ Mullidae. — Mullus barbatus; Mullus surmuletus.
„ Sparidae. — Pagellus erythrinus; Pagellus Bograveo; Boops vulgaris; Chrysophrys aurata; Sargus; Sparus salpa; Oblata melanura.
„ Squamipennes.
„ Triglidae. — Scorpaena porcus; Scorpaena scrofa; Dactylopterus volitans; Cottus gobio; Cottus scorpius; Cottus anastomus; Trigla lyra; Trigla hirundo; Uranoscopus scaber; Trachinus draco.
„ Sciaenidae. — Corvina nigra; Umbrina cirrhosa.
„ Scomberidae. — Scomber scombrus; Scomber leuciscus; Thynnus vulgaris; Zeus faber; Caranx trachurus.
„ Gobiidae. — Gobius niger; Gobius melanostomus; Gobius fluviatilis; Gobius ophiocephalus; Gobius batrachocephalus; Cyclopterus lumpus; Callionymus lyra.
„ Discoboli. — Lepadogaster bimaculatus; Lepadogaster biciliatus.
„ Blenniidae. — Blennius ocellatus; Blennius pholys; Blennius sanguinolentus; Blennius lepidus.
„ Taenionidae. — Cepola rubescens.
„ Mugilidae. — Mugil cephalus; Mugil capito; Atherina hepsetus; Atherina Boyeri.
„ Labyrinthici.
„ Fistularidae.
„ Pediculati. — Lophius piscatorius; Chironectes.

Dipnoi.

Monopneumona.

Ceratodus Forsteri. Australien.

Dipneumona.

Protopterus annectens. Afrika.
Lepidosiren paradoxa. Amerika.

Amphibia.

Urodela (Schwanzlurche, Caudata).

Perennibranchiata.

Fam. Sirenidae. — Siren lacertina.
„ Proteidae. — Proteus anguineus.
„ Menobranchidae. — Menobranchus lateralis; Necturus maculatus; Siredon pisciformis (wird Amblystoma).

Derotrema.

Fam. Amphiumidae. — Amphiuma.
„ Menopomidae. — Menopoma alleghaniense; Cryptobranchus japonicus.

Salamandrina.

Fam. Tritonidae. — Triton cristatus; Triton taeniatus; Triton alpestris.
„ Salamandridae. — Salamandra maculosa; Salamandra atra; Salamandrina perspicillata; Pleurodeles Waltlii; Spelerpes fuscus; Geotriton fuscus.

Gymnophiona.

Fam. Coeciliidae.

Anura (ungeschwänzte Batrachier).

Oxydactylia.

Fam. Ranidae. — Rana esculenta (viridis); Rana temporaria (fusca).
„ Pelobatidae. — Alytes obstetricans; Pelobates fuscus; Bombinator igneus.
„ Bufonidae. — Bufo vulgaris; Bufo viridis (variabilis); Bufo calamita; Bufo cinereus.

Discodactylia.

Fam. Hylidae. — Hyla arborea (Laubfrosch).

Aglossa.

Fam. Pipidae. — Pipa dorsigera (americana).
„ Dactylethridae.

B. Amnioten.

Reptilia.

Saurier.

Kianokrane Saurier.

Crassilinguia.

Fam. Ascalaboten, Geckonen. — Platydactylus; Hemidactylus; Phyllodactylus europaeus.
„ Baumagamen. — Iguana.
„ Erdagamen. — Moloch horridus; Stellio vulgaris.

Brevilinguia.

„ Scincoideae. — Anguis fragilis.
„ Ptychopleurae (Seitenfalter). — Pseudopus apus.

Fissilinguia.

„ Lacertidae. — Lacerta vivipara; Lacerta ocellata; Lacerta viridis; Lacerta agilis; Lacerta muralis.
„ Ameividae.
„ Monitoridae. — Varanus; Monitor.

Rhynchocephalen.

Hatteria.

Vermilinguia.

Fam. Chamaeleonidae.

Annulata (Ringelechsen).

Fam. Amphisbaenidae.

Ophidia, Serpentes (Schlangen).

Opoterodonta.

Fam. Typhlopidae. — Typhlops.

Colubriformia.

Fam. Uropeltidae.
„ Tortricidae. — Tortrix.
„ Pythonidae. — Python bivittatus; Boa constrictor.
„ Colubridae. — Coronella austriaca (laevis); Tropidonotus natrix; Tropidonotus tesselatus; Coluber Aesculapii (flavescens); Coluber viridiflavus.
„ Dendrophidae. Fam. Dryophidae. Fam. Psammophidae.
„ Dypsadidae. Fam. Scytalidae.

Proteroglypha.

Fam. Elapidae. Fam. Hydrophidae.

Solenoglypha.

Fam. Viperidae. — Vipera aspis; Vipera lemniscatus; Pelias berus.
„ Crotalidae.

Chelonia (Schildkröten).

Fam. Cheloniadae. — Thalassochelys caretta.
„ Trionycidae. — Trionyx chinensis.
„ Chelydae. — Chelemys victoria.
„ Emydae. — Emys europaea (Cistudo europaea; Cistudo lutaria); Clemmys caspica.
„ Chersites. — Testudo graeca (Landschildkröte).

Hydrosaurier.

Krokodile.

Fam. Crocodilidae. — Crocodilus vulgaris (niloticus); Crocodilus rhombifer.
„ Alligatoridae. — Alligator lucius; Alligator cynocephalus; Alligator palpebrosus.
„ Gavialidae. — Rhamphostoma gangeticum (Gavialus gangeticus).

Aves.

Ratitae: Struthiomorphi und Apterygii; Carinatae: die übrigen Vögel.

Struthiomorphi.

Fam. Struthionidae. — Struthio camelus (Strauſs).
„ Rheidae. — Rhea americana Nandu.
„ Casuaridae. — Dromaeus Novae Hollandiae; Casuarius galeatus; Casuarius indicus.

Apterygii.

Apteryx.

Natatores (Schwimmvögel).

Lamellirostres.

Fam. Anseres. — Cygnus olor; Cygnus musicus; Phoenicopterus antiquorum Flammingo; Anser cinereus (domesticus); Anas boschas; Anas tadorna; Anas domestica; Anas crecca; Anas marila; Querquedula circia; Querquedula crecca; Mergus merganser; Mergus serrator.

Longipennes.

Fam. Laridae (Möven). — Sterna hirundo; Lestris; Larus minutus; Larus ridibundus; Larus canus; Larus fuscus; Larus argentatus.

Tubinares.

Fam. Procellaridae (Sturmvögel). — Procellaria glacialis; Thalassidroma pelagica; Puffinus; Diomedea exulans; Ossifraga gigantea.

Steganopodes.

Fam. Steganopodes (Ruderfüſsler). — Pelecanus; Haliaeus carbo (Cormoran); Plotus anhinga; Plotus Vaillantii; Plotus melanogaster.

Pygopodes (Steifsfüſsler).

Fam. Colymbidae. — Podiceps cristatus; Colymbus glacialis; Aptenodytes; Eudytes arcticus.
„ Alcidae. — Alca; Uria grylle; Uria troile; Fratercula arctica; Mormon.

Impennes.

Fam. Impennes. — Spheniscus demersus.

Grallatores (Sumpfvögel, Stelzvögel).

Brevirostres.

Fam. Charadriidae (Läufer). — Charadrius auratus; Charadrius hiaticula; Vanellus cristatus; Haematopus ostralegus; Strepsilas.
„ Rallidae (Wasserhühner). — Rallus aquaticus; Gallinula chloropus; Fulica atra; Crex; Aramides; Parra; Ortygometra; Porphyrio hyacinthinus.
„ Allectoridae (Hühnerstelzen). — Otis tarda; Dicholophus; Psophia crepitans; Palamedea cornuta; Chauna derbiana.

Longirostres.

Fam. Scolopacidae (Schnepfen). — Scolopax rusticola; Tringa cinerea; Limosa; Gallinago media; Gallinago gallinula; Recurvirostra; Numenius arquatus.

Herodii.

Fam. Ardeidae (Reiher). — Ardea cinerea; Botaurus stellaris; Nyctiardea nycticorax; Nycticorax griseus.
„ Pelargi (Störche). — Ciconia alba; Ciconia nigra; Leptotilus argala; Leptotilus crumeniferus; Leptotilus marabu; Grus cinerea; Anthropoides; Pseudotantalus ibis.

Gallinacei, Rasores (Hühnervögel).

Fam. Penelopidae. — Penelope cristata; Meleagris (Truthahn); Urax.
„ Crypturidae.
„ Megapodiidae.
„ Phasianidae. — Gallus; Pavo cristatus; Numida meleagris.
„ Tetraonidae. — Tetrao urogallus; Coturnix dactylisonans (Wachtel); Lagopus; Perdix.
„ Pteroclidae.

Columbinae (Tauben).

Fam. Columbidae. — Columba livia; Columba oenas; Columba nicobarica (Caloenas nicobarica); Carpophaga Goliath; Carpophaga latrans.
„ Didunculidae.

Scansores (Klettervögel).

Fam. Rhamphastidae.
„ Trogonidae.
„ Musophagidae. — Corythaix.
„ Cuculidae. — Cuculus (Kuckuck).
„ Picidae. — Picus major; Picus medius; Picus minor; Picus viridis; Picus canus; Picus martius.
„ Psittacidae:
Plictolophinae Cacadus. — Plictolophus cristatus; Plictolophus sulphureus; Nymphicus.
Platycercinae (Sittige). — Sittace militaris; Sittace solstitialis; Sittace viridissimus; Ara macao; Melopsittacus undulatus (Psittacus undulatus); Platycercus; Conurus canicollis.
Psittacinae. — Psittacus erithacus; Psittacus sinensis; Psittacus ochrocephalus; Psittacus leucocephalus; Psittacula passerina; Psittacula pullaria; Psittacula tarantus; Chrysitis amazonica; Chrysitis festiva.
Trichoglossinae.
Strigopinae.

Passeres.

Levirostres.

Fam. Buceridae. — Buceros plicatus.
„ Halcyonidae. — Halcyon; Alcedo ispida.
„ Meropidae. Fam. Coracidae.

Tenuirostres.

Fam. Upupidae. — Upupa epops.
„ Trochilidae. Fam. Meliphagidae. Fam. Certhiadae.

Fissirostres.

Fam. Hirundinidae. — Chelidon urbica.
„ Cypselidae. — Cypselus apus.
„ Caprimulgidae — Caprimulgus; Steatornis.

Dentirostres.

Fam. Corvidae. — Corvus cornix (Krähe); Pica caudata (Elster); Nucifraga caryocatactes; Pyrrhocorax alpinus.
„ Paradiseidae. Fam. Sturnidae. Fam. Laniadae. Fam. Muscicapidae.
„ Paridae. — Parus major; Sitta europaea; Sitta coesia.
„ Motacillidae. — Motacilla alba; Motacilla rubetra; Motacilla flava; Accentor alpinus.
„ Sylviadae. — Sylvia nisoria; Regulus cristatus.
„ Turdidae. — Luscinia luscinia (Nachtigall); Troglodytes parvulus (Zaunkönig); Cinclus aquaticus; Turdus merula.

Conirostres.

Fam. Alaudidae.
„ Fringillidae. — Fringilla domestica; Fringilla canabina; Fringilla coelebs; Pyrrhula vulgaris (Dompfaff); Pyrrhula canaria (Canarienvogel, Fringilla canaria); Emberizza citrinella; Passer domesticus; Passer montanus; Loxia curvirostra; Cardinalis virginianus.
„ Tanagridae. — Euphonia; Chlorophonia viridis; Pipridea melanota.
„ Ploceidae. — Amadina oryzivora; Munia rubra; Munia nigra.

Raptatores (Raubvögel).

Fam. Strigidae (Eulen). — Strix flammea (Schleiereule); Syrnium aluco; Otus vulgaris; Bubo maximus; Nyctea nivea; Strix (Athene) noctua.
„ Vulturidae. — Vultur fulvus.
„ Accipitridae, Falconidae. — Aquila chrysaëtos; Aquila regia; Haliaetos albicilla; Milvus regalis; Buteo vulgaris; Buteo lagopus; Astur; Falco tinnunculus (Tinnunculus alaudarius); Nisus communis, Sperber (Accipiter nisus).

Mammalia.

a) Aplacentalia.

Monotremata (Ornithodelphia, Kloakentiere).

Echidna.
Ornithorhynchus.

Marsupialia (Beuteltiere, Didelphia).

Pedimana (Handbeutler).

Fam. Didelphyidae. — Didelphys virginiana; Didelphys opossum.
„ Chironectidae.

Rapacia (Raubbeutler).

Fam. Dasyuridae. — Dasyurus hallucatus; Dasyurus ursinus; Phascogale penicillata.
„ Peramelidae. — Perameles obesula.

Carpophaga (Früchtebeutler).

Fam. Phalangistidae. — Phalangista (Trichosurus vulpecula); Tarsipes.
„ Phascolarctidae. — Phascolarctus cinereus Koala.

Poëphaga (Springbeutler).

Fam. Halmaturidae (Känguruhs). — Halmaturus giganteus (Macropus giganteus); Halmaturus Benetti; Dorcopsis luctuosa; Petrogale; Dendrolagus ursinus.

Rhizophaga (Nagebeutler).

Fam. Phascolomyidae. — Phascolomys Wombat.

b) Placentalia.

Edentaten.

Vermilinguia.

Fam. Myrmecophagidae (Ameisenbären). — Myrmecophaga jubata; Myrmecophaga tetradactyla (Tamandua); Cyclothurus didactylus.
„ Manidae (Schuppentiere). — Manis pentadactyla (kurzschwänziges Schuppentier, Manis brachyura, Pangolin à courte queue Cuv.); Manis tetradactyla (langschwänziges Schuppentier, Manis macroura); Manis tricuspis; Manis javanica.
„ Orycteropodidae (Erdferkel). — Orycteropus.

Cingulata (Gürteltiere).

Fam. Dasypodidae. — Dasypus.

Bradypoda (Faultiere).

Fam. Bradypodidae. — Bradypus tridactylus (dreizehiges Faultier); Bradypus cuculliger; Choloepus didactylus Unau.

Cetaceen.

Denticeten, Odontoceten (Zahnwale).

Fam. Delphinidae. — Phocaena communis (Braunfisch, Porpoise); Delphinus delphis (Delphin); Delphinus tursio (Tümmler); Pontoporia Blainvillei; Platanista gangetica; Orca gladiator; Globiocephalus globiceps; Globiocephalus Svineval; Globiocephalus melas; Beluga; Lagenorhynchus albirostris; Grampus rissoanus.
„ Monodontidae. — Monodon monoceros Narwhal.
„ Hyperoodontidae (Ziphiinae). — Hyperoodon bidens; Hyperoodon rostratus; Ziphius; Mesoplodon bidens; Epiodon australe; Epiodon patachonicum.
„ Catodontidae. — Catodon macrocephalus Cachelot (Pottfisch); Physeter tursio.

Mysticeten, Mystacoceten (Bartenwale).

Fam. Balaenidae. — Balaenoptera rostrata (Rorqual, Spitzwalfisch, Vaagewall); Balaenoptera Sibboldii; Megaptera boops (Keporkak); Balaena mysticetus (grönl. Walfisch).

Perissodactyla.

Fam. Tapiridae. — Tapirus indicus Tapir.
„ Rhinoceridae. — Rhinoceros sondaicus.
„ Equidae. — Equus caballus (Pferd).

Artiodactyla.

Bunodonta.

Fam. Anthracotheriidae.
„ Obesa. — Hippopotamus amphibius.
„ Suidae. — Sus; Phacochoerus; Dicotyles torquatus (Pekari, Tajassu, Nabelschwein); Dicotyles labiatus (Bisamschwein).

Selenodonta, Ruminantia.

Fam. Anoplotheriidae.
„ Tylopoda (Camelidae, Schwielenfüfsler). — Camelus dromedarius (Dromedar); Auchenia glama (Lama); Auchenia huanco.
„ Tragulidae. — Tragulus javanicus; Hyaemoschus aquaticus.
„ Cervidae. — Cervus; Moschus moschiferus; Moschus javanicus.
„ Camelopardalidae (Giraffen). — Camelopardalis giraffe.
„ Cavicornia. — Bos taurus; Ovis aries.

Sirenia (Seekühe).

Fam. Sirenia. — Manatus australis (amerikanischer Manati); Manatus senegalensis Lamantin; Halicore indica Dugong.

Proboscidea (Rüsseltiere).

Fam. Elephantidae. — Elephas indicus; Elephas africanus.

Lamnungia (Klippschiefer).

Hyrax capensis Daman.

Rodentia, Glires (Nagetiere).

Fam. Leporidae (Hasen). — Lepus timidus; Lepus borealis; Lepus cuniculus (Kaninchen).
„ Subungulata (Halbhufer). — Cavia cobaya (Meerschweinchen); Hydrochoerus capybara (Wasserschwein).
„ Hystricidae (Stachelschweine). — Hystrix cristata; Erethizon; Atherura africana.
„ Octodontidae (Trugratten). — Capromys melanurus; Myopotamus coypus (Schweifbiber).
„ Lagostomidae (Hasenmäuse).
„ Dipodidae (Springmäuse).
„ Muridae (Mäuse). — Cricetus frumentarius (Hamster); Mus rattus (Hausratte); Mus decumanus (Wanderratte); Mus decumanus var. alba; Mus musculus (Hausmaus); Mus sylvaticus (Waldmaus); Mus minutus (Zwergmaus).
„ Arvicolidae (Wühlmäuse). — Arvicola amphibius, Wasserratte (Lemnus amphibius, Hypudaeus amphibius); Arvicola arvalis, Feldmaus (Hypudaeus arvalis); Arvicola agrestis; Arvicola ratticeps; Arvicola gregalis; Arvicola Savii; Arvicola campestris; Rhizomys pruinosus.
„ Georhychidae (Wurfmäuse).
„ Castoridae. — Castor fiber (Biber).
„ Myoxidae (Schläfer). — Myoxus avellanarius (Haselschläfer); Myoxus glis; Myoxus dryas.
„ Sciuridae. — Sciurus vulgaris (Eichhörnchen); Spermophilus citillus (Ziesel); Pteromys volucella (Sciuropterus volucella, Assayan), Flughörnchen.

Carnivora, Ferae (Raubtiere).

Fam. Canidae. — Canis familiaris; Canis vulpes (Fuchs).
„ Ursidae. — Ursus arctus; Nasua rufa.
„ Viverridae.
„ Mustelidae. — Meles taxus (Dachs); Putorius putorius (Iltis); Mustela martes (Marder).
„ Hyaenidae. — Hyaena crocuta; Hyaena striata.
„ Felidae. — Lynx lynx (Lux); Felis domestica.

Pinnipedia (Flossenfüfsler).

Fam. Phocidae. — Phoca vitulina (Seehund); Phoca annellata; Otaria jubata.
„ Trichechidae. — Trichechus rosmarus (Walrofs).

Insectivora.

Fam. Erinaceidae. — Erinaceus europaeus (Igel).
„ Soricidae. — Sorex (Spitzmaus); Hydrosorex; Chimarrogale himalaica.
„ Talpidae. — Talpa europaea (Maulwurf).

Chiroptera (Fledermäuse).

Fam. Pteropodidae. — Pteropus medius, Hypsignathus.
„ Vespertilionidae. — Vespertilio murinus; Vesperugo serotinus; Plecotus auritus; Miniopteris.
„ Taphozoidae. — Taphozous; Emballonura; Rhynchonycteris.
„ Rhinolophidae. — Rhinolophus hippocreppis.
„ Megadermidae.
„ Phyllostomidae. — Phyllostoma barbatum; Vampyrus spectrum; Carollia brevicauda; Desmodus.

Prosimiae.

Fam. Tarsiidae.
„ Lemuridae. — Vari (Lemur macaco).
„ Galeopithecidae. — Galeopithecus volans (Galeopithecus philippensis, Lemur volans, Kagung).
„ Chiromyidae.

Primates.

Fam. Hapalidae.
„ Pithecidae.
„ Cebidae.
„ Cynocephalidae.
„ Cercopithepidae. — Cercopithecus ruber (Husarenaffe); Cercopithecus fuliginosus; Inuus cynomolgus.
„ Semnopithecidae. — Semnopithecus entellus; Semnopithecus leucoprymnus.
„ Anthropomorphae. — Troglodytes niger (Schimpanze).

Homo sapiens.

b) In alphabetischer Reihenfolge.

Abkürzungen: **P.** = Pisces; **D.** = Dipnoer; **Amph.** = Amphibien; **Rep.** = Reptilien; **Av.** = Vögel; **M.** = Säuger.

Abramis brama, Cyprinoiden, Physostomi, Teleostei, P.
Acanthias Blainvillii, Spinacidae, Squalides, Selachier, P.
„ vulgaris, „ „ „ „
Accentor alpinus, Motacillidae, Dentirostres, Passeres, Av.
Accipiter nisus, Accipitridae, Raptatores, Av.
Acerina cernua, Percidae, Acanthopteri, Teleostei, P.
Acipenser Nacarii, Acipenseridae, Chondrostei, Ganoiden P.
„ nasus, „ „ „ „
„ ruthenus, „ „ „ „
„ stellatus, „ „ „ „
„ sturio, „ „ „ „
Alausa finta, Clupeidae, Physostomi, Teleostei, P.
Alburnus lucidus, Cyprinoiden, Physostomi, Teleostei, P.
Alca, Alcidae, Pygopodes, Natatores, Av.
Alcedo ispida, Halcyonidae, Levirostres, Passeres, Av.
Alligator cynocephalus, Alligatoridae, Krokodile, Rep.
„ lucius, „ „ „
„ palpebrosus, „ „ „
Alopecias vulpes, Lamnidae, Squalides, Selachier, P.
Alytes obstetricans, Pelobatidae, Oxydactylia, Anura, Amph.
Amadina oryzivora, Ploceidae, Conirostres, Passeres, Av.
Amia calva, Amiadae, Amiades, Ganoiden, P.
Ammodytes, Ophidiidae, Anacanthini, Teleostei, P.
Amphioxus lanceolatus, Leptocardier, Acrania.
Amphiuma, Amphiumidae, Derotrema, Urodela, Amph.
Anas boschas, Anseres, Lamellirostres, Natatores, Av.
„ crecca, „ „ „ „
„ domestica „ „ „ „
„ marila „ „ „ „
„ tadorna „ „ „ „
Anguilla anguilla, Muraenidae, Physostomi, Teleostei, P.
Anguis fragilis, Scincoideae, Brevilinguia, Kianokrane Saurier, Rep.
Anser cinereus, domesticus, Anseres, Lamellirostres, Natatores, Av.
Aptenodytes, Colymbidae, Pygopodes, Natatores, Av.
Apteryx, Apterygii, Av.
Aquila chrysaëtos, Accipitridae, Raptatores, Av.
„ regia, „ „ „
Ara macao, Platycercinae, Psittacidae, Scansores, Av.
Aramides, Rallidae, Brevirostres, Grallatores, Av.
Ardea cinerea, Ardeidae, Herodii, Grallatores, Av.
Arvicola agrestis, Arvicolidae, Rodentia, M.
„ amphibius, „ „ „
„ arvalis, „ „ „
„ campestris „ „ „
„ gregalis, „ „ „
„ ratticeps, „ „ „
„ Savii, „ „ „
Aspro vulgaris, Percidae, Acanthopteri, Teleostei, P.
Astacus, Decapoden, Crustaceen, Arthropoda, Evertebrata.

Astur, Accipitridae, Raptatores, Av.
Athene noctua, Strigidae, Raptatores, Av.
Atherina Boyeri, Mugilidae, Acanthopteri, Teleostei, P.
„ hepsetus „ „ „ „
Atherura africana, Hystricidae, Rodentia, M.
Auchenia huanco, Tylopoda, Selenodonta, Artiodactyla, M.
„ glama, „ „ „ „

Balaena mysticetus, Balaenidae, Mysticeten, Cetaceen, M.
Balaenoptera rostrata, „ „ „ „
„ Sibboldii, „ „ „ „
Balistes maculatus, Balistidae, Pectognathi, Teleostei, P.
Barbus fluviatilis, Cyprinoiden, Physostomi, Teleostei, P.
Bdellostoma, Cyclostomen, P.
Belone, Scomberesocidae, Anacanthini, Teleostei, P.
Beluga, Delphinidae, Denticeten, Cetaceen, M.
Blatta, Orthoptera, Insecta, Evertebrata.
Blennius lepidus, Blenniidae, Acanthopteri, Teleostei, P.
„ ocellatus, „ „ „ „
„ pholys, „ „ „ „
„ sanguinolentus, „ „ „ „
Boa constrictor, Pythonidae, Ophidia, Rep.
Bombinator igneus, Pelobatidae, Oxydactylia, Anura, Amph.
Boops vulgaris, Sparidae, Acanthopteri, Teleostei, P.
Bos taurus, Cavicornia, Selenodonta, Artiodactyla, M.
Botaurus stellaris, Ardeidae, Herodii, Grallatores, Av.
Bradypus cuculliger, Bradypodidae, Edentaten, M.
„ tridactylus, „ „ „
Bubo maximus, Strigidae, Raptatores, Av.
Buceros plicatus, Buceridae, Levirostres, Passeres, Av.
Bufo calamita, Bufonidae, Oxydactylia, Anura, Amph.
„ cinereus, „ „ „ „
„ variabilis, „ „ „ „
„ viridis, „ „ „ „
„ vulgaris, „ „ „ „
Buteo lagopus, Accipitridae, Raptatores, Av.
„ vulgaris, „ „ „

Callionymus lyra, Gobiidae, Acanthopteri, Teleostei, P.
Caloenas nicobarica, Columbidae, Columbinae, Av.
Camelopardalis giraffe, Camelopardalidae, Selenodonta, Artiodactyla, M.
Camelus dromedarius, Tylopoda, Selenodonta, Artiodactyla, M.
Canis familiaris, Canidae, Carnivora, M.
„ vulpes, „ „ „
Caprimulgus, Caprimulgidae, Fissirostres, Passeres, Av.
Capromys melanurus, Octodontidae, Rodentia, M.
Caranx trachurus, Scomberidae, Acanthopteri, Teleostei, P.
Carassius vulgaris, Cyprinidae, Physostomi, Teleostei, P.
Carcharias glaucus, Carchariidae, Squalides, Selachier, P.
„ lamia, „ „ „ „
Cardinalis virginianus, Fringillidae, Conirostres, Passeres, Av.
Carollia brevicauda, Phyllostomidae, Chiroptera, M.
Carpophaga Goliath, Columbidae, Columbinae, Av.
„ latrans, „ „ „
Castor biber, Castoridae, Rodentia, M.
Casuarius galeatus, Casuaridae, Struthiomorphi, Av.
„ indicus, „ „ „
Catodon macrocephalus, Catodontidae, Denticeten, Cetaceen, M.
Cavia cobaya, Subungulata, Rodentia, M.
Centrophorus, Spinacidae, Squalides, Selachier, P.
Cepola rubescens, Taenionidae, Acanthopteri, Teleostei, P.
Ceratodus Forsteri, Monopneumona, D.
Cercopithecus fuliginosus, Cercopithecidae, Primates, M.
„ ruber, „ „ „
Cervus, Cervidae, Selenodonta, Artiodactyla, M.

Charadrius auratus, Charadriidae, Brevirostres, Grallatores, Av.
„ hiaticula, „ „ „ „
Chauna derbiana, Allectorides, Brevirostres, Grallatores, Av.
Chelemys victoria, Chelydae, Chelonia, Rep.
Chelidon urbica, Hirundinidae, Fissirostres, Passeres, Av.
Chimaera, Holocephali, Selachier, P.
Chimarrogale himalaica, Soricidae, Insectivora, M.
Chironectes, Pediculati, Acanthopteri, Teleostei, P.
Chlorophonia viridis, Tanagridae, Conirostres, Passeres, Av.
Choloepus didactylus, Bradypodidae, Edentaten, M.
Chondrostoma nasus, Cyprinoiden, Physostomi, Teleostei, P.
Chrysitis amazonica, Psittacinae, Psittacidae, Scansores, Av.
„ festiva, „ „ „ „
Chrysophrys aurata, Sparidae, Acanthopteri, Teleostei, P.
Cinclus aquaticus, Turdidae, Dentirostres, Passeres, Av.
Cistudo europaea, Emydae, Chelonia, Rep.
„ lutaria, „ „ „
Clemmys caspica, „ „ „
Clupea harengus, Clupeidae, Physostomi, Teleostei, P.
„ Pilchardus, „ „ „ „
„ sardinus, „ „ „ „
Cobitis barbatula, Acanthopsidae, Physostomi, Teleostei, P.
„ fossilis, „ „ „ „
Coluber Aesculapii, Colubridae, Ophidia, Rep.
„ flavescens, „ „ „
„ natrix, „ „ „
„ viridiflavus, „ „ „
Columba livia, Columbidae, Columbinae, Av.
„ nicobarica, „ „ „
„ oenas, „ „ „
Colymbus glacialis, Colymbidae, Pygopodes, Natatores, Av.
Conger vulgaris, Muraenidae, Physostomi, Teleostei, P.
Conurus canicollis, Platycercinae, Psittacidae, Scansores, Av.
Coregonus, Salmonidae, Physostomi, Teleostei, P.
Cormoran, Steganopodes, Natatores, Av.
Coronella austriaca, Colubridae, Ophidia, Rep.
„ laevis, „ „ „
Corvina nigra, Sciaenidae, Acanthopteri, Teleostei, P.
Corvus cornix, Corvidae, Dentirostres, Passeres, Av.
Corythaix, Musophagidae, Scansores, Av.
Cottus anastomus, Triglidae, Acanthopteri, Teleostei, P.
„ gobio, „ „ „ „
„ scorpius, „ „ „ „
Coturnix dactylisonans, Tetraonidae, Gallinacei, Av.
Crenilabrus pavo, Labridae, Acanthopteri, Teleostei, P.
Crex, Rallidae, Brevirostres, Grallatores, Av.
Cricetus frumentarius, Muridae, Rodentia, M.
Crocodilus niloticus, Crocodilidae, Krokodile, Rep.
„ rhombifer, „ „ „
„ vulgaris, „ „ „
Cryptobranchus japonicus, Menopomidae, Derotrema, Urodela, Amph.
Cuculus, Cuculidae, Scansores, Av.
Cyclopterus lumpus, Gobiidae, Acanthopteri, Teleostei, P.
Cyclothurus didactylus, Myrmecophagidae, Edentaten, M.
Cygnus musicus, Anseres, Lamellirostres, Natatores, Av.
„ olor, „ „ „ „
Cyprinus carpio, Cyprinidae, Physostomi, Teleostei, P.
„ chrysophrasius, „ „ „ „
„ tinca, „ „ „ „
Cypselus apus, Cypselidae, Fissirostres, Passeres, Av.

Dactylopterus volitans, Triglidae, Acanthopteri, Teleostei, P.
Dasybatis clavata, Rajidae, Rajides, Selachier, P.
Dasypus, Dasypodidae, Cingulata, Edentaten, M.
Dasyurus hallucatus, Dasyuridae, Marsupialia, Aplacentalia, M.
„ ursinus, „ „ „ „

Delphinus delphis, Delphinidae, Denticeten, Cetaceen, M.
„ tursio, „ „ „ „
Dendrolagus ursinus, Halmaturidae, Marsupialia, Aplacentalia, M.
Dentex vulgaris, Pristipomatidae, Acanthopteri, Teleostei, P.
Desmodus, Phyllostomidae, Chiroptera, M.
Dicholophus, Allectoridae, Brevirostres, Grallatores, Av.
Dicotyles labiatus, Suidae, Bunodonta, Artiodactyla, M.
„ torquatus, „ „ „ „
Didelphys opossum, Didelphyidae, Marsupialia, Aplacentalia, M.
„ virginiana, „ „ „ „
Diodon hystrix, Tetrodontidae, Pectognathi, Teleostei, P.
Diomedea exulans, Procellaridae, Tubinares, Natatores, Av.
Dorcopsis luctuosa, Halmaturidae, Marsupialia, Aplacentalia, M.
Dromaeus Novae Hollandiae, Casuaridae, Struthiomorphi, Av.

Echidna, Monotremata, Aplacentalia, M.
Elephas africanus, Elephantidae, Proboscidea, M.
„ indicus, „ „ „
Emballonura, Taphozoidae, Chiroptera, M.
Emberizza citrinella, Fringillidae, Conirostres, Passeres, Av.
Emys europaea, Emydae, Chelonia, Rep.
Engraulis encrassicholus, Clupeidae, Physostomi, Teleostei, P.
Epiodon australe, Hyperoodontidae, Denticeten, Cetaceen, M.
„ patachonicum, „ „ „ „
Equus caballus, Equidae, Perissodactyla, M.
Erethizon, Hystricidae, Rodentia, M.
Erinaceus europaeus, Erinaceidae, Insectivora, M.
Esox lucius, Esocidae, Physostomi, Teleostei, P.
Eudytes arcticus, Colymbidae, Pygopodes, Natatores, Av.
Euphonia, Tanagridae, Conirostres, Passeres, Av.
Exocoetus, Scomberesocidae, Anacanthini, Teleostei, P.

Falco tinnunculus, Accipitridae, Raptatores, Av.
Felis domestica, Felidae, Carnivora, M.
Fratercula arctica, Alcidae, Pygopodes, Natatores, Av.
Fringilla canabina, Fringillidae, Conirostres, Passeres, Av.
„ canaria, „ „ „ „
„ coelebs, „ „ „ „
„ domestica, „ „ „ „
Fulica atra, Rallidae, Brevirostres, Grallatores, Av.

Gadus jubatus, Gadidae, Anacanthini, Teleostei, P.
„ lota, „ „ „ „
„ luscus, „ „ „ „
„ morrhua, „ „ „ „
„ polachius, „ „ „ „
Galeopithecus philippinensis, Galeopithecidae, Prosimiae, M.
„ volans, „ „ „
Galeus canis, Galeidae, Squalides, Selachier, P.
Gallinago gallinula, Scolopacidae, Longirostres, Grallatores, Av.
„ media, „ „ „ „
Gallinula chloropus, Rallidae, Brevirostres, Grallatores, Av.
Gallus, Phasianidae, Gallinacei, Av.
Gasterosteus aculeatus, Percidae, Acanthopteri, Teleostei, P.
„ pungitius, „ „ „ „
„ spinachia, „ „ „ „
Gavialus gangeticus, „ „ „ „
Geotriton fuscus, Salamandridae, Salamandrina, Urodela, Amph.
Globiocephalus globiceps, Delphinidae, Denticeten, Cetaceen, M.
„ melas, „ „ „ „
„ Svineval, „ „ „ „
Gobio fluviatilis, Cyprinoiden, Physostomi, Teleostei, P.
Gobius batrachocephalus, Gobiidae, Acanthopteri, Teleostei, P.
„ cruentatus, „ „ „ „
„ fluviatilis, „ „ „ „
„ melanostomus, „ „ „ „

Gobius niger, Gobiidae, Acanthopteri, Teleostei, P.
„ ophiocephalus, „ „ „ „
Grampus rissoanus, Delphinidae, Denticeten, Cetaceen, M.

Haematopus ostralegus, Charadriidae, Brevirostres, Grallatores, Av.
Halcyon, Halcyonidae, Levirostres, Passeres, Av.
Haliaetos albicilla, Accipitridae, Raptatores, Av.
Haliaeus carbo, Steganopodes, Natatores, Av.
Halicore indica Dugong, Sirenia, M.
Halmaturus Benetti, Halmaturidae, Marsupialia, Aplacentalia, M.
„ giganteus, „ „ „ „
Hatteria, Rhynchocephalen, Saurier, Rep.
Hemidactylus, Ascalaboten, Crassilinguia, Kianokrane Saurier, Rep.
Hemiramphus, Scomberesocidae, Anacanthini, Teleostei, P.
Heptanchus, Notidanidae, Squalides, Selachier, P.
Heterobranchus, Siluridae, Physostomi, Teleostei, P.
Hexanchus, Notidanidae, Squalides, Selachier, P.
Hippocampus antiquorum, Syngnathidae, Lophobranchii, Teleostei, P.
Hippopotamus amphibius, Obesa, Bunodonta, Artiodactyla, M.
Hyaemoschus aquaticus, Tragulidae, Selenodonta, Artiodactyla, M.
Hyaena crocuta, Hyaenidae, Carnivora, M.
„ striata, „ „ „
Hydrochoerus capybara, Subungulata, Rodentia, M.
Hydrosorex, Soricidae, Insectivora, M.
Hyla arborea, Hylidae, Discodactylia, Anura, Amph.
Hyperoodon bidens, Hyperoodontidae, Denticeten, Cetaceen, M.
„ rostratus, „ „ „ „
Hypsignathus, Pteropodidae, Chiroptera, M.
Hypudaeus amphibius, Arvicolidae, Rodentia, M.
„ arvalis, „ „ „
Hyrax capensis, Lamnungia, M.
Hystrix cristata, Hystricidae, Rodentia, M.

Ichthyopsiden sind P., D. und Amph.
Iguana, Baumagamen, Crassilinguia, Kianokrane Saurier, Rep.
Inuus cynomolgus, Ceropithecidae, Primates, M.

Labrax lupus, Percidae, Acanthopteri, Teleostei, P.
Labrus bergylta, Labridae, Acanthopteri, Teleostei, P.
„ maculatus, „ „ „ „
Lacerta agilis, Lacertidae, Fissilinguia, Kianokrane Saurier, Rep.
„ muralis, „ „ „ „ „
„ ocellata, „ „ „ „ „
„ viridis, „ „ „ „ „
„ vivipara, „ „ „ „ „
Laeviraja oxyrhynchus, Rajidae, Rajides, Selachier, P.
Lagenorhynchus albirostris, Delphinidae, Denticeten, Cetaceen, M.
Lagopus, Tetraonidae, Gallinacei, Av.
Lamna cornubica, Lamnidae, Squalides, Selachier, P.
„ glauca, „ „ „ „
Larus argentatus, Longipennes, Natatores, Av.
„ canus, „ „ „
„ fuscus, „ „ „
„ minutus, „ „ „
„ ridibundus, „ „ „
Lemnus amphibius, Arvicolidae, Rodentia, M.
Lemur macao, Lemuridae, Prosimiae, M.
„ volans, Galeopithecidae, „ „
Lepadogaster biciliatus, Discoboli, Acanthopteri, Teleostei, P.
„ bimaculatus, „ „ „ „
Lepidosiren paradoxa, Dipneumona, D.
Lepidosteus, Lepidosteidae, Euganoiden, Ganoiden, P.
Lepus borealis, Leporidae, Rodentia, M.
„ cuniculus, „ „ „
„ timidus, „ „ „
Lestris, Laridae, Longipennes, Natatores, Av.

Leuciscus cephalus, Cyprinoiden, Physostomi, Teleostei, P.
„ dobulus, „ „ „ „
„ melanotus, „ „ „ „
„ phoxinus, „ „ „ „
„ rutilus, „ „ „ „
Limosa, Scolopacidae, Longirostres, Grallatores, Av.
Lophius piscatorius, Pediculati, Acanthopteri, Teleostei, P.
Lota vulgaris, Gadidae, Anacanthini, Teleostei, P.
Loxia curvirostra, Fringillidae, Conirostres, Passeres, Av.
Luscinia luscinia, Turdidae, Dentirostres, Passeres, Av.
Lynx lynx, Felidae, Carnivora, M.

Macropus giganteus, Halmaturidae, Marsupialia, Aplacentalia, M.
Manatus australis, amerikanischer Manati, Sirenia, M.
„ senegalensis Lamantin, Sirenia, M.
Manis brachyura, Manidae, Edentaten, M.
„ javanica, „ „ „
„ macroura, „ „ „
„ pentadactyla, „ „ „
„ tetradactyla, „ „ „
„ tricuspis, „ „ „
Megaptera boops, Balaenidae, Mysticeten, Cetaceen, M.
Meleagris, Penelopidae, Gallinacei, Av.
Meles taxus, Mustelidae, Carnivora, M.
Melopsittacus undulatus, Platycercinae, Psittacidae, Scansores, Av.
Menobranchus lateralis, Menobranchidae, Perennibranchiata, Urodela, Amph.
Menopoma alleghaniense, Menopomidae, Derotrema, Urodela, Amph.
Mergus merganser, Anseres, Lamellirostres, Natatores, Av.
„ serrator, „ „ „ „
Merlucius vulgaris, Gadidae, Anacanthini, Teleostei, P.
Mesoplodon bidens, Hyperoodontidae, Denticeten, Cetaceen, M.
Milvus regalis, Accipitridae, Raptatores, Av.
Miniopteris, Vespertilionidae, Chiroptera, M.
Moloch horridus, Erdagamen, Crassilinguia, Kianokrane Saurier, Rep.
Monitor, Monitoridae, Fissilinguia, Kianokrane Saurier, Rep.
Monodon monoceros, Monodontidae, Denticeten, Cetaceen, M.
Mormon, Alcidae, Pygopodes, Natatores, Av.
Mormyrus, Mormyridae, Physostomi, Teleostei, P.
Moschus javanicus, Cervidae, Selenodonta, Artiodactyla, M.
„ moschiferus, „ „ „ „
Motacilla alba, Motacillidae, Dentirostres, Passeres, Av.
„ flava, „ „ „ „
„ rubetra, „ „ „ „
Motella tricirrhata, Gadidae, Anacanthini, Teleostei, P.
Mugil capito Mugilidae, Acanthopteri, Teleostei, P.
„ cephalus, „ „ „ „
Mullus barbatus, Mullidae, Acanthopteri, Teleostei, P.
„ surmuletus, „ „ „ „
Munia nigra, Ploceidae, Conirostres, Passeres, Av.
„ rubra, „ „ „ „
Muraena helena, Muraenidae, Physostomi, Teleostei, P.
„ conger, „ „ „ „
Mus decumanus, Muridae, Rodentia, M.
„ minutus, „ „ „
„ musculus, „ „ „
„ rattus „ „ „
„ sylvaticus, „ „ „
Mustela martes, Mustelidae, Carnivora, M.
Mustelus laevis, Galeidae, Squalides, Selachier, P.
„ vulgaris, „ „ „ „
Myliobatis, Myliobatidae, Rajides, Selachier, P.
Myopotamus coypus, Octodontidae, Rodentia, M.
Myoxus avellanarius, Myoxidae, Rodentia, M.
„ dryas, „ „ „
„ glis, „ „ „
Myrmecophaga jubata, Myrmecophagidae, Edentaten, M.

Myrmecophaga tetradactyla, Myrmecophagidae, Edentaten, M.
Myxine, Cyclostomen, P.

Nasua rufa, Ursidae, Carnivora, M.
Necturus maculatus, Menobranchidae, Perennibranchiata, Urodela, Amph.
Nisus communis, Accipitridae, Raptatores, Av.
Notidanus cinereus, Notidanidae, Squalides, Selachier, P.
„ griseus, „ „ „ „
Nucifraga caryocatactes, Corvidae, Dentirostres, Passeres, Av.
Numenius arquatus, Scolopacidae, Longirostres, Grallatores, Av.
Numida meleagris, Phasianidae, Gallinacei, Av.
Nyctea nina, Strigidae, Raptatores, Av.
Nyctiardea nycticorax, Ardeidae, Herodei, Grallatores, Av.
Nycticorax griseus, Ardeidae, Herodii, Grallatores, Av.
Nymphicus, Cacadus, Psittacidae, Scansores, Av.

Oblata melanura, Sparidae, Acanthopteri, Teleostei, P.
Ophidium barbatum, Ophidiidae, Anacanthini, Teleostei, P.
Orca gladiator, Delphinidae, Denticeten, Cetaceen, M.
Ornithorhynchus, Monotremata, Aplacentalia, M.
Orthagoriscus mola, Molidae, Pectognathi, Teleostei, P.
Ortygometra, Rallidae, Brevirostres, Grallatores, Av.
Orycteropus, Orycteropodidae, Edentaten, M.
Ossifraga gigantea, Procellaridae, Tubinares, Natatores, Av.
Ostracion, Ostracionidae, Pectognathi, Teleostei, P.
Otaria jubata, Phocidae, Pinnipedia, M.
Otis tarda, Allectoridae, Brevirostres, Grallatores, Av.
Otus vulgaris, Strigidae, Raptatores, Av.
Ovis aries, Cavicornia, Selenodonta, Artiodactyla, M.

Pagellus Bograveo, Sparidae, Acanthopteri, Teleostei, P.
„ erythrinus, „ „ „ „
Palamedea cornuta, Allectorides, Brevirostres, Grallatores, Av.
Parra, Rallidae, Brevirostres, Grallatores, Av.
Parus major, Paridae, Dentirostres, Passeres, Av.
Passer domesticus, Fringillidae, Conirostres, Passeres, Av.
„ montanus, „ „ „ „
Pavo cristatus, Phasianidae, Gallinacei, Av.
Pelecanus, Steganopodes, Natatores, Av.
Pelias berus, Viperinae, Ophidia, Rep.
Pelobates fuscus, Pelobatidae, Oxydactylia, Anura, Amph.
Penelope cristata, Penelopidae, Gallinacei, Av.
Perameles obesula, Peramelidae, Marsupialia, Aplacentalia, M.
Perca fluviatilis, Percidae, Acanthopteri, Teleostei, P.
Perdix, Tetraonidae, Gallinacei, Av.
Petrogale, Halmaturidae, Marsupialia, Aplacentalia, M.
Petromyzon fluviatilis, Cyclostomen, P.
„ marinus, „ „
„ Planeri, „ „
Phacochoerus, Suidae, Bunodonta, Artiodactyla, M.
Phalangista, Phalangistidae, Marsupialia, Aplacentalia, M.
Phascogale penicillata, Dasyuridae, Marsupialia, Aplacentalia, M.
Phascolarctus cinereus, Phascolarctidae, Marsupialia, Aplacentalia, M.
Phascolomys Wombat, Phascolomyidae, Marsupialia, Aplacentalia, M.
Phoca annellata, Phocidae, Pinnipedia, M.
„ vitulina, „ „ „
Phocaena communis, Delphinidae, Denticeten, Cetaceen, M.
Phoenicopterus antiquorum, Anseres, Lamellirostres, Natatores, Av.
Phoxinus laevis, Cyprinoiden, Physostomi, Teleostei, P.
Phyllodactylus europaeus, Ascalaboten, Crassilinguia, Kianokrane Saurier, Rep.
Phyllostoma barbatum, Phyllostomidae, Chiroptera, M.
Physeter tursio, Catodontidae, Denticeten, Cetaceen, M.
Pica caudata, Corvidae, Dentirostres, Passeres, Av.
Picus canus, Picidae, Scansores, Av.
„ major, „ „ „
„ martius, „ „ „

Picus medius, Picidae, Scansores, Av.
„ minor, „ „ „
„ viridis, „ „ „
Pimelodus, Siluridae, Physostomi, Teleostei, P.
Pipa, Pipidae, Aglossa, Anura, Amph.
Pipridea melanota, Tanagridae, Conirostres, Passeres, Av.
Platanista gangetica, Delphinidae, Denticeten, Cetaceen, M.
Platycercus, Platycercinae, Psittacidae, Scansores, Av.
Platydactylus, Ascalaboten, Crassilinguia, Kianokrane Saurier, Rep.
Plecotus auritus, Vespertilionidae, Chiroptera, M.
Pleurodeles Waltlii, Salamandridae, Salamandrina, Urodela, Amph.
Pleuronectes luscus, Pleuronectidae, Anacanthini, Teleostei, P.
Plictolophus cristatus, Cacadus, Psittacidae, Scansores, Av.
„ sulphureus, „ „ „ „
Plotus anhinga, Steganopodes, Natatores, Av.
„ melanogaster, „ „ „
„ Vaillantii, „ „ „
Podiceps cristatus, Colymbidae, Pygopodes, Natatores, Av.
Polyodon folium, Spatularidae, Chondrostei, Ganoidei, P.
Polypterus bichir, Polypteridae, Crossopterygii, Ganoiden, P.
Pontoporia Blainvillei, Delphinidae, Denticeten, Cetaceen, M.
Porphyrio hyacinthinus, Rallidae, Brevirostres, Grallatores, Av.
Pristis antiquorum, Squatinorajidae, Rajides, Selachier, P.
Pristiurus, Scylliidae, Squalides, Selachier, P.
Procellaria glacialis, Procellaridae, Tubinares, Natatores, Av.
Proteus anguineus, Proteidae, Perennibranchiata, Urodela, Amph.
Protopterus annectens, Dipneumona, D.
Pseudopus apus, Ptychopleurae, Brevilinguia, Kianokrane Saurier, Rep.
Psittacula passerina, Psittacinae, Psittacidae, Scansores, Av.
„ pullaria, „ „ „ „
„ tarantus, „ „ „ „
Psittacus erithacus, „ „ „ „
„ leucocephalus, „ „ „ „
„ ochrocephalus, „ „ „ „
„ sinensis, „ „ „ „
Psophia crepitans, Allectorides, Brevirostres, Grallatores, Av.
Pteromys volucella, Sciuridae, Rodentia, M.
Pteropus medius, Pteropodidae, Chiroptera, M.
Puffinus, Procellaridae, Tubinares, Natatores, Av.
Putorius putorius, Mustelidae, Carnivora, M.
Pyrrhocorax alpinus, Corvidae, Dentirostres, Passeres, Av.
Pyrrhula canaria, Fringillidae, Conirostres, Passeres, Av.
„ vulgaris, „ „ „ „
Python bivittatus, Pythonidae, Ophidia, Rep.

Querquedula circia, Anseres, Lamellirostres, Natatores, Av.
„ crecca, „ „ „ „

Raja asterias, Rajidae, Rajides, Selachier, P.
„ clavata, „ „ „ „
„ miraletus, „ „ „ „
Rallus aquaticus, Rallidae, Brevirostres, Grallatores, Av.
Rana esculenta, Ranidae, Oxydactylia, Anura, Amph.
„ fusca, „ „ „ „
„ temporaria, „ „ „ „
„ viridis, „ „ „ „
Recurvirostra, Scolopacidae, Longirostres, Grallatores, Av.
Regulus cristatus, Sylviadae, Dentirostres, Passeres, Av.
Rhamphostoma gangeticum, Gavialidae, Krokodile, Rep.
Rhea americana, Rheidae, Struthiomorphi, Av.
Rhinobatus granulatus, Squatinorajidae, Rajides, Selachier, P.
Rhinoceros sondaicus, Rhinoceridae, Perissodactyla, M.
Rhinolophus hippocreppis, Rhinolophidae, Chiroptera, M.
Rhizomys pruinosus, Arvicolidae, Rodentia, M.
Rhodeus amarus, Cyprinoiden, Physostomi, Teleostei, P.
Rhombus aculeator, Pleuronectidae, Anacanthini, Teleostei, P.

Rhombus aculeatus, Pleuronectidae, Anacanthini, Teleostei, P.
„ laevis, „ „ „ „
„ maximus, „ „ „ „
„ norvegicus, „ „ „ „
Rhynchonycteris, Thaphozoidae, Chiroptera, M.

Salamandra atra, Salamandridae, Salamandrina, Urodela, Amph.
„ maculosa, „ „ „ „
Salamandrina perspicillata, Salamandridae, Salamandrina, Urodela, Amph.
Salmo fario, Salmonidae, Physostomi, Teleostei, P.
„ labrax, „ „ „ „
„ salar, „ „ „ „
„ salvelinus, „ „ „ „
„ trutta, „ „ „ „
Sargus, Sparidae, Acanthopteri, Teleostei, P.
Sauropsiden sind Rept. und Av.
Scaphirhynchops platyrhynchus, Acipenseridae, Chondrostei, Ganoiden, P.
Scardinius erythrophthalmus, Cyprinoiden, Physostomi, Teleostei, P.
Sciuropterus volucella, Sciuridae, Rodentia, M.
Sciurus vulgaris, Sciuridae, Rodentia, M.
Scolopax rusticola, Scolopacidae, Longirostres, Grallatores, Av.
Scomber leuciscus, Scomberidae, Acanthopteri, Teleostei, P.
„ scombrus, „ „ „ „
Scorpaena porcus, Triglidae, Acanthopteri, Teleostei, P.
„ scrofa, „ „ „ „
Scyllium canicula, Scylliidae, Squalides, Selachier, P.
Scymnus, Spinacidae, Squalides, Selachier, P.
Selache maxima, Lamnidae, Squalides, Selachier, P.
Semnopithecus entellus, Semnopithecidae, Primates, M.
„ leucoprymnus, „ „ „
Serranus scriba, Percidae, Acanthopteri, Teleostei, P.
Silurus glanis, Siluridae, Physostomi, Teleostei, P.
Siredon pisciformis, Menobranchidae, Perennibranchiata, Urodela, Amph.
Siren lacertina, Sirenidae, Perennibranchiata, Urodela, Amph.
Sittace militaris, Platycercinae, Psittacidae, Scansores, Av.
„ solstitialis, „ „ „ „
„ viridissimus, „ „ „ „
Sitta coesia, Paridae, Dentirostres, Passeres, Av.
„ europaea, „ „ „ „
Smaris vulgaris, Pristipomatidae, Acanthopteri, Teleostei, P.
Solea vulgaris, Pleuronectidae, Anacanthini, Teleostei, P.
Sorex, Soricidae, Insectivora, M.
Spatularia, Spatularidae, Chondrostei, Ganoiden, P.
Sparus salpa, Sparidae, Acanthopteri, Teleostei, P.
Spelerpes fuscus, Salamandridae, Urodela, Amph.
Spermophilus citillus, Sciuridae, Rodentia, M.
Spheniscus demersus, Impennes, Natatores, Av.
Sphyrna, Carchariidae, Squalides, Selachier, P.
Squatina vulgaris, Squatinidae, Squalides, Selachier, P.
Steatornis, Caprimulgidae, Fissirostres, Passeres, Av.
Stellio vulgaris, Erdagamen, Crassilinguia, Kianokrane Saurier, Rep.
Sterna hirundo, Laridae, Longipennes, Natatores, Av.
Strepsilas, Charadriidae, Brevirostres, Grallatores, Av.
Strix flammea, Strigidae, Raptatores, Av.
„ noctua, „ „ „
Struthio camelus, Struthionidae, Struthiomorphi, Av.
Sus, Suidae, Bunodonta, Artiodactyla, M.
Sylvia nisoria, Sylviadae, Dentirostres, Passeres, Av.
Symbranchus, Symbranchidae, Physostomi, Teleostei, P.
Syngnathus acus, Syngnathidae, Lophobranchii, Teleostei, P.
Syrnium aluco, Strigidae, Raptatores, Av.

Talpa europaea, Talpidae, Insectivora, M.
Taphozous, Taphozoidae, Chiroptera, M.
Tapirus indicus, Tapiridae, Perissodactyla, M.
Tarsipes, Phalangistidae, Marsupialia, Aplacentalia, M.

Testudo graeca, Chersites, Chelonia, Rep.
Tetrao urogallus, Tetraonidae, Gallinacei, Av.
Tetrodon cutaneus, Tetrodontidae, Pectognathi, Teleostei, P.
Thalassidroma pelagica, Procellaridae, Tubinares, Natatores, Av.
Thalassochelys caretta, Cheloniadae, Chelonia, Rep.
Thynnus vulgaris, Scomberidae, Acanthopteri, Teleostei, P.
Tinca chrysitis, Cyprinoiden, Physostomi, Teleostei, P.
„ vulgaris, „ „ „ „
Tinnunculus alaudarius, Accipitridae, Raptatores, Av.
Torpedo marmorata, Torpedidae, Rajides, Selachier, P.
„ narke, „ „ „ „
Tortrix, Tortricidae, Ophidia, Rep.
Trachinus draco, Triglidae, Acanthopteri, Teleostei, P.
Tragulus javanicus, Tragulidae, Selenodonta, Artiodactyla, M.
Trichechus rosmarus, Trichechidae, Pinnipedia, M.
Trichosurus vulpecula, Phalangistidae, Marsupialia, Aplacentalia, M.
Trigla hirundo, Triglidae, Acanthopteri, Teleostei, P.
„ lyra, „ „ „ „
Tringa cinerea, Scolopacidae, Longirostres, Grallatores, Av.
Trionyx chinensis, Trionycidae, Chelonia, Rep.
Triton alpestris, Tritonidae Salamandrina, Urodela, Amph.
„ cristatus, „ „ „ „
„ taeniatus, „ „ „ „
Troglodytes niger, Anthropomorphae, Primates, M.
Troglodytes parvulus, Turdidae, Dentirostres, Passeres, Av.
Tropidonotus natrix, Colubridae, Ophidia, Rep.
„ tesselatus, „ „ „
Trutta fario, Salmonidae, Physostomi, Teleostei, P.
Trygon pastinaca, Trygonidae, Rajides, Selachier, P.
Turdus merula, Turdidae, Dentirostres, Passeres, Av.
Typhlops, Typhlopidae, Ophidia, Rep.

Umbrina cirrhosa, Sciaenidae, Acanthopteri, Teleostei, P.
Upupa epops, Upupidae, Tenuirostres, Passeres, Av.
Uranoscopus scaber, Triglidae, Acanthopteri, Teleostei, P.
Urax, Penelopidae, Gallinacei, Av.
Uria grylle, Alcidae, Pygopodes, Natatores, Av.
„ troile, „ „ „ „
Ursus arctus, Ursidae, Carnivora, M.

Vampyrus spectrum, Phyllostomidae, Chiroptera, M.
Vanellus cristatus, Charadriidae, Brevirostres, Grallatores, Av.
Varanus, Monitoridae, Fissilinguia, Kianokrane Saurier, Rep.
Vespertilio murinus, Vespertilionidae, Chiroptera, M.
Vesperugo serotinus, Vespertilionidae, Chiroptera, M.
Vipera aspis, Viperinae, Ophidia, Rep.
„ lemniscatus, „ „ „
Vultur fulvus, Vulturidae, Raptatores, Av.

Zeus faber, Scomberidae, Acanthopteri, Teleostei, P.
Ziphius, Hyperoodontidae, Denticeten, Cetaceen, M.
Zygaena malleus, Carchariidae, Squalides, Selachier, P.

Litteraturverzeichnis.

638, 1868 **Albini G e Renzone**, Osservazioni e ricerche sull epitelio intestinale. Rendiconto dell' acad. di Napoli. Mar. 20. 1868.

6901, 1894 **Altmann, Rich.**, Die Elementarorganismen und ihre Beziehungen zu den Zellen. 2. Aufl. Leipzig, Veit & Co. VII 160 pp., 9 Abb. 34 farb. Tafeln. 1894.

198, 1878 **Anderson**, Anatomical and Zoological researches of the two expeditions to Western Yunnan. 1868—75. London, B. Quaritsch. 1 vol text and 1 vol plates. 1878.

6686, 1862 **Auerbach, L.**, Über einen Plexus myentericus, einen bisher unbekannten ganglio-nervösen Apparat im Darmkanal der Wirbeltiere. Vorläufige Mitteilung. 13 S. Breslau, bei Morgenstern. 1862.

7632, 1863 **Auerbach, L.**, De ventricolo carnoso avium. Habilitationsschrift. Vratislaviae. 1863.

7162, 1894 **v. Aufschnaiter, Otto**, Die Muskelhaut des menschlichen Magens, 2 Tafeln. Sitzungsber. d. k. Akad. d. Wissensch. Wien, Bd. 103. Math.-nat. Kl. Abteilg. III., No. 4/5, p. 75—96. 1894.

770, 1885 **Ayers, Howard**, Beiträge zur Anatomie und Physiologie der Dipnoer. Jenaische Zeitschr. f. Naturw. XVIII, S. 479—527. 3 Tafeln. 1885. (Zugleich In.-Diss. Freiburg i. B.)

783, 1882 **Baginsky, Adolf**, Untersuchungen über den Darmkanal des menschl. Kindes. Virchows Archiv, Bd. 89, S. 64—94. 2 Tafeln. 1882.

108, 1881 **Ballagi, I.**, Über das Magenepithel. Berichte der k. ungar. Akad. d. Wissensch., math.-naturw. Klasse, Bd. XI, No. 20, S. 56—65. 1881. (Ungarisch.)

7368, 1894 **Bannwarth, E.**, Histologie. Ein kurzes Lehrbuch für Studierende und Ärzte. Mit 131 Abb. Leipzig 1894.

7525, 1895 **Barthels, Philipp**, Beitrag zur Histologie des Ösophagus der Vögel. Zeitschr. f. wiss. Zool. B. 59, H. 4, p. 655—689. Mit 2 Tafeln. 1895.

7556, 1860 **Basslinger**, Rhythmische Zusammenziehungen an der Cardia des Kaninchenmagens aus Sitzungsber. d. Wiener Akad. d. Wissensch. Untersuchungen z. Naturlehre d. Menschen u. d. Tiere. VII, p. 359—366. Giessen 1860.

7559, 1889 **Bastianelli, R.**, Die Bewegungen des Pylorus. Untersuchungen z. Naturlehre d. Menschen u. d. Tiere. XIV, 59—94, 4 pl. Giessen 1889.

76, 1834 **Beaumont, W.**, Neue Versuche und Beobachtungen über den Magensaft und die Physiologie der Verdauung. Aus dem Engl. übers. v. B. Luden. 222 Seiten. Leipzig 1834.

7449, 1894 **Beddard, Frank E.**, On some Points in the visceral Anatomy of Ornithorhynchus. 3 Fig. Proceedings of the Zool. Soc. of London for 1894, p. 715—722.

7526, 1895 **Beddard, Frank E.**, On the visceral Anatomy and Brain of Dendrolagus Bennetti. Proceedings of the Zool. Soc. of London for the year 1895, Pt. 1 p. 131—137. 6 Fig.

7315, 1895 **Benda, C.** u. **Guenther, Paula**, Histologischer Hand-Atlas. 60 Tafeln. Leipzig-Wien, Franz Deuticke. 1895.

114, 1876 **Bentkowsky, K.**, Beiträge zur Histologie der Schleimhaut des Magens und des Duodenum. Medizin. Zeitg. 1876, No. 14, 15, 17 u. 18. (Polnisch.) Dieselbe Arbeit im Auszuge i. d. Protok. d. Sekt.-Sitzung. d. V. Versamml. russ. Naturf. u. Ärzte in Warschau. 1876. (Russisch.)

6757, 1894 **Berdal, H.**, Nouveaux éléments d'histologie normale. 4. édit. entièrem. revue et augmentée. Paris, A. Maloine. 8°. Avec fig. uombr. 618 pp. 1894.

208, 1862 **Bergmann**, Einiges über den Drüsenmagen der Vögel. Reicherts u. Dubois-Reymonds Arch. f. Anatomie u. Physiologie. 1862, p. 581—587 mit Taf. XIV.

7403, 1852 **Bergmann** u. **Leuckart**, Vergleichende Anatomie und Physiologie. Stuttgart 1852.

220, 1879 **Bergonzini, C.**, Sulla Struttura Istologica, della Mucosa Stomacale del Myoxus Avellanarius L. Nota in: Annuario della Societá dei Naturalisti in Modena. Serie II, Anno XIII, p. 127—129. Modena 1879.

231, 1885 **Bergonzini**, Sulla struttura dello stomaco dell Alcedo hispida e sullo strato cuticulare (corneo) del ventriglio degli uccelli. Atti della Società dei Naturalisti di Modena, Memorie série III, vol. IV. Anno XIX, p. 1—13. 1885.

499, 1852—53 **Berlin**, Bijdrage tod de spijsvertering der Vogeles. Nederlandsch Lancet. 3 Serie, 2 Jahrg. p. 57—68, 1 Tafel. Gravenhage. 1852—53.

209, 1859 **Bernard Claude**, Leçons sur les propr. physiologiques et les altérations pathologiques des liquides et de l'organisme II, S. 375. 1859.

7548, 1852 **Bidder, F.** u. **Schmidt, C.**, Die Verdauungssäfte und der Stoffwechsel. Mitau u. Leipzig 1852.

173, 1875 **Biedermann, W.**, Untersuchungen über das Magenepithel. Sitzungsber. d. Wiener Akad. d. Wissensch., mathem.-naturw. Klasse. Bd. 71, H. 3--5, S. 377—398. 1 Tafel. 22. April 1875.

107, 1887 **Bikfalvi, K.**, Beiträge zum feineren Bau der Magendrüsen. Orvostermészet-tudományi Ertesito. Ungarisch. S. 267 u. 302. Deutsches Ref. S. 302—315. 1887.

56, 1838 **Bischoff, Th. W. L.**, Über den Bau der Magenschleimhaut. Müllers Arch. Berlin, p. 503—525. 2 Tafeln. 1838.

1036, 1840 **Bischoff, Th. Ludw. Wilh.**, Lepidosiren paradoxa. Anatomisch untersucht und beschrieben. Mit 7 Steindrucktafeln gr. 4°. Leipzig 1840. L. Voss.

120, 1888 **Bizzozero, G.**, Über die Regeneration der Elemente der schlauchförmigen Drüsen und des Epithels des Magendarmkanals. Anat. Anz. 3. Jahrg. No. 26, S. 781—784. 1888.

6086, 1891/92 **Bizzozero, G.**, Sulle ghiandole tubulari del tubo gastro-enterico e sui rapporti del loro epitelio coll' epitelio di rivestamento della mucosa. Nota quarta. Atti della R. accademia delle scienze di Torino. Vol. 27, S. 891—903 mit 1 Tafel. 1891/92.

7216, 1894 **Bizzozero, G.**, Relazione sulla memoria intitolata: Sulla riproduzione della mucosa pilorica d. R. Vivante. Atti della R. accad. d. scienze di Torino, Vol. 29. 1893/94 p. 366. Torino 1894.

1080, 1885 **Bizzozero, G.**, u. **Vassale, G.**, Über den Verbrauch der Drüsenzellen der Säugetiere in erwachsenen Tieren. Mediz. Centralbl. S. 49—51 und 179—180. 1885.

178, 1874 **Bleyer, E.**, Magenepithel u. Magendrüsen der Batrachier. In.-Diss. Königsberg 1874.

7672, 1890 **Boas, J. E. V.**, Zur Morphologie des Magens der Cameliden und der Traguliden und über die systemat. Stellung letzterer Abteilung. 1 Tafel u. 5 Figuren im Text. Morph. Jahrb. 17. Bd., p. 494—524. 1890.

104, 1878 **Bocci, B.**, Intorno alla topografia e morfologia della mucosa dello stomaco e al luogo di genesi dell acido del suco gastrico. 2 Tafeln. Napoli 1878.

7282, 1895 **Böhm, A. A.** u. **v. Davidoff, M.**, Lehrbuch der Histologie des Menschen einschliesslich der mikroskopischen Technik. 246 Abbild. XV, 404 pp. Wiesbaden 1895.

1175, 1890 **Bonnet, R.**, Über Eingeweidemelanose. Verhandl. der phys.-med. Gesellsch. zu Würzburg. N. F. Bd. 24, No. 1. 18 S., 1 Tafel. 1890.

7682, 1891 **Bonnet, R.**, Grundriss der Entwicklungsgeschichte der Haussäugetiere. Mit 201 Abbild. Berlin 1891.

6091, 1893 **Bonnet**, Über den feineren Bau der Magenschleimhaut des Menschen und einiger Haustiere. Mediz. Gesellsch. z. Giessen, Sitz. v. 5. Juli 1892. Deutsch. mediz. Wochenschr. Jahrg. 19, No. 18, p. 430—431. 1893.

6090, 1893 **Bonnet**, Über den feineren Bau der Magenschleimhaut des Menschen und einiger Haustiere. 29. Ber. der oberhess. Gesellsch. f. Natur- u. Heilkunde p. 193—199. Giessen 1893.

7145, 1895 **Bonnet**, Über die Schlussleisten der Epithelien. Deutsche mediz. Wochenschr. 1895.

163, 1884 **Boulart** et **Pilliet**, Note sur l'estomac du dauphin. Robin et Pouchet, Journ. de l'anat. etc. 20. Bd. p. 432—440. 1884.

6093, 1884 **Brade**, Zur Histologie des Magens des Schweines. S. 132—140. Berichte über das Veterinärwesen im Königr. Sachsen für das Jahr 1883. Dresden 1884.

1225, 1888 **Brass, A.**, Kurzes Lehrbuch der normalen Histologie des Menschen und typischer Tierformen. 8°. 484 S. Leipzig, Thieme 1888.

7482, 1895 **Brass, A.**, Atlas der Gewebelehre des Menschen. 60 Taf. in Grav. u. Tondruck. Heft 1 u. 2. 4°, Selbstverl. Göttingen. 1895.

110, 1880 **Braun, M.**, Zum Vorkommen von Flimmerepithel im Magen. Zool. Anz. 1880, No. 69, S. 568—569.

58, 1859 **Brinton, W.**, Stomach and intestine, Todds cyclop. Vol. V. (Supplementary Vol.) p. 293—423. London 1859.

6703, 1860–62 **Brinton, W.**, Experiments and Observations on the Structure and Function of the Stomach in the Vertebrate Class. Proc. of the Royal Soc. of London. Vol. XI, p. 357—358. 1860—62.

6617, unvollendet, **Bronn, H. G.**, Klassen und Ordnungen des Tierreichs. 6. Bd. Abt. I Fische (Sagemehl) unvoll.; Abt. II Amphibien (Hoffmann) 1878; Abt. III Reptilien (Hoffmann) 1890; Abt. IV Vögel (Gadow, Selenka) 1869 bis 1891; Abt. V Mammalia (Giebel) unvollendet.

187, 1849 **Bruch, C.**, Über Magenkrebs und Hypertrophie der Magenhäute in anatom. und klin. Hinsicht. Henle u. Pfeufers Zeitschr. f. rat. Med. 8. Bd. S. 249. 1849.

7494, 1859 **Brücke, E.**, Beiträge zur Lehre von der Verdauung. Sitzungsber. d. math.-nat. Kl. d. Wiener Akad. d. Wissensch. Bd. XXXVII, p. 131—185. 1859.

6651, 1851 **Brücke**, Über ein in der Darmschleimhaut aufgefundenes Muskelsystem. Sitzungsber. d. math.-nat. Kl. d. k. Akad. d. Wissensch. zu Wien. VI. Bd. p. 214—219. 1851.

547, 1881 **Brücke**, Vorlesungen über Physiologie. I. Bd. 3. Aufl. Wien 1881.

25, 1875 **Brümmer, J.**, Stachel- und Riffzellen in der Magenwand verschiedener Säugetiere. Med. Centr.-Bl. No. 28, S. 451—452. 1875.

78, 1876 **Brümmer, Joh.**, Anatomische und histologische Untersuchungen über den zusammengesetzten Magen verschiedener Säugetiere. Deutsche Zeitschr. f. Tiermedicin Bd. II, S. 158—186 u. 299—319, 4 Tafeln. 1876.

1331, 1809 **Brugnone**, Essai anatomique et physiologique sur la digestion dans les oiseaux, in: Mémoires de l'Académie impériale des sciences, littérature et beaux arts de Turin pour 1805—1808. Sciences physiques et mathématiques. Tome III, p. 306–317. 1809.

7677, 1811 **Brugnone**, Des animaux ruminans et de la rumination. Mémoires de l'académie impériale des sciences. Littérature et beaux arts de Turin. Pour les années 1809—1810. Sciences physiques et mathématiques. Turin 1811. pag. 1—56 und pag. 309—346.

7356, 1894 **v. Brunn A.**, Verdauungsorgane. Ergebn. d. Anat. u. Entwickelungsgeschichte. Bd. 3, 1893. Wiesbaden 1894. Verdauungsorgane p. 238—261.

264, 1715 **Joh. Conrad à Brunn**, Glandulae duodeni seu pancreas secundarium in intestino duodeno hominis primum abhinc in aliis quoque animalibus detectum. Frankfurt und Heidelberg 1715.

1303, 1891 **De Bruyne**, De la présence du tissu réticulé dans la tunique musculaire de l'intestin. Travail du laboratoire d'histologie normale de l'Université de Gand. Compt. rend. hebdomadaires de l'académie des sciences, Tome CXIII, p. 865—868. Paris 1891.

74, 1847 **Budge, J.**, Quergestreifte Muskelfasern im Magen von Cobitis fossilis. Medizin. Zeitung d. Vereins f. Heilkunde in Preufsen. 16. Jahrg. 1847. Nr. 1, S. 4.

199, 1864—1869 **Burmeister**, Anales del Museo publico de Buenos-Aires. I. 1864—1869. p. 419.

102, 1886 **Cacciola, S.**, Sulla distribuzione dei nervi dello strato ghiandulare della mucosa dello stomaco. con 3 fig. Quattro casi di neoplasma ec. Padova, Prosperini 1886.

6353, 1893 **Ramón y Cajal, S.**, Manual de histología normal y técnica micrografica. 2. edición. 4°. Madrid 1893.

4308, 1883 **Cajetan, J.**, Ein Beitrag zur Lehre von der Anatomie und Physiologie des Tractus intestinalis der Fische. Inaug.-Diss. Bonn 1883.

123, 1889/90 **Capparelli, A.**, La terminazioni nervose nella mucosa gastrica. Con 1 tavola. Atti della Accademia gicenia di scienze naturali in Catania. Anno I, XVI. 1889/90. Serie IV, Vol. II. 1890. p. 253—256.

119, 1891 **Capparelli, A.**, Die nervösen Endigungen in der Magenschleimhaut. Laboratorium der experimentellen Physiologie der Universität Catania. Biologisches Centralblatt, Bd. XI, Nr. 1, S. 27—30. 1891.

6108, 1893 **Carlier, E. W.**, Contributions to the Histology of the Hedgehog. (Erinaceus europaeus.) 3 Pl. Journal of Anatomy and Physiology Bd. 27. I. The Alimentary Canal. II. The Liver. p. 85—111. London 1893.

7545, 1869 **Carpenter, William B.**, Principles of Human Physiology edited by Henry Power. 7. Aufl. London 1869.

1394, 1834 **Carus, Carl Gust.**, Lehrbuch der vergleichenden Zootomie. Durch 20 Kupfertaf. (in gr. 4° mit 6¼ Bogen Erklär.) erläutert. 2. durchgängig verb. umgearb., vermehrte und mit durchaus neuen Tafeln versehene Aufl. 2 Teile gr. 8°. Leipzig 1834. Fr. Fleischer.

211, 1835 **Carus, C. G.**, und **Otto, A. W.**, Erläuterungstafeln zur vergleichenden Anatomie, Heft 4. Verdauungsorgane. Leipzig 1835.

121, 1883 **Cattaneo, G.**, Sur l'histologie du ventricule et du proventricule du Melopsittacus undulatus. Journal de micrographie, 7 année, 1883, p. 508 bis 512 u. 571—576 = franz. Übersetzung von: Sull 'istologia del ventricolo e proventricolo del Melopsittacus undulatus. Bollett. Scientifico. Pavia 1883.

245, 1883 **Cattaneo, G.**, Sull 'istologia del ventricolo e proventricolo del Melopsittacus undulatus (Shaw). Bollett. Scientifico. Pavia. No. 1. März 1883.

221, 1885 **Cattaneo, G.**, Istologia e sviluppo dell apparato gastrico degli uccelli in: Attti della Soc. Ital. di Sc. Nat. Vol. XXVII, p. 90—175. Anno 1884. Milano 1885.

232, 1885 **Cattaneo, G.**, Sulla struttura e formazione dello strato cuticolare (corneo) del ventricolo muscolare degli uccelli. Bollettino scientifico VII, p. 87 (7 S.). Pavia 1885.

1403, 1886 **Cattaneo, G.**, Istologia e sviluppo del tubo digerente dei pesci. Atti della società Italiana di scienze naturali V, XXIX, mit 3 Tafeln. 65 pp. Milano 1886.

55, 1886 **Cattaneo, G.**, Struttura e sviluppo dell intestino dei pesci. Communicazione preventiva Bolletino scientifico No. 1, 8 S. Pavia marzo 1886.

131, 1886 **Cattaneo, G.**, Sull' existenza delle glandule gastriche, nell' Acipenser sturio e nelle Tinca vulgaris. Rendiconti Reale Istituto Lombardo di scienze e lettre Serie II, Vol. XIX, p. 676—682, 1. tav. 1886.

1404, 1887 **Cattaneo, G.**, Note d'istologia comparata. Bolletino scientifico No. 3 e 4. Sett. e Dicembre 1886. 16 pp. I. Ulteriori ricerche sulla struttura delle glandule peptiche dei selaci, ganoidi e teleostei. II. Sul Significato

Fisiologico delle glandule da me trovate nello stomaco dello Storione e sul valore morfologico delle loro cellule. (In riposta a un osservazione del Prof. R. Wiedersheim.) Pavia 1887.

7541, 1888 **Cattaneo, G.**, Intorno a un recente Lavoro sullo stomaco degli uccelli. Pavia, Aprile 1888.

7261, 1894 **Cattaneo, G.**, Sullo stomaco del Globiocephalus Svineval Flow. e sulla digestione gastrica nei Delfinidi. Boll. mus. d. zool. e anat. compar. d. R. univ. di Genova. No. 24. Con fig. 1894.

7308, 1894 **Cattaneo, G.**, Sullo stomaco del Globiocephalus Svineval Flow. e sulla digestione gastrica nei Delfinidi. 1 tav. Atti soc. ligust. sc. nat., V. 5, 16 pp. 1894.

7215, 1893 **Cattaneo, G.**, Sull' anatomia dello stomaco del Pteropus medius. Atti soc. ligust. di sc. nat. e geogr. Vol. 4. Anno 4, No. 2, p. 142—149. — Musei di zoologia e Anatomia comparata della R. università di Genova No. 10, 1893 und: Sur l'anatomie de l'estomac du Pteropus medius 7 Abb. Archives italiennes de Biologie Tome 19, p. 344—350. 1893.

7551, 1894 **Caverni, R.**, Degli organi e delle funzione della ruminazione. Atti R. accad. dei georgofili di Firenze, Série 4, Vol. 16, Disp. II, p. 173 bis 184. 1894.

243, 1884 **Cazin, M.**, Note sur la structure de l'estomac du Plotus melanogaster. Annales des sciences naturelles, 6e série, t. XVIII, Zoologie. 1884.

167, 1885 **Cazin, M.**, Développement de la couche cornée du gésier du poulet et des glandes qui la sécrètent. Comptes rendus t. 101, no. 24, p. 1282 bis 1284. 1885.

233, 1885 **Cazin, M.**, Observations sur l'anatomie du Pétrel géant (Ossifraga gigantea L.). Bibliothéque de l'École des hautes études, Section des sciences naturelles t. XXXI, art. no. 9. Paris 1885.

166, 1886 **Cazin, M.**, Recherches sur la structure de l'estomac des oiseaux. Comptes rendus t. 102, no. 18, p. 1031—1033. 1886.

124, 1886 **Cazin, M.**, Sur la structure de la muqueuse du gésier des oiseaux. Bulletin de la société philomath. de Paris. 9 janv. 1886. 7 série, 10. Bd., p. 57—61.

234, 1887 **Cazin, M.**, Sur le développement embryonnaire de l'estomac des oiseaux. Bulletin de la société philomathique de Paris. 7 série, 11 Bd., séance de 8 janv. 1887. Paris 1886—87.

241, 1887 **Cazin, M.**, Contribution à l'étude des muqueuses gastriques. Association française pour l'Avancement des Sciences. 16 Session. Toulouse (Congrès de Toulouse 26 sept. 1887). p. 267. Paris 1887.

168, 1887 **Cazin, M.**, Glandes gastriques à mucus et à ferment chez les oiseaux. Comptes rendus t. CIV, no. 9, p. 590—592. 1887.

153, 1888 **Cazin, M.**, Recherches anatomiques, histologiques et embryologiques sur l'appareil gastrique des oiseaux. Annal. des scienc. natur. Zool., 7 série, Bd. IV, p. 177—323, 6 Taf. 1888.

7670, 1895 **Chalmers, Mitchell P.**, On the proventricular Crypts of Pseudotantalus ibis. Proceedings of the zool. soc. of London p. 271—273. Mit 2 Abb. und 1 Tafel. 1895.

449, 1666—99 **Charras**, Anatomie de la vipère in Mém. de l'académie Royale des sciences. Paris 1666—99. T. III, part. 2, p. 209—250.

6700, 1894 **Chatin, L.**, Organes de nutrition et de réproduction chez les vertébrés. 8°. 176 pp. Paris 1894.

7629, 1872 **Clark, J. W.**, The visceral Anatomy of the Hippopotamus. Proceedings of the Zoological Society of London. 8 Fig., p. 185—195. 1872.

259, 1891 **Claus, C.**, Lehrbuch der Zoologie. 5. Aufl. Marburg 1891.

1467, 1884 **Cleland**, Notes on the viscera of the porpoise (Phocaena communis) and white-beaked Delphin (Delphinus albirostris). Journ. of anat. and physiol. Vol. 18, p. 327—334. 1884.

263, 1893 **Cloetta, M.**, Beiträge zur mikroskopischen Anatomie des Vogeldarmes. Archiv f. mikrosk. Anat. Bd. 41, Taf. XI, S. 88—119. 1893.

188, 1865 **Cobelli, R.**, Le Ghiandole acinose della parte pilorica dello Stomaco. Sitzungsberichte d. kais. Akad. d. Wissensch., math.-naturw. Kl., 50. Bd., 1. Abtlg., S. 483. Jahrg. 1864. Wien 1865.

7409, 1895 **Cohn, Th.**, Über Interzellularbrücken und Kittsubstanz. Merkel und Bonnets anat. Hefte I. Abtlg., XV. Heft, p. 295—333, mit 2 Taf. 1895.

103, 1849 **Colin**, De la comparaison de l'estomac et de l'intestin dans nos espèces domestiques. Recueil de médecine vétérinaire pratique 3 série, t. VI (26 Vol. de la Collection), p. 476—496, p. 543—560, p. 925—946. Paris 1849.

213, 1871 **Colin, G.**, Traité de physiologie comparée des animaux. 2e éd., t. I. Paris 1871.

7788, 1891 **Contejean, Ch.**, Sur la digestion stomacale de la grenouille. Compt. rend. d. l'ac. des sciences d. Paris Bd. 112, p. 954—957. 1891.

6122, 1892 **Contejean, Ch.**, Sur les fonctions des cellules des glandes gastriques. Travail du laboratoire de Chauveau. Archives de physiologie normale et patologique année 24, série V, tome IV, no. 3, p. 554—561. 1892.

6126, 1892 **Cordier, J. A.**, Des modifications subies avec l'age par les formations de la muqueuse du rumen chez les ruminants. Bulletin de la société zoologique de France tome 17, p. 229—230. Paris 1892.

6124, 1892/93 **Cordier, J. A.**, Observations anatomiques sur la gouttière dite oesophagienne de l'estomac de quelques mammifères. Bulletin de la soc. philom. de Paris 1892/93, série 8, vol. 5, p. 59—61. 1892/93.

6125, 1892/93 **Cordier, J. A.**, Observations sur la vascularisation stomacale chez les ruminants et sur une fonction probable des papilles du rumen et des cloisons cellulaires du réseau. Bulletin de la soc. philomat. de Paris 1892/93, série 8, tome V, p. 31—33.

6855, 1893 **Cordier, J. A.**, Observations d'anatomie comparée sur l'estomac des Caméliens. Bulletin de la soc. zool. de France tome 18, no. III, p. 75—78. Paris 1893.

7262, 1893 **Cordier, J. A.**, Recherches sur l'anatomie comparée de l'estomac des ruminants. Paris. 4°. 6 Taf., 128 pp. Thèse de pharmacie 1893. Auch in Annal. des sciences natur. Année 59. 1893. Série VII, tome 16, Zoologie, p. 1—128, 6 pl.

6817, 1894 **Cordier, J. A.**, Considérations anatomiques sur l'assimilation des cavités de l'estomac composé des ruminants. Compt. rend. soc. philom. de Paris 1893, 28 janvier, p. 6—8. 1894.

6799, 1894 **Cordier, J. A.**, Quelques remarques sur l'anatomie comparée de l'estomac des Kanguroos. Compt. rendu soc. philomatique de Paris no. 6, p. 3—4, séance du 13 janv. 1894.

6816, 1894 **Cordier, J. A.**, Sur l'anatomie comparée du rumen et du réseau chez les ruminants. Compt. rend. soc. philomatique de Paris 1893, 11 mars, p. 6—8. 1894.

7543, 1894 **Cordier, J. A.**, Sur l'estomac du Cerf de David. Compte rendu de la soc. philomatique de Paris, no. 4, p. 4—5, séance du 9 déc. 1893. 1894.

6809, 1894 **Cordier, J. A.**, Sur un procédé de délimitation des regions glandulaires dans la muqueuse du tube digestif. Compte rendu de la soc. philomatique de Paris no. 6, p. 2—3, séance du 13 janvier 1894.

1504, 1850 **Corti, Marqu. Alph.**, Flimmerbewegungen bei Frosch- und Krötenlarven. In: Verhandlg. der phys.-mediz. Ges. in Würzburg Bd. 1, 1850, p. 191—192.

152, 1879 **Coudereau**, Sur l'estomac du porc. Gaz. médic. de Paris. 1879. No. 49, p. 632.

112, 1885 **Coudereau, A.**, Structure et fonctions de glandes de l'estomac etc. Travaux du laboratoire de physiol. de la faculté de médecine de Paris I, 1885, p. 19—29, 7 Taf.

7639, 1895 **Cremer, Werner**, Untersuchungen über die chemische Natur des Schleimkörpers der Magenschleimhaut. Inaug.-Diss. 25 pp. Bonn 1895.

109, 1866 **Curschmann, H.**, Zur Histologie des Muskelmagens der Vögel. Zeitschr. f. wissensch. Zool. Bd. XVI, Heft 2, p. 224, Taf. XII. 1866.

445, 1809—1810 **Cuvier**, Vorlesungen über vergl. Anatomie. Paris chez Baudouin VII—XII (1800—1805). Übersetzt von Meckel 1809—1810.

459, 1837 **Cuvier**, Leçons d'anatomie comparée. 2. Aufl. Paris, Crochard et Co. 1835. Übersetzt von Duvernoy. Stuttgart 1837.

7495, 1768 **Daubenton**, Dans Buffon, Histoire naturelle des Mammifères. 10. Bd. Paris 1768.

1575, 1887 **Decker, Fr.**, Zur Physiologie des Fischdarmes. Festschrift für A. v. Kölliker zur Feier seines 70. Geburtstages. S. 387—411. Leipzig 1887.

7202, 1894 **Dobrowolski, Z.**, Lymphknötchen (Folliculi lymphatici) in der Schleimhaut der Speiseröhre, des Magens, des Kehlkopfs, der Luftröhre und der Scheide. Aus dem pathol.-anat. Institut v. W. Brodowskyi in Warschau. Preisgekr. v. d. mediz. Gesellsch. in Warschau. 1 Taf. E. Zieglers Beitr. z. pathol. Anat. u. allgem. Pathol. Bd. 16, Heft 1, p. 43—101. 1894.

1639, 1884 **Dobson, G. E.**, On the myology and visceral anatomy of Capromys melanurus. Proceedings of the zool. society of London Vol. XVIII, p. 233—250, 3 Tafeln. 1884.

6624, 1859 **Donders**, Physiologie des Menschen. Deutsch von F. W. Theile. Bd. I. 1856. II. Aufl. Leipzig 1859.

7552, 1894 **Doyon, Maur.**, Contribution à l'étude des phénomènes mécaniques de la digestion gastrique chez les oiseaux. In: Arch. Phys. Paris. 26 année, p. 869—878, Figg. 1894.

1708, 1833 **Duvernoy, G. L.**, Fragmens d'anatomie sur l'organisation des serpens. (Mit 9 Taf.) In: Annales des sciences natur. tome 30, p. 5—32 und p. 113 bis 159. 1833.

7457, 1835 **Duvernoy, G. L.**, Fragmens d'histoire naturelle sur les Musaraignes (Sorex). Mémoires de la société du muséum d'histoire naturelle des Strasbourg 2. Bd. Paris 1835.

373, 1835 **Duvernoy, G. L.**, Observations sur le canal alimentaire des Semnopithèques. Avec une pl. Mémoires de la société du muséum d'histoire naturelle de Strasbourg tome II. Paris 1835.

75, 1834 **Eberle, J. N.**, Physiologie der Verdauung nach Versuchen auf natürlichem und künstlichem Wege. 408 Seiten. Würzburg 1834.

36, 1870 **Ebstein, W.**, Beiträge zur Lehre vom Bau und den physiologischen Funktionen der sogenannten Magenschleimdrüsen. Arch. f. mikrosk. Anat. Bd. VI, Heft 4, S. 515, Taf. XXVIII. 1870.

68, 1872 **Ebstein** und **Grützner**, Über den Ort der Pepsinbildung im Magen. Pflügers Archiv Bd. VI, S. 1—19. 1872.

227, 1874 **Ebstein** und **Grützner**, Kritisches und Experimentelles über die Pylorusdrüsen. Pflügers Archiv Bd. VIII, S. 617—623. 1874.

62, 1874 **Ebstein** und **Grützner**, Über Pepsinbildung im Magen. Pflügers Archiv Bd. VIII. 1874.

218, 1856 **Ecker**, Über den Bau der Magenschleimhaut von Delphinus phocaena. Berichte über die Verhandlungen der naturforsch. Gesellsch. zu Freiburg Heft 2, Nr. 12, S. 212—214. 1856.

425, 1882 **Ecker** und **Wiedersheim**, Die Anatomie des Frosches. In 3 Abteilungen. Braunschweig 1882.

77, 1889 **Edelmann**, Vergleichend-anatomische und physiologische Untersuchungen über eine besondere Region der Magenschleimhaut (Cardialdrüsenregion) bei den Säugetieren. Deutsche Zeitschr. f. Thiermedizin Bd. XV, S. 165 bis 214, 1 Taf., auch als Rostocker Inaug.-Diss. 1889.

1784, 1876 **Edinger, L.**, Über die Schleimhaut des Fischdarmes, nebst Bemerkungen zur Phylogenese der Drüsen des Darmrohres. Archiv f. mikrosk. Anat. Bd. 13, S. 651—692, 2 Taf. 1876.

1, 1879 **Edinger, L.**, Zur Kenntnis der Drüsenzellen des Magens, besonders beim Menschen. Arch. f. mikrosk. Anat. Bd. 17, S. 193—211, 1 Taf. 1879.

2, 1879 **Edinger, L.**, Notiz, betreffend den Magen von Tropidonotus natrix. Arch. f. mikrosk. Anat. Bd. 17, S. 212. 1879.

6530, 1882 **Edinger, L.**, Über die Reaktion der lebenden Magenschleimhaut. Pflügers Archiv für die gesamte Physiologie Bd. 29, S. 247—256. 1882.

1811, 1868 **Eimer, T.**, Über Becherzellen. Arch. f. pathol. Anat. u. Physiol. Bd. 42, S. 490—545, Taf. XII. 1868.

34, 1889 **Eisler, P.**, Zur Kenntnis der Histologie des Alligatormagens. Archiv f. mikrosk. Anat. Bd. XXXIV, S. 1—10, 1 Taf. 1889.

117, 1881 **Ellenberger**, Zur Anatomie und Physiologie des dritten Magens der Wiederkäuer. Arch. f. wissenschaftl. u. prakt. Tierheilkunde Bd. VII, S. 17—58, 1 Taf. 1881.

6149, 1882 **Ellenberger**, Beitrag zur Lösung der Frage der Innervation des Psalters der Wiederkäuer. Arch. f. wissensch. u. prakt. Tierheilk. VIII, S. 167 und Sächs. Ber. S. 153. 1882.

6653, 1882 **Ellenberger**, Mitteilungen üb. Untersuchungen d. physiolog. Versuchsstation aus dem Jahre 1881. VII. Beitrag zur Lösung der Frage der Innervation des Psalters der Wiederkäuer S. 153—157. Berichte über das Veterinärwesen im Königr. Sachsen f. d. Jahr 1881. Dresden 1882.

6151, 1882 **Ellenberger**, Über die Natur der Magensäure des Pferdes und den Ort der Pepsinbildung im Pferdemagen. Tageblatt der Naturf.-Versamml. S. 224. 1882.

6152, 1882 **Ellenberger**, Über die Veränderungen der Nährstoffe im Pferdemagen. Tagebl. d. Naturf.-Versamml. S. 232. 1882. (Siehe das Ref. hierüber in Jahresber. üb. d. Leist. auf d. Gebiete d. Veterinärmedizin II [Jahr 1882] S. 108. Berlin 1883.)

6148, 1883 **Ellenberger**, Über die Natur der Magensäure des Pferdes und den Ort der Pepsinbildung im Pferdemagen. Kochs Monatsschrift VIII, S. 13. 1883.

1827, 1884 **Ellenberger, W.**, Handbuch der vergleichenden Histologie und Physiologie der Haussäugetiere, bearbeitet von Bonnet, Csokor, Eichbaum etc., I. Bd. Histologie. Berlin, Parey 1884.

6654, 1884 **Ellenberger**, Referat über die Arbeit Paulis „Zur mikrosk. Anatomie des vierten Magens der Wiederkäuer". S. 115—116. Berichte über das Veterinärwesen im Königr. Sachsen f. d. Jahr 1883. Dresden 1884.

253, 1886 **Ellenberger, W.**, Ref. in Jahresber. üb. d. Leistungen auf d. Gebiete der Veterinärmedizin VI. Jahrg., S. 175. (Jahrg. 1886) Berlin 1887 ist Ref. über Ellenberger und Hofmeister 6154, 1886.

1831, 1888 **Ellenberger, W.**, Grundrifs der vergl. Histologie der Haussäugetiere. Mit 373 Textabb. und einem Anhang: Anleitung zu histologischen Untersuchungen. gr. 8°. S. VI und 270. Berlin, Parey 1888.

7456, 1890 **Ellenberger, W.**, Handbuch der vergl. Histologie und Physiologie der Haussäugetiere. 2. Bd.: Physiologie. Berlin 1890.

7263, 1895 **Ellenberger, W.**, Ein Beitrag zur Lehre von der Lage und Funktion der Schlundrinne der Wiederkäuer. Arch. f. wissensch. u. prakt. Tierheilk. Bd. XXI, Heft 1, p. 62—77. 1895.

7366, 1891 **Ellenberger** und **Baum**, Systematische und topographische Anatomie des Hundes. Berlin 1891.

6160, 1882 **Ellenberger** und **Hofmeister**, Die Magenverdauung des Pferdes. Arch. f. wissensch. u. prakt. Tierheilkunde Bd. VIII, S. 395. 1882.

6156, 1883 **Ellenberger** und **Hofmeister**, Die Eigenschaften und die physiolog. Wirkungen des Pferdemagensaftes. Arch. f. wissensch. u. prakt. Tierheilkunde Bd. IX, S. 177—195. 1883.

1836, 1883 **Ellenberger** und **Hofmeister**, Über die Verdauungssäfte und die Verdauung des Pferdes. (Fortsetzung V: Über den mikroskopischen Bau der Magenschleimhaut, den Ort der Pepsinbildung und den Pepsingehalt der Magenschleimhaut in den verschiedenen Verdauungsperioden.) Arch. f. wissensch. u. prakt. Tierheilkunde Bd. IX, S. 261—292, 1 Taf. 1883.

6157, 1884 **Ellenberger** und **Hofmeister**, Referat über die Arbeit Paulis „Zur Physiologie des vierten Magens der Wiederkäuer" S. 101—102. Berichte üb. d. Veterinärwesen im Königr. Sachsen f. d. Jahr 1883. Dresden 1884.

118, 1885 **Ellenberger** und **Hofmeister**, Der Magensaft und die Histologie der Magenschleimhaut der Schweine. Arch. f. wissensch. u. prakt. Tierheilkunde Bd. XI, S. 249—269, 1 Taf. 1885.

6154, 1886 **Ellenberger** und **Hofmeister**, Der Magensaft und die Histologie der Magenschleimhaut der Schweine. Berichte üb. die Veterinärwissensch. im Königr. Sachsen 1885, S. 122—128. Dresden 1886.

7408, 1889 **Ellenberger** und **Hofmeister**, Über die Verdauung des Schweines. Arch. f. Physiol. Du Bois-Reymonds Jahrg. 1889.

203, 1849 **Eschricht, D. F.**, Zoologisch-anatomisch-physiologische Untersuchungen über die nordischen Waltiere. Mit 15 Tafeln, 48 Holzschnitten, 206 S. Leipzig 1849.

6494, 1882 **Ewald, C. A.**, Über den „Coefficient de partage" und über das Vorkommen von Milchsäure und Leucin im Magen. Virchows Arch. Bd. XC. 1882.

222, 1873 **Fick, A.**, Über das Magenferment kaltblütiger Tiere. Versuche des Dr. Murisier aus Genf. Verhandl. der physikal.-medizin. Gesellsch. zu Würzburg N. F., IV. Bd., S. 120—121. 1873.

2302, 1893 **Field, H. H.**, Über die Art der Abfassung naturwissenschaftlicher Litteraturverzeichnisse. Biol. Centralbl. Bd. XIII, p. 753—758. 1893.

157, 1891 **Fischl, R.**, Beiträge zur normalen und pathologischen Histologie des Säuglingmagens. Prager Zeitschr. f. Heilkunde Bd. XII, S. 395—446. 1891.

162, 1891 **Fleischmann, A.**, Bemerkungen über den Magen der Rodentia. Morphol. Jahrb. Bd. XVII, S. 408—416. (Zur Arbeit von Toepfer 161, 1891.) 1891.

54, 1839 **Flourens**, Recherches anatomiques sur la structure des membranes muqueuses gastrique et intestinale. Annales des sciences naturelles IIe sér., vol. XI. Zoologie p. 282—287. 1839.

500, 1860 **Flower, W. H.**, On the structure of the Gizzard of the Nicobar Pigeon and other granivorous Birds. Proceedings of the Zoological Soc. London p. 330—334, 2 pl. 1860.

215, 1867 **Flower, W. H.**, Notes on the visceral anatomy of Hyaemoschus aquaticus. Proceedings Zoological Soc. London 1867.

7626, 1872 **Flower, W. H.**, Lectures on the comparative Anatomy of the mammalia. The medical Times and Gazette Vol. I, p. 215, 291, 335, 392, 451, 507, 561, 621, 678. Vol. II, p. 1, 59, 115, 219, 321, 371, 427, 591, 645. 1872.

2060, 1879 **Forbes, A.**, On the Anatomy of the African Elephant (Elephas africanus Blum.). Proceedings of the Zoolog. Soc. of London 1879, p. 420 bis 435, 8 Holzschnitte.

79, 1880 **Forbes, W. A.**, Contributions to the anatomy of Passerine Birds. Part. I. On the structure of the Stomach in certain genera of Tanagers. Proceed. of the Zool. Society of London 1880, p. 143—177, 2 Holzschn. im Text.

6487, 1881 **Forbes, W. A.**, On some Points in the Anatomy of the Koala (Phascolarctos cinereus). Proceedings of the Zoological Society of London p. 180 bis 195. 1881.

498, 1882 **Forbes, W. A.**, On some points in the Anatomy of the Indian Darter (Plotus melanogaster) and on the Mechanism of the Neck in the Darters (Plotus), in Connexion with their habits. Proceedings Zool. Soc. London p. 208—212. 1882.

6312, 1891 **Fränkel, S.**, Beiträge zur Physiologie der Magendrüsen. Pflügers Arch. für die gesammte Physiologie Bd. XLVIII, S. 63—73. 1891.

7787, 1891 **Fränkel, S.**, Bemerkungen zur Physiologie der Magenschleimhaut der Batrachier. Arch. f. d. ges. Physiologie Bd. L, S. 293—297 (Entgegnung auf die Arbeit von Grützner). 1891.

6179, 1892 **Franck, L.**, Handbuch der Anatomie der Haustiere mit besonderer Berücksichtigung des Pferdes. 3. Aufl., durchgesehen und ergänzt von P. Martin. 2 Bde. Stuttgart 1892.

150, 1846 **Frerichs**, Artikel Verdauung in Wagners Handwörterbuch der Physiologie Bd. III, Taf. V, p. 658—872. 1846.

370, 1875 **Frey, H.**, Grundzüge der Histologie. 24 Vorles. Leipzig 1875.

2115, 1876 **Frey, H.**, Handbuch der Histologie und Histochemie des Menschen. 5. Aufl. Leipzig, W. Engelmann 1876.

60, 1871 **Friedinger**, Welche Zellen in den Pepsindrüsen enthalten das Pepsin? Wiener akad. Sitzungsber. Bd. LXIV, Abt. 2, S. 325. 1871.

6647, 1855 **Funke**, Lehrbuch der Physiologie Bd. I. Leipzig 1855. Bd. II. 1857 (4. Aufl. von Wagners Lehrbuch der Physiologie).

2183, 1879 **Gadow, Hans**, Versuch einer vergleich. Anatomie des Verdauungssystems der Vögel. Jenaische Zeitschr. f. Naturwissensch. Bd. XIII, N. F. 6, S. 92—171, 8 Taf. u. S. 339—403, 1 Taf. 1879.

2195, 1890 **Gage, S. H.**, and **Gage, Susanna Phelps**, Changes in the ciliated areas of the alimentary canal of the Amphibia during development and the relation to the mode of respiration. Proceed. of the American association for the advancement of science Vol. XXXIX, p. 337—338. 1890.

156, 1879 **Garel, J.**, Recherches sur l'anatomie générale comparée et la signification morphologique des glandes de la muqueuse intestinale et gastrique des animaux vertébrés. Paris, Delahaye 1879 und Thèse de la faculté de médecine de Lyon 1 série, tome 1, 1877—78, no. 8. 84 SS., 5 Taf. Lyon 1879.

7627, 1876 **Garrod, A. H.**, On the Anatomy of Chauna derbiana, and on the Systematic Position of the Screamers (Palamedeidae). Proceed. of the Zool. Soc. of London p. 189—200. 1876.

230, 1876 **Garrod, A. H.**, Notes on the Anatomy of Plotus anhinga. Proceed. of the Zool. Soc. of London 1876, p. 335—345, 3 Taf.

404, 1877 **Garrod, A. H.**, Notes on the visceral anatomy and osteology of the Ruminants, with a suggestion regarding a method of expressing the relations of species by means of formulae. Proceed. of the Zool. Soc. of London p. 2—18. 1877.

2210, 1877 **Garrod, A. H.**, Notes on the Anatomy of the Musk Deer. „Moschus moschiferus". Proceed. of the Zool. Soc. of London for the year 1877, p. 287—292, 4 Holzschn.

2208, 1877 **Garrod, A. H.**, On some Points in the Visceral Anatomy of the Rhinoceros of the Sunderbunds „Rhinoceros sondaicus". Proceed. of the Zool. Soc. of London for the year 1877, p. 707—711, 3 Holzschn.

2212, 1878 **Garrod, A. H.**, Note on the Gizzard and other Organs of Carpophaga latrans. Proceed. of the Zool. Soc. of London for the year 1878, p. 102 bis 105, 2 Holzschn.

2213, 1878 **Garrod, A. H.**, Note on Points in the Anatomy of Levaillant's Darter „Plotus Levaillanti". Proceed. of the Zool. Soc. of London for the year 1878, p. 679—681, 1 Holzschn.

397, 1878 **Gegenbaur**, Grundrifs der vergleich. Anatomie. 2. Aufl. Leipzig 1878.

174, 1878 **Gegenbaur, C.**, Bemerkungen über den Vorderdarm niederer Wirbeltiere. Morpholog. Jahrb. 1878, Bd. IV, S. 314—319.

165, 1873 **George**, Sur la structure de l'estomac chez l'hyrax capensis. Comptes rendus tome 77, no. 26, p. 1554—1556. 1873.

347, 1875 **George, M.**, Monographie anatomique du genre Daman. Annales des sciences naturelles. Zoologie. 47 année, série VI, tome 1, 252 pp. mit 7 Taf. 1875.

325, 1860 **Gerlach**, Handbuch der allgem. und spec. Gewebelehre. 2. Aufl. Wien 1860.

6615, 1873 **Gerlach, L.**, Über den Auerbachschen Plexus myentericus. Berichte üb. d. Verhandl. d. k. sächs. Gesellsch. d. Wissensch. zu Leipzig, math.-phys. Klasse, Bd. XXV, p. 1—10, mit 1 Taf. 1873.

248, 1865 **Germain, R.**, Note sur la structure du gésier chez le pigeon Nicobar. Annales des sciences naturelles 5 série, vol. III, Zoologie, p. 352, 1865, e nel Zool. Rec. 1865.

237, 1852 **Glaettli, R.**, Einiges über die Labdrüsen des Magens. Inaug.-Dissert. Zürich 1852.

221, 1883 **Glinsky**, Zur Kenntnis des Baues der Magenschleimhaut der Wirbeltiere. Centralbl. f. d. mediz. Wissensch. Nr. 13, p. 225—227. 1883.

7550, 1894 **Glinsky, A.**, Über die Tonsilla oesophagea, in Zeit. f. wissensch. Zool. LVIII. Bd., S. 529—530, 1 Fig. 1894.

6794, 1893 **Golgi, C.**, Sur la fine organisation des glandes peptiques des mammifères. Arch. ital. de biol. tome 19, p. 448—453, avec 7 fig. Turin 1893.

186, 1875 **Goniaew**, Die Nerven des Nahrungsschlauches. Arch. f. mikrosk. Anat. Bd. XI, S. 479. 1875.

7402, 1880 **Graff, Karl**, Lehrbuch der Gewebe und Organe der Haussäugetiere. Jena 1880.

85, 1885 **Greenwood**, Observations of the gastric glands of the pig. Journ. of physiol. V, p. 195—208, 1 Taf. 1885.

111, 1888 **Griffini, L.**, und **Vassale, G.**, Über die Reproduktion der Magenschleimhaut. Mit Taf. XXIII u. XXIV. Beiträge zur pathol. Anat. u. zur allgem. Pathol. (Ziegler-Nauwerck) III. Bd., 5. Heft, S. 423—448. 1888.

6583, 1866 **Grimm, J. D.**, Ein Beitrag zur Anatomie des Darmes. Inaug.-Diss. Dorpat 1866. 47 S., 3 Taf.

7160, 1894 **Grönberg**, Zur Anatomie der Pipa americana. II. Verdauungs-, Respirations- und Urogenitalorgane samt Nervensystem. Zool. Jahrb., Abt. f. Anat. Bd. VII, S. 629—646, 2 Taf. 1894.

98, 1875 **Grützner**, Neue Untersuchungen über die Bildung und Ausscheidung des Pepsins. Breslau 1875. 1 Tafel. 86 S.

2430, 1879 **Grützner, P.**, Über Bildung und Ausscheidung von Fermenten. Arch. f. d. ges. Physiologie Bd. XX, S. 395—420, 1 Taf. 1879.

7786, 1891 **Grützner, P.** und **v. Swiecicki, H.**, Bemerkungen über die Physiologie der Verdauung bei den Batrachiern. Arch. f. d. ges. Physiol. Bd. XLIX, S. 638—642. 1891.

6646, 1848 **Günther**, Lehrbuch der spec. Physiologie. I. Abt. Physiol. d. veg. F. Leipzig 1848.

7540, 1868 **Günther, A.**, Contribution to the Anatomy of Hatteria, in: Philos. Transact. of the Royal Society of London vol. CLVII for the year 1867, p. 595—629. London 1868.

2439, 1872 **Günther, A.**, Description of Ceratodus. Philos. Transact. of the Royal Soc. of London Vol. CLXI, p. 511—571, for the year 1871. London 1872.

6567, 1820 **Gurlt**, Beschreibung und Abbildung einer spiralförmig gewundenen Klappe an der Cardia des Pferdes. Meckel, deutsches Arch. f. Physiol. VI. Bd., 4. Heft, S. 539—541. 1820.

3478, 1844 **Gurlt, E. F.**, Handbuch d. vergleich. Anat. d. Haussäugetiere II. Bd. (Splanchnologie, Angiologie, Neurologie, Sinnesorgane). 3. Aufl. Berlin 1844.

464, 1849 **Gurlt, E. F.**, Anatomie der Hausvögel. Berlin 1849.

113, 1861 **Gyllenskoeld, O.**, Über die Fibrae obliquae in dem Magen. Arch. für Anat. 1862, Heft 1, S. 132, Taf., III B. 1861.

33, 1889 **Hamburger, Ernst**, Beiträge zur Kenntnis der Zellen in den Magendrüsen. Arch. f. mikrosk. Anat. Bd. XXXIV, S. 225—235, 1 Taf. 1889.

184, 1865 **Hasse, C.**, Über den Ösophagus der Tauben und das Verhältnis der Sekretion des Kropfes zur Milchsekretion. Zeitschr. f. rat. Mediz. 3. R. Bd. XXIII, Heft 1 u. 2, S. 101, Taf. VII, VIII. 1865.

122, 1866 **Hasse, C.**, Beiträge zur Histologie des Vogelmagens. Zeitschr. f. rat. Mediz. Bd. XXVIII, Heft 1, p. 1, Taf. I—III. 1866.

154, 1892 **Hedenius, Israel**, Chemische Untersuchung der hornartigen Schicht des Muskelmagens der Vögel. Aus dem physiologisch-chemischen Laboratorium in Upsala. Skandinav. Arch. f. Physiol. Bd. III, Heft 3/4, S. 244—252. 1892.

53, 1870 **Heidenhain, R.**, Untersuchungen über den Bau der Labdrüsen. Arch. f. mikrosk. Anat. Bd. VI, p. 368, mit Taf. XX u. XXI. 1870.

35, 1871 **Heidenhain, R.**, Bemerkungen über einige die Anatomie der Labdrüsen betreffende Punkte. Arch. f. mikrosk. Anat. Bd. VII, p. 239—243. 1871.

63, 1878 **Heidenhain, R.**, Über die Pepsinbildung in den Pylorusdrüsen. Pflügers Arch. Bd. XVIII, S. 169—171. 1878.

226, 1879 **Heidenhain, R.**, Über die Absonderung der Fundusdrüsen des Magens. Pflügers Arch. Bd. XIX, S. 148—166. 1879.

2587, 1880 **Heidenhain, R.**, Physiologie der Absonderungsvorgänge. Handbuch d. Physiol. von L. Herrmann Bd. V, S. 1—420, 88 Fig. im Texte. 1880.

2588, 1888 **Heidenhain, R.**, Beiträge zur Histologie und Physiologie der Dünndarmschleimhaut. Supplement zum XLIII. Bd. d. Arch. f. d. ges. Physiol. 103 S., 4 Taf. 1888.

2606, 1883 **Heitzmann, C.**, Mikroskopische Morphologie des Tierkörpers im gesunden und kranken Zustande. Wien, Braumüller 1883. 8°. 876 S., 380 Holzschn.

7406, 1837 **Henle, J.**, Symbolae ad anatomiam villorum intestinalium, inprimis eorum epithelii et vasorum lacteorum. Berolini 1837.

7400, 1838 **Henle, J.**, Über die Ausbreitung des Epitheliums im menschlichen Körper. Joh. Müllers Arch. f. Anat., Physiol. etc. Jahrg. 1838, S. 103—128.

2627, 1873 **Henle, J.**, Handbuch der Anatomie des Menschen. II. Bd. Eingeweidelehre. 2. Aufl. Braunschweig, Vieweg & S. 1873.

7504, 1860 **Hering**, Notizen zur Anatomie der Boa constrictor. In: Jahreshefte des Vereins für vaterl. Naturkunde in Württemb. Jahrg. 16, S. 103—105. Stuttgart 1860.

59, 1875 **Herrendoerfer**, Physiologische und mikroskop'sche Untersuchungen über die Ausscheidung von Pepsin. Inaug.-Dissert. Königsberg 1875.

7405, 1866 **von Hessling, Th.**, Grundzüge der allgemeinen und speciellen Gewebelehre des Menschen. Leipzig 1866.

6618, 1867 **Van der Hoeven, J.**, Ontleed en dierkundige bydragen tot de kennis van Menobranchus, den Proteus der Meere van Noordamerika. Leiden 1867.

600, 1878 **Hoffmann**, Lehrbuch der Anatomie des Menschen. Erlangen. Bd. I, 2. Aufl. 1877. Bd. II, 2. Aufl. 1878.

2778, 1869 **Hoffmann, F. A.**, und **Langerhans, P.**, Über den Verbleib des in die Cirkulation eingeführten Zinnobers. Arch. für pathol. Anat. und Physiol. Bd. XLVIII, S. 303—325. 1869.

355, 1885 **Hofmeister, F.**, Untersuchungen über Resorption und Assimilation der Nährstoffe. I. Mitteil. Arch. für experim. Pathologie und Pharmakologie Bd. XIX. 1885.

311, 1886 **Hofmeister, F.**, Über Resorption und Assimilation der Nährstoffe. II. Mitteil. Arch. für experim. Pathologie und Pharmakologie Bd. XX, p. 291—305. 1886.

2786, 1887 **Hofmeister, F.**, Über Resorption und Assimilation der Nährstoffe. III. Mitteil. Arch. f. experim. Pathol. Bd. XXII, S. 306—324, 1 Taf. 1887.

3858, 1885/86 **Hofmeister, F.**, und **Schütz, Emil**, Über die automatischen Bewegungen des Magens. Arch. für experim. Pathologie Bd. XX, Heft 1/2, S. 1—33, 1885/86.

224, 1877 **Homburger**, Zur Verdauung der Fische. Centralbl. f. d. med. Wissensch. No. 31, S. 561—562. 1877.

7531, 1802 **Home, E.**, A Description of the Anatomy of Ornithorhynchus paradoxus. Philos. Transact. of the Royal Soc. of London p. 67—84, 3 Taf. 1802.

7547, 1807 **Home, E.**, Observations on the Structure of the different Cavities, which constitute the Stomach of the Whale, compared with those of ruminating Animals, with a View to ascertain the Situation of the digestive Organs. Philosophical Transactions of the Royal Society of London p. 93—102, 2 Taf. 1807.

115, 1807 **Home, E.**, Observations on the Structure of the Stomachs of different animals with a view to elucidate the process of converting animal and vegetable substances into chyle (mit 9 Taf.) in Philosophical Transactions of the Royal Society of London p. 139—179. 1807.

249, 1810 **Home, E.**, On the gizzard of grazing Birds. Philosophical Transactions of the Royal Society. 1810.

236, 1812 **Home, E.**, On the different Structures and Situations of the Solvent Glands in the digestive Organs of Birds according to the nature of their Food and particular Modes of Life. Philosophical Transactions of the Royal Society of London p. 394—404, Taf. 11—17. 1812.

266, 1814 **Home, E.**, Lectures on comparative Anatomy. 2 Bde. 484 S. Text, 132 Taf. London 1814.

6560, 1818 **Home, E.**, Über die Magendrüsen des Menschen und die im Magen stattfindende Einschnürung. (Aus d. philosoph. Transakt. 1817, p. 347 bis 352). Deutsch. Arch. f. d. Physiol., herausgegeg. v. J. F. Meckel, IV. Bd., 1. Heft, S. 130—140. 1818.

155, 1890 **Hopkins, G. S.**, Structure of the stomach of Amia calva. Proceedings of the American Society of Microscopists. 13. annual meeting. Detroit. Mich. 1890. S. 165—169, 1 Taf. im Text.

6800, 1892 **Hopkins, G. S.**, On the Digestive Tract of some North American Ganoids. Abstract in Proceed. of the Americ. Association to the Adv. of Sci. for the forty-first Meeting held at Rochester Vol. XLI, p. 197—198. Salem 1892.

7718, 1895 **Hopkins, G. S.**, On the Enteron of American Ganoids. Journal of Morphology Vol. XI, p. 411—440, 2 Taf. 1895.

7502, 1837 **Hopkinson, J. P.**, and **Pancoast, J.**, On the visceral Anatomy of the Python (Cuvier) described by Daudin as the Boa reticulata in: Transact. of the Americ. Philos. Society Vol. V, N. S., p. 121—134, 1 Taf. 1837.

1718, 1893 **Hoppe Seyler**, Physiologische Chemie. Berlin 1881. Handbuch der physiologischen u. pathol.-chem. Analyse f. Ärzte u. Studierende. 6. Aufl. Berlin 1893.

7625, 1890 **Hoyer, H.**, Über den Nachweis des Mucins in Geweben mittelst der Färbemethode. Arch. f. mikrosk. Anat. Bd. XXXVI, p. 310—374. Bonn 1890.

7546, 1787 **Hunter, J.**, Observations on Structure and Oeconomy of Whales. Philosophical Transact. of the Royal Soc. of London 1787, Vol. LXXVII, p. 371—450, 8 Taf.

216, 1873 **Huxley**, Handbuch der Anatomie der Wirbeltiere. Übers. von F. Ratzel. Breslau 1873.

2861, 1845 **Hyrtl, Jos.**, Lepidosiren paradoxa. Monographie (mit 5 Kupfert.). gr. 4°. Prag 1845 (Ehrlich).

200, 1847 **Jackson, J. B.**, Dissection of a Spermaceti (Physeter Whale) and three other Cetaceans. Boston, Journ. of Natural History Vol. V, 1845—47, p. 137—171. Boston 1847.

2906, 1873 **Jobert**, Recherches pour servir à l'histoire de la digestion chez les oiseaux. Comptes rendus tome 77, p. 133—134. 1873.

28, 1871 **Jukes**, Beiträge zum histologischen Bau der Labdrüsen, mit 1 Taf. Diss. Göttingen 1871.

2933, 1854 **Kahlbaum, C.**, De avium tractus alimentarii anatomia et histologia nonnulla. Inaug.-Diss. Gedani 1854. 8°.

7309, 1894 **Kalopothakès, Marie**, Contribution à l'étude de la structure normale de l'estomac chez le foetus et le nouveau né. Bulletins de la soc. anat. de Paris année 69, S. 5, tome 8, fsc. 19, p. 685—696. 1894.

7470, 1894 **Kingsbury, Benjamin F.**, The histological Structure of the Enteron of Necturus maculatus. 8 Pl. Proceed. Americ. microscop. Soc. Vol. 16, Pt. 1, p. 19—64. 1894.

101, 1880 **Klaufsner, Ferd.**, Studien über die Muskelanordnung am Pylorus der Vertebraten. 25 S., 8.—12. Taf. Stuttgart 1880.

3004, 1850 **Klein**, Beiträge zur Anatomie der ungeschwänzten Batrachier. In: Jahreshefte d. Ver. f. vaterl. Naturk. in Württemb. 6. Jahrg. 1850, S. 1—84.

3009, 1870—1871 **Klein, E.**, in: Strickers Handbuch der Lehre von den Geweben des Menschen und der Tiere. Leipzig 1870—1871.

3016, 1878 **Klein, E.**, Observations on the structure of cells and nuclei. I. Quart.-Journ. of microsc. science vol. XVIII, N. S, 1878, p. 315—339, 1 Taf.

3019, 1879 **Klein, E.**, Observations on the structure of cells and nuclei. II. c) Epithelial and gland. cells of mammals. 5. The Cells of the glands of the Stomach and the Duodenum. Quart.-Journ. of microsc. science new series Bd. XIX, p. 125—175, 1 Taf. London 1879.

6681, 1890 **Klein, E.**, Grundzüge der Histologie. II. Aufl. 1890.

7283, 1895 **Klein, E.**, Grundzüge der Histologie. Deutsch von A. Kollmann. 3. Aufl. XVI, 410 S., 194 Abb. Leipzig, E. Haberland. 1895.

312, 1880 **Klein, E.**, and **Noble Smith**, Atlas of histology. London, Smith, Edler & C. 1880.

3038, 1871 **Klein, E.**, und **Verson, E.**, Der Darmkanal. Strickers Handbuch der Lehre von den Geweben des Menschen und der Tiere. Klein: Mundhöhle, Pharynx, Osophagus, Magen. — Verson: Dünndarm. 1871.

39, 1875 **Klemensiewicz, R.**, Über den Succus pyloricus. Sitzungsber. der k. Akad. d. Wiss., math.-naturw. Klasse, LXXI. Bd., Abt. 3, p. 249—296, mit 1 Taf. 1875.

7599, 1895 **Klinckowström, A.**, Zur Anatomie der Edentaten. 1. Beiträge zur Anatomie des Magens. Aus d. zootom Inst. d. Univ. zu Stockholm, Zool. Jahrb. Abt. f. Anat. Bd. VIII, Heft 4, S. 481—499, 7 Abb. u. 2 Taf. 1895.

6327, 1892 **Klug, F.**, Die Darmschleimhaut der Gänse während der Verdauung. Aus dem physiol. Institut zu Budapest. Ungar. Arch. für Medizin Bd. I, S. 114—117. 1892.

6242, 1893 **Klug, F.**, Die Belegzellen der Magenschleimhaut bilden aufser der Säure auch das Pepsin. Ungar. Arch. für Med. Jahrg. I, S. 35—37. 1893.

151, 1831 **Knox, Rob.**, Observations on the structure of the stomach of the Peruvian Lama. Transact. of the Royal Society of Edinburgh Vol. XI, Part II, p. 479—498, with 3 pl. Edinburgh 1831.

517, 1832 **Knox, Rob.**, Über den Bau des Magens des Lamas. Referat in Isis. p. 583. 1832.

194, 1835 **Knox, Rob.**, The Edinburgh Journal of science p. 325. 1829. Referat in Isis. p. 302—303. 1835.

314, 1850 **Kölliker, Alb.**, Mikroskopische Anat. II. Bd., specielle Gewebelehre, 1. Hälfte. Leipzig 1850. 2. Hälfte 1854.

6605, 1857 **Kölliker, Alb.**, Einige Bemerkungen über die Resorption des Fettes im Darme, über das Vorkommen einer physiologischen Fettleber bei jungen Säugetieren und über die Funktion der Milz, in Verhdl. d. physik.-mediz. Gesellsch. zu Würzburg Bd. VII, S. 174—193. 1857.

329, 1867 **Kölliker, Alb.**, Handbuch der Gewebelehre des Menschen. 5. Aufl. Leipzig 1867.

3159, 1880 **Kossowski, C.**, Beiträge zur Histologie des oberen Abschnitts des Verdauungstraktus. Denkschr. d. Warschauer ärztl. Gesellsch. Jahrg. 1880 (polnisch) und als Inaug.-Diss. (russisch). 43 S. Warschau 1880.

3197, 1876 **Krause, W.**, Allgem. u. mikrosk. Anat. (erster Bd. von: Handbuch der menschl. Anat.) Hannover 1876.

210, 1880 **Krazowski, Vincenz**, Untersuchungen üb. die Entwicklung des Omasus. Inaug.-Diss. Dorpat 1880.

3225, 1877—78 **Krukenberg. C. Fr. W.**, Versuche zur vergleich. Physiologie der Verdauung, mit besonderer Berücksichtigung der Verhältnisse bei den Fischen. Untersuchungen d. physiol. Instituts d. Univ. Heidelberg Bd. I, S. 327—340, mit Taf. II. 1877—78.

6679, 1882 **Krukenberg, C. Fr. W.**, Zur Verdauung bei den Fischen. S. 385—401. Untersuchungen a. d. physiol. Inst. zu Heidelberg, herausg. v. W. Kühne, II. Bd. 1882.

3261, 1887 **Kultschitzky, N.**, Beiträge zur Kenntnis des Darmkanals der Fische. Denkschr. d. neuruss. Gesellsch. d. Naturforscher Bd. XII, Heft 2. Odessa 1887. (Russisch.)

149, 1883 **Kupffer, C.**, Epithel und Drüsen des menschlichen Magens. Festschr. des ärztl. Vereins München S. 27—46, 2 Taf. München 1883.

560, 1893 **Landois, L.**, Lehrbuch der Physiologie des Menschen. 8. Aufl. Wien und Leipzig 1893.

6772, 1894 **Langendorff, O.**, und **Laserstein, S.**, Die feineren Absonderungswege der Magendrüsen. 15 Abb. Physiol. Institut zu Rostock. Arch. für die ges. Physiol. Bd. LV, S. 578—589. 1894.

3329, 1870 **Langer, C.**, Über Lymphgefäfse des Darms einiger Süfswasserfische. Aus dem LXII. Bd. I. Abt. der Wien. Sitzungsber., math.-naturw. Klasse, S. 161—170, 1 Taf. 1870.

3336, 1873 **Langerhans, P.**, Untersuch. über Petromyzon Planeri. Freiburg i. B., Troemer. 1873.

3342, 1876 **Langerhans, P.**, Zur Anatomie des Amphioxus lanceolatus. Arch. f. mikrosk. Anat. Bd. XII, S. 291—348, Taf. XII—XV. 1876.

87, 1879 **Langley, J. N.**, On the Changes in Pepsin-Forming Glands during Secretion. Journal of Physiol. Vol. II, p. 281—301, 1 Taf. 1879.

81, 1881 **Langley, J. N.**, On the Histology and Physiology of the Pepsin-Forming Glands. Communicated by M. Forster. Proceed. of the Royal Society of London Vol. XXXII, p. 20—23. 1881.

116, 1881 **Langley, J. N.**, On the Histology and Physiology of Pepsin-Forming Glands. Philosoph. Transact. of the Royal Society Vol. CLXXII, Part 3, p. 663—711, 2 Taf. 1881.

86, 1882 **Langley, J. N.**, On the Histology of the Mammalian Gastric Glands and the Relation of Pepsin to the Granules of the Chief Cells. Journal of Physiol. Vol. III, p. 269—291. 1882.

3359, 1884 **Langley, J. N.**, On the structure of secretory cells and on the changes which take place in them during secretion. Reprinted from the Proceed. of the Cambridge Philosoph. Society Vol. V. Read. Nov. 1883. Internat. Monatsschr. f. Anat. u. Histol. I, S. 69—76. Berlin 1884.

82, 1879 **Langley, J. N.**, and **Sewall, H.**, On the Changes in Pepsin-Forming Glands during Secretion. Proceed. of the Royal Society of London XXIX. Bd., p. 383—388. 1879.

52, 1868 **Laskowsky**, Über die Entwicklung der Magenwand. Sitzungsber. der Wiener Akad., math.-naturw. Klasse, Bd. LVIII, 2. Abt., S. 137—143, mit 2 Taf. 1868.

214, 1843 **Leuckart**, Der Magen eines Moschus javanicus. Müllers Arch. Jahrg. 1843, S. 24—27.

3436, 1870 **Levschin, L.**, Über das Lymph- und Blutgefäfssystem des Darmkanals von Salamandra maculata. Sitzungsber. der math.-naturw. Klasse d. k. Akad. d. Wissensch. zu Wien LXI. Bd., 1. Abt., S. 67—79, 1 Taf. 1870.

3455, 1852 **Leydig, F.**, Beiträge zur mikrosk. Anatomie und Entwicklungsgesch. der Rochen und Haie. 127 S., 4 Taf. Leipzig 1852.

3456, 1853 **Leydig, F.**, Anatomisch-histologische Untersuchungen über Fische und Reptilien. VI u. 120 S. 4°. Mit 4 Kupert. Berlin, G. Reimer. 1853.

589, 1853 **Leydig, F.**, Einige histolog. Beobachtungen über den Schlammpeitzger (Cobitis fossilis) in: Joh. Müllers Arch. für Anat. und Physiol. S. 3—8. Jahrg. 1853.

588, 1854 **Leydig, F.**, Histologische Bemerkungen üb. Polypterus bichir. Zeitschr. für wissensch. Zool. Bd. V, S. 40—74, mit 2 Taf. 1854.

183, 1854 **Leydig, F.**, Kleinere Mitteilungen zur tierischen Gewebelehre. Müllers Arch. für Anat. S. 296—348, mit Taf. XII u. XIII. Jahrg. 1854.

563, 1857 **Leydig, F.**, Lehrbuch der Histologie des Menschen und der Tiere. 551 S. Frankfurt a. M., 1857.

3473, 1864 **Leydig, F.**, Vom Bau des tierischen Körpers. Handb. d. vergl. Anat. Bd. I, 1. Hälfte, 278 S. 8°. Tübingen 1864.

3546, 1886 **List, J. H.**, Über Becherzellen. Arch. für mikrosk. Anat. Bd. XXVII, S. 481—588, 6 Taf. 1886.

3548, 1889 **List, J. H.**, Über den feineren Bau schleimsezernierender Drüsenzellen nebst Bemerkungen über den Sekretionsprozefs. Anat. Anz. IV. Jahrg., Nr. 3, S. 84—89. 1889.

7555, 1878 **Littré** und **Robin**, Dictionnaire de médecine. Paris 1878.

11, 1878 **Lorent, H.**, Über den Mitteldarm von Cobitis fossilis. Arch. f. mikrosk. Anat. Bd. XV, S. 429-442, 1 Taf. 1878.

148, 1870 **Lovén, Ch.**, Om lymfvägarna i magsäcken slemhinna. Nord. med. arkiv Bd. II, No. 13. 1870.

147, 1873 **Lovén, Ch.**, Om lymfvägarna i magsäckens slemhinna (über die Lymphbahnen der Magenschleimhaut). Nord. med. arkiv Bd. V, No. 26, 3 Taf. 1873.

223, 1877 **Luchau**, Vorläufige Mitteilung über d e Magenverdauung einiger Fische. Centralbl. f. d. mediz. Wissensch. Nr. 28, S. 497—498. 1877.

3841, 1878 **Luchau**, Über die Magen- und Darmverdauung bei einigen Fischen. Inaug.-Diss. Königsberg i. Pr. 1878.

2139, 1829 **Lund, P. W.**, De Genere Euphones. Dissertatio. Havniae 1829.

3660, 1884 **Macallum, A. B.**, Alimentary canal, liver, pancreas and air-bladder of Amiurus Catus. Proceed. of the Canadian institute No. 5, Vol. II, No. 3, S. 387—417, 1 Taf. 1884.

3662, 1886 **Macallum, A. B.**, The alimentary canal and pancreas of Acipenser. Amia and Lepidosteus. Journ. of anat. and physiol. Vol. XX, p. 604—636. 1 Taf. 1886.

3670, 1837 **Macgillivray, W.**, Observations on the digestive organs of Birds (2 Taf.). Magazin of Zoology and Botany Bd. I, S. 125—136. Edinburgh 1837.

3672, 1879 **Machate, Joseph**, Untersuchungen über den feineren Bau des Darmkanals von Emys europaea. Zeitschr. f. wissensch. Zool. Bd. XXXII, S. 443 bis 459, 1 Taf. 1879. Auch als Inaug.-Diss. Würzburg 1878.

160, 1855 **Maier**, Die Magenschleimhaut. Ber. der Freiburger naturw. Gesellsch. Nr. 9, in Eckers Bericht Bd. I, Heft 2, S. 147—149. 1855.

3717, 1891 **Mall, F.**, Das retikulierte Gewebe und seine Beziehungen zu den Bindegewebsfibrillen. Mit 11 Tafeln. Abhandl. d. math.-phys. Klasse der kgl. sächs. Gesellsch. d. Wissensch. Bd. XVII, S. 299—338. Leipzig 1891.

6285, 1892 **Mall, F.**, Vessels and Walls of the Dog's Stomach. Johns Hopkins, Hosp. Reports V, 1, p. 1—36, 5 Pl. 1892. (Die Arbeit ist datiert Dezbr. 1889, citiert aber Arbeiten von 1891 und 1892.)

7542, 1874 **Maly, R.**, Über die Quelle der Magensaftsäure. Sitzungsber. d. Wien. Akad. d. Wissensch., math.-naturw. Klasse, LXIX. Bd., S. 36—40 und S. 251—256. 1874.

3724, 1838—1857 **Mandl, Louis**, Anatomie microscopique divisée en deux séries, 1° Tissus et Organes, 2° Liquides organiques. T. I Histologie, fol. Paris 1838—47. T. II Histogenèse. Paris, J. B. Baillière. 1848—1857.

7681, 1889 **Martin, P.**, Die Entwicklung des Wiederkäuermagens und Darmes. Schweizer Arch. f. Tierheilkunde 4. u. 5. Heft, S. 173—214, 15 Abb. 1889.

7680, 1891 **Martin, P.**, Die Entwicklung des Wiederkäuermagens und Darmes. 1 Taf. u. 28 Fig. Festschr. zur Feier des 50jähr. Dokt.-Jubil. von Nägeli und von Kölliker S. 59—80. Zürich 1891.

441, 1832 **Mayer**, Beiträge zur Anatomie des Delphins. Tiedemanns Untersuch. über die Natur V. Bd. (IV. Bd.), S. 111—113. 1832.

417, 1888 **Mayer, Paul**, Über Eigentümlichkeiten in den Kreislaufsorganen der Selachier. Mitteil. aus der zool. Station zu Neapel VIII. Bd., S. 307—373, mit Taf. 16—18. 1888.

7463, 1893 **Mazza, F., e Perugia, A.**, Sulla glandola digitiforme (Leydig) nella Chimaera monstrosa L. Mus. di zool. di R. univ. di Genova 1894, No. 25, 10 pp., 2 tav. Atti soc. Ligust. Sc. N. Genova, Anno 4. Vol. 5, 10 p. T. 25, 26. 1893.

146, 1890 **Mazzarelli, G. F.**, Sulla struttura dello stomaco del Mus decumanus var. alba e del Mus musculus. Internat. Monatsschr. f. Anat. u. Phys. VII. Bd. 1890 Heft 3 S. 91—96, 1 Tafel.

3827, 1817 **Meckel, J. F.**, Über den Darmkanal der Reptilien, in: Meckels Deutsch. Arch. f. Physiol. III. Bd. 1817 S. 199—232. Nachtrag Bd. 5, p. 343—348. 1819.

597, 1820 **Meckel, J. F.**, Handbuch der menschl. Anatomie. Halle u. Berlin 1820.

455, 1829 **Meckel**, System der vergleichenden Anatomie. IV. Teil. Halle 1829.

7497, 1826 **Meckel, J. F.**, Ornithorhynchi paradoxi descriptio anatomica. Leipzig 1826.

395, 1857 **Meissner, G.**, Über die Nerven der Darmwand. Zeitschr. für rat. Med. VIII. Bd., Heft 2, S. 364. 1857.

3836, 1866 **Melnikow**, Über die Verbreitungsweise der Gefäfse in den Häuten des Darmkanals von Lota vulgaris Cuv. Müllers Archiv für Anat. u. Physiol. S. 587—591. 1866.

3893, 1878 **Miall, L. C., and Greenwood, F.**, The Anatomy of the Indian Elefant, The Journ. of Anatomy and Physiology. Vol 13, p. 17—50, 4 Tafeln, 2 Holzschn. Alimentary Canal and its Appendages, p. 17—29. 1878.

3898, 1846 **Middeldorpf, A. Th.**, Disquisitio de glandulis Brunnianis Vratislaviae 1846.

386, 1860 **Milne-Edwards, H.**, Leçons sur la physiologie et l'anatomie comparée, de l'homme et des animaux. VI. Bd. Paris 1860.

3942, 1850 **Molin**, Sulle tonache musculari del tuba intestinale del pesce denominato Tinca chrysitis. Sitzungsber. d. k. Akad. d. Wissensch. zu Wien, mathem.-naturw. Klasse, V. Bd. p. 416—425. 1850.

145, 1850 **Molin**, Sugli stomachi degli uccelli. Separatabdruck aus Denkschriften der Wiener Akademie, math.-naturw. Klasse, III. Bd., 2. Abt. 4 Tafeln. 24 S. Vienna 1850.

38, 1852 **Molin Raffaele**, Sugli Stomachi degli uccelli. Relazione academica de socio ordinario Costa, in Rendiconto della Reale Academia delle Science di Napoli, Anno 1. p. 36—39. 1852.

7536, 1787 **Monro, Alexander**, Vergleichung des Baues und der Physiologie der Fische mit dem Bau des Menschen und der übrigen Tiere, mit 34 Tafeln, aus dem Engl. übersetzt durch J. G. Schneider. Leipzig 1787.

223, 1878 **Moniez**, Bull. scientifique du Dep. du Nord. I, p. 169. 1878.

6484, 1888 **Montané**, De la dualité anatomique et fonctionelle des éléments des glandes gastriques. Comptes rendus de la société de biologie. No. 41, p. 848—850. 1888.

90, 1889 **Montané, M.**, De la dualité des éléments des glandes gastriques. Comptes rend. de la Société de biolog. Tom I, 9 Série. p. 233—334. 1889.

95, 1889 **Montané, M.** (schreibt Montanie), De la diapédèse dont les glandes gastriques foetales sont le siège et de l'origine probable des cellules à pepsine. Comptes rend. de la Société de biolog. Tome I, 9 Série, No. 24. p. 426—428. 1889.

96, 1889 **Montané, M.**, (schreibt Montanier) De la différenciation des éléments des glandes gastriques chez le foetus. Comptes rendus de la Société de biolog. Tome I, Série 9. No. 16, p. 314—316. 1889.

6300, 1889 **Montané, M.**, Über die Dualform der Magendrüsen. Kochs Monatsschrift, S. 458. 1889.

7683, 1895 **Moritz**, Über die Funktionen des Magens. Münchener medizinische Wochenschrift. 42. Jahrgang, S. 1143—1147. 3. Dez. 1895.

179, 1885 **Moschner, P.**, Beiträge zur Histologie der Magenschleimhaut. Diss. Breslau, 31 S. 1885.

144, 1878 **Motta Maïa, Cl., et Renaud, J.**, Note sur la structure et la signification morphologique des glandes stomacales de la Cistude d'Europe. Archives de Physiologie. 2. Série, Tome V, p. 67—75, 1 Tafel. 1878.

27, 1892 **Müller, Erik**, Zur Kenntnis der Labdrüsen der Magenschleimhaut. Biologiska Föreningens Förhandlingar. Verhandlungen des biol. Vereins in Stockholm, Bd. IV. No. 8, 10 S. 1892.

6305, 1892 **Müller, Erik**, Zur Kenntnis der Ausbreitung und Endigungsweise der Magendarm- und Pankreasnerven. Aus der histolog. Anst. d. Carolinischen Instituts zu Stockholm, mit 2 Taf., Arch. f. mikroskop. Anat., Bd. 40. Heft 3, S. 390—408. 1892.

7612, 1895 **Müller, Erik**, Über Sekretkapillaren, 1 Taf., Arch. f. mikroskop. Anat., Bd. XLV, Heft 3, p. 463—474, 1 Taf. 1895.

531, 1830 **Müller, Joh.**, De glandularum secernentium structura penitiori earumque prima formatione in homine atque animalibus. Commentat. anatomica. Cum. tabb. aen. incisis XVII Fol. maj. Lipsiae 1830. L. Voss.

4002, 1844 **Müller, J.**, Über den Bau und Lebenserscheinungen des Branchiostoma lubricum Costa, Amphioxus lanceolatus Yarrel. Abhandlg. der k. Akad. d. Wissensch. zu Berlin aus dem Jahre 1842, S. 79—116. Berlin 1844.

4000, 1845 **Müller, J.**, Untersuchungen über die Eingeweide der Fische. Abhldg. d. k. Akad. d. Wissensch. zu Berlin aus dem Jahre 1843, S. 109—170, 5 Tafeln. Berlin 1845.

4001, 1836 **Müller, J., & Th. Schwann**, Versuche über die künstliche Verdauung des geronnenen Eiweifses. Müllers Arch. p. 66 u. Schwann, Über das Wesen des Verdauungsprozesses, ebenda p. 90—138. 1836.

197, 1871 **Murie, J.**, On Risso's Grampus. G. rissoanus Desm. Journ. of Anat. and Physiol. Vol. V. p. 118—138, 1 Tafel. 1871.

196, 1874 **Murie, J.**, On the Organisation of the Caaing Whale Globiocephalus melas. Transactions of the Zoological Society of London p. 235—301. Plates 30—38. 1874.

6311, 1886 **Negrini, F.**, Intorno allo svilluppo e struttura della mucosa gastrica del majale. Giorn. di Anat. Fisiol. e Patolog. degli animali XVIII. 121. Pisa 1886.

4061, 1876 **Neumann, E.**, Flimmerepithel im Ösophagus menschlicher Embryonen. Archiv f. mikrosk. Anatomie XII, S. 570—574. 1876.

6320, 1888 **Nicolas**, L'estomac. Extrait du dictionnaire encyclopédique des sciences médicales. Paris, Bd. 36, p. 97—122. 1888.

7513, 1895 **Nicolaides, R.**, Über Fettgranula in den Pylorusdrüsen des Magens und in den Brunnerschen Drüsen. Nach Untersuchungen von C. Savas. Physiol. Instit. d. Univ. zu Athen, C. f. Physiol., Bd. 9, No. 7, S. 278—280. 1895.

7713, 1895 **de Niet, Gerrit**, Physisch maagen-onderzoek. Leiden, 147 S., 7 Tafeln. Inaug.-Diss. (Anat. d. Magens). 1895.

6580, 1823 **Nitzsch, Chr. L.**, Über die Haare im Magen des Kuckucks. Meckels deutsch. Archiv f. Physiol. VIII. Bd., III H., Seite 559—573. 1823.

6323, 1884 **Noack**, Zur Anatomie und Histologie des Vormagens der Wiederkäuer. Bericht über das Veterinärwesen im Königr. Sachsen f. d. Jahr 1883. p. 144—163. Dresden 1884.

225, 1887 **v. Noorden, Carl**, Magensaftsekretion und Blutalkalescenz. Archiv für experimentelle Pathologie und Pharmakologie, p. 325—336, 22. Bd. 1887.

491, 1877 **Norris and Shakespeare**, American Journal of the Medical Sciences. New Series. Vol. 73, Philadelphia. p. 146—151, Jan. 1877.

70, 1870 **Nuhn**, Über die Magenformen der Wirbeltiere. Mit Tafel VIII u. IX A. Archiv für Anatomie, Physiologie von Reichert u. Du Bois Reymond. Jahr 1870, No. 3, p. 333—345.

252, 1875—1878 **Nuhn, A.**, Lehrbuch der vergl. Anatomie. Heidelberg 1875—1878.

21, 1877 **Nufsbaum, Moritz**, Über den Bau und die Thätigkeit der Drüsen. 1. Mitteilung, die Fermentbildung in den Drüsen. Arch. f. mikrosk. Anatomie, Bd. 13 S. 721—755, 1 Tafel. 1877.

4109, 1878 **Nufsbaum, Moritz**, Über den Bau und die Thätigkeit der Drüsen. 2. Mitteilung. Die Fermentbildung in den Drüsen. Arch. f. mikrosk. Anatomie, Bd. 15, S. 119—133, 1 Tafel. 1878.

5, 1879 **Nufsbaum, Moritz**, Über den Bau und die Thätigkeit der Drüsen. 3. Mitteilung, Die Fermentbildung in den Drüsen. Arch. f. mikrosk. Anatomie, Bd. 16, S. 532—544, 1 Tafel. 1879.

4113, 1882 **Nufsbaum, Moritz**, Über den Bau und die Thätigkeit der Drüsen 4. Mitteilung, Arch. f. mikrosk. Anatomie, Bd. 21, S. 296—351, 4 Tafeln Bonn 1882.

4112, 1882 **Nufsbaum, Moritz**, Beiträge zur Kenntnis des feineren Baues und der Funktion der Drüsenzellen. Zool. Anz., V. Jahrg., No. 114, S. 328 bis 330. 1882.

6328, 1892 **Ogneff**, Einige Bemerkungen über das Magenepithel. Biol. Centralbl. Bd. 12, No. 22, S. 689—692. 1892.

6505, 1890 **Openchowski, Th.**, Über die nervösen Vorrichtungen des Magens. Experim. Studien. Centralbl. f. Physiologie, Bd. 3, 1890. Litteratur 1889. S. 1—10.

6330, 1889 **Oppel, Albert**, Beiträge zur Anatomie des Proteus anguineus. I. Vom Verdauungstractus. II. Von den Lungen. 3 Tafeln. Arch. f. mikrosk. Anat., Bd. 34, S. 511—572. 1889.

4145, 1890 **Oppel, A.**, Über Pigmentzellen des Wirbeltierdarmes. Sitzungsber. d. Gesellsch. f. Morphol. u. Physiol. in München. Sitzung vom 17. Dez. 1889. (1890 erschienen), 16 S.

7537, 1895 **Oppel, A.**, Über die Muskelschichten im Drüsenmagen der Vögel. Anatomischer Anzeiger, XI. Bd., p. 167—172. 1895.

7538, 1896 **Oppel, A.**, Über den Magen der Monotremen, einiger Marsupialier und von Manis javanica, mit IV Tafeln. Manuskript im Oktober 1895 eingereicht für: Semons Zoologische Forschungsreisen in Australien und dem malayischen Archipel, G. Fischer, Jena; im Druck.

7719, 1896 **Oppel, A.**, Über die Funktionen des Magens, eine physiologische Frage im Lichte der vergleichenden Anatomie. Manuskript im Januar 1896 für das Biologische Centralblatt eingereicht.

7720, 1896 **Oppel, A.**, Die Magendrüsen der Wirbelthiere. Mit 7 Abbildungen. Anatomischer Anzeiger, XI. Band, p. 596—601. 1896.

4154, 1884 **Orth, J.**, Kursus der normalen Histologie zur Einführung in den Gebrauch des Mikroskops, sowie in das praktische Studium der Gewebelehre. 3. Aufl. Berlin, Hirschwald 1884, 340 S., vergl. auch die neueste Auflage.

6489, 1884 **Oser, L.**, Über die Innervation des Pylorus. Wiener mediz. Jahrb., S. 385—406, Jahrg. 1884.

6331, 1892 **Oser, L.**, Experimentelle Beiträge zur Innervation des Magens. Klinik. u. experim. Studien . . . v. Basch, S. 1—13, Bd. 2. 1892.

519, 1834 **Otto**, in Isis, S. 694. 1834.

316, 1838 **Owen**, Notes on the Nubian Giraffe. Proceedings of the zoological Society of London. Part VI, p. 6—15. 1838.

4168, 1841 **Owen, Rich.**, Notes on the anatomy of the Nubian Giraffe. With 6 Lithogr. pl. Transactions of the zoolog. Soc. Vol. 2, p. 217—248. London 1841.

7533, 1839—1847 **Owen, R.**, Art. Monotremata in: Todd, The Cyclopaedia of Anatomy and Physiology, Bd. III. London 1839—1847.

7532, 1839—1847 **Owen, R.**, Art. Marsupialia in: Todd, The Cyclopaedia of Anatomy and Physiology, Bd. III. London 1839—1847.

7539, 1862 **Owen**, On the Anatomy of the Great Anteater (Myrmecophaga jubata Linn.). Part I p. 117, Part II p. 179, 7 Tafeln. Transactions of the zoological Society of London, Vol. IV. 1862.

7500, 1862 **Owen**, On the Anatomy of the Indian Rhinoceros. Trans. of the zool. Soc. of London, Tome IV, p. 31—58, mit 14 Tafeln. 1862.

212, 1866—1868 **Owen, R.**, On the Anatomy of Vertebrates. London 1866—1868. (Vol. I Fishes and Reptiles 1866. Vol. II Birds and Mammals. Vol. III Mammals. 1868.)

7678, 1774 **Pallas P. S.**, Spicilegia zoologica. Berolini 1774.

4216, 1889 **Parker, W. N.**, Zur Anatomie und Physiologie des Protopterus annectens. Berichte der naturforsch. Gesellsch. zu Freiburg i. B. Bd. 4, S. 83—108. 1889.

319, 1891 **Parker, W. N.**, On the Anatomy and Physiology of Protopterus annectens. Proceedings of the royal Society. Vol 49. 28. May 1891.

6333, 1892 **Parker, W. N.**, On the Anatomy and Physiology of Protopterus annectens. Transactions of the Royal Irish Academy. Vol. 30, Part 3. p. 107—230, 11 Pl. 1892.

7455, 1894 **Parsons, F. G.**, On the Anatomy of Atherura africana compared with that of other Porcupines. Proceedings of the Zool. Soc. of London for 1894. p. 675—693, 8 Fig.

31, 1877 **Partsch, K.**, Beiträge zur Kenntnis des Vorderdarmes einiger Amphibien und Reptilien. Arch. f. mikrosk. Anat., Bd. 14, S. 179—203, 1 Tafel. 1877.

142, 1884 **Pauli**, Über den mikroskopischen Bau des vierten Magens beim Rinde. Arch. f. wissensch. u. prakt. Tierheilk. (Roloff.) X, Bd. 1 u. 2, S. 124 bis 130. Berlin 1884.

6660, 1884 **Pauli**, Zur Physiologie des vierten Magens der Wiederkäuer. Forts. von Pauli 142, 1884. Arch. f. wissensch. u. prakt. Tierheilk., Bd. 10, S. 419—426. Berlin 1884.

141, 1889 **Pernice, B.**, Sulla cariocinesi delle cellule epiteliali e dell' endotelio dei vasi della mucosa dello stomaco e dell' intestino nello studio della gastro-enterite sperimentale (nell' avvelenamento per Colchico). Sicilia medica anno I, fasc. 4. 15 S., 1 Tafel. Palermo 1889.

4249, 1877 **Pestalozzi, Emil**, Beitrag zur Kenntnis des Verdauungskanales von Siredon pisciformis. Verhandl. der physik. mediz. Gesellsch. in Würzburg. Neue Folge. 1878. Bd 12, S. 83—102, 1 Tafel, auch als In.-Diss. Würzburg 1877.

7558, 1887—1888 **v. Pfungen**, Versuche über die Bewegungen des Antrum pyloricum beim Menschen. Centralbl. f. Physiol. p. 220—223. Leipzig u. Wien 1887—1888.

3490, 1894 **Piersol, George A.**, Textbook of normal Histology, including an Account of the Development of the Tissues and the Organs. 2. Edit. 439 pp. Philadelphia, J. B. Lippincott and Co. 1894.

7673, 1885 **Pilliet, A.**, Structure de la portion gaufrée de l'estomac du Chameau in: Bulletin de la soc. zoologique de France, Tome 10, p. 40—41. 1885.

415, 1885 **Pilliet. A.**, Sur la structure du tube digestif de quelques poissons de mer, in: Bulletin de la société zoolog. de France. 10 Vol., pag. 283—308. 1885

229, 1886 **Pilliet, A.**, Sur quelques réactions des cellules glandulaires du gésier des oiseaux. Comptes rendus hebdomadaires de la société de biologie. 38. Bd. 1886.

170, 1887 **Pilliet, A.**, Sur l'évolution des cellules glandulaires de l'estomac chez l'homme et les vertébrés. Journal de l'anat. et de la physiol. p. Pouchet. No. 5, p. 463—497, 1 Tafel. 1887.

94, 1891 **Pilliet, A.**, Note sur la structure de l'estomac des cétacés. Comptes rendus de la société de biologie. No. 23, p. 525—528, Tome III, S. 9. 1891.

164, 1891 **Pilliet, A.**, Sur la structure de l'estomac des edentés. Comptes rendus hebdomadaires de la société de biologie. Série IX, Tome III. No. 16, S. 315—317. 1891.

4719, 1893 **Pilliet, A. H.**, Note sur l'estomac des Pleuronectes. Comptes rendus de la société de biologie. 9. Serie, V. Bd., p. 881—882. Paris 1893.

7361, 1894 **Pilliet, A. H.**, Note sur la structure de l'estomac du Phoque et de l'Otarie. Comptes rendus de la soc. de biol., S. 10, Tom 1. 1894. No. 30, p. 743—745.

7220, 1894 **Pilliet, A. H.**, Sur les conditions qui déterminent la forme du gésier des oiseaux. Compt. rend. de la soc. de biologie. Série 10, Tome 1, No. 24, p. 639—640. Paris 1894.

171, 1886 **Pilliet, A.**, et **Boulart, R.**, Sur l'estomac de l'hippopotame du Kanguroo de Benett et du paresseux aï. Journal de l'anat. et de la physiol. (Pouchet), 22. Jahrg., p. 402—423, mit Tafel XV und 4 Holzschn. 1886.

7527, 1895 **Pilliet** et **Boulart**, L'estomac des Cétacés. Journal de l'anat. et de la physiol., Année 31, No. 3, p. 250—260. 1895.

590, 1886 **Pilliet, A.**, et **Talat, M.**, Sur les différents stades évolutifs des cellules de l'estomac cardiaque. Comptes rendus des séances et mémoires de la société de Biologie. Tome III, 8. série, p. 411—413, Paris 1886.

7503, 1848 **Poelman, C.**, Note sur l'organisation de quelques parties de l'appareil digestif du Python bivittatus; in: Mémoires cour. et mém. des Sav. étrangers de l'Acad. de Belgique. Tome 22, 1846—47, Bruxelles. 1848.

6796, 1893 **Popow, P.**, La karyokinèse dans les glandes de l'estomac. Congr. internat. Zool. II. Session 1892, Pt. II, p. 287—298, 1893.

4378, 1889 **Posner, C.**, Untersuchungen über Schleimhautverhornung (Pachydermia mucosae). Virchows Arch., Bd. CXVIII, Heft 3, S. 391—413, 1 Tafel. 1889.

4379, 1887 **Postma, G.**, Bijdrage tot de kennis van den bouw van het darmkanaal der vogels. Proefschr. Leiden 1887.

93, 1889 **Pouchet, G.**, et **Beauregard, H.**, Sur l'estomac du cachalot. Société de biolog., p. 92—94, 1889.

143, 1826 **Prévost et le Royer**, Note sur l'acide libre contenu dans l'estomac des Herbivores, in: Mém de la Soc. d. Physique et d'Historie nat. de Genève, Tome 3, P. 2, p. 145—137. 1826.

159, 1824 **Prout**, On the nature of the acid and saline matters usually existing in the stomachs of animals. Philosophical transactions of the royal society. p. 45. 1824.

190, 1838 **Purkinje**, Über künstliche Verdauung. Isis, S. 587. 1838.

191, 1838 **Purkinje**, Über den Bau der Magendrüsen und die Natur des Verdauungsprozesses, mit 1 Tafel VI, Fig. 1—8. Isis., S. 573. 1838.

71, 1838 **Purkinje** u. **Pappenheim**, Vorläufige Mittheilung aus einer Untersuchung über künstliche Verdauung. Müllers Arch. S. 1—14. 1838.

7496, 1830 **Quoy et Gaimand**, Voyage de l'Astrolabe. Zool. Mammifères. Tome I. Paris 1830.

180, 1874 **Rabe**, Der Pferdemagen. Beiträge zur vergleichenden Anatomie u. Histologie dieses Organes. Inaug.-Diss. Rostock. Separatabdr. aus d. Magazin f. d. ges. Tierheilk., Bd. 40. 1874.

4434, 1889 **Rabl**, Über die Prinzipien der Histologie. Verhandl. d. anatom. Ges. auf der 3. Versamml. in Berlin. 10.—12. Okt. 1889. S. 39—62.

4465, 1889 **Ranvier, L.**, Traité technique d'histologie. Paris, II. Edition 1889.

4468, 1888 **Ranvier, L.**, Technisches Lehrbuch der Histologie. Übersetzt von W. Nicati u. H. v. Wyss. 1877—1888. Leipzig, F. C. W. Vogel. 1888.

4494, 1883 **Ranvier, L.**, De l'existence et de la distribution de l'éléidine dans la muqueuse buccoœsophagienne des mammifères. Compt. rend. T. 97. No. 24, p. 1377—1379. 1883.

7628, 1837 **Rapp, W.**, Die Cetaceen, zoologisch-anatomisch dargestellt. Stuttgart u. Tübingen 1837.

2823, 1843 **Rapp**, Anatomische Untersuch. über die Edentaten. Tübingen 1843.

29, 1832 **Rapp, Wilh. Ludw.**, et **F. M. Duttenhofer**, Über die zusammengesetzten Mägen verschiedener Tiere. Diss. inaug. 4°. Tubingae, typis Hopferi de l'Orme 1832.

204, 1824 **Rathke**, Über den Darmkanal der Fische, mit 5 Tafeln. Halle 1824.

4519 1826 **Rathke, Heinr.**, Bemerkungen über den inneren Bau der Pricke oder des Petromyzon fluviatilis des Linneus. Mit Kupfert. 4. Danzig 1826.

4525, 1827 **Rathke, Martin, Heinr.**, Bemerkungen über den inneren Bau des Querder (Ammocoetes branchialis) und des kleinen Neunauges (Petromyzon Planeri). II. Bd., 2. Heft der Neuesten Schriften der Naturf. Ges. in Danzig. p. 66—102. Halle 1827.

4520, 1836—38 **Rathke, Heinr.**, Zur Anatomie der Fische, in: Müllers Arch. f. Anat. u. Phys. I. 1836, S. 170—186. II. mit 3 Tafeln, ibid. 1837, S. 335—356. III. mit 1 Tafel, ibid. 1838, S. 413—445.

4523, 1841 **Rathke, Heinr.**, Bemerkungen über den Bau des Amphioxus lanceolatus, eines Fisches aus der Ordnung der Cyklostomen. Mit 1 Kupfert. gr. 4°. Königsberg. Gebr. Bornträger. 1841.

5802, 1866 **Rathke, Heinr.**, Untersuchungen über die Entwicklung und den Körperbau der Krokodile. 1866.

4528, 1891 **Ratner, G.**, Zur Metamorphose des Darmes bei der Froschlarve. 36 S. mit 1 Doppeltafel. In.-Diss. Dorpat 1891.

7369, 1894 **Rawitz, B.**, Grundrifs der Histologie, mit 204 Abb. Berlin 1894.

6, 1880 **v. Régeczy, E. Nagy**, Über die Epithelzellen des Magens. Archiv f. mikrosk. Anat., Bd. XVIII, S. 408—411. 1880.

7535, 1842 **Reichert**, Medizinische Zeitung des Vereins für Heilkunde in Preufsen, 1841, No. 10. Ref. von Reichert in J. Müllers Archiv f. Anatomie u. Physiol. etc. Jahrg. 1842.

201, 1866 **Reinhardt, J.**, The species of the genus Orca, translated in Recent Memoirs on Cetacea Roy. Soc. 1866, p. 158.

396, 1858 **Remak**, Über peripherische Ganglien an den Nerven des Nahrungsrohres. Joh. Müllers Arch. f. Anat. u. Phys., 1858, Heft 2, p. 189—192.

138, 1880 **Remouchamps, Ed.**, Sur la glande gastrique du Nandou d'Amérique (Rhea americana). Archives de Biologie publiées par van Beneden et van Bambeke, Tome I, p. 583—594, 1 Tafel, 3 Holzschn. im Text. 1880.

456, 1819 **Retzius, A. A.**, Observationes in anatomiam Chondropterygiorum praecipue squali et rajae generum. Lundae 1819.

220, 1841 **Retzius, A.**, Über den Bau des Magens bei den in Schweden vorkommenden Wühlmäusen (Lemnus, Hypudaeus), Archiv für Anatomie und Physiologie, S. 403—420 mit 1 Tafel. 1841.

140, 1849 **Retzius, A.**, Anmärckningar om Muskelmagen hos kornätande Fåglar, in Forhandlingar ved de Skandinaviske Naturforskeres, 5 Mode. Kiöbenhavn (1847). p. 640—647. 1849.

72, 1857 **Retzius, A.**, Bemerkungen über das Antrum Pylori beim Menschen und einigen Tieren, übers. von Creplin in Müllers Archiv, Jahrg. 1857, S. 74—87.

47, 1875 **Ricci, N.**, Intorno alla speciale forma e struttura dello stomaco di alcuni pesci; Rendiconti dell' Accademia delle science fisiche e matematiche di Napoli. Anno XIV, p. 123—128, 1 Tafel. 1875.

45, 1878 **Richet, Ch.**, Des propriétés chimiques et physiologiques du suc gastrique. Journal de l'anatomie. Vol. XIV, p. 170—326 mit Tafel XIV. 1878.

250, 1878 **Richet, Ch.**. Sur l'acide du suc gastrique. Comptes rendus de l'Academie des sciences de Paris. Tome LXXXVI, p. 676—679. 1878.

4673, 1882 **Richet, Ch.**, La digestion chez le Poisson. Archives de Physiologie norm. et pathol., p. 536—558. 1882.

46, 1880 **Richet, Ch.** et **Mourrut**, De quelques faits relatifs à la digestion gastrique des poissons. Comptes rendus de l'Academie des sciences de Paris. Tome XC, p. 879—881. 1880.

413, 1867 **Robin**, Mémoire sur l'Anatomie des lymphatiques des Torpilles comparée à celle des autres Plagiostomes in: Journal de l'Anat. et de la Physiol. Tome IV, p. 1—34, 3 Tafeln. 1867.

7563, 1881 **Robin, H. A.**, Recherches anatomiques sur les Mammifères de l'ordre des Chiroptères. Annales des sciences naturelles. 6. Série. Zoologie. Tome XII, 178 SS. Tafel 2—9. Paris 1881.

24, 1870 **Rollett, A.**, Über die blinddarmförmigen Drüsen des Magens. Mediz. Centralbl. No. 21, 22, p. 325 u. 337. 1870.

44, 1871 **Rollett, A.**, Bemerkungen zur Kenntnis der Labdrüsen und der Magenschleimhaut. Untersuch. aus d. Institute f. Physiol. u. Histologie in Graz. Heft 2, p. 143—193. 1871.

7557, 1890 **Rofsbach, M. J.**, Über die Bewegungen des Magens, des Pylorus und Duodenums. Verhandl. d. Kongr. f. innere Medizin. Wiesbaden 1885, IV, 212—222. Auch Ges. klin. Arb. p. 235—242. Jena 1890.

6644, 1821—1828 **Rudolphi, K. A.**, Grundrifs der Physiologie. Berlin 1821—1828.

4837, 1879 **Rüdinger**, Beiträge zur Morphologie des Gaumensegels und des Verdauungsapparates, 49 SS. mit 5 Tafeln und 2 Holzsch. Stuttgart 1879.

7679, 1879 **Rüdinger**, Über die Muskelanordnung im Pförtner des Magens und am Anus., in: Allg. Wiener med. Zeitung, No. 1 u. 2, 9 SS. 1879.

4854, 1819 **Rusconi, Mauro, e Configliachi, Pietro**, Del Proteo anguino di Laurenti monografia. 6 Tafeln, 119 SS. in 4. Pavia 1819.

274, 1886 **Sacchi, Maria**, Sulla morfologia delle glandule intestinali dei vertebrati. Bolletino Scientifico, fasc. 2. Pavia 1886.

273, 1886 **Sacchi, Maria**, Contribuzioni all' Istologia ed embriologia dell' apparecchio digerente dei batraci e dei rettili, con due tavole. Atti della Società Ital. di Scienze Naturali Vol 29, p. 361—409. Milano 1886.

135, 1885 **Saccozzi, A.**, Sulla rigenerazione dell' epitelio delle ghiandole gastriche et intestinali in condizione normali e patologiche. Gazzetta degli ospitali 4. Genajo No. 1. 1885.

7362, 1894 **Sacerdotti, C.**, Über die Entwickelung der Schleimzellen des Magendarmkanals, 1 Tafel. Internationale Monatsschrift Anat. u. Physiol., Bd. XI, S. 501—514. 1894.

7474, 1895 **Sacerdotti, Cesare**, Sur le développement des cellules mucipares du tube gastro-enterique. Archives ital. de biol., Tome 23, Fsc. 1/2, p. 1—12. 1895.

133, 1887 **Sachs, A.**, Zur Kenntnis der Magenschleimhaut in krankhaften Zuständen. Arch. f. experiment. Pathol., Bd. XXII, S. 155—173, 1 Tafel. 1887.

6386, 1893 **Salomon, Hugo**, Beiträge zur Anat. des Magens der katarrhinen Affen (Cercopithecus u. Inuus), 2 Tafeln. Aus d. anat. Inst. in Bonn. A. f. mikrosk. Anat., Bd. XLI, Heft 1, p. 19—27. 1893.

105, 1890 **Salvioli**, Alcune osservazioni intorno al modo di formazione e di accrescimento delle glandole gastriche. Atti della R. Accademia di sc. di Torino Vol. XXV., u. Quelques observations sur le mode de formation et d' accroissement des glandes de l'estomac. Internat. Monatsschrift für Anat. u. Physiol., Bd. VII, S. 396—413, 1 Tafel. Dasselbe: Archives ital. de biologie, Tome XIV, p. 71—80. 1890.

410, 1880 **Sappey, Ph. C.**, Etudes sur l'appareil mucipare et sur le système lymphatique des poissons. Folio, 64 p. 12 z. T. kol. Taf. Paris, Delahaye. 1880.

594, 1889 **Sappey, C.**, Traité d'anatomie descriptive. Paris 1874 und 4. édition, Tome IV, Splanchnologie—Embryologie. Paris 1889.

7203, 1894 **Sappey, C.**, Traité d'Anatomie générale, P. II. Paris 1894.

83, 1876 **Schäfer, E. A., and Williams, J.**, On the structure of the mucous membrane of the stomach in the Kangoroos. Proceedings of the zoological society 1876. Pt. I, p. 165—177, 4 Tafeln.

7517, 1895 **Schaffer, Josef**, Über das Epithel des Kiemendarmes von Ammocoetes nebst Bemerkungen über intraepitheliale Drüsen, 2 Tafeln. Arch. f. mikrosk. Anat. Bd. XLV, Heft 2, S. 294—338. 1895.

4948, 1891 **Schenk, S. L.**, Grundriss der normalen Histologie des Menschen. Wien u. Leipzig. Urban u. Schwarzenberg, 1885, zweite Aufl. 1891.

134, 1884 **Schiefferdecker, P.**, Beiträge zur Kenntnis der Drüsen des Magens und des Duodenums. Nachr. d. Götting Gesellsch. d. Wissensch. No. 7. 1884.

448, 1837 **Schlegel, H.**, Essai sur la physiognomie des serpens. Amsterdam 1837.

7554, 1894 **Schmaltz**, Über das anatomisch-physiologische Verhältnis der Speiseröhrenmündung und Schlundrinne zum 1. u. 2. Magen beim Rinde in Berlin. Tierärztl. Wochenschr, S. 315—319 Fig. 1894.

7374, 1895 **Schmaltz**, Über die Schlundrinne. Eine öffentliche Verwahrung gegen Ellenberger. Berl. tierärztl. Wochenschr., No. 1, p. 3—4, 3 Abb. 1895.

136, 1805 **Schmidt, Fr. Adolph**, De Mammalium œsophago atque ventriculo. Specimen inaug. medicum. Halae, ex offic. Bath. 8°. 28 p. 1805.

5007, 1879 **Schneider, Anton**, Beiträge zur vergleichenden Anatomie u. Entwicklungsgeschichte der Wirbeltiere. 16 Tafeln u. 3 Holzschn. C Reimer. Berlin 1879.

6963, 1893 **Schulz, Hugo**, Über den Schwefelgehalt menschlicher und tierischer Gewebe. 1 Holzschn. Arch. f. d. gesamt. Physiol., Bd. LIV. Heft 11 12, S. 555—572. 1893.

37, 1867 **Schulze, F. E.**, Epithel u. Drüsenzellen. Arch. f. mikrosk. Anat. Bd. III, Heft 2, S. 191, Tafel VI—XII. 1867.

536, 1836 **Schwann, Th.**, Über das Wesen des Verdauungsprozesses. Müllers Archiv 1836. p. 91.

222, 1890 **Sclavunos**, Über den Verhornungsprozefs der Pars cardiaca. Verhandlungen d. phys.-mediz. Gesellsch. zu Würzburg. N. F., Bd. XXIV. 1890.

6407, 1890 **Sclavunos, Georgios, L.**, Untersuchungen über das Eleïdin und den Verhornungsprozefs der Pars cardiaca des Magens der Säugetiere. Mit 1 lithogr. Tafel. Würzburg 1890, 8°, 18 SS. Inaug.-Diss.

92, 1889 **Sehrwald, E.**, Die Belegzellen des Magens als Bildungsstätten der Säure. Münchener mediz. Wochenschr. No. 11, S. 177—180. 1889.

132, 1878 **Sertoli, E., e Negrini, Fr.**, Contribuzioni all'anatomia della mucosa gastrica. Archivio di medicina veterinaria., fasc. 3 1878. 15 S. 1 Tafel. Milano.

88, 1879 **Sewall, Henry**, The Development and Regeneration of the Gastric Glandular Epithelium during Foetal Life and after Birth. Journal of Physiology. Vol. I, p. 321—334, 1 Tafel. 1879.

411, 1856 **Siebold u. Stannius**, Handbuch der Zootomie, 2. Teil. Stannius, Handbuch der Anatomie der Wirbeltiere, 2. Aufl., I. Buch Fische, Berlin 1854. II. Buch Amphibien, Berlin 1856.

137, 1890 **Smith, M.**, Water Cells of the Camel's Stomach. Proceeding of the Natur. Society of Bristol. Vol. VI, Part. I, p. 118—121. 1890.

585, 1796 **Sömmering, S. Th.**, Vom Baue des menschl. Körpers. Bd. V, Abt. 2, Eingeweidelehre. Frankfurt a. M. 1796.

583, 1841 **Sömmering, S. Th.**, Vom Baue des menschlichen Körpers. Neue Original-Ausgabe. Bd. VI. Allgemeine Anatomie v. J. Henle. Leipzig 1841.

43, 1836 **Sprott Boyd**, Essay on the structure of the mucous membrane of the stomach. Edinburgh, med. and. surg. Journal Vol. 46, p. 382—404. 1836.

1223, 1846 **Stannius**, in Stannius u. Siebold, Lehrbuch der vergleichenden Anatomie. 2. Teil. Wirbeltiere von H. Stannius. Berlin 1846.

6418, 1892 **Stein, C.**, Über das Verhalten des Bindegewebes zu den delomorphen Zellen der Magendrüsen. Mitteilung aus dem embryolog. Institut der Universität Wien, Heft 12. Zweite Folge, Heft 5, S. 92—98. 1892.

5328, 1873 **Stieda, L.**, Studien über den Amphioxus lanceolatus. Mémoires de l'acad. impériale des sciences de St. Petersburg VII. série, Tome XIX, No. 7. 1873.

91, 1889 **Stintzing, R.**, Zur Struktur der erkrankten Magenschleimhaut. Münchener mediz. Wochenschr., No. 48, S. 819—821. 1889.

247, 1889 **Stintzing, R.**, Zum feineren Bau und zur Physiologie der Magenschleimhaut. Sitzungsber. d. Gesellsch. f. Morphologie u. Physiologie in München, V, S. 90—93. 1889.

246, 1889 **Stintzing, R.**, Über die Magenschleimhaut bei Sekundärerkrankungen des Magens. Gesellsch. f. Morphologie u. Physiologie zu München. Sitzung v. 3. Dez. 1889.

42, 1884 **Stirling, W.**, On the ferments or enzymes of the digestive Tract in Fishes. Journal of Anatomy and physiology, Vol. 18, p. 426—435. 1884.

5353, 1885 **Stirling, W.**, On the chemistry and histology of the digestive organs of fishes. Second annual report of the fishery board for Scotland. Appendix F. No. I, p. 31—46, 2 Tafeln. 1885.

129, 1880 **Stöhr, Ph.**, Über das Epithel des menschlichen Magens. Verhandl. der physikal.-mediz. Gesell. zu Würzburg. N. F., Bd. XV, 21 S., 1 Tafel. 1880.

130, 1880 **Stöhr, Ph.**, Zur Histologie des menschlichen Magens. Verhandl. der physik.-mediz. Gesellsch. zu Würzburg. Sep.-Abdr., 3 S. 1880.

50, 1880 **Stöhr, Ph.**, Zur Histologie des menschlichen Magens. Zoologischer Anzeiger, III. Jahrg. p. 177—179. 1880.

128, 1881 **Stöhr, Ph.**, Über die Pylorusschleimhaut. Sitzungsber. d. Würzburger phys.-mediz. Gesellsch., 1881. 3. S.

41, 1882 **Stöhr, Ph.**, Zur Kenntnis des feineren Baues der menschlichen Magenschleimhaut. Arch. f. mikrosk. Anat. Bd. XX, S. 221—245, 2 Taf. 1882.

5358, 1882 **Stöhr, Ph.**, Zur Physiologie der Tonsillen. Biol. Centralbl. 2, S. 368 bis 370. 1882.

5361, 1884 **Stöhr, Ph.**, Über Schleimdrüsen Sitzungsber. d. phys.-med. Gesellsch. zu Würzburg, Jahrg. 1884, No. 6 u. 7, S. 93—104. 1884.

1226, 1892 **Stöhr, Ph.**, Verdauungsapparat, in: Ergebnisse der Anatomie und Entwicklungsgeschichte von Merkel u. Bonnet. Wiesbaden 1892.

6745, 1894 **Stöhr, Ph.**, Lehrbuch der Histologie und der mikrosk. Anatomie des Menschen mit Einschluſs der mikrosk. Technik, 6. Aufl., Jena, G. Fischer. 8°. 18. 358 S. 260 Abb. 1894.

7674, 1890 **Stoſs**, Vergleichend-anatomische Untersuchungen über die Entwickelung des Verdauungskanales der Wiederkäuer. Deutsche Zeitschr. für Tiermedizin, Bd. XVI, S. 16—124, 52 Abb. 1890.

6426, 1892 **Stoſs, Anton**, Untersuchungen über die Entwicklung der Verdauungsorgane, vorgenommen an Schafsembryonen. Aus dem anat. Institut der tierärztl. Hochschule zu München. Leipzig 1892. 8°, 32 S. mit 5 Tafeln. Inaug.-Diss., Erlangen. Deutsche Zeitschr. für Tiermedizin u. vergl. Path. Bd. XIX, Heft 1, S. 1—32.

6854, 1894 **Stoſs**, Über die Entwicklung des Wiederkäuermagens nebst Demonstration eines Lama-Magens. Münchener Wochenschr. f. Tierheilkunde u. Viehzucht, No. 44, 30 Okt. 1894.

7520, 1895 **Stutz, G.**, Über eosinophile Zellen in der Schleimhaut des Darmkanals. 8°, 35 SS. Bonn, 1895.

64, 1876 **Swiecicki, H. v.**, Untersuchung über die Bildung und Ausscheidung des Pepsins bei Batrachiern. Pflügers Archiv, Bd. XIII, S. 444—452. 1876.

327, 1861 **Teichmann**, Das Saugadersystem vom anat. Standpunkte, mit 18 Kupfertafeln. Leipzig 1861.

32, 1889 **Teichmann, M.**, Der Kropf der Taube. Archiv f. mikrosk. Anat. Bd. XXXIV, S. 235—247. 1889.

7196, 1894 **Tellering, Paul**, Beitrag zur mikroskopischen Untersuchung des Magenschleims beim Menschen. Aus d. mediz. Klinik zu Bonn. 8°, 27 S. Inaug.-Diss. Bonn 1894.

5501, 1885 **v. Thanhoffer, L.**, Grundzüge der vergleichenden Physiologie und Histologie. 752 S. mit 195 Holzschn. Stuttgart, Enke. 1885.

5503, 1890 **Thesen Jorgen**, Bidrag till tarmkanalens histologi og physiologi hos torsken (Gadus Morhua) Med i planche. Archiv for Mathematik og Naturvidenskab, Bind XIV, S. 220—231. 1890.

5529, 1890 **Thompson, D'Arcy, W.**, Note on the Viscera of Tarsipes. Studies from the Museum of Zoology in University College Dundee. Vol. I, No. VIII, 3 p., 4 Fig. 1890.

453, 1810 **Tiedemann, Fr.**, Anatomie und Naturgeschichte der Vögel, I. Bd. Heidelberg 1810.

7492, 1840 **Todd**, On the structure of the mucous membrane of the stomach. London med. gaz. N. S., Vol. I. For the Session 1839—40. London 1840.

542, 1866 **Todd, R. B.** and **Bowman, W.**, The physiological anatomy and physiology of man. London 1856. A new edit. by L. S. Beale, P. I, 8°. London 1866.

161, 1891 **Töpfer, K.**, Die Morphologie des Magens der Rodentia. Morphol. Jahrbuch, Bd. XVII, S. 380—407. 1 Tafel. 1891.

6438, 1892 **Töpfer, K.**, Berichtigung (zur Abhandlung über die Morphologie des Magens dor Rodentia). Morphologisches Jahrbuch, Bd. XVIII, Heft 2, S. 382. 1892.

5570 1871 **Toldt, C.**, Blutgefäfse des Darmkanals. In: Strickers Handbuch der Lehre von den Geweben. Kap. 17. Leipzig 1871.

127, 1880 **Toldt, C.**, Die Entwicklung und Ausbildung der Drüsen des Magens. Wiener mediz. Anz. No. 17, S. 132—133. 1880.

172, 1881 **Toldt, C.**, Die Entwicklung und Ausbildung der Drüsen des Magens. Sitzungsber. d. k. Akademie d. Wissensch., math.-naturw. Kl., III. Abt. Jahrg. 1880, 3 Tafeln, S. 57—128. Wien 1881.

5569, 1888 **Toldt, C.**, Lehrbuch der Gewebelehre mit vorzugsweiser Berücksichtigung des menschlichen Körpers. Mit einer topographischen Darstellung des Faserverlaufs im Centralnervensystem von Prof. O. Kahler, XVI u. 708 SS. mit 210 Abb. in Holzschn., 3. Aufl., 8°. Stuttgart, Enke 1888.

5606, 1814 **Treviranus, G. R.**, Biologie oder Philosophie der lebenden Natur für Naturforscher und Ärzte, Bd. IV. Göttingen 1814.

169, 1883 **Trinkler, N.**, Zur Kenntnifs des feineren Baues der Magenschleimhaut, insbesonders der Magendrüsen. Centralblatt f. d. mediz. Wissenschaften No. 10, S. 161—163. 1883.

40, 1884 **Trinkler, N.**, Über den Bau der Magenschleimhaut. Archiv f. mikrosk. Anat., Bd. XXIV, S. 174—214, 2 Tafeln. 1884.

495, 1870 **Trütschel**, Über die Endigung der Nerven in der Schleimhaut des Magens, Centralbl. f. d. mediz. Wissensch. 8. Jahrg., p. 115—116. (und russische Dissertation). 1870.

599, 1877 **Turner, W.**, An introduction to human anatomy including the Anatomy of the Tissues. 8°. 234 Abb., 896 S. Edinburgh, Black 1877.

202, 1886 **Turner, W.**, The Anatomy of a second specimen of Sowerbys whale (Mesoplodon bidens from Shetland). Journal of anat. Vol. 20, p. 144—188, 1 Tafel. 1886.

89, 1889 **Turner, W.**, Additional observations on the stomach in the ziphioid and delphinoid whales. Journal of anat. and physiol., Vol. XXIII, P. III, p. 466—492, 5 Abbld. im Text. 1889.

7549, 1751 **Tyson, E.**, The Anatomy of the Musk-Hog (Tajassu, Aper mexicanus). 2. Edition. London 1751.

5676, 1863 **Vaillant, L.**, Mémoire pour servir à l'histoire anatomique de la sirène lacertine. Annales des sciences nat. Zoologie. IV Série, Tome XIX, p. 295—346, 3 Tafeln. Paris 1863.

7501, 1861 **Valatour, Martial**, Recherches sur les glandes gastriques et les tuniques musculaires du tube digestif dans les Poissons osseux et les Batraciens (avec 2 Pl.), in: Ann. des Sc. nat., 4. Sér., Zool., Tome 16, p. 219—285. 1861.

497, 1878 **Viallane, H.**, Note sur le tube digestif du carpophage Goliath. Annales des sciences naturelles. VI. Série, Zoologie, Tome VII, Art. No. 12, p. 1—5, 1 Tafel. 1878.

7363, 1894 **Vivante, R.**, Studio sperimentale sulla riproduzione della mucosa pilorica. Mem. R. acc. d. sc. di Torino, S. 2, Tome XXXXIV, p. 565 bis 578, 1 tav. 1894.

664, 1840 **Vogelsang, C.**, De structura ventriculi mammalium et avium adjectis nonnullis de ventriculo ranae observationibus. Inaug.-Diss. Bonn 1840.

6746, 1894 **Vogt, C.**, et **Young, E.**, Lehrbuch der praktischen vergl. Anatomie, 2 Bd. Braunschweig 1894.

416, 1872 **Waalewijn, H. W.**, Bijdrage tot de Histologie van den Vischdarm. Academisch Proefschrift, 50 p., 1 Tafel. Leiden 1872.

126, 1892 **Waldeyer, W.**, Über den feineren Bau des Magens und Darmkanals von Manatus americanus. Sitzungsber. der Kgl. preufs. Akademie der Wissenschaften zu Berlin, Nr. VIII, S. 79—85. 1892.

7224, 1894 **Warburg, Fr.**, Beiträge zur Kenntniss der Schleimhaut des menschlichen Magens. Aus d. mediz. Klinik zu Bonn. 8°. 31 S. Inaug.-Diss. Bonn 1894.

5797, 1839 **Wasmann, Adolph**, De digestione nonnulla. Inaug.-Diss. Berolini 1839.

5804, 1874 **Watney, H.**, Zur Kenntnis der feineren Anatomie des Darmkanals. Vorl., Mitt., Centralbl. f. d. mediz. Wissensch. No. 48, S. 753—755. 1874.

350, 1874 **Watney, H.**, Note on the minute anatomy of the alimentary canal. Proceed. of the royal society, Bd. XXII, p. 293—294. 1874.

5805, 1876 **Watney, H.**, Research on the minute anatomy of the alimentary canal. Abstract. Proceedings of the royal society, Vol. XXIV, p. 241—244. 1876.

5803, 1877 **Watney, H.**, The Minute Anatomy of the Alimentary Canal. Quarterly Journal of micr. science, Vol. 17, New Series, p. 213—220, 1 Tafel. London 1877.

278, 1877 **Watney, H.**, The Minute Anatomy of the Alimentary Canal. Philosophical Transactions of the Royal Society of London. Vol. 166, p. 451 bis 488, Platte 39—43. London 1877.

261, 1879 **Watson, M.**, and **Young, A.**, On the anatomy of Hyaena crocuta. (H. maculata) Communicated by A. H. Garrod. Plates V, VI. Proceedings of the zoological society of London, p. 79—107. 1879.

6663, 1885—87 **Weber, M.**, Über Lagenorhynchus albirostris Gray. Tijdschrift der Nederlandsche Dierkundige Vereeniging. 2. Serie, Deel I, p. 114 bis 126. Leiden 1885—87.

5825, 1886 **Weber, M.**, Studien über Säugetiere I. Ein Beitrag zur Frage nach dem Ursprung der Cetaceen. 252 S., IV Tafeln. Jena, Fischer 1886.

175, 1888 **Weber, M.**, Anatomisches über Cetaceen. II. Uber den Magen der Cetaceen. Morph. Jahrbuch XIII, S. 637—653. 2 Tafeln. 1888.

6677, 1891 **Weber, Max**, Beiträge zur Anatomie und Entwicklungsgeschichte des Genus Manis. Zoologische Ergebnisse einer Reise in Niederländisch-Ostindien. Bd. II, mit Tafel I—IX, 116 SS. Leiden 1891.

7534, 1850 **Wedl u. Müller**, Beiträge zur Anatomie des zweibuckeligen Kamels (Camelus bactrianus). Sitzungsber. d. k. Akad. d. Wissensch., math.-nat. Kl., IV. Bd., S. 398—401. 1850.

80, ? **Welty, Henricus**, Anatomia suis scrophae. Inaug.-Diss., Tübingae. Jahresangabe fehlt.

5866, 1865 **Weber, Anton**, Beiträge zur pathol. Anatomie des pädatrophischen Darms, mit Bemerkungen zum normalen Bau des Darms beim Neugeborenen. Berichte über die Verh. der naturf. Ges. zu Freib. i. B., Bd. III, Heft 3, 4, S. 137—164. 1865.

7498, 1829 **Whitefield**, On the Stomach of the Manis pentadactyla of Ceylon. Edinb. new Philos. Journ., Okt. 1829—March 1830. 1829.

192, 1832 **Whitefield, C. T.**, Über den Magen des Pangolins (Manis pentadactyla) von Ceylon. Isis S. 824. 1832.

7499, 1800 **Wiedemann, C. R. W.**, Über die Verdauungswerkzeuge des Ai. Wiedemanns Archiv für Zool. und Zootomie, I. Bd., S. 141—150. Berlin 1800.

176, 1872 **Wiedersheim, R.**, Die feineren Strukturverhältnisse der Drüsen im Muskelmagen der Vögel. Dissert., 25 S., 1 Tafel. Würzburg 1872.

181, 1872 **Wiedersheim, R.**, Die feineren Structurverhältnisse im Muskelmagen der Vögel. Archiv für mikrosk. Anatomie, Bd. VIII, S. 435—452, 1 Tafel. 1872.

5882, 1875 **Wiedersheim**, R., Salamandrina perspicillata u. Geotriton fuscus. Versuch einer vergl. Anat. der Salamandrinen. Genua, 205 SS., 17 Tafeln. 3 Holzschn. 1875.

7544, 1876 **Wiedersheim**, **R.**, Zur Anatomie und Physiologie des Phyllodactylus europaeus, mit besonderer Berücksichtigung des Aquaeductus vestibuli der Askalaboten im allgemeinen. Morphologisches Jahrbuch, Bd. I, p. 495 bis 534, 3 Tafeln. 1876.

272, 1886 **Wiedersheim**, **R.**, Lehrbuch der vergleich. Anatomie der Wirbeltiere, 2. Aufl. Jena 1886.

7676, 1893 **Wiedersheim, R.**, Grundrifs der vergleichenden Anatomie der Wirbeltiere, 3. Aufl. Jena, G. Fischer 1893.

100, 1872 **Wilckens, M.**, Untersuchungen über den Magen der wiederkäuenden Haustiere, 52 SS. mit 6 Tafeln. Berlin, Wiegandt & Hempel. 1872.

239, 1870 **Wilczewski, P.**, Untersuchungen über den Bau der Magendrüsen der Vögel. Breslau 1870.

7493, 1872 **v. Wittich**, Weitere Mitteilungen über Verdauungsfermente. Archiv f. d. ges. Physiol., V. Bd., S. 435—468. 1872.

66, 1873 **v. Wittich**, Über die Pepsinwirkung der Pylorusdrüsen. Pflügers Archiv Bd. VII, 1873.

65, 1874 **v. Wittich**, Noch einmal die Pylorusdrüsen. Pflügers Archiv, Bd. VIII, S. 444. 1874.

67, 1873 **Wolffhügel**, **G.**, Über Pepsin und Fibrinverdauung ohne Pepsin. Pflügers Archiv für die ges. Physiol., Bd. VII, S. 188—200. 1873.

125, 1876 **Wolffhügel, Gustav**, Über die Magenschleimhaut neugeborener Säugetiere. Zeitschr. f. Biologie, Bd. XII, S. 217—225. 1876.

84, 1888/89 **Woodhead**, **G.**, **Sims.**, and **Gray**, **R. W.**, On the stomach of the Narwhal (Monodon monoceros) Journ. of anat. and phys., Vol. XXIV, P. II, p. 188—194. S. auch: Report of the 59. Meeting of the British Association for the Advancement of Science. London 1890. p. 635-637, und Proceedings of the Royal Society, Vol. XVI, p. 792—807, 4 Tafeln, Edinburgh 1888/89.

7671, 1895 **Wróblewski**, **Augustin**, Zur Kenntnis des Pepsins. Zeitschr. f. physiologische Chemie. XXI. Bd., 1 Heft, p. 1—18. Strafsburg 1895.

5977, 1889 **Young**, **A. H.**, u. **A. Robinson**, On the Anatomy of Hyaena striata. Journ. of anat. and physiol., Vol. XXIII, P. I, p. 90—105. II. p. 187—200, 1 Holzschn. 1889.

26, 1875 **Zeifsl, M.**, Über eine eigenthüml. Schicht im Magen der Katze. Sitzungsber. d. Wiener Akad. f. Wissensch., math.-naturw. Klasse Bd. LXXII, 3. Abt. 10. Juni 1875.

7553, 1894 **Zimmermann**, **A.**, u. **Sal**, **J.**, Beitrag zur Histologie des Pansens. 1 Abb. Mitteilung aus d. Physiol. Instit. d. k. ungar. Veterinärabt. z. Budapest. Deutsche Zeitschr. f. Tiermediz. u. vergl. Pathologie, Bd. XX, S. 283—289. 1894.

Nachtrag:

217, 1875 **Fleischmann**, **L.**, Die Ernährung des Säuglingsalters. Klinik der Pädiatrik. I. Bd. Wien 1875.

Citiert wurden im Kapitel:

Vertebraten im allgemeinen: Auerbach 6686, 1862; Ballagi 108, 1881; Beaumont 76, 1890; Biedermann 173, 1875; Bischoff 56, 1838; Bizzozero 120, 1888; Bleyer 178, 1874; Brücke 6651, 1851; Brümmer 78, 1876; Brunn 264, 1715; De Bruyne 1303, 1891; Cattaneo 1403, 1886; Cattaneo 131, 1886; Cattaneo 1404, 1887; Cazin 153, 1888; Cuvier 445, 1810; Donders 6624, 1856; Ebstein 36, 1870; Edinger 1784, 1876; Eimer 1811, 1868; Field 2302, 1893; Flourens 54, 1839; Flower 7626, 1872; Frey 2115, 1876; Gegenbaur 174, 1878; Gegenbaur 397, 1878; Glinsky 221, 1883; Heidenhain 53, 1870; Heidenhain 2587, 1880; Henle 7400, 1838; Home 115, 1807; Hoyer 7625, 1890; Klaufsner 101, 1880; Klein 3009, 1870; Klein and Noble Smith 312, 1880; Landois 560, 1893; Leydig 3455, 1852; Leydig 3456, 1853;

Leydig 563, 1857; List 3546, 1886; List 3548, 1889; Mall 3717, 1891; Meckel 455, 1829; Meifsner 395, 1857; Mitteldorpf 3898, 1846; Milne Edwards 386, 1860; Molin 145, 1850; Motta Maïa et Renaut 144, 1878; Müller und Schwann 4001, 1836; Nuhn 70, 1870; Nuhn 252, 1875—1878; Nufsbaum 21, 1877; Nufsbaum 4109, 1878; Nufsbaum 5, 1879; Nufsbaum 4112, 1882; Nufsbaum 4113, 1882; Partsch 31, 1877; Prout 159, 1824; Purkinje und Pappenheim 71, 1838; Rabl 4434, 1889; Ranvier 4468, 1888; Rawitz 7369, 1894; Remak 396, 1858; Retzius 72, 1857; Richet 45, 1878; Rollet 44, 1871; Rudolphi 6644, 1828; Sacchi 273, 1886; Sacchi 274, 1886; Schulze 37, 1867; Sömmering 585, 1796; Sprott-Boyd 43, 1836; Stöhr 50, 1880; Stöhr 239, 1880; Stöhr 5358, 1882; Todd and Bowman 542, 1856; Trinkler 40, 1884; Valatour 7501, 1861; Wasmann 5797, 1839; Wiedersheim 7676, 1893; Zeifsl 26, 1875.

Fische: Bergmann und Leuckart 7403, 1852; Biedermann 173, 1875; Bischoff 56, 1838; Brinton 58, 1859; Budge 74, 1847; Cajetan 4308, 1883; Carus und Otto 211, 1835; Cattaneo 55, 1886; Cattaneo 1403, 1886; Cattaneo 131, 1886; Cattaneo 1404, 1887; Decker 1575, 1887; Edinger 1784, 1876; Edinger 1, 1879; Fick 222, 1873; Garel 156, 1879; Gegenbaur 174, 1878; Glaëttli 237, 1852; Glinsky 221, 1883; Grimm 6583, 1866; Homburger 224, 1877; Home 115, 1807; Hopkins 155, 1890; Hopkins 7718, 1895; Krukenberg 3225, 1877/78; Krukenberg 6679, 1882; Kultschitzky 3261, 1887; Langer 3329, 1870; Langerhans 3336, 1873; Langerhans 3342, 1876; Langley 87, 1879; Langley and Sewall 82, 1879; Leydig 3455, 1852; Leydig 589, 1853; Leydig 3456, 1853; Leydig 183, 1854; Leydig 588, 1854; Leydig 563, 1857; Lorent 11, 1878; Luchau 223, 1877; Luchau 3841, 1878; Macallum 3662, 1886; Mayer 417, 1888; Mazza e Perugia 7463, 1894; Meckel 455, 1829; Melnikow 3836, 1866; Milne-Edwards 386, 1860; Molin 3942, 1850; Müller, J. 4002, 1842; Müller, J. 4000, 1845; Nufsbaum 4112, 1882; Nufsbaum 4113, 1882; Owen 212, 1868; Pilliet 415, 1885; Rathke 4519, 1826; Rathke 4525, 1827; Rathke 4520, 1837/38; Rathke 4523, 1841; Reichert 7535, 1841; Retzius 456, 1819; Ricci 47, 1875; Richet 45, 1878; Richet 250, 1878; Richet 4673, 1882; Richet et Mourrut 46, 1880; Robin 413, 1867; Sappey 410, 1880; Schaffer 7517, 1895; Schneider 5007, 1879; Schulze 37, 1867; Stannius 1223, 1846; Stieda 5328, 1873; Stirling 42, 1884; Stirling 5353, 1885; Stöhr 129, 1880; Todd 7492, 1840; Trinkler 40, 1884; Valatour 7501, 1861; Waalewijn 416, 1872; Wiedersheim 272, 1886.

Dipnoer: Ayers 770, 1885; Bischoff 1036, 1840; Edinger 1784, 1876; Gegenbaur 174, 1878; Günther 2439, 1872; Hyrtl 2861, 1845; Parker 4216, 1889; Parker 319, 1891; Parker 6333, 1892.

Amphibien: Altmann 6901, 1894; Bentkowsky 114, 1876; Biedermann 173, 1875; Bleyer 178, 1874; Braun 110, 1880; Bronn 6617, unvollendet; Capparelli 123, 1889/90; Capparelli 119, 1891; Carus 1394, 1834; Carus und Otto 211, 1835; Cohn 7409, 1895; Contejean 6122, 1892; Corti 1504, 1850; Ecker und Wiedersheim 425, 1882; Edinger 1, 1879; Eisler 34, 1889; Fränkel 6312, 1891; Gage, S. H. and Gage S. Ph. 2195, 1890; Garel 156, 1879; Gegenbaur 397, 1878; Glaëttli 237, 1852; Glinsky 221, 1883; Goniaew 186, 1875; Grimm 6583, 1866; Grönberg 7160, 1894; Heidenhain 53, 1870; Heidenhain 2587, 1880; Kingsbury 7470, 1894; Klein 3016, 1878; Klein und Verson 3038, 1871; Langendorff und Laserstein 6772, 1894; Langley 87, 1879; Langley 81, 1881; Langley 116, 1881; Langley und Sewall 82, 1879; Levschin 3436, 1870; Leydig 3456, 1853; Leydig 563, 1857; Meckel 3827, 1817; Müller, E. 6305, 1892; Nufsbaum 21, 1877; Nufsbaum 5, 1879; Nufsbaum 4113, 1882; Oppel 6330, 1889; Partsch 31, 1877; Pestalozzi 4249, 1878; Ranvier 4465, 1889; Ratner 4528, 1891; v. Regéczy 6, 1880; Rusconi und Configliachi 4854, 1819; Sacchi 273, 1886; Sappey 7203, 1894; Schulze 37, 1867; Stannius 1223, 1846; Stöhr 129, 1880; Stöhr 1226, 1892; v. Swiecicki 64, 1876; Todd 7492, 1840; Trinkler 40, 1884; Trütschl 495, 1870; Vaillant 5676, 1863; Valatour 7501, 1861; Wiedersheim 5882, 1875.

Reptilien: Anderson 198, 1878; Bronn 6617, unvollendet; Carus und Otto 211, 1835; Charras 449, 1666—1699; Duvernoy 1708, 1833; Edinger 2, 1879; Eisler 34, 1889; Friedinger 60, 1871; Gegenbaur 397, 1878; Glinsky 221, 1883; Grimm 6583, 1866; Günther 7540, 1868; Hering 7504, 1860; Home 115, 1807; Hopkinson und Pancoast 7502, 1837; Langley 81, 1881; Langley 116, 1881; Leydig 3456, 1853; Leydig 563, 1857; Machate 3672, 1879; Meckel 3827, 1817; Meckel 455, 1829; Motta Maïa et Renaut 144, 1878; Nuhn 70, 1870; Nufsbaum 4113, 1882; Partsch 31, 1877; Poelman 7513, 1848; Rathke 5802, 1866; Sacchi 273, 1886; Schlegel 448, 1837; Siebold und Stannius 411, 1856; Sprott-Boyd 43, 1836; Stannius 1223, 1846; Todd 7492, 1840; Trinkler 40, 1884; Vogt und Yung 6746, 1894; Wiedersheim 7544, 1876.

Vögel: Auerbach 7632, 1863; Barthels 7525, 1895; Bergmann 208, 1862; Bergmann und Leuckart 7403, 1852; Bergonzini 231, 1885; Berlin 499, 1852/53; Bischoff 56, 1838; Bronn 6617, unvollendet; Brücke 547, 1881; Brugnone 1331, 1809; Carus 1394, 1834; Carus und Otto 211, 1835; Cattaneo 121, 1883; Cattaneo 245, 1883; Cattaneo 221, 1884; Cattaneo 232, 1885; Cattaneo 7541, 1888; Cazin 243, 1884; Cazin 167, 1885; Cazin 233, 1885; Cazin 124, 1886; Cazin 166, 1886; Cazin 234, 1886/87; Cazin 168, 1887; Cazin 241, 1887; Cazin 153, 1888; Chalmers Mitchell 7670, 1895; Curschmann 109, 1866; Flower 500, 1860; Forbes 79, 1880; Forbes 498, 1882; Gadow 2183, 1879; Garel 156, 1879; Garrod 7627, 1876; Garrod 230, 1876; Garrod 2212, 1878; Garrod 2213, 1878; Gegenbaur 397, 1878; Germain 248, 1865; Glaëttli 237, 1852; Glinsky 7550, 1894; Grimm 6583, 1866; Gurlt 464, 1849; Hasse 184, 1865; Hasse 122, 1866; Hedenius 154, 1892; Home 115, 1807; Home 236, 1812; Home 266, 1814; Jobert 2906, 1873; Kahlbaum 2933, 1854; Klein und Verson 3038, 1871; Klug 6327, 1892; Klug 6242, 1893; Leydig 183, 1854; Leydig 563, 1857; Leydig 3473, 1864; Lund 2139, 1829; Macgillivray 3670, 1837; Mandl 3724, 1838; Meckel 455, 1829; Milne Edwards 386, 1860; Molin 145, 1850; Molin 38, 1852; Müller, J. 531, 1830; Nitzsch 6580, 1823; Nuhn 70, 1870; Nufsbaum 21, 1877; Nufsbaum 4113, 1882; Oppel 7537, 1895; Pilliet 229, 1886; Pilliet 7220, 1894; Postma 4379, 1887; Rapp et Duttenhofer 29, 1832; Rathke 5802, 1866; Remouchamps 138, 1880; Retzius 72, 1857; Sappey 7203, 1894; Stannius 1223, 1846; Teichmann 32, 1889; Tiedemann 453, 1810; Todd 7492, 1840; Treviranus 5606, 1814; Valatour 7501, 1861; Viallane 497, 1878; Vogt und Yung 6746, 1894; Wiedersheim 176, 1872; Wiedersheim 181, 1872; Wilczewski 239, 1870.

Säuger: Altmann 6901, 1894; Anderson 198, 1878; v. Aufschnaiter 7162, 1894; Baginsky 783, 1882; Bannwarth 7368, 1894; Bafslinger 7556, 1860; Bastianelli 7559, 1889; Beddard 7449, 1894; Beddard 7526, 1895; Benda und Guenther 7315, 1895; Bentkowsky 114, 1876; Berdal 6757, 1894; Bergmann und Leuckart 7403, 1852; Bergonzini 220, 1879; Bidder und Schmidt 7548, 1852; Biedermann 173, 1875; Bikfalvi 107, 1887; Bischoff 56, 1838; Bizzozero 6086, 1892; Bizzozero 7216, 1894; Boas 7672, 1890; Bocci 104, 1878; Böhm und v. Davidoff 7282, 1895; Bonnet 7682, 1891; Bonnet 6090, 1893; Bonnet 6091, 1893; Bonnet 7145, 1895; Boulart et Pilliet 163, 1884; Brade 6093, 1884; Brinton 58, 1859; Bruch 187, 1849; Brücke 7494, 1859; Brücke 547, 1881; Brümmer 25, 1875; Brümmer 78, 1876; Brugnone 7677, 1811; v. Brunn 7356, 1894; Burmeister 199, 1864—69; Cacciola 102, 1886; Ramon y Cajal 6353, 1893; Capparelli 123, 1889/90; Capparelli 119, 1891; Carlier 6108, 1893; Carpenter 7545, 1869; Carus 1394, 1834; Carus und Otto 211, 1835; Cattaneo 1404, 1887; Cattaneo 7215, 1893; Cattaneo 7261, 1894; Cattaneo 7308, 1894; Clark 7629, 1872; Claude Bernard 209, 1859; Claus 259, 1891; Cobelli 188, 1865; Cohn 7409, 1895; Colin 103, 1849; Colin 213, 1871; Contejean 6122, 1892; Cordier 6126, 1892; Cordier 6125, 1892/93; Cordier 6124, 1892/93; Cordier 6855, 1893; Cordier 7543, 1893; Cordier 7262, 1893; Cordier 6799, 1894; Cordier 6809, 1894; Coudereau 152, 1879; Coudereau 112, 1885; Cremer 7639, 1895; Cuvier 445, 1810; Cuvier 459, 1835; Daubenton 7495, 1768; Decker 1575, 1887; Dobrowolski 7202, 1894; Dobson 1639, 1884; Donders 6624, 1856; Duvernoy 7457, 1835; Duvernoy 373, 1835; Eberle 75, 1834; Ebstein 36, 1870; Ebstein und Grützner 68, 1872; Ebstein und Grützner 62, 1874; Ebstein und Grützner 227, 1874; Ecker 218, 1856 Edelmann 77, 1889; Edinger 1, 1879; Ellenberger 117, 1881; Ellenberger 6151, 1882; Ellenberger 6152, 1882; Ellenberger 6653, 1882; Ellenberger 6149, 1882; Ellenberger 1827, 1884; Ellenberger 253, 1887; Ellenberger 7456, 1890; Ellenberger 7263, 1895; Ellenberger und Baum 7366, 1891; Ellenberger und Hofmeister 6160, 1882; Ellenberger und Hofmeister 6156, 1883; Ellenberger und Hofmeister 1836, 1883; Ellenberger und Hofmeister 118, 1885; Ellenberger und Hofmeister 7408, 1889; Eschricht 203, 1849; Ewald 6494, 1882; Fischl 157, 1891, Fleischmann 217, 1875; Fleischmann 162, 1891; Flower 215, 1867; Flower 7626, 1872; Forbes 2060, 1879; Forbes 6487, 1881; Fränkel 6312, 1891; Frank 6179, 1871; Frerichs 150, 1846; Frey 370, 1875; Frey 2115, 1876; Friedinger 60, 1871; Funke 6647, 1857; Garel 156, 1879; Garrod 404, 1877; Garrod 2208, 1877; Garrod 2210, 1877; Gegenbaur 397, 1878; George 165, 1873; George 347, 1875; Gerlach 99, 1860; Gerlach 6615, 1873; Glinsky 221, 1883; Golgi 6794, 1893; Graff 7402, 1880; Greenwood 85, 1885; Griffini und Vassale 111, 1888; Grimm 6583, 1866; Grützner 98, 1875; Grützner 2430, 1879; Günther 6646, 1848; Gurlt 6567, 1820; Gurlt 3478, 1844; Hamburger 33, 1889; Heidenhain 53, 1870; Heidenhain 35, 1871; Heidenhain 63, 1878; Heidenhain 226, 1879; Heidenhain 2587, 1880; Heidenhain 2588, 1888; Heitzmann 2606, 1883; Henle 2627, 1873; Herrendörfer 59, 1875; v. Hessling 7405, 1866; Hoffmann 600, 1878; Hoffmann und Langerhans 2778, 1869; Hofmeister 311, 1886; Hofmeister 2786, 1887; Hofmeister und Schütz 3858, 1885/86; Home 7531, 1802; Home 115, 1807; Home 7547, 1807; Home 266, 1814;

Home 6560, 1880; Hoppe Seyler 1718, 1893; Hunter 7546, 1787; Huxley 216, 1873; Jackson 200, 1847; Jukes 28, 1871; Kalopothakòs 7309, 1894; Klein 3016, 1878; Klein 3019, 1879; Klein 6681, 1890; Klein 7283, 1895; Klein and Noble Smith 312, 1880; Klein und Verson 3038, 1871; Klemensiewicz 39, 1875; Klinckowström 7599, 1895; Knox 194, 1829; Knox 151, 1831; Kölliker 314, 1850/54; Kölliker 6605, 1857; Kölliker 329, 1867; Krause 3197, 1876; Krazowski 210, 1880; v. Kupffer 149, 1883; Landois 560, 1893; Langendorff und Laserstein 6772, 1894; Langley 87, 1879; Langley 86, 1880/82; Langley 3359, 1884; Langley and Sewall 82, 1879; Laskowsky 52, 1868; Leuckart 214, 1843; Leydig 183, 1854; Leydig 563, 1857; Littré und Robin 7555, 1878; Lovén 148, 1870; Lovén 147, 1873; Maier 160, 1855; Mall 3717, 1891; Mall 6285, 1892; Maly 7542, 1874; Martin 7681, 1889; Martin 7680, 1891; Mayer 441, 1832; Mazzarelli 146, 1890; Meckel 597, 1820; Meckel 7497, 1826; Miall und Greenwood 3893, 1878; Milne Edwards 386, 1860; Moniez 223, 1878, Monro 7536, 1787; Montané 6484, 1888; Montané 90, 1889; Montané 95, 1889; Montané 96, 1889; Moritz 7683, 1895; Moschner 179, 1885; Müller, E. 27, 1892; Müller, E. 7612, 1895; Müller und Schwann 4001, 1836; Murie 197, 1871; Murie 196, 1874; Negrini 6311, 1886; Neumann 4061, 1876; Nicolaides 7513, 1895; Noack 6323, 1884; Nuhn 70, 1870; Nuhn 252, 1875/78; Nufsbaum 21, 1877; Nufsbaum 4109, 1878; Nufsbaum 5, 1879; Nufsbaum 4113, 1882; Ogneff 6328, 1892; Openchowski 6505, 1890; Oppel 4145, 1890; Oppel 7538, 1896; Orth 4154, 1884; Oser 6489, 1884; Oser 6331, 1892; Otto 519, 1834; Owen 316, 1838; Owen 4168, 1841; Owen, 7532, 1839/47; Owen 7533, 1839/47; Owen 7500, 1862; Owen 7539, 1862; Owen 212, 1868; Pallas 7678, 1774; Parsons 7455, 1894; Pauli 142, 1884; Pauli 6660, 1884; v. Pfungen 7558, 1887/88; Piersol 3490, 1894; Pilliet 7673, 1885; Pilliet 170, 1887; Pilliet 94, 1891; Pilliet 164, 1891; Pilliet 7361, 1894; Pilliet et Boulart 171, 1886; Pilliet et Boulart 7527, 1895; Pilliet et Talat 590, 1886; Pouchet et Beauregard 93, 1889; Posner 4378, 1889; Prévost et le Royer 143, 1826; Prout 159, 1824; Purkinje 190, 1838; Purkinje 191, 1838; Purkinje und Pappenheim 71, 1838; Quoy et Gaimand 7496, 1830; Rabe 180, 1874; Ranvier 4494, 1883; Rapp 7628, 1837; Rapp 2823, 1843; Rapp et Duttenhofer 29, 1832; Rawitz 7369, 1894; Reinhardt 201, 1866; Retzius 220, 1841; Retzius 72, 1857; Richet 45, 1878; Richet 250, 187-; Robin 7563, 1881; Rollett 24, 1870; Rollett 44, 1871; Rofsbach 7557, 1885/90; Rüdinger 4837, 1879; Rüdinger 7679, 1879; Saccozzi 135, 1885; Sacerdotti 7362, 1894; Sachs 133, 1887; Salomon 6386, 1893; Salvioli 105, 1890; Sappey 594, 1889; Sappey 7203, 1894; Schäfer and Williams 83, 1876; Schenk 4948, 1891; Schiefferdecker 134, 1884; Schmaltz 7554, 1894; Schmaltz 7374, 1895; Schmidt 136, 1805; Schulz 6963, 1893; Schulze 37, 1867; Schwann 536, 1836; Sclavunus 222, 1890; Sehrwald 92, 1889; Sertoli und Negrini 132, 1878; Sewall 88, 1879; Sömmering 585, 1796; Sömmering 583, 1841; Sprott Boyd 43, 1836; Stannius 1223, 1846; Stein 6418, 1892; Stintzing 91, 1889; Stintzing 246, 1889; Stintzing 247, 1889; Stöhr 129, 1880; Stöhr 130, 1880; Stöhr 50, 1880; Stöhr 41, 1882; Stöhr 5361, 1884; Stöhr 6745, 1894; Stofs 7674, 1890; Stofs 6426, 1892; Stofs 6854, 1894; Stutz 7520, 1895; Teichmann 327, 1861; Tellering 7196, 1894; v. Thanhoffer 5501, 1885; D'Arcy Thompson 5529, 1890; Todd 7492, 1840; Todd and Bowman 542, 1856; Toepfer 161, 1891; Toldt 5570, 1871; Toldt 172, 1880; Toldt 127, 1880; Toldt 5569, 1888; Treviranus 5606, 1814; Trinkler 40, 1884; Turner 599, 1877; Turner 202, 1886; Turner 89, 1889; Tyson 7549, 1751; Valatour 7501, 1861; Vogt und Yung 6746, 1894; Waldeyer 126, 1892; Warburg 7224, 1894; Wasmann 5797, 1839; Watney 5804, 1874; Watney 350, 1874; Watney 278, 1877; Watson and Young 261, 1879; Weber 6663, 1885/87; Weber 5825, 1886; Weber 175, 1888; Weber 6677, 1891; Wedl und Müller 7534, 1850; Welty 80, ?; Werber 5866, 1865; Whitefield 7498, 1829; Whitefield 192, 1832; Wiedemann 7499, 1800; Wiedersheim 272, 1886; Wilckens 100, 1872; v. Wittich 7493, 1872; v. Wittich 66, 1873; v. Wittich 65, 1874; Wolffhügel 67, 1873; Wolffhügel 125, 1876; Woodhead and Gray 84, 1888/89; Wroblewski 7671, 1895; Young and Robinson 5977, 1889; Zeifsl 26, 1875; Zimmermann und Sal 7553, 1894.

Zur **Ergänzung** hebe ich im folgenden die Titel einiger Arbeiten hervor, welche (zum Teil erst während der Drucklegung dieses Buches erschienen) mir nicht oder zu spät zugänglich geworden sind. Letzteren entnommene Notizen füge ich hier als **Nachtrag** bei.

Bizzozero und Vassale 1080, 1885: Die Zahl und Anordnung der Mitosen in den Magendrüsen wechselt bei verschiedenen Tieren. Bei den Meerschweinchen sind sie in bedeutender Anzahl in der ganzen Länge der Drüsen verteilt, am zahlreichsten jedoch im mittleren Drittel derselben. Beim Kaninchen hingegen

sind sie sehr zahlreich im inneren Drittel (um die reichliche Abstofsung von Epithelzellen, die an der Oberfläche der Schleimhaut stattfindet, zu decken) und spärlich in der übrigen Länge der Drüsen. Ungefähr gleich ist die Verteilung, aber geringer die Anzahl der Mitosen bei der Ratte. Beim Hund sind sie auf das innere Drittel, besonders auf den sog. Drüsenhals beschränkt, ihre Anzahl ist aber auch dort keine grofse.

Brass 1225, 1888; Caverni 7551, 1894; Cleland 106, 1889; Ellenberger 6148, 1883.

Fränkel 7787, 1891 und Grützner und Swiecicki 7786, 1891 beschäftigen sich mit der Frage nach der Funktion des Froschmagens. Swiecicki hatte früher (siehe dieses Buch S. 116—118) den Satz aufgestellt: „Alle diese Thatsachen sprechen hiernach dafür, dafs bei den Fröschen die Pepsinbildung vorzugsweise, ja vielleicht nur allein in dem Ösophagus von statten geht, während der die Belegzellen führende Magen die Säure bildet." Die Mehrzahl späterer Forscher, z. B. Heidenhain, Hoppe-Seyler, Langley, Fränkel (siehe darüber Fränkel 7787, 1891), Contejean hatten darnach angenommen, das Swiecicki die Pepsinbildung im Froschmagen ausschliefsen wollte. So konnte auch ich auf S. 118 dieses Buches von der Irrlehre von Swiecicki und Partsch reden. Aus der Arbeit von Grützner und Swiecicki 7786, 1891 geht nun hervor, dafs diese Forscher durch den oben angeführten Satz Swiecickis die Pepsinbildung im Magen vorsichtigerweise offen gelassen haben wollen, und erfreulicherweise erkennen auch diese Forscher an, dafs Langley nachwies, dafs der Froschmagen (sie sagen: aller Wahrscheinlichkeit nach) neben der Säure auch noch Pepsin bilde.

Hopkins 6800, 1892. Schon 1892 notiert Hopkins Flimmerepithel für den Magen vom Stör, Polyodon und Scaphirhynchops.

Hopkins 7718, 1895 beschreibt den Magen von folgenden Ganoiden:

Acipenser rubicundus. Der gröfsere Teil des Oberflächenepithels trägt Flimmer. Zwischen den Flimmerzellen finden sich zahlreiche Becherzellen; manche von diesen sind an ihrem freien Ende offen. Es finden sich Fundus- und Pylorusdrüsen; die letzteren zeigen im Vergleich mit den ersteren nur geringe Ausdehnung. Die Cardiadrüsen zeigen einen Ausführgang und den Drüsengrund; in der Mitte des Magens verhält sich die Länge dieser beiden Teile wie 1 : 3. Auch der Drüsenausführgang besitzt (aufser der Pylorusdrüsenregion) Flimmerepithel mit dazwischen gelagerten Becherzellen. — Scaphirhynchus. Auch hier verhält sich die Länge des Ausführganges zu der des Drüsenschlauches wie 1 : 3. Der Drüsenausführgang wie die Oberfläche wird von Flimmerepithel überkleidet mit eingestreuten Becherzellen. Oft sind mehrere Drüsenschläuche zu einer Gruppe vereinigt. — Polyodon. Die Oberfläche und die Drüsenmündungen besitzen Flimmerepithel mit eingestreuten Becherzellen. In der Pylorusregion fehlen Flimmerepithelien, dagegen sollen in den Pylorusdrüsen Becherzellen vorkommen. Die Fundusdrüsen sind stark gewunden; sie besitzen ein weites Lumen. Mehrere Drüsen öffnen sich in einen Ausführgang. Die Drüsengrundzellen sind fein gekörnt und die Kerne zeigen Teilungsfiguren. — Lepidosteus. Auch hier findet sich Flimmerepithel wechselnd mit flimmerlosen Cylinderzellen. Die Fundusdrüsenzellen sind grob gekörnt und von unregelmäfsig kubischer Form. Der Ausführgang zeigt nicht Oberflächenepithel wie bei den anderen beschriebenen Formen, sondern wird von viel gröfseren Zellen ausgekleidet. In der Regel münden die Drüsen einzeln an die Oberfläche, bisweilen aber zwei oder mehr zusammen. Die Pylorusdrüsen werden von Cylinderepithel ausgekleidet — Amia. Das Oberflächenepithel des Magens flimmert bis zwei oder drei Centimeter vom Pylorus; Becherzellen sind eingestreut; die beiden Zellarten sind von ungefähr gleicher Zahl. In der Fundusdrüsenregion werden die Ausführgänge der Drüsen von Flimmerepithel ausgekleidet. Die Pylorusdrüsen, welche von dem Oberflächenepithel ähnlichen, aber etwas kürzeren Zellen ausgekleidet werden, stehen weniger dicht als die Fundusdrüsen. In der Pylorusdrüsenregion findet sich Flimmerepithel weder auf der Oberfläche noch in den Drüsen. Hopkins 7718, 1895.

Diese Funde Hopkins sind besonders interessant einmal dadurch, dafs sie das Vorkommen von Flimmerepithel im Magen bei erwachsenen Tieren anzeigen. Von noch höherem Interesse ist aber die Angabe, dafs sich Becherzellen im Magenepithel vorfinden. Die Abbildungen Hopkins lassen kaum einen Zweifel daran, dafs es sich hier um wirkliche Becherzellen (nicht um jene von anderen Autoren bei anderen Tieren beschriebenen Artefakte) handelt. Da nun ferner Hopkins nichts vom Vorkommen der Halszellen (aufser vielleicht bei Lepidosteus) meldet, so würden die von Hopkins untersuchten Ganoiden Verhältnisse darbieten, welche sich von den bei anderen Fischen und allen Vertebraten vorkommenden in hohem Mafse unterscheiden.

Macallum 3660, 1884; Montané 6300, 1889; de Niet 7713, 1895.

Pilliet 4719, 1893: Pleuronectes besitzt wenig entwickelte, rudimentäre, mehr oder weniger von einander isolierte Magendrüsen. Die Fundusdrüsen sind sehr kurz, von der Oberfläche des Magens durch eine dicke Bindegewebsschicht (par une bande de chorion conjonctif épais) getrennt, besitzen einen engen und langen Ausführgang. Jede Drüse wird von 6—10 sehr kurzen Drüsenschläuchen gebildet, welche in einen gemeinsamen Kanal enden, sie stehen in Gruppen, deren jede einige Drüsen begreift. Diese Gruppen sind von einander durch Bindegewebszüge getrennt. Die Pylorusregion enthält nur Krypten mit Schleimzellen ausgekleidet. Pilliet sieht in den Fundusdrüsen den Anfang von zusammengesetzten Drüsen, wie man sie bei Säugern und in höherem Maſse bei den Vögeln wiederfindet.

Popow 6796, 1894; Smith 137, 1890;

Thesen 5503, 1890: Thesen beschreibt und bildet ab die Drüsen im Magen von Gadus Morrhua. Zahlreiche Drüsenschläuche münden in einen Ausführgang. An der basalen Seite der Oberflächenepithelien beschreibt er Ausläufer.

Vivante 7363, 1894.

Nachtrag zu Seite 50, Chimaera. Nach Abschluſs dieses Buches ging mir durch die Güte von Herrn Professor Dr. P. Mayer in Neapel der Darmtractus einer Chimaera zu. Ich habe denselben untersucht und Magendrüsen nicht aufgefunden. Da das Epithel trotz des im ganzen guten Konservierungszustandes vielfach abgelöst war, so möchte ich ein definitives Urteil noch nicht abgeben. In dem Darmabschnitt, welcher auf den durch geschichtetes Epithel gekennzeichneten Schlund folgt (auf einer Strecke, die noch vor Einmündung des Ganges liegt, den ich für den Gallengang halten möchte), fand ich Epithelien auf, welche mir typische Darmepithelien zu sein schienen. Es erscheint darnach sichergestellt, daſs sich die mikroskopischen Verhältnisse bei Chimaera von denen bei Rochen und Haien in hohem Maſse unterscheiden. Sollte meine Ansicht, daſs hier Magendrüsen fehlen, sich als richtig erweisen, so wäre damit die Einreihung in die Tabelle, wie ich sie auf Seite 33 mit Fragezeichen vorgenommen habe, doch gerechtfertigt. Selbstverständlich würde dies die Frage in keiner Weise entscheiden, ob es sich hier um niedere Zustände (wie Gegenbaur will, siehe Seite 20) handelt oder um Rückbildungen, welche ich z. B. für zahlreiche Knochenfische annehme.

Register.

A.

Aal 39, 65 f.
Aalquappe 76.
Abomasus der Wiederkäuer 366.
Absorptionstheorie (Pepsin im Pylorus) 265.
Acanthias 53.
Acanthopsidae 74 f.
Accipitridae 208 ff.
Acerina cernua 34, 78.
Acipenser 40, 61 ff.
Adelomorphe Zellen, siehe Hauptzellen.
Adventitia 5.
Ai 311 ff.
Alcedo 201.
Alcidae 181.
Allectoridae 183.
Alligator 147 ff.
Alopecias vulpes 51 ff.
Altersveränderungen 362.
Alytes obstetricans 121 ff.
Amadina 207.
Amblystoma mexicanum 99.
Ameisenbär 301 f.
Ameisenigel 222 ff.
Amia 64.
Ammocoetes 47 f.
Amphibien 89 f.
Amphioxus lanceolatus 45.
Anguilla 39, 65 f.
Anguis fragilis 126 f.
Angulus 6.
Anordnung der Nahrungsmittel 341.
Anser 174 f.
Anthropomorphae 463.
Antrum pylori 6.
Anuren 107.
Apteryx 173.
Aquila 208.
Ara 199.
Arcus 6.
Ardea 184.
Ardeidae 184 f.
Artiodactyla 343 ff.
Arvicola amphibius 400.
Arvicola arvalis 399.
Arvicolidae 399 ff.
Athene noctua 208.
Atherura 393.
Auchenia lama 372 ff.
Auerbachscher Plexus 27, 169, 277, 392.
Ausdehnungszustände 411.
Ausstofsungstheorie der Belegzellen 228.
Aves 150 ff.
Axolotl 99 f.

B.

Bär 441.
Balaena 330.
Balaenidae 330 ff.
Balaenoptera 330 ff.
Barsch 78.
Bartenwale 330 ff.
Bauplan des Wirbeltiermagens 5 ff.
Becherzellen, Fehlen derselben 12 ff.
— Vorkommen echter B. 86 und Nachtrag 534.
Belegzellen bei niederen Vertebraten 18 f., 30, 31, 92, 111 f.
— bei Säugern 215, 226 f., 420 f., 468 f., 470 ff.
Beuteltiere 286 ff.
Bewegungen des Magens 281, 342, 365, 439 f.
Biber 402 f.
Bildung der Haupt- und Belegzellen 234 ff., s. auch Entwickelung.
Bizzozeros Ersatztheorie 17.
Blättermagen der Wiederkäuer 362 ff.
Blenniidae 34, 85.
Blennius 34, 85.
Blindschleiche 126 f.
Blutgefäfse, Fische 56 ff., 76; Amphibien 106; Emys europaea 142; Vögel 162.
— Säuger 272, 343, 361, 365, 391, 436 ff., 449, 479 f.
Boa constrictor 130.
Botaurus 184.
Bradypodidae 311 ff.
Braunfisch 321 ff.

Brückescher Muskel, siehe Muscularis mucosae.
Buceros 201.
Bufonidae 123 f.
Bunodonta 343 ff.
Buteo 209.

C.

Cachelot 330.
Callionymus lyra 34, 85.
Camelidae 372 ff.
Canis familiaris 408 ff.
— vulpes 440 f.
Caprimulgus 203.
Capromys 393.
Caranx trachurus 34, 43, 84.
Cardiadrüsenregion 7, 214, 216, 239 ff.
— bei verschiedenen Säugern 295 f., 314, 337, 348, 388, 396, 398, 406, 415, 444, 451, 465 ff.
Cardinalis 204.
Carnivora 408 ff.
Carpophaga 197.
Castor fiber 402 f.
Casuar 173.
Cavia cobaya 392.
Catodontidae 330.
Cepola rubescens 34, 43, 85.
Ceratodus 87.
Cercopithecus 460 f.
Cetaceen 315 ff.
Charadrius 182.
Chauna 183.
Chelemys victoria 136.
Chelidon 201 f.
Chelonier 132 ff.
Chimära 50 und Nachtrag 535.
Chiroptera 455 ff.
Choloepus 315.
Chondrostei 61 ff.
Chrysophrys aurata 34, 41, 42, 80.
Chrysotis 200.
Cistudo europaea 137 ff.
Clemmys caspica 143.
Clupeidae 66 f.
Cobitis barbatula 33, 75.
— fossilis 33, 42, 44, 74 f.
Coluber natrix 130 ff.
— viridiflavus 132.
Columba 193 ff.
Columbinae 193 ff.
Colymbus 181.
Conger 39, 66.
Conurus 200.
Coronella laevis 130.
Cottus scorpius 34, 82.
Crenilabrus pavo 34, 78.
Cricetus 395 f.
Crocodilus 145 ff.
Crossopterygii 63.
Cuculi 197.
Curvatura major 6.
— minor 6.
Cyclopterus 34, 84.
Cyclostomen 46 ff.
Cyclothurus 302.
Cygnus 174.
Cyprinoïden 38 ff., 71 ff.
Cypselus 202.

D.

Dachs 441 ff.
Dactylopterus volitans 81.
Daman 382.
Dasypus 300, 311.
Dasyurus 288 f.
Deboves Schicht 224.
Delomorphe Zellen, siehe Belegzellen.
Delphiniden 320 ff.
Delphinus 323 f.
Dendrolagus 298.
Denticeten 320 ff.
Desmodus 457.
Dicotyles 356 f.
Didelphys 288.
Dilatator pylori 27, 277.
Diomedea 178.
Dipnoer 87 f.
Discoboli 34, 85.
Dorcopsis luctuosa 294.
Dromaeus 173.
Dromedar 374.
Drüsen, siehe Magendrüsen.
Drüsenausgang 227, 228 f., siehe auch Magengruben.
Drüsengrundzellen 18; bei Fischen 31 (unter Magendrüsenzelle); bei Amphibien 91 ff.
Drüsenhals 227, 229 f.
Drüsenkörper 227 (siehe auch Drüsengrundzellen).
Drüsenmagen der Vögel 154 ff.
Dugong 381.

E.

Eberles Häutchen 271.
Ebsteins Ersatztheorie 17.
Echidna 282 ff.
Edentaten 299 ff.
Eichhörnchen 405 f.
Einfacher und zusammengesetzter Magen 215, 217.
Einleitung 1 ff.
Elefant 381.
Emys europaea 137 ff.
Engraulis 67.
Ente 175 f.
Entstehung der Drüsen aus Falten 20 f.
Entwickelung 191 f., 269 ff., 353 f., 367 f., 391, 402, 445, 480 ff. (phylogenetische, siehe Magendrüsen und Phylogenie).
Epiodon 330.
Epithel, siehe Magenepithel.
Equus 333 ff.
Erinaceus 450 ff.
Erodii, siehe Herodii.
Ersatzzellen 17, 221.
Esel 343.
Esocidae 67 ff.
Esox lucius 39, 67 ff.
Euganoïden 64.
Eulen 208.

Euphones 207.
Excentrische Lage der Belegzellen 230.

F.

Falconidae 208 ff.
Falke 209 ff.
Faultiere 311 ff.
Fehlen der Magendrüsen bei Fischen 30, 31, Tabelle hierüber 33, bei Monotremen 281 ff.
Feldmaus 399.
Felis domestica 443 ff.
Ferae 408 ff.
Fische 28 ff.
Fistel (Magenfistelhund) 267, 269, 433.
Fledermaus 455 ff.
Flimmerepithel 12, 15, 35, 36, 90 f., 109 f.
Flossenfüfsler 449 f.
Flughörnchen 408.
Follikel, siehe Lymphfollikel.
Forelle 70 f.
Form des Magens und deren Ursachen, s. Magenform.
Fortsätze der Belegzellen zum Drüsenlumen 230, 421, 424.
Fratercula arctica 181.
Fr ngilla canabina 204.
— domestica 204.
Frosch 107 ff.
Fuchs 440 f.
Fuchshai 51 ff.
Fundusdrüsenregion 7, bei Fischen 30 ff., bei Amphibien 92 f., bei Reptilien 125 f., bei Vögeln 153, 154 ff., bei Säugern 214, 226 ff. (Physiologisches 254 ff.), bei verschiedenen Säugern 296 f., 338 f., 349, 367, 369, 388, 396, 397, 398, 406, 415 ff., 444 f., 451 f., 454, 467 ff.

G.

Gadidae 33, 76.
Gadus 76 und Nachtrag 535.
Galeidae 53.
Galeopithecus 459.
Gallinacei 185 ff.
Gallinula 183.
Gallus 186.
Ganglien 27, 277 ff.
Ganoïden 33, 36, 39, 42, 61 ff.
Gans 174 f.
Gasterosteus 79.
Geburtshelferkröte 121 ff.
Geotriton fuscus 107.
Geschichtetes Epithel im Magen, siehe Schlundteil.
Giraffe 378.
Glires 382 ff.
Globiocephalus 326 f.
Gobiidae 34, 84.
Gobius cruentatus 34, 84.
— niger 34, 43, 84.
Gobio vulgaris 72.
Golgis Methode, für Magendrüsen, bei Amphibien 104 f., bei Säugern 238, 389, 423, 445.
Grallatores 182 ff.
Grampus 327.
Grenzen des Magens bei Amphibien 90.
Grofse Magendrüse, siehe zusammengesetzte Magendrüse.
Grundzelle, siehe Drüsengrundzelle.
Gürteltier 300, 311.

H.

Häring 66.
Haifische 49 ff.
Halbaffen 459.
Halbhufer 392.
Halcyon 201.
Haliaetus 209.
Halieus 179.
Halmaturidae 292 ff.
Halmaturus giganteus 294 ff.
Halszellen bei Fischen 32, bei Amphibien 91, 92, 93, bei Reptilien 126, 130.
Hamster 395 f.
Hase 385.
Hatteria 129.
Haube der Wiederkäuer 362.
Hauptzellen bei niederen Vertebraten 18 f., 30, 31, 92, 111; bei Säugern 215, 226 ff., 420 f., 468 f., 470 ff.
Hecht 67 ff.
Heidenhains Theorie 259 ff.
Herodii 184 f.
Heterobranchus 75.
Hippopotamus 343.
Homo 463 ff.
Hornschicht (Muskelmagen der Vögel) 163 ff.
Huanaco 374.
Hühnervögel 185 ff.
Hund 408 ff.
Hyaemoschus 377.
Hyaena 443.
Hydrochoerus 392.
Hydrosorex 453.
Hyla arborea 124.
Hyperoodon 329.
Hyperoodontidae 329 f.
Hyrax 382.
Hystricidae 392.
Hystricomorpha 385.
Hystrix 392.

I.

Igel 450.
Iltis 443.
Infiltrationstheorie 265.
Innervation 278 ff., 365 f., s. auch Nerven.
Insektenfresser 450.
Insectivora 450.
Intermediäre Zone (zwischen Fundus- und Pylorusdrüsenzone) bei Amphibien 93, 115, bei Reptilien 127, bei Vögeln 169 f., bei Säugern 245 f., 339, 352, 390, 424 f., 472 f.
Intracelluläres und intranukleäres Netzwerk Kleins 100.
Inuus 461 f.

K.

Känguru 292 ff.
Kamel 372 ff.
Kanarienvogel 204 ff.
Kaninchen 386 ff.
Karpfen 71 ff.
Katze 443 ff.
Kernteilungen, siehe Mitosen.
Kittleistennetz der Epithelien, bei Amphibien 103 f., bei Säugern 444, beim Menschen 465.
Klettervögel 197 ff.
Kloakentiere 281 ff.
Knochenfische 65 ff.
Koala 291.
Krähe 203.
Krokodile 145 ff.
Krypten 17.
Kuckuck 197.
Kurvatur, siehe Curvatura.

L.

Labdrüsen, siehe Fundusdrüsenregion.
Labmagen der Wiederkäuer 366.
Labridae 34, 78.
Labrus bergylta 78.
Labzellen, siehe Drüsengrundzellen und Fundusdrüsenregion.
Lacerta 128.
Länge der Fundusdrüsen 233 f.
Laeviraia oxyrhynchus 60.
Lagenorhynchus 324 ff.
Lagomorpha 385.
Lama 372 ff.
Lamellirostres 174 ff.
Lamna 51.
Lamnungia 382.
Laridae 176 f.
Laubfrosch 124.
Lemnicus borealis 401.
Lemnus amphibius 400.
— arvalis 399.
Lemur 459.
Lepadogaster bimaculatus 34, 85.
Lepidosiren paradoxa 87 f.
Lepidosteus 64.
Leporidae 385 ff.
Lepus 385 ff.
Leuciscus 33, 39, 74.
Leukocyten 391, 477, siehe auch Lymphgewebe.
Lippfische 34, 78.
Litteraturverzeichnis 504 ff.
Lophius piscatorius 34, 43, 86 f.
Lota vulgaris 76.
Luchs 443.
Lurchfische, siehe Dipnoer.
Luscinia 203.
Lymphfollikel 22, 45, 272 ff., 435, 448, 476 ff., siehe auch Lymphgewebe.
Lymphgefäfse bei Selachiern 50, Sphinkteren derselben 56 ff., bei Amphibien 106, bei Säugern 273 ff.
Lymphgewebe 22, 45, 142, 272 ff., bei verschiedenen Säugern 298, 367, 380, 391, 397, 435, 448, 452 f., 476 f.
Lymphherzen Sappeys bei Raja, siehe Lymphgefäfse Sphinkteren.

M.

Magenblindsack bei Fischen 31.
Magendrüsen 5.
— der Vertebraten im allgemeinen 17 ff.
— Entwickelung, siehe Entwickelung.
— Einteilung des Magens in Regionen nach den Drüsen 7, 214.
— bei Fischen 29 ff.; bei Amphibien 91 ff.; bei Reptilien 126; bei Vögeln 155 ff., 167 f.; bei Säugern 224 ff.
— Phylogenie der, 18 ff., 125 f., 136, 139 f., 151 ff., 218 f., 241 f.
Magenepithel 5.
— der Vertebraten im allgemeinen 11; bei Fischen 28, 35 ff.; bei Amphibien 90 f.; bei Vögeln 154; bei Säugern 219 ff.; Hund 414 f.; Mensch 464 f.; Unterschied des Magenepithels vom Darmepithel 12, 15, 444.
Magenform und Ursachen derselben 7 ff.
— bei Fischen 28 f.; bei Amphibien 89; bei Urodelen 94; bei Reptilien 125; bei Krokodilen 145 f.; bei Vögeln 150; bei Säugern 215 ff.
Magengruben bei Fischen 35; bei Säugern 220; beim Menschen 463.
Magenleisten 463.
Magenlose Fische 33 f., 44.
Magensaft 21, 247 ff.; siehe auch Physiologisches.
Magenschleimdrüsen, siehe Pylorusdrüsen.
Magenverdauung bei Fischen 37 ff.
Mammalia 214 ff.
Manatus 378 ff.
Manidae 302 ff.
Manis brachyura (pentadactyla) 302 f., 304 f.
— javanica 305 ff., 403.
— longicaudata (tetradactyla) 303, 305.
— tricuspis 305.
Marder 443.
Marsupialia 286 ff.
Mastzellen 356, 477.
Maulwurf 454 f.
Maus 396.
Meerschweinchen 261, 392.
Mehrkernige Belegzellen 233.
Meifsnerscher Plexus 27, 277.
Meleagris 186.
Melopsittacus 199.
Membrana compacta, siehe Stratum compactum.
Membrana propria der Drüsen 23, 270 f.
Menobranchus lateralis 97 f.
Mensch 463 ff.
Mergus 176.
Mesoplodon 330.
Milchsäure 251 f., 476.
Mitosen im Epithel 221, 222, 415.

Monodon 327 f.
Monodontidae 327 f.
Monotremen 281 ff.
Moschus 377.
Motacilla 203.
Motella tricirrata 33, 42, 76.
Mucin im Magenepithel 16.
Mucosa 5.
— Tunica propria derselben 22, 272.
Mugil capito 34, 85.
— cephalus 34, 43, 85.
Mugilidae 34, 85.
Mullidae 79.
Mullus surmuletus 79.
Muraenidae 65 f.
Muridae 393 ff.
Mus decumanus 398.
— musculus 396.
— Entwickelung 402.
Muscularis 5, 24 ff.; bei Fischen 43 f.; bei Selachiern 50; bei Amphibien 93 f.; bei Vögeln 159 ff., 168 f.; bei Säugern 277, 479.
— mucosae 5, 23; bei Fischen 44 f.; bei Selachiern 50; bei Amphibien 94; bei Vögeln 160 ff.; bei Säugern 277.
Muskelmagen der Vögel 162 ff.
Mustela martes 443.
Mustelus 53.
Myliobatis 60.
Myoxidae 403 f.
Myoxus avellanarius 403 f.
— dryas 405.
— glis 404.
Myrmecophaga 301 f.
Mysticeten 330 ff.
Myxine 46.

N.

Nagetiere 382 ff.
Nandu 171 ff.
Narwal 327 f.
Nasua rufa (Nasenbär) 441.
Natatores 174 ff.
Necturus maculatus 98 f.
Nerven 27, 119 ff., 277 ff., 343, 365, 370, 392, 439, 480.
Netzmagen der Wiederkäuer 362.
Neubildung des Magenepithels 16, 221.
Neunaugen 47 f.
Nucifraga 203.
Nufsbaumsche Zellen 246 f., 430 ff.
Nyctiardea 185.
Nycticorax 185.

O.

Oberende der Magenepithelien 11, 14; bei Fischen 36 f.; bei Amphibien 90; bei Säugern 219.
Oberflächenepithel, siehe Magenepithel.
Octodontidae 393.
Odontoceten 320 ff.
Ösophagealpartie des Magens, siehe Schlundteil.
Ollula der Wiederkäuer 362.
Omasus der Wiederkäuer 362.
Ontogenese, siehe Entwickelung.
Ophidier 129 ff.
Ophidium barbatum 75.
Opossum 288.
Orca 326, 327.
Orcella 327.
Ornithorhynchus 284 ff.
Osmiumsäure 230 ff.
Ossifraga gigantea 177 f.
Otaria 449.
Otus 208.

P.

Pagellus Bograveo 80.
Palamedea 183.
Pansen der Wiederkäuer 359.
Passeres 200 ff.
Pediculati 34, 86.
Pekari 356 f.
Pelargi 185.
Pelecanus 179.
Pepsin 21; bei Fischen 37 ff.; bei Säugern 253 f.
Pepsinbildung, siehe Physiologisches.
Perameles 289.
Perca fluviatilis 34, 78.
Percidae 34, 78.
Perissodactyla 332 ff.
Petrogale 298.
Petromyzonten 47 f.
Pferd 333 ff.
Pflasterepithel, geschichtetes, siehe Schlundteil.
Pförtner, siehe Pylorus.
Pförtnermagen der Vögel 170.
Pfropf (Biedermanns), siehe Oberende.
Phacochoerus 345.
Phalangista 289.
Phascolarctos 291, 403.
Phascolomys 298.
Phoca 449.
Phocaena 321 ff.
Phoken 449.
Phylodactylus europaeus 126.
Phylogenie 317 f., 375, 384; siehe auch Magendrüsen, Phylogenetisches.
Physeter 330.
Physiologisches 21; bei Fischen 37 ff.; bei Amphibien 91 f.; beim Frosch 115 ff.; beim Huhn 190 f.; bei Säugern 247 ff., 232, 281, 339 ff., 354, 364, 369, 387, 432 ff., 439 f., 475 f.
Pici 197 f.
Pinnipedia 449 f.
Pipa 124.
Plagiostomen 49 ff.
Platanista 326.
Platessa rhombus 77.
Pleurodeles Waltlii 106.
Pleuronectidae 76 f.
Plicae villosae 427, 463.
Ploceidae 207.
Plotus 179 ff.
Podiceps 181.
Polypterus 63 f.
Pontoporia 326.

Potfisch 330.
Primates 460 ff.
Pristiurus 51.
Proboscidea 381 f.
Procellaria glacialis 178.
Prosimiae 459.
Proteus anguineus 95 ff.
Protopterus annectens 87 f.
Psalter der Wiederkäuer 362 ff.
Pseudopus apus 127 f.
Psittaci 198 ff.
Psittacus 200.
Psophia 183.
Pteromys 408.
Pteropus 457.
Pygopoden 181.
Pylorusdrüsenregion 7; bei Fischen 30; bei Amphibien 93; bei Reptilien 126; bei Vögeln, siehe Muskelmagen; bei Säugern 214, 242 ff. (Physiologisches 265 ff.); bei verschiedenen Säugern 297 f., 339, 352, 367, 369, 390, 406, 425 ff., 445 f., 452, 473.
Pylorusmagen der Vögel 170.
Pylorusmuskulatur 24 ff.
Pyloruswulst 24.
Pyloruszone Schiefferdeckers 244 f.
Pyrrhocorax 203.
Pyrrhula canaria 204 ff.
Python bivittatus 129.

Q.

Quellenangaben 3.
Quergestreifte Muskulatur im Fischmagen 43 f.

R.

Raja 55 ff.
— asterias 36, 55.
— clavata 59.
— miraletus 60.
Rallidae 183.
Rana 107 ff.
Raptatores 207 ff.
Rasores 185 ff.
Ratiten 170 ff.
Ratte 397.
Raubtiere 408.
Regeneration des Magenepithels 16 f., 221.
Reproduktion der Fundusdrüsen 424.
— — Pylorusdrüsen 432.
Reptilien 125 ff.
Resorption durch Magenepithelien 14.
Reticulum der Wiederkäuer 362.
Rhea 171 ff.
Rhinoceros 333.
Rhinolophus 458.
Rhizomys pruinosus 401.
Rhombus 76 f.
Rind 369 f.
Ringelnatter 130 ff.
Rochen 49 ff.
Rodentia 382 ff.
Rumen der Wiederkäuer 359.
Ruminantia 357 ff.

S.

Saccus coecus 6.
Säuger 214 ff.
Säurebildung, siehe Physiologisches.
Säure des Magensaftes 21; bei Fischen 37 ff.; bei Säugern 250 ff.
Salamandra atra 106.
— maculata 103 ff.
Salamandrina perspicillata 106.
Salmonidae 70 f.
Salzsäure, siehe Säure des Magensaftes.
Saurier 126 ff.
Scansores 197 ff.
Schaf 370; Entwickelung 368.
Schaltstück (Edingers bei Fischen) 30; (siehe auch Halszellen) 32; (Hasses im Vogelmagen), siehe intermediäre Zone; (Rolletts bei Säugern) 227.
Schichten der Magenwand 5.
Schildkröten 132 ff.
Schimpanse 463.
Schlammpeitzger, siehe Cobitis fossilis.
Schlangen 129 ff.
Schlauchförmige Drüsen im Drüsenmagen der Vögel 155.
Schlauchmembran, siehe Membrana propria.
Schleie, siehe Tinca.
Schleiereule 208.
Schleimbildung durch das Magenepithel 13 ff., 222 f., 271.
Schleimdrüsen, siehe Pylorusdrüsen, Sch. der Fundusdrüsenregion beim Menschen 470.
Schleimhaut 5.
Schlingnatter 130.
Schlundrinne der Wiederkäuer 366.
Schlundteil des Magens 215, 224, 281 ff., 295, 314, 315, 316, 321, 323, 336, 348, 394, 395, 396, 398, 399, 400, 401, 460.
Schlufsleistennetz, siehe Kittleistennetz.
Schnabeltier 284 ff.
Schnepfe 183 f.
Schuppentiere 302 ff.
Schwan 174.
Schwefelgehalt der Magenwand 476.
Schwein 345 ff.
Schwimmvögel 174 ff.
Schwinden der Belegzellen 471.
Sciuridae 405 ff.
Sciuromorpha 385.
Sciurus 405.
Scolopacidae 183 f.
Scomber 34, 83.
Scomberidae 83.
Scorpaena porcus 34, 80.
— scrofa 34, 42, 81.
Scyllium 50 f.
Seehund 449.
Seekühe 378 ff.
Seeschildkröte 134 ff.
Sekret des Magenepithels 13 ff.
Sekretschicht (im Muskelmagen der Vögel) 163 ff.
Selachier 49 ff.

Selenodonta 357 ff.
Semnopithecus 462 f.
Serosa 5.
Serranus 34, 78.
Silbermethode, siehe Golgis Methode.
Siluridae 75.
Siredon pisciformis 99 f.
Siren lacertina 94.
Sirenen 378 ff.
Solea 34, 44, 77.
Sorex 453.
Sowerbys Whale 330.
Sparidae 80.
Spechte 197 f.
Specifität der Haupt- und Belegzellen 237.
— der Pylorusdrüsenzelle 243, 249 f.
Spermophilus 406 ff.
Spheniscus 181.
Sphincter pylori 27.
Sphinkteren der Gefäfse, siehe Lymphgefäfse.
Spinacidae 53.
Spitzmaus 453.
Squatina 54.
Stachelschwein 392.
Stachel- und Riffzellen 221 f., 224.
Steganopoden 178 ff.
Stellio vulgaris 126.
Stelzvögel 182 ff.
Sternförmige Zellen (der Membrana propria) 270.
Stichling 79.
Stöhrsche Zellen 246 f., 430 ff.
Stör 40, 61 ff.
Störche 185.
Stratum compactum 5, 22 f., 70, 211 f., 446 f.
Strauſs 170.
Strigidae 208.
Strix flammea 208.
— noctua 208.
Struthio 170.
Submucosa 5, 23, 271, 272 ff.
Subserosa 5.
Subungulaten 392.
Sumpfvögel 182 ff.
Sus scrofa 345 ff.
Syngnathus 44, 65.
Syrnium 208.

T.

Tabelle über Fehlen und Vorkommen von Magendrüsen bei Fischen 33 f.; über Länge der Fundusdrüsen 233 f.; über Unterschiede zwischen Haupt-, Beleg- und Pylorusdrüsenzellen in verschiedenen Verdauungsstadien 419; über Verbreitung der Verdauungsenzyme im Fischdarm 42 f.; über Vermehrung der Labdrüsen während des Wachstums 481; über die im Text figurierenden Tiere 485 ff. und 494 ff.
Taenionidae 34, 85.
Tajassu 356 f.
Talpa 454 f.
Tamandua 302.
Tapir 332 f.
Tarsipes 290.
Taube 193 ff.
Teleostier 65 ff.
Testudo graeca 143 ff.
Thalassochelys caretta 134 ff.
Thätigkeit der Drüsenzellen, siehe Physiologisches.
Tiertabelle, in systematischer Reihenfolge 485 ff.; in alphabetischer 494 ff.
Tinca vulgaris (Schleie) 42, 43, 44, 71 ff.
Tinnuncul s 209 ff.
Torpedo 54.
Trachinus draco 34, 43, 83.
Tragulidae 357, 375, 377.
Tragulus 377.
Trichechus 450.
Trichosurus 289.
Trigla lyra 82.
Triglidae 80 ff.
Trionyx chinensis 136.
Triton cristatus 100 f.
— taeniatus 102 f.
Troglodytes niger 463.
Tropidonotus natrix 130 ff.
Trugratten 393.
Truthahn 186.
Trutta fario 70 f.
Trygon pastinaca 60.
Trypsin 39 ff.
Tubinares 177.
Tunica propria der Mucosa 5, 22.
Turbo 76.
Turdus 203.
Tylopoden 372 ff.

U.

Übergänge zwischen Haupt- und Belegzellen 234 ff.
Umwandlung von Haupt- und Belegzellen ineinander 234 ff.
Unterschiede zwischen Pylorusdrüsenzellen und Oberflächenepithelien 93, 97, 136, 243, 426; zwischen Pylorusdrüsenzellen und Hauptzellen 243 ff., 339, 353, 428 f.
Upupa 201.
Uranoscopus 34 43, 82 f.
Urodelen 94 ff.
Ursus arctos 441.

V.

Vakuolen in Belegzellen 423, 472.
Vanellus 182.
Vari 459.
Verdauungszustände der Magendrüsen (sog. Verdauungsstadien) 418 f., 422, 433; siehe auch Physiologisches.
Vespertilio 457, 458.
Vesperugo 456.
Vipera aspis 132.
— berus 132.
Vögel 150 ff.
Vorkommen von Belegzellen im Drüsenausgang 228 f.

Vorkommen Hauptzellen im Drüsenhals 229.
Vormagen der Vögel 154 ff.

W.

Walfische 315 ff.
Wanderratte 398.
Wanderzellen 355, 452 f. (siehe auch Lymphgewebe).
Wasserhühner 183.
Wasserratte 400.
Wasserschwein 392.
Wasserzellen im Tylopodenmagen 375.
Welse (Siluridae) 75.
Wiederkäuer 357 ff.
Wombat 298.
Wühlmäuse 399 ff.

Z.

Zahnwale 320 ff.
Zaunkönig 203.
Zeifslsche Schicht 446 f.; siehe auch Stratum compactum.
Zeus faber 34, 43, 83 f.
Ziesel 406 ff.
Ziphiinae 329 f.
Zusammengesetzte Magendrüsen der Vögel 155 ff.; der Säuger (sog. grofse Magendrüse) 291, 302, 306, 309 f., 402 f.
Zusammengesetzter Magen der Säuger 215, 217.

Druckfehler-Berichtigung.

S. 59, Abs. 2 lies Raja clavata statt Raja clarata.
S. 61, Abs. 3 lies Chondrostei statt Chordrostei.
S. 129, vorl. Abs. lies HOPKINSON und PANCOAST stat HOPKINS und PONCOAST.
S. 252, Z. 4 lies Chloralkalien statt Clorerdkalien.
S. 254, Z. 1 lies 1839 statt 1859.
S. 425, Abs. 3, letzte Z. lies STÖHR 41, 1882 statt STÖHR 41, 1852.
S. 441, Z. 3 lies 343 statt 342.
S. 447, Z. 2 lies 1875 statt 1873.
S. 467, Abs. 3, Z. 1 lies Säuger statt Vertebraten.
S. 468, Abs. 2, Z. 1 lies JUKES statt JUCKES.
S. 468, Abs. 3, Z. 2 lies JUKES statt JUCKES.
S. 474, letzte Z. lies v. DAVIDOFF statt DAVIDOFF.

Pierer'sche Hofbuchdruckerei Stephan Geibel & Co. in Altenburg.

Tafel I.

Tafel I.

Fig. 1 (zu Seite 147). **Magendrüse aus dem Anfang des Fundus vom Alligator.** Leicht schematisiert. Nach Eisler 34, 1889.

Fig. 2 (zu Seite 199). **Melopsittacus undulatus. Muskelmagen.** Perpendikulärschnitt zur Oberfläche.

rc Hornschicht; *clt* Säulchen; *ses* intermediäre Räume; *ss* Oberflächenvorsprünge der Schleimhaut; *tcs* Blindsäcke; *tc* Bindegewebe (Obj. 3, Oc. 1 Verick). Nach Cazin 153, 1888.

Fig. 3 (zu Seite 297). **Labdrüsenregion des Magens von Dorcopsis luctuosa.** Querschnitt. Mittlerer Teil dreier Drüsenschläuche, ungefähr 260mal vergrößert.

p Belegzellen; *c* Hauptzellen. Nach Schäfer und Williams 83, 1876.

Fig. 4 (zu Seite 297). **Dorcopsis luctuosa.** Magen. Basis oder Fundus der Labdrüsen, welche nur Hauptzellen enthalten, ungefähr 260mal vergrößert. Nach Schäfer und Williams 83, 1876.

Fig. 5 (zu Seite 321). **Längsschnitt durch die Schleimhaut des Muskelmagens (ersten Magens) beim Delphin.**

a Plattenepithel mit gerifftem Rand (Riffzellen); *b* Zellen ohne sichtbare Zellgrenzen; *c* submuköses Bindegewebe; *d* ältere Zellen, welche den Verhornungsprozefs eingehen; *e* Hornschicht; *f* rauhe Spitzen; *g* Papillen. Nach Brümmer 78, 1876

Fig. 6 (zu Seite 349). **Magen vom Schwein. Cardiadrüsenregion** (Fundusdrüsen Greenwoods).

Querschnitt durch den Drüsengrund, 240fach vergrößert. *fc* Drüsenzellen. *l* Leukocyten. Nach Greenwood 85, 1885.

Fig. 7 (zu Seite 351). **Mittlere Magenregion vom Schwein** (Belegzellenregion). **Fundusdrüsenregion** (zusammengesetzte Drüsen). Querschnitt durch den untern Teil der Drüse.

bc Belegzellen; *cc* Hauptzellen; *mp* Membrana propria; *mf* glatte Muskelfasern. Nach Greenwood 85, 1885.

Fig. 1.

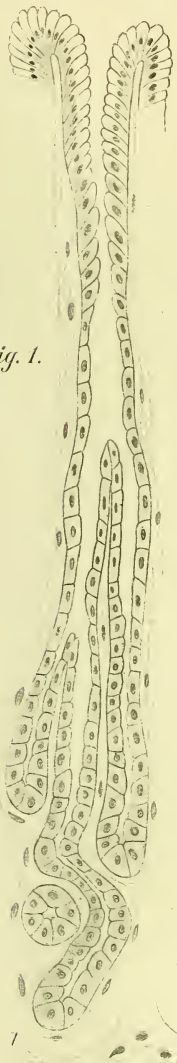

Fig. 2.

Fig. 5.

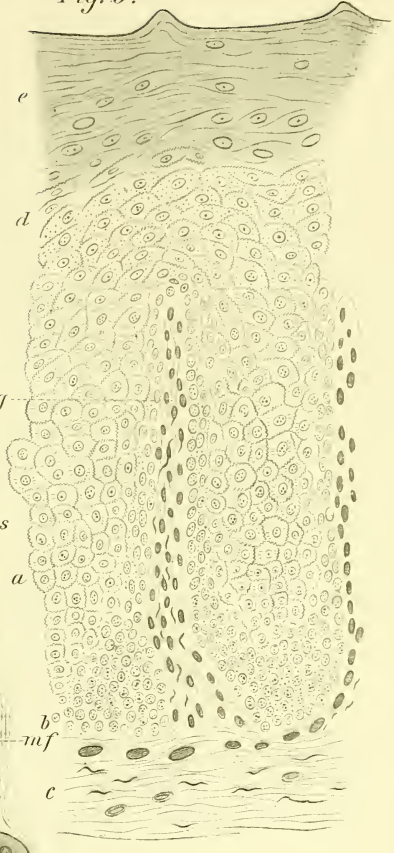

Fig. 7.

Fig. 6.

Fig. 4.

Fig. 3.

Tafel II.

Tafel II.

Fig. 8 (zu Seite 394). **Längsschnitt eines Mäusemagens. (Mus musculus) an der Übergangsstelle vom Muskel- zum Drüsenmagen.** Vergrößerung 500fach.

a Grenzfalte; *b* verhorntes Epithel; *c* ältere Zellschicht mit abgeplatteten Zellen; *d* jüngste Zellschicht (Rete Malpighi); *e* Muscularis mucosae; *f* submuköses Gewebe; *g* Drüsenschläuche, bis auf den Grund mit einfachem Cylinderepithel ausgekleidet (Cardiadrüsen); *h* Auftreten von Beleg- und Hauptzellen am Grunde der Drüsenschläuche (Fundusdrüsen); *k* Belegzellen; *l* hellere Hauptzellen; *m* Plattenepithel, geht allmählich in Cylinderepithel über; *i* Cylindrisches Magenepithel. Nach Brümmer 78, 1876.

Fig. 9 (zu Seite 394). **Längsschnitt durch die Pylorusdrüsen** (Brümmers Schleimdrüsen) von **Mus decumanus.** Vergrößerung 300fach.

a Cylinderepithel; *bb* Pepsinzellen nach Ebstein; *c* Muscularis mucosae. Nach Brümmer 78, 1876.

Fig. 10 (zu Seite 397). **Querschnitt durch ein Drüsenröhrchen der Magenschleimhaut der Maus.**

a zwei doppelkernige Belegzellen. Hartnack, System 9, Ok. 3. Nach Trinkler 40, 1884.

Fig. 11 (zu Seite 415). **Magen vom Hund. Oberflächenepithel.** Mitose bei *a* (Akute Anämie). Hartnack, Ok. 2, Obj. 8. Nach Sachs 133, 1887.

Fig. 12 (zu Seite 421). **Querschnitt einer Fundusdrüse des Hundes.** (Schwammfütterung). Drüsenkörper, 600fach vergrößert. Belegzellen mit Fortsätzen zum Lumen. Nach Stöhr 41, 1882.

Fig. 13 (zu Seite 422). **Querschnitt durch eine Drüsengruppe aus der Magenschleimhaut eines gefütterten Hundes.**

a zweikernige Belegzelle; *b* Übergangsformen; *c* Belegzelle, die das Drüsenlumen erreicht. Präp. aus Müllers Flüssigkeit und Alkohol. Färbung mit Karmin nach Heidenhains Methode. Hartnack, System 9, Ok. 3. Nach Trinkler 40, 1884.

Fig. 14 (zu Seite 423). **Längsschnitt des Drüsenhalses und oberen Teiles des Drüsenkörpers aus dem Fundus eines Hundes in der achten Stunde der Verdauung.** Enthält Belegzellen mit Vakuolen (*a*) und eine Belegzelle mit einem Leukocyten (*b*). Wasserimmersion. Nach Hamburger 33, 1889.

Fig. 15 (zu Seite 431). **Senkrechter Schnitt der Pylorusschleimhaut des Hundes.** (Schwammfütterung), 220fach vergrößert. Aus der Mitte zwischen Pylorus und Zona intermedia. *n* Zahlreiche Stöhrsche Zellen. Nach Stöhr 41, 1882.

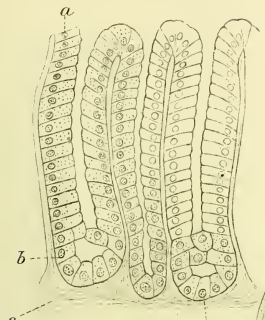

Fig. 9.

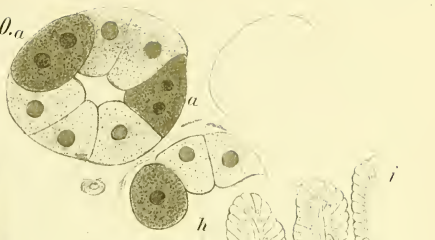

Fig. 10.a

Fig. 8.

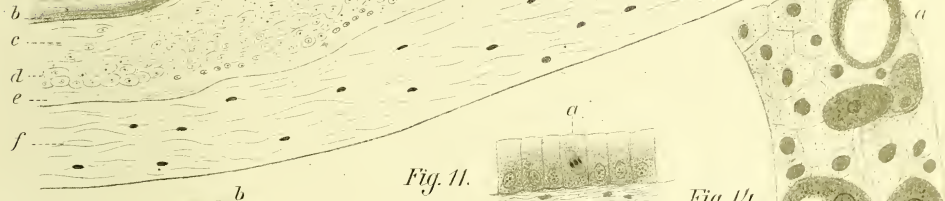

Fig. 11.

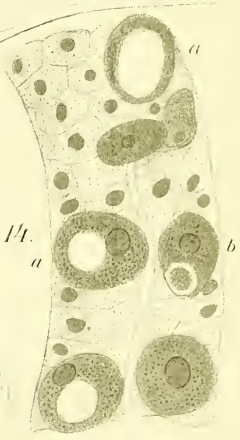

Fig. 14.

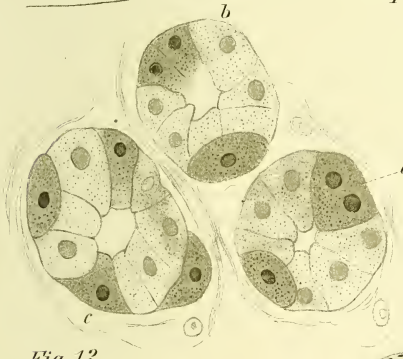

Fig. 13.

Fig. 12.

Fig. 15.

Verlag von Gustav Fischer in Jena

Tafel III.

Tafel III.

Fig. 16 (zu Seite 431). **Querschnitt einer Pylorusdrüse des Hundes** (Schwammfütterung), 600 mal vergröfsert.

n Nussbaumsche Zellen; *a* dunkler, aus stäbchenartigen Gebilden bestehender Inhalt; *b* heller, schleimähnlicher Inhalt. Nach Stöhr 41, 1882.

Fig. 17 (zu Seite 431). **Querschnitt einer Pylorusdrüse von einem mit Schwämmen gefütterten Hunde** aus der fünften Stunde der Verdauung mit Stöhrschen Zellen b. Wasserimmersion. Nach Hamburger 33, 1889.

Fig. 18 (zu Seite 431.) **Schematische Zeichnung des Querschnittes einer Pylorusdrüse vom Hunde** aus der fünften Stunde der Verdauung. In einen Querschnitt sind drei Nussbaumsche Zellen (*a*) aus drei verschiedenen Drüsenquerschnitten eingetragen. Wasserimmersion. Nach Hamburger 33, 1889.

Fig. 19 (zu Seite 441). **Querschnitt einer Fundusdrüse des Dachses.** Magen leer. Drüsenkörper. Nach Stöhr 41, 1882.

Fig. 20 (zu Seite 447). **Präparat vom Pylorusteil der Magenschleimhaut von der Katze.** Müllersche Flüssigkeit und Alkohol. Färbung mit Karmin.

a Trinklers Belegzellen; *b* Pylorusdrüsenzellen; *c* Zeisslsche homogene Schicht; *mm* Muscularis mucosae: *mm R* cirkuläre Schicht; *mm L* longitudinal verlaufende Muskelfasern; *e* einzelne vertikal verlaufende Muskelfasern; *f* schräg verlaufende Muskelbündel. Zeiss, System C., Ok. 4. Nach Trinkler 40, 1884.

Fig. 21 (zu Seite 456.) *a*, *b*, *c*, *d* **Belegzellen der Fledermaus**, isoliert nach Maceration in Müllerscher Flüssigkeit, 600 mal vergröfsert. Nach Stöhr 41, 1882.

Fig. 22—27 (zu Seite 464). **Verschiedene Stadien der schleimigen Metamorphose**, welche Stöhr 41, 1882 für die Epithelzellen des **menschlichen** Magens annahm. Sämmtliche Figuren sind 600fach vergrössert und gezeichnet nach Stöhr 41, 1882.

Fig. 22. Die Epithelien sind trübkörnig-protoplasmatisch, bei einigen links Beginn der schleimigen Metamorphose; zwischen den Epithelien Lymphzellen; im freien Schleim ebenfalls Lymphzellen.

Fig. 23. Die Epithelien sind in den obersten Abschnitten schleimig metamorphosiert.

Fig. 24. Die Epithelien sind grofsenteils schleimig metamorphosiert; der Kern ist rund.

Fig. 25. Die Epithelien sind fast gänzlich schleimig umgewandelt; der plattgedrückte Kern liegt quer am Grunde der Zelle.

Fig. 26. Der Inhalt der Zellen tritt aus; die beiden rechten von den fünf gezeichneten Zellen haben den Inhalt schon hervorgetrieben; die körnige Masse ist hier der Oberfläche näher gerückt.

Fig. 27. Der schleimige Inhalt der Epithelien wird in Form von Pfropfen ausgestofsen; oben sind diese zu einer Schleimmasse zusammengeflossen.

Fig. 16.

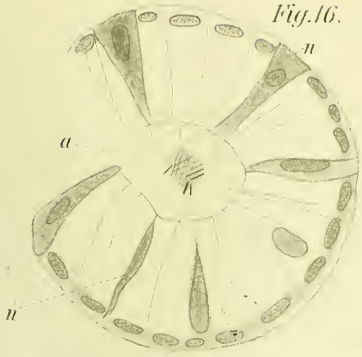

Fig. 17.

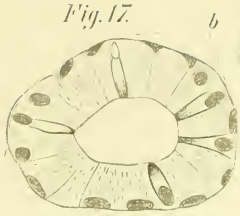

Fig. 18.

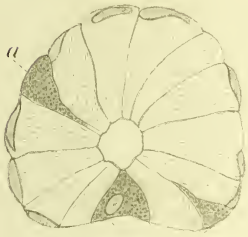

Fig. 19.

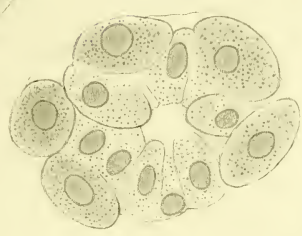

Fig. 20.

Fig. 21.

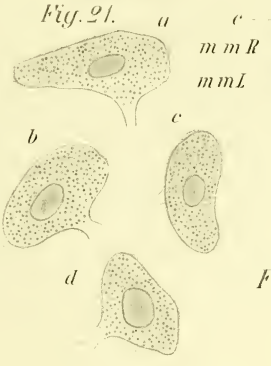

Fig. 22.

Fig. 23.

Fig. 24.

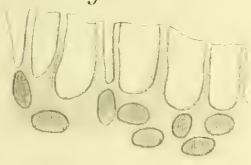

Fig. 25.

Fig. 26.

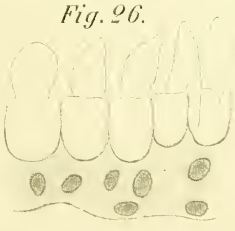

Fig. 27.

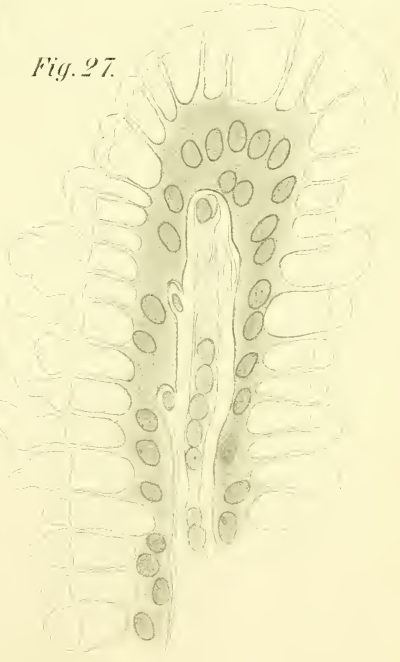

Tafel IV und V.

Tafel IV und V.

Fig. 28 (zu Seite 465). **Senkrechter Schnitt durch die Cardiazone des menschlichen Magens.**

g Magengrube; *d* Cardiadrüsen mit kubischem Epithel. 120/1. Nach Kupffer 149, 1883.

Fig. 29 (zu Seite 468). **Querschnitt einer Fundusdrüse des Menschen in der Höhe des Drüsenausganges.** 600fach vergrößert. Zwei Belegzellen. Nach Stöhr 41, 1882.

Fig. 30 (zu Seite 468). **Querschnitt einer Fundusdrüse des Menschen in der Höhe des inneren Schaltstückes** (Rollett). 600fach vergrößert. Drei Belegzellen, von denen zwei ihrer ganzen Länge nach getroffen sind. Nach Stöhr 41, 1882.

Fig. 31 (zu Seite 468). **Senkrechter Schnitt der Magenschleimhaut des Menschen (Fundus).** 220fach vergrößert.

b Belegzellen; *h* Hauptzellen; *G* Magengruben; *m* glatte Muskelfasern; *v* Vene. Nach Stöhr 41, 1882.

Fig. 32 (zu Seite 468). **Querschnitt einer Fundusdrüse des Menschen nahe dem Drüsengrunde.** 600fach vergrößert.

v Vakuole; *b* Fortsätze der Belegzellen; *f* Hauptzelle. Alkohol, Anilinblau. Nach Stöhr 41, 1882.

Fig. 33 (zu Seite 468). **Längsschnitt einer Fundusdrüse des Menschen (Drüsenkörper).** 600fach vergrößert. Fortsätze der Belegzellen. Alkohol, Anilinblau. Nach Stöhr 41, 1882.

Fig. 34 (zu Seite 468). *a b c* **Belegzellen des Menschen mit Fortsätzen,** isoliert nach Digestion in Salzsäure 0,1%. Nach Stöhr 41, 1882.

Fig. 35 (zu Seite 469). **Magengrube des Menschen mit einmündender Drüse.**

e Epithel der Oberfläche; *g* Magengrube; *is* inneres Schaltstück nach Rollett; *as* äußeres Schaltstück nach Rollett; *k* Drüsenkörper. 300/1. Nach Kupffer 149, 1883.

Fig. 36 (zu Seite 469). **Senkrechter Schnitt durch die Übergangszone aus dem Magen eines Hingerichteten.** 100/1.

d Drüsen der Übergangszone mit vereinzelten Belegzellen; *g* Magengrube. Nach Kupffer 149, 1883.

Fig. 37 (zu Seite 472). **Schrägschnitt eines Drüsenschlauches des menschlichen Magens.**

a Vakuolen in Belegzellen, in einer derselben der gleiche Inhalt wie im Drüsenlumen; *b* leere (?) Belegzelle. 600fach vergrößert. Nach Stöhr 41, 1882.

Fig. 38 (zu Seite 472). **Querschnitt einer Fundusdrüse des Menschen.** Gegend der Zona intermedia. 600fach vergrößert. Übergangsformen von Hauptzellen in Belegzellen. Nach Stöhr 41, 1882.

Fig. 39—41 (zu Seite 472). **Aus einem senkrechten Schnitt der Magenschleimhaut des Menschen, Zona intermedia.** 600mal vergrößert. Nach Stöhr 41, 1882.

Fig. 39. **Fundusdrüse mit Belegzellen.** Zustand der Thätigkeit.

Fig. 40. **Fundusdrüse mit Belegzellen.** Zustand der Ruhe.

Fig. 41. **Pylorusdrüse.** Zustand der Ruhe. (Diese Drüse zeigt in ihrer ganzen Länge keine einzige Belegzelle.)

Fig. 42 (zu Seite 473). **Stück eines Längsschnittes einer Pylorusdrüse des Menschen,** mit vier Stöhrschen Zellen. 600mal vergrößert. Nach Stöhr 41, 1882.

Fig. 43 (zu Seite 477). **Senkrechter Schnitt der Magenschleimhaut des Menschen.** Mitte des Magens. 600mal vergrößert. Follikel.

k Kanalartige Räume. Nach Stöhr 41, 1882.

Fig. 28.

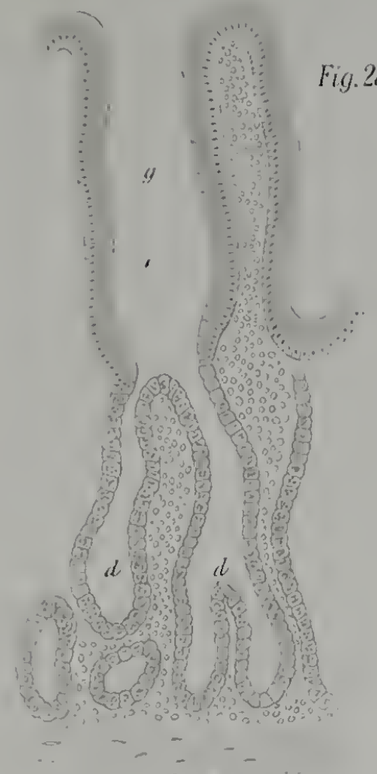

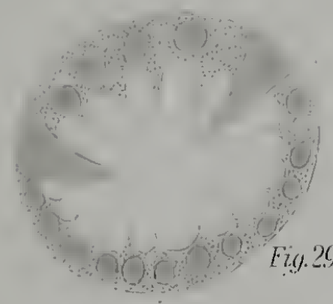

Fig. 29.

Fig. 30.

Fig. 32.

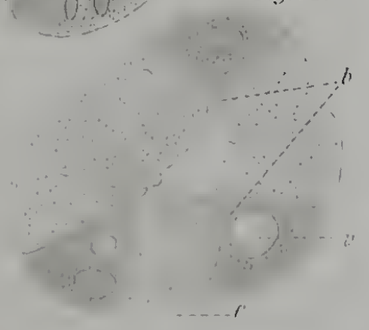

Fig. 31.

Fig. 36.

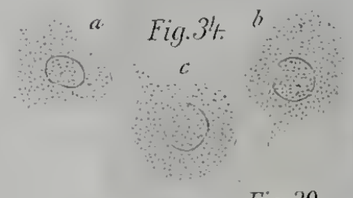

Fig. 34.

Fig. 39.

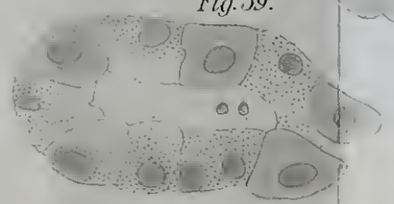

Fig. 40.

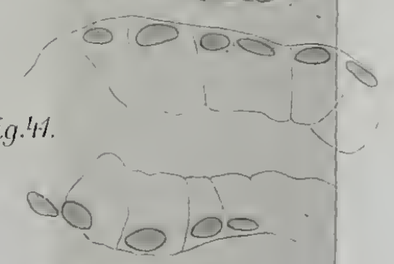

Fig. 41.



Verlag von Gustav Fischer in Jena

Fig. 33.

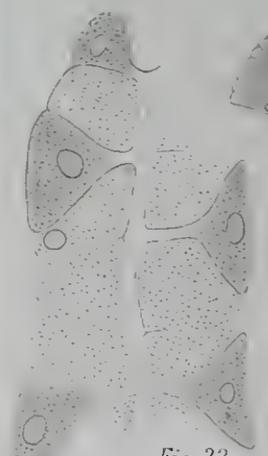

Fig. 37.



Fig. 38.

Fig. 35.

Fig. 42.

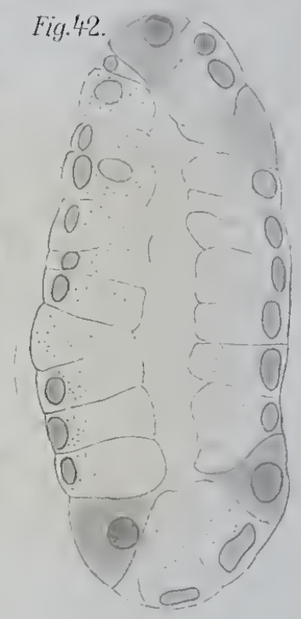
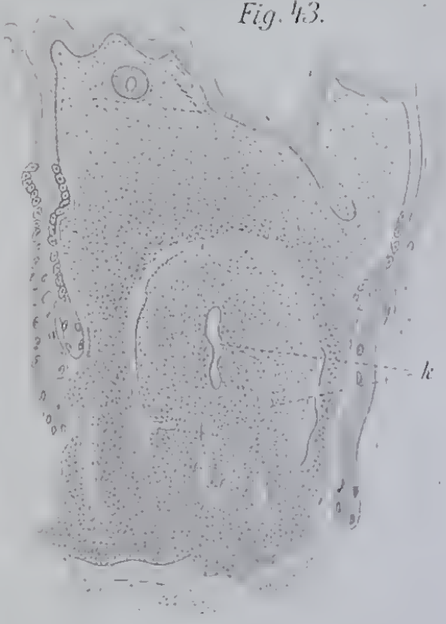
Fig. 43.